Digitized by the Internet Archive
in 2015

https://archive.org/details/b21781990

DIE VERLETZUNGEN

DER

OBEREN EXTREMITÄTEN

VON

PROF. Dr. BERNARD BARDENHEUER,
OBERARZT AM KÖLNER BÜRGERHOSPITAL.

II. THEIL.

MIT 122 ABBILDUNGEN IM TEXT.

STUTTGART.
VERLAG VON FERDINAND ENKE.
1888.

Druck von Gebrüder Kröner in Stuttgart.

Inhaltsverzeichniss.

Seite

Kapitel XV. **Luxation des Ellenbogengelenkes.**

§. 1284. Anatomie des Ellenbogengelenkes 1
§. 1285. Häufigkeit des Vorkommens der Luxation überhaupt . 2
§. 1286. Häufigkeit nach der Seite 2
§. 1287. Häufigkeit nach dem Geschlechte 3
§. 1288. Häufigkeit nach dem Alter 3
§. 1289. Unterarten der Luxation 3
§. 1290. Nomenclatur der Ellenbogenluxation nach Malgaigne 4
§. 1291. Die Luxation des Vorderarmes nach hinten . 4
§. 1292. Häufigkeit gegenüber anderen Ellenbogenluxationen . 5
§. 1293. Vorkommen nach dem Alter 5
§. 1294. Entstehungsweise 5
§. 1295. Entstehung einer Distorsion 6
§. 1296. Verhinderung der spontanen Einrenkung 6
§. 1297. Leichenexperiment 7
§. 1298. Entwickelung der unvollständigen Luxation 7
§. 1299. Häufigkeit der incompleten Luxation 7
§. 1300. Entstehungsursachen 7
§. 1301. Andere Entstehungsart in schwachgebeugter Stellung 8
§. 1302. Forcirte Rotation 9
§. 1303. Experimente von Schüller 9
§. 1304. Anatomie 10
§. 1305. Präparate von veralteter Luxation 11
§. 1306. Symptome. Stellung des Armes 12
§. 1307. Länge des Armes 13
§. 1308. Bewegungen des Armes 13
§. 1309. Abnorme passive Beweglichkeit 14
§. 1310. Veränderungen am Gelenke selbst 14
§. 1311. Verhalten der Gelenklinie 15
§. 1312. Verhalten der Ellenbeuge 15
§. 1313. Differentielle Diagnosis von Fract. supracondyloidea . 16
§. 1314. Die Differentialdiagnosis von einer Contusion 16
§. 1315. Differentialdiagnosis von der intraarticulären Fractur im Allgemeinen 17
§. 1316. Die Differentialdiagnosis bei veralteter Luxation . . 17
§. 1317. Messung 17
§. 1318. Schwierigkeiten der Messung 17
§. 1319. Palpationsschwierigkeiten 18
§. 1320. Die Prognosis 19
§. 1321. Repositionshindernisse 19
§. 1322. Prognosis bei nicht eingerenkter Luxation 20
§. 1323. Prognosis bei gelungener Einrenkung 20
§. 1324. Behandlung 21

Seite

§. 1325. Die Extensionsmethode 23
§. 1326. Impulsionsmethode 26
§. 1327. Extension am gestreckten Arm 26
§. 1328. Kritik der Methoden 27
§. 1329. Die forcirte Extension 27
§. 1330. Zeichen der gelungenen Einrichtung 28
§. 1331. Nachbehandlung 29
§. 1332. Behandlung einer nicht einrenkbaren Luxation . . . 31
§. 1333. Behandlung mittelst passiven Bewegungen 31
§. 1334. Operative Behandlung 31
§. 1335. Schwierigkeiten der Retention nach der Arthrotomie 32
§. 1336. Behandlung mittelst Resection 33
§. 1337. Ausführung der Arthrotomie 33
§. 1338. Complicirte Luxation des Vorderarmes nach hinten 34
§. 1339. Incomplete Luxation nach hinten 35
§. 1340. Verhalten des Radiusköpfchens 36
§. 1341. Pathologische Veränderungen 37
§. 1342. Prognosis 37

Kapitel XVI. **Luxation beider Vorderarmknochen nach vorn.**

§. 1343. 37
§. 1344. Mechanismus der Entwickelung 38
§. 1345. Casuistik 38
§. 1346. Luxation nach vorn cum fractura olecrani . . 39
§. 1347. Symptome der Luxatio cum fractura olecrani . . . 40
§. 1348. Behandlung der Luxatio cum fractura olecrani . . . 40
§. 1349. Incomplete isolirte Luxation nach vorn 41
§. 1350. Die vollständige Luxation nach vorn 42
§. 1351. Pathologische Anatomie 42
§. 1352. Aetiologie der Luxation 43
§. 1353. Häufigkeit nach dem Alter 43
§. 1354. Prognosis 44
§. 1355. Behandlung. Einrenkung der completen Luxation . . 44
§. 1356. Einrenkung der incompleten Luxation 44
§. 1357. Nachbehandlung 45
§. 1358. Die Luxation nach der Seite hin 46
§. 1359. Die seitliche Verrenkung beider Vorderarmknochen. Anatomie 46
§. 1360. Luxation beider Vorderarmknochen nach hinten und aussen 47
§. 1361. Symptome 48
§. 1362. Differentialdiagnosis von Luxationen nach hinten und Luxationen nach aussen 48
§. 1363. Behandlung 49
§. 1364. Die reine Verrenkung nach aussen 49
§. 1365. Die incomplete Luxation nach aussen 50
§. 1366. Entstehungsweise 50
§. 1367. Experimente an der Leiche 50
§. 1368. Schüller's Experimente; häufigere innere Luxation 51
§. 1369. Entstehung durch starke Ab- und Adduction 52
§. 1370. Pathologischer Befund 53
§. 1371. Hindernisse der Reposition 55
§. 1372. Symptome. Stellung des Armes 55
§. 1373. Gelenkconfiguration 56
§. 1374. Palpation. Stellung der einzelnen Theile zu einander 57
§. 1375. Function 58
§. 1376. Résumé 58
§. 1377. Die Prognosis 58
§. 1378. Behandlung 59
§. 1379. Nachbehandlung 60
§. 1380. Behandlung der veralteten Luxation 60
Vollständige Verrenkung nach aussen 60
§. 1381. Casuistik 60

Seite

§. 1382. Entstehungsweise 61
§. 1383. Eintheilung 61
§. 1384. Symptome 61
§. 1385. Casuistik 64
§. 1386. Muskelverhältniss 65
§. 1387. Die Prognosis 65
§. 1388. Pathologische Anatomie 66
§. 1389. Die Diagnosis 66
§. 1390. Differenzirende Punkte von der Luxatio nach hinten und aussen 66
§. 1391. Behandlung 67
§. 1392. Die Umdrehungsluxation nach vorn 68
§. 1393. Die Verrenkung beider Vorderarmknochen nach innen 69
§. 1394. Mechanismus 69
§. 1395. Ursache der Entstehung 70
§. 1396. Häufigkeit der Luxation 70
§. 1397. Die Symptome 71
§. 1398. Pathologische Anatomie 71
§. 1399. Einrenkung 72
§. 1400. Die Nachbehandlung 72
§. 1401. Vollständige Luxation nach hinten und innen 73
§. 1402. Aetiologie 73
§. 1403. Symptome. Aeusserer Befund 73
§. 1404. Pathologischer Befund 74
§. 1405. Prognosis 74
§. 1406. Reposition 74
Luxation beider Vorderarmknochen, indes nach verschiedener Richtung hin 75
§. 1407. Die sogenannte divergirende Luxation 75
§. 1408. Casuistik 75
§. 1409. Weitere Casuistik der eigentlichen divergirenden Luxation 76
§. 1410. Entstehungsweise 77
§. 1411. Die Symptome 78
§. 1412. Differentialdiagnosis 79
§. 1413. Behandlung 80
§. 1414. Die isolirte Verrenkung eines Vorderarmknochens 80
§. 1415. Luxatio ulnae nach hinten 80
§. 1416. Geschichtliches 80
§. 1417. Casuistik 81
§. 1418. Mechanismus 81
§. 1419. Der pathologische Befund 83
§. 1420. Symptome 84
Résumé der characteristischen Symptome 85
§. 1421. Differentialdiagnosis 85
§. 1422. Prognosis 85
§. 1423. Behandlung 85
§. 1424. Isolirte Verrenkung der Ulna nach hinten und aussen vom Radius 86
§. 1425. Isolirte Luxationen des Radius 86
§. 1426. Häufigkeit der betreffenden Unterarten 87
§. 1427. Geschichtliches 87
§. 1428. Classification 88
§. 1429. Unvollständige Verrenkung des Radius nach vorn 88
§. 1430. Sogenannte Subluxatio capit. radii 88
§. 1431. Incomplete Luxation 92
§. 1432. Ursache 92
§. 1433. Die Symptome 93
§. 1434. Die Prognosis 94
§. 1435. Behandlung 94
Vollständige Verrenkung des Radiusköpfchens nach vorn 94

Seite

§. 1436. Häufigkeit überhaupt und in dem verschiedenen Lebensalter 94
§. 1437. Indirecte Luxation und Luxation durch Muskelcontraction 95
§. 1438. Mechanismus der Entwickelung der indirecten Luxation 95
§. 1439. Directe Luxation 97
§. 1440. Complicationen mit Fracturen 98
§. 1441. Symptome. Stellung des Armes 98
§. 1442. Beschaffenheit des Gelenkes 99
§. 1443. Palpation 99
§. 1444. Folgen der Verletzung 101
§. 1445. Repositionshinderniss 102
§. 1446. Einrenkung 103
§. 1447. Reduction bei Complication mit einem Bruche der Ulna 104
§. 1448. Reposition durch Hyperextension 105
§. 1449. Retention des Köpfchens 105
§. 1450. Nachbehandlung nach der Reposition 106
§. 1451. Nachbehandlung mittelst permanenter Extension . . 106
§. 1452. Begründung der Extensionswirkung 106
§. 1453. Frage der Armstellung 107
§. 1454. Wirkung der Extension zur Erzielung der Retention des Köpfchens 108
§. 1455. Behandlung der nicht eingerenkten Luxation . . . 108
Luxation des Radiusköpfchens nach aussen 110
§. 1456. Seltenheit 110
§. 1457. Ursache und Mechanismus 111
§. 1458. Directe Luxatio cum fractura 111
§. 1459. Indirecte Luxation. Mechanismus der Entstehung . 111
§. 1460. Die Symptome 112
§. 1461. Die Prognosis 112
§. 1462. Behandlung 112
§. 1463. Nachbehandlung 112
§. 1464. Behandlung beim Misslingen der Reposition 113
§. 1465. Die Luxation des Radiusköpfchens nach aussen und vorn 113
§. 1466. Luxation des Radiusköpfchens nach aussen und hinten 114
§. 1467. Die Luxation des Radiusköpfchens nach hinten 114
§. 1468. Complicationen 114
Vollständige Verrenkung nach hinten . . . 115
§. 1469. Casuistik 115
§. 1470. Die Luxation 115
§. 1471. Indirecte Entstehungsweise 115
§. 1472. Mechanismus der Entstehung 116
§. 1473. Aetiologie 116
§. 1474. Symptome 117
§. 1475. Pathologische Anatomie 118
§. 1476. Die Prognosis 118
§. 1477. Behandlung 119
§. 1478. Nachbehandlung der eingerenkten Luxation 119
§. 1479. Behandlung der veralteten Luxation 120
§. 1480. Die complicirten Verrenkungen des Ellenbogengelenkes 120
§. 1481. Complication mit Bruch des Olecranon 121
§. 1482. Behandlung 121
§. 1483. Leichenexperimente 122
§. 1484. Anlegung der Malgaigne'schen Klammer 122
§. 1485. Arthrotomie 123
§. 1486. Die complicirende Fractur des Olecranon 123
§. 1487. Behandlung 123
§. 1488. Der complicirende Bruch des Kronenfortsatzes . . . 124
§. 1489. Behandlung 125
§. 1490. Complicirende Fractur der Epicondylen 126
§. 1491. Behandlung 126

Seite

§. 1492. Complicirende Fractur des Radiusköpfchens bei Luxation 126
§. 1493. Behandlung 127
§. 1494. Complicirender Bruch der Eminentia capitata . . . 128
§. 1495. Behandlung 128
§. 1496. Complicirender Bruch des Condyl. int. 129
§. 1497. Complicirende Fractur des einen Vorderarmknochens mit Luxation des anderen 130
§. 1498. Behandlung 130
Complicirende Fractur beider Vorderarmknochen mit Luxation nach hinten 130
§. 1499. Fractur beider Vorderarmknochen 130
§. 1500. Complicirte Luxation. Offene Luxation 132
§. 1501. Behandlung 133
Complicirende Nerven- und Arterienverletzung . . . 134
§. 1502. Verletzung des N. medianus 134
§. 1503. Verletznng des N. uln. 134
§. 1504. Verletzung des N. rad. 134
§. 1505. Verletzung der Art. cubit. 134
§. 1506. Behandlung 134
Complicirte Verletzungen der Radiusluxation . . . 135
§. 1507. Complication der Radiusluxation mit Fractur . . . 135
§. 1508. Complication der Radiusluxation mit Fractur der Ulna 135
§. 1509. Die Diagnosis 136
§. 1510. Schwierigkeit der Reposition 136
§. 1511. Complication der Luxation des Radiusköpfchens mit Fractur des Condyl. int. oder des Process. coronoid. 136
Resection des Ellenbogengelenkes 137
§. 1512. Geschichtliches 137
§. 1513. Indication der Resection 137
§. 1514. Indication bei der subcutanen Luxation 138
§. 1515. Indication bei Ankylosis 138
§. 1516. Complicirte Luxation 138
§. 1517. Methoden 139
1. Resection nach v. Langenbeck 139
II. Operationsmethode 141
2. Der Längsschnitt am äusseren Rande des Olecranon (Chassaignac, Ollier) 141
III. Methode 141
3. Der radiale Schnitt von Hueter 141
§. 1518. Vogt'sche Methode 143
§. 1519. Kritik der Methode 144
§. 1520. Nachbehandlung 145
§. 1521. Lagerung des Armes 145
§. 1522. Permanente Extension 147
§. 1523. Der Verbandwechsel 149
§. 1524. Entscheidung der Frage, ob man stets die Beweglichkeit des Gelenkes erstreben soll 153
§. 1525. Nachresection 153
Caries und Necrosis der Sägefläche der Diaphyse 154
§. 1526. Caries und Necrosis 154
§. 1527. Behandlung 155
Verrenkung des unteren Endes der Ulna . . 157
§. 1528. Allgemeines 157
§. 1529. Entstehungsweise der complicirten Luxation des unteren Ulnarendes, combinirt mit Fractur des unteren Radiusrandes 157
§. 1530. Isolirte Luxation des Ulnarköpfchens . . . 158
§. 1531. Ursache 158
§. 1532. Verrenkung des Ulnarköpfchens nach hinten, nach der Dorsalseite hin 158
§. 1533. Casuistik 159
§. 1534. Symptome 159

Seite
§. 1535. Pathologische Anatomie 159
§. 1536. Diagnosis 159
§. 1537. Prognosis 159
§. 1538. Behandlung 160
§. 1539. Behandlung mittelst permanenter Extension . . . 160
§. 1540. Isolirte Verrenkung des unteren Ulnarköpfchens nach der Vola hin 160
§. 1541. Entstehungsweise 161
§. 1542. Casuistik 161
§. 1543. Symptome 161
§. 1544. Pathologischer Befund 161
§. 1545. Diagnosis 161
§. 1546. Nachbehandlung 162
§. 1547. Complicirte Verrenkung 162
§. 1548. Entstehungsweise 163
§. 1549. Behandlung mittelst permanenter Extension 165
§. 1550. Luxation des Ulnarköpfchens nach dem Dorsum hin mit Fract. radii 165
§. 1551. Luxation des Ulnarköpfchens nach innen mit Fractur des Radius 165
§. 1552. Prognosis 165
§. 1553. Reposition und Behandlung 166
§. 1554. Luxation des Ulnarköpfchens mit Perforation der Haut 166
§. 1555. Entstehungsweise 166
§. 1556. Casuistik 167

Kapitel XVII. **Fractur der Vorderarmknochen.**

§. 1557. Anatomie des Vorderarmes 168
§. 1558. Allgemeines 169
§. 1559. Fractur des Olecranon 169
§. 1560. Ursache. Directe Gewalt 170
§. 1561. Fractur durch Muskelcontraction 170
§. 1562. Fractur durch indirecte Gewalt 170
§. 1563. Der Sitz des Bruches und die Bruchrichtung . . . 170
§. 1564. Die Verstellung 171
§. 1565. Art des Bruches 171
§. 1566. Grösse der Diastasis 172
§. 1567. Ursache des Nichteintrittes der Dislocation 172
§. 1568. Subjective Symptome 173
§. 1569. Objective Symptome 173
§. 1570. Prognosis. Entstehung von Pseudarthrosis 174
§. 1571. Functionsstörung durch die bestehenbleibende Diastasis 176
§. 1572. Functionsstörung in Folge der Gelenkentzündung . . 177
§. 1573. Behandlung 178
Motivirung der Anwendung des Extensionsverbandes 179
§. 1574. Annäherung der beiden Fragmente 179
§. 1575. Anlegung des Verbandes zur Beförderung der dorsalen Flexion 179
§. 1576. Application des zweiten Verbandes zur Nachuntenleitung des Olecranon 179
§. 1577. Behandlung bei grosser Diastasis mittelst Malgaigne-scher Klammer 181
§. 1578. Erklärung der Wirkung der permanenten Extension gegen die Ankylosis 182
§. 1579. Subcutane Vernähung 184
Die Fractur des Process. coronoideus . . . 184
§. 1580. Casuistik 184
§. 1581. Anatomie 185
§. 1582. Entstehung. Indirecte Ursache 185
§. 1583. Durch Muskelaction 186
§. 1584. Durch directe Gewalt 187
§. 1585. Sitz der Fractur 187
§. 1586. Symptome bei der isolirten Fractur 188

Seite

§. 1587. Symptome beim Bruche der Basis mit Luxation beider Vorderarmknochen 189
§. 1588. Symptome bei Fractur in Combination mit der Luxation der Ulna nach hinten 189
§. 1589. Die Differentialdiagnosis von der einfachen Luxation beider Vorderarmknochen 190
§. 1590. Differentialdiagnosis von der Luxatio disjunctiva . . 190
§. 1591. Differentialdiagnosis von der Fractura condylica . . 190
§. 1592. Verlauf und Folgen 190
§. 1593. Die Behandlung 191
§. 1594. Frühere Behandlungsmethoden 191
§. 1595. Behandlung mittelst permanenter Extension 191
§. 1596. Behandlung bei bestehender Verschiebung der Ulna 192
§. 1597. Präventive Behandlung der Ankylosis 193
Besprechung der Wirkung der Extension zur Reposition des Fortsatzes 193
Fractura capituli et colli radii 194
§. 1598. Häufigkeit 194
§. 1599. Casuistik 194
§. 1600. Art des Bruches 195
§. 1601. Complication des Bruches 195
§. 1602. Entstehung 195
§. 1603. Verheilung 196
§. 1604. Die Diagnosis 196
§. 1605. Résumé der Diagnosis 197
§. 1606. Diagnosis der Halsfractur, resp. Querfractur des Kopfes 198
§. 1607. Frühere Behandlung 198
§. 1608. Behandlung mittelst permanenter Extension 198
§. 1609. Besprechung der Wirkung der Extension 198
Wirkung gegen die Entstehung der Ankylosis . . . 199
§. 1610. Wirkung zur Correction der Dislocation 201
§. 1611. Beobachtungen an der Leiche und weitere Besprechung der Extensionswirkung 202
§. 1612. Gelenkmaus im Ellenbogengelenke 203
§. 1613. Behandlung 204
§. 1614. Die Fracturen des Vorderarmes. Frequenz . . 204
§. 1615. Vertheilung nach dem Alter 205
§. 1616. Vertheilung nach dem Geschlechte 205
Der Bruch beider Vorderarmknochen 205
§. 1617. Häufigkeit des Bruches beider Vorderarmknochen . . 205
§. 1618. Ursache 206
§. 1619. Durch Muskelaction 206
§. 1620. Ort der Fractur 207
§. 1621. Lage des Bruches eines jeden einzelnen Knochens . 207
§. 1622. Art des Bruches nach der Intensität der Continuitätstrennung. Infractionen 207
§. 1623. Completer Bruch 208
§. 1624. Die Symptome 208
§. 1625. Dislocation 208
§. 1626. Verlauf 211
§. 1627. Gangränentwickelung 211
§. 1628. Behinderung der Rotation des Vorderarmes 212
§. 1629. Pseudarthrosis. Dislocat. ad axin. 215
Die Behandlung der Vorderarmbrüche 215
§. 1630. Synostosis 215
§. 1631. Stellung des Armes 216
§. 1632. Mittelstellung 216
§. 1633. Stellung bei permanenter Extension 217
§. 1634. Wirkung der Extension 218
§. 1635. Wirkung durch Rotationsextension 221
§. 1636. Wirkung durch Dehnung der Fascien 221
§. 1637. Frühzeitige Einleitung der Extension 222
§. 1638. Frühzeitige gymnastische Behandlung 222
Die isolirten Brüche der Ulna 222

Seite

§. 1639. Directe Ursache 222
§. 1640. Indirecte Ursache 223
§. 1641. Durch Muskelaction 223
§. 1642. Häufigkeit 223
§. 1643. Ort der Fractur 223
§. 1644. Dislocation 223
§. 1645. Complicationen 224
§. 1646. Symptome 224
§. 1647. Die Prognosis 225
§. 1648. Behandlung 225
§. 1649. Fractur des Process. styloid. ulnae 226
§. 1650. Behandlung 226
§. 1651. Isolirte Fractur des unteren Radiusköpfchens 227
§. 1652. Häufigkeit des Radiusbruches überhaupt im Verhältnisse zu allen anderen Fracturen 227
§. 1653. Sitz der Fractur 227
§. 1654. Bruch im Körper des Radius 227
§. 1655. Die Symptome 228
§. 1656. Fehlen der Dislocation 228
§. 1657. Bestehen der Dislocation 228
§. 1658. Diagnosis 229
§. 1659. Die Prognosis 229
§. 1660. Die Behandlung 229
§. 1661. Bruch des unteren Endes des Radius 230
§. 1662. Häufigkeit 230
§. 1663. Sitz 231
§. 1664. Entstehung 231
§. 1665. Directe Fractur 231
§. 1666. Mechanismus der Entstehung 231
§. 1667. Einkeilung 233
§. 1668. Der Ort des Bruches 234
§. 1669. Richtung der Bruchlinie 234
§. 1670. Art der Dislocation, Rotation um die Querachse . . 236
§. 1671. Erklärung der Entstehung der Drehung 237
§. 1672. Beschaffenheit der Fracturfläche 237
§. 1673. Epiphysentrennung 238
§. 1674. Résumé der Bruch- und Dislocationsformen 239
§. 1675. Symptome bei fehlender Dislocation 239
§. 1676. Symptome beim Bestehen der Dislocation 240
§. 1677. Einknickung des äusseren Randes des Radius . . . 244
Comminutivfractur 245
§. 1678. Dritte Dislocationsform. Rotation des unteren Fragmentes um die Axis transversa et anterior posterior 246
§. 1679. Vierte Abart der Dislocation 246
§. 1680. Complicationen 248
§. 1681. Complication mit gleichzeitiger Fractur der Ulna . . 248
§. 1682. Die Complication mit der Fractur des Process. styloid. ulnae 249
§. 1683. Zerreissung des Lig. lat. int. und des Lig. triangulare 249
§. 1684. Complication mit percutaner oder einfacher Luxation des Ulnarköpfchens 250
§. 1685. Complication mit Zerschmetterung der Epiphyse . . 250
§. 1686. Doppelfractur des Radius 250
§. 1687. Complicirte Eröffnung des Radiocarpalgelenkes . . . 251
§. 1688. Folgen der Fractur. Pseudarthrose, Deformität und Ankylosis 251
Distorsionssynovitis 253
§. 1689. Ischämie 253
§. 1690. Résumé der Ursachen der Functionsstörung 253
§. 1691. Diagnosis 254
§. 1692. Behandlung 255
§. 1693. Die Hebung der Dislocation 255
§. 1694. Weitere Einwürfe gegen den Gipsverband 257
§. 1695. Behandlung der ersten Dislocationsform 258

Seite
§. 1696. Einwürfe gegen die Schienenbehandlung 259
§. 1697. Behandlung mittelst permanenter Extension 261
§. 1698. Entzündungswidrige Wirksamkeit des Extensionsverbandes durch Druck 261
§. 1699. Wirkung der Extension durch Abkürzung der Heilungsdauer 262
§. 1700. Wirkung durch Verminderung der Callushyperproduction 263
§. 1701. Wirksamkeit durch gute Correction der Dislocation 263
§. 1702. Behandlung bei der ersten Dislocation 263
§. 1703. Behandlung der Rotation um die Axis ant. post. . . 267
§. 1704. Bei Luxation des Ulnarköpfchens 268
§. 1705. Behandlung der Zerreissung des Lig. triang. . . . 269
§. 1706. Fractur des Process. styloid. radii 269
§. 1707. Behandlung der intracapsulären Fractur 270
§. 1708. Behandlung der Absprengung des Randes 271
§. 1709. Bei complicirter Luxation des Ulnarköpfchens nach aussen 272
§. 1710. Behandlung der complicirten Fractur des unteren Radiusendes 272
§. 1711. Behandlung der Folgen der Fractur 272
§. 1712. Ankylosis 273
§. 1713. Anlegung des Verbandes 273

Kapitel XVIII. **Complicirte Fracturen des Vorderarmes.**

§. 1714. 274
§. 1715. Gefahren der Vorderarmschusswunden 275
§. 1716. Die gleichzeitige Gefässverletzung 275
§. 1717. Die gleichzeitige Nervenverletzung 275
§. 1718. Die Eröffnung der Sehnenscheiden und der Muskelinterstitien 276
§. 1719. Die Prognosis 276
§. 1720. Bestimmung der Behandlungsmethode 276
§. 1721. Statistik 276
§. 1722. Die Behandlung bei bestehender Entzündung . . . 277
§. 1723. Lagerung des Vorderarmes 278
§. 1724. Anwendung der permanenten Extension 278
§. 1725. Complication der complicirten Fractur mit Gelenkverletzung 278
§. 1726. Weitere Folgen der complicirten Fractur . . 279
§. 1727. Pseudarthrosis 279
§. 1728. Die Behandlung 280
§. 1729. Behandlung der Rotationsbehinderung 280
§. 1730. Necrosis 281
§. 1731. Folgen der complicirten Fractur 282
Operationen am Vorderarme. 282
§. 1732. Resection an den Vorderarmknochen 282
§. 1733. Die Totalresection 282
§. 1734. Amputatio antibrachii 283
§. 1735. Exarticulatio manus 284
§. 1736. Ort der Amputation 284
§. 1737. Statistik bezüglich der Amputationsstelle 284
§. 1738. Ausführung der Operation, Cirkelschnitt 284
§. 1739. Lappenbildung 285
§. 1740. Verletzung der Art. cubitalis 285
§. 1741. Anatomie 285
§. 1742. Diagnosis der Verletzung der Art. brachialis . . . 286
§. 1743. Entstehung des Aneurysma varicosum 286
§. 1744. Die Diagnosis 286
§. 1745. Behandlung der frischen Verletzung 287
§. 1746. Die Behandlung des Aneurysma cirsoid. 287
Die Unterbindung der Art. cubitalis 288
§. 1747. Anatomie 288
§. 1748. Die Verletzungen der Weichtheile am Vorderarme 288

Seite

§. 1749. Muskelverletzung 289
§. 1750. Sehnenverletzung 289
§. 1751. Entstehung der Phlegmone 291
§. 1752. Behandlung der Phlegmone 292
§. 1753. Die Nervenverletzungen des Vorderarmes . 293
§. 1754. Der Nerv. medianus 293
§. 1755. Der Nerv. ulnaris 294
§. 1756. Der Nerv. radialis 294
§. 1757. Résumé für die sensiblen Nerven 295
§. 1758. Motorische Nerven 296
§. 1759. Die Symptome 300
§. 1760. Die electrische Untersuchung 301
§. 1761. Entstehungsweise 302
§. 1762. Verletzung der einzelnen Nerven 302
§. 1763. Die Diagnosis 304
§. 1764. Behandlung 305
Die Verletzung der Arterien des Vorderarmes 306
§. 1765. Anatomie 306
§. 1766. Die Arteria ulnaris 307
§. 1767. Die Verletzungen der Art. radial. et. uln. 308
§. 1768. Aneurysma 309
§. 1769. Behandlung der frischen Arterienverletzung 311
§. 1770. Behandlung des traumatischen Aneurysma 312
§. 1771. Behandlung einer alten Arterienverletzung 312
§. 1772. Behandlung des Aneurysma cirsoid. 314
§. 1773. Operation der Unterbindung 315
§. 1774. Die Unterbindung der Art. radial. 315
§. 1775. Die Unterbindung der Art. radial., oberhalb des Handgelenkes 315
§. 1776. Abnormitäten der Art. radial. 316
§. 1777. Die Unterbindung der Art. uln. 316
§. 1778. Traumatische Blutergüsse am Vorderarm . . 316
§. 1779. Seröse Entzündung der Sehnenscheiden am Dorsum der Hand 317
§. 1780. Abdrehung der Haut 317
§. 1781. Behandlung derselben 318
§. 1782. Behandlung der bestehenden Contractur 320
§. 1783. Operative Behandlung derselben 320
§. 1784. Entzündung der Sehnenscheiden des Vorderarmes (Tenalgia oder Tendovaginitis crepitans) 321
§. 1785. Symptome 322
§. 1786. Die Behandlung der acuten Entzündung, der Tenalgia crepitans 323
§. 1787. The riders sprain 323
§. 1788. Entzündung des Zwerchfellsacks 324
§. 1789. Anatomie 324
§. 1790. Hygroma 326
§. 1791. Acute traumatische Entzündung 327
§. 1792. Symptome und Diagnosis 328
§. 1793. Behandlung 328
§. 1794. Chronische Entzündung des Zwerchfellsacks . . . 328
§. 1795. Beschaffenheit des Inhaltes 329
§. 1796. Symptome 329
§. 1797. Die Ganglia (Ueberbeine) 331
Die Ganglien der Sehnenscheide 331
§. 1798. Anatomie 331
§. 1799. Verschiedene Formen von Ganglien 332
§. 1800. Die arthrogenen Ganglien 332
§. 1801. Anatomische Beschaffenheit und Entstehungsart . . 332
§. 1802. Tendinogene Ganglien 333
§. 1803. Bursale Ganglien 334
§. 1804. Gelegenheitsursache 334
§. 1805. Die Behandlung 334

Seite

Kapitel XIX. **Fracturen des Handgelenkes.**

§. 1806. Anatomie des Handgelenkes 336
§. 1807. Die physiologische Hemmung der Bewegungen des Handgelenkes 339
§. 1808. Verbindungen zwischen den einzelnen Gelenkabschnitten 340
Complicirte Verletzungen des Handgelenkes 340
§. 1809. Häufigkeit der Verletzung 340
§. 1810. Mortalitätsstatistik 340
§. 1811. Diagnosis 342
§. 1812. Diagnosis der Ausdehnung der Verletzung 342
§. 1813. Art der Verletzung 342
§. 1814. Art der Knochenverletzung 343
§. 1815. Zerschmetterung der Hand 344
Die Behandlung der Gelenkverletzungen 345
§. 1816. Totale Zerschmetterung der Hand 345
§. 1817. Die secundäre und intermediäre Exarticulation . . 347
§. 1818. Behandlung von leichter und frischer Verletzung . . 347
§. 1819. Behandlung von schweren Fällen 347
§. 1820. Besprechung der Behandlungsmethoden unter Anlehnung an die Statistik 348
§. 1821. Statistik 348
§. 1822. Begleitende Sehnenverletzung 350
§. 1823. Stärkere Knochenverletzung 350
§. 1824. Functionelle Resultate 352
§. 1825. Entscheidung der Frage über die Ausdehnung der Resectionsfläche 353
§. 1826. Wirkung der Extension 353
§. 1827. Indication der primären Totalresection 354
§. 1828. Ausdehnung der Resection bei der septischen Gelenkentzündung 354
§. 1829. Ausdehnung der Resection bei der eitrigen Gelenkentzündung 355
§. 1830. Résumé der Behandlung 355
§. 1831. Traumatische Entzündung des Handgelenkes 358
§. 1832. Acut eitrige und jauchige Gelenkentzündung 360
§. 1833. Behandlung der septischen Entzündung des Handgelenkes 360
§. 1834. Eitrige Handgelenkentzündung 360
§. 1835. Die Behandlung 361
§. 1836. Ankylosis 362
§. 1837. Behandlung 362
Resection des Handgelenkes 363
§. 1838. Geschichte 363
Partielle Resection 364
§. 1839. Die Indicationen für die partielle Resection 364
§. 1840. Die totale Resection 364
§. 1841. Operationsmethode 364
§. 1842. Längsschnitt 364
§. 1843. Resection des Ulnarköpfchens 366
§. 1844. Resection des unteren Radiusendes 367
§. 1845. Resection des unteren Radiocarpalgelenkes . 368
§. 1846. Totalresection 368
I. Der Dorsoradialschnitt von B. v. Langenbeck . 368
II. Der Bilateralschnitt 369
§. 1847. Lister's Methode 369
§. 1848. Einwürfe gegen den Bilateralschnitt 370
§. 1849. Nachbehandlung, Fixirung der Hand 371
§. 1850. Die Folgen der Resection Art. manus . . . 373
§. 1851. Erysipelas und Tetanus 375
§. 1852. Necrosis 375
§. 1853. Ankylosis 375
§. 1854. Die Schlottergelenkverbindung 376
§. 1855. Die Nachbehandlung 378
§. 1856. Contusionen und Distorsionen des Handgelenkes 379

Seite

Kapitel XX. **Luxationen des Handgelenkes.**

Luxation der Hand 380
§. 1857. Geschichtliches 380
§. 1858. Casuistik 381
§. 1859. Luxation mit complicirter Fractur 381
Luxation des Carpus nach hinten, resp. der Vorderarmknochen nach vorn 382
§. 1860. Ursache 382
§. 1861. Pathologischer Befund 382
§. 1862. Die Symptome der Luxation 383
§. 1863. Carpusstellung 383
§. 1864. Differenz von der Radiusfractur 384
§. 1865. Diagnosis 385
§. 1866. Verlauf und Prognosis 386
§. 1867. Behandlung 386
§. 1868. Luxation des Carpus nach vorn, resp. der Vorderarmknochen nach hinten 386
§. 1869. Behandlung 388
§. 1870. Complicirte Handgelenkverrenkungen . 388
§. 1871. Die Behandlung 388
§. 1872. Complicirte Luxationen des Ulnarköpfchens 390
§. 1873. Verrenkungen der Handwurzelknochen der ersten Reihe 390
§. 1874. Luxation des Os pisiforme 390
§. 1875. Luxation des Os naviculare et lunatum 390
§. 1876. Behandlung 392
§. 1877. Luxation der Knochen der zweiten Handwurzelreihe 392
§. 1878. Symptome 393
§. 1879. Subcutane, partielle isolirte Verrenkung der Knochen der zweiten Handwurzelreihe 393
§. 1880. Symptome 394
Die Verrenkungen der Metacarpalgelenke 395
Luxatio carpo-metacarpea 395
§. 1881. Allgemeines 395
§. 1882. Luxation des Metacarpus des Daumens 395
§. 1883. Unvollständige Verrenkung des Metacarpus des Daumens nach hinten 395
§. 1884. Vollständige Verrenkung nach hinten 396
§. 1885. Verrenkung des ersten Metacarpus nach vorn . . . 397
§. 1886. Verrenkung der Metacarpi der übrigen Finger . . . 397
§. 1887. Complicirte Verrenkungen im Carpometacarpalgelenke 398
§. 1888. Behandlung 398
§. 1889. Verrenkungen im Metacarpophalangealgelenke 399
§. 1890. Häufigkeit der Luxation 399
§. 1891. Die unvollständige Luxation des Daumens nach hinten 400
§. 1892. Die vollständige Verrenkung des Daumens nach hinten 400
§. 1893. Anatomie des Metacarpophalangealgelenkes der Luxation des Daumens nach hinten 400
§. 1894. Mechanismus der Daumenluxation 401
§. 1895. Leichenexperimente 402
§. 1896. Unterarten 402
§. 1897. Die Symptome 403
§. 1898. Die Prognosis 405
§. 1899. Anatomische Untersuchung 405
§. 1900. Folgen und Complicationen der Luxation des Daumens 406
§. 1901. Repositionshindernisse 406
§. 1902. Häufigkeit der leichten Reposition 407
Einrenkung 408
§. 1903. I. Methode 408

Seite

§. 1904. II. Methode 409
§. 1905. III. Methode 410
§. 1906. Complicirte Verrenkungen im Carpophalangealgelenke des Daumens 412
§. 1907. Habituelle Daumenluxation 413
§. 1908. Luxation der Phalanx des Daumens nach vorn 413
§. 1909. Complete Luxation der ersten Phalanx des Daumens nach vorn 413
§. 1910. Aetiologie 414
§. 1911. Pathologischer Befund 414
§. 1912. Symptome 414
§. 1913. Behandlung 415
§. 1914. Verrenkungen der Grundphalangen der vier letzten Finger 415
§. 1915. Unvollständige Verrenkung nach hinten 416
§. 1916. Vollständige Verrenkung nach hinten 416
§. 1917. Symptome 417
§. 1918. Die Einrenkung 417
§. 1919. Behandlung 417
§. 1920. Verrenkungen der Basalphalangen der Finger nach vorn 417
§. 1921. Unvollständige Luxation nach vorn 417
§. 1922. Vollständige Verrenkung nach vorn 417
§. 1923. Seitenverrenkungen der Basalphalangen 418
§. 1924. Complicirte Verrenkungen in dem Metacarpophalangealgelenke 419
§. 1925. Verrenkungen der zweiten Fingerglieder 419
§. 1926. Verrenkung der zweiten Phalanx nach hinten . . . 419
§. 1927. Verrenkung der zweiten Phalanx nach vorn . . . 420
§. 1928. Die Seitenverrenkungen 420
§. 1929. Complicirte Luxationen der Fingergelenke 420
§. 1930. Luxation der ersten Phalangen 421
§. 1931. Verrenkung des letzten Daumengliedes . 421
§. 1932. Die unvollständige Verrenkung des zweiten Daumengliedes nach hinten 421
§. 1933. Symptome 422
§. 1934. Complete Verrenkung der Nagelphalanx des Daumens nach hinten 422
§. 1935. Repositionshindernisse 423
§. 1936. Reposition 423
§. 1937. Verrenkungen der Nagelphalanx des Daumens nach vorn 423
§. 1938. Ursache 424
§. 1939. Complicirte Verrenkungen, gleichzeitige Verletzungen der Integumenta des Gelenkes 425
§. 1940. Reposition 425
§. 1941. Behandlung 425
§. 1942. Verrenkungen der Nagelglieder der 4 letzten Finger 426
§. 1943. Die unvollständige Verrenkung nach hinten 427
§. 1944. Die vollständige Verrenkung der Nagelphalanx der übrigen Finger nach hinten 427
§. 1945. Unvollständige Verrenkung des Nagelgliedes der anderen Finger nach hinten und aussen 427
§. 1946. Vollständige Verrenkung der Nagelphalanx nach hinten und innen 428
§. 1947. Reine seitliche Verrenkungen der Nagelphalanx . . 428
§. 1948. Die complicirten Verrenkungen an der Nagelphalanx 428
§. 1949. Brüche der Knochen der Mittelhand . . . 429
§. 1950. Brüche der Handwurzelknochen 429
§. 1951. Die Diagnosis 430

Seite

§. 1952. Behandlung 431
§. 1953. Fractur der Metacarpalknochen 432
§. 1954. Häufigkeit 432
§. 1955. Vertheilung nach dem Geschlechte 432
§. 1956. Vorkommen nach dem Alter 432
§. 1957. Bruch von mehreren Knochen 432
§. 1958. Häufigkeit der Fractur eines jeden einzelnen Metacarpalknochens 433
§. 1959. Mechanismus der Entstehung der Fractur 433
§. 1960. Bruchstelle, Form etc. 434
§. 1961. Symptome 435
§. 1962. Die Diagnosis 436
§. 1963. Prognosis 436
§. 1964. Behandlung 437
§. 1965. Complicirte Fractur 438
§. 1966. Die Fracturen der Phalangen 438
§. 1967. Die complicirten Fracturen 439
§. 1968. Fracturform 439
§. 1969. Ursache der Fractur 440
§. 1970. Die Dislocation 440
§. 1971. Die Diagnosis 441
§. 1972. Die Prognosis 441
§. 1973. Behandlung 442

Kapitel XXI. **Die Verletzung der Hand und Finger.**

§. 1974. Arten der Verletzungen 445
§. 1975. Behandlung 447
§. 1976. Placirung der Hand 452
§. 1977. Stichverletzungen mit Zurücklassung eines Theiles des verletzenden Instrumentes . . 454
§. 1978. Behandlung 455
§. 1979. Stich- und Hiebwunden 457
§. 1980. Die Nervenverletzung 457
§. 1981. Die Sehnenverletzung an der Hand 458
§. 1982. Gefahren der Sehnenverletzung. Phlegmone . . . 459
§. 1983. Weitere Gefahren der Sehnenverletzung. Functionsstörung 460
§. 1984. Behandlung der frischen Schnittverletzung der Sehnen 460
§. 1985. Behandlung bei alter Sehnenverletzung 461
§. 1986. Ausführung der Tendoplastik 461
§. 1987. Behandlung bei ausgedehnter Sehnenverletzung . . 462
§. 1988. Behandlung von ausgedehnten Schnitt- und Hiebwunden 462
§. 1989. Behandlung von ausgedehnter Hautverletzung . . . 463
§. 1990. Die Verletzungen der Blutgefässe der Hand . 463
§. 1991. Die Verletzung der kleineren Arterien 464
§. 1992. Die Verletzungen des Arcus volar. superfic. et profund. 464
§. 1993. Anatomie des Arcus superfic. et profundus 465
§. 1994. Varietäten des Arcus 466
§. 1995. Behandlung. Unterbindung des Arcus sublimis . . 466
§. 1996. Unterbindung des Arcus profundus 466
§. 1997. Frage des Ortes der centralen Unterbindung . . . 470
§. 1998. Directe Unterbindung in loco 470
§. 1999. Begründung der localen Unterbindung 471
§. 2000. Wirkung des Pressschwammes 471
§. 2001. Die Application des Pressschwammes 472

Kapitel XXII. **Contracturen der Hand und Finger.**

§. 2002. 472
§. 2003. Die cutanen Contracturen. 473
§. 2004. Präventive Behandlung 473
§. 2005 Behandlung von schon bestehender Contractur; subcutane Incision 474
§. 2006. Plastische Operation 475
§. 2007. Operation nach Busch 475

Seite
§. 2008. Contractur der Fascia palmaris 480
§. 2009. Anatomie 480
§. 2010. Ursache 481
§. 2011. Symptome 483
§. 2012. Diagnosis 484
§. 2013. Prognosis 484
§. 2014. Orthopädische Behandlung 484
§. 2015. Operative Behandlung 485
§. 2016. Percutane Durchtrennung der Aponeurosis 486
§. 2017. Operation nach Busch 487
§. 2018. Ueberpflanzung von Lappen 489
Contractur der Finger von Seiten der Sehnen und Sehnenscheiden 490
§. 2019. Tendinogene Contractur 490
§. 2020. Die myogene Contractur 491
§. 2021. Behandlung der Pseudocontractur 491
§. 2022. Behandlung der Verwachsungen 492
§. 2023. Beispiele von Heilung durch Verwachsung der Sehne mit der Sehnenscheide 494
§. 2024. Behandlung von Exfoliation der Sehne 495
§. 2025. Frage der operativen Behandlung selbst 496
§. 2026. Frühere Behandlung 497
§. 2027. Contracturen in den Strecksehnen . . . 497
§. 2028. Die ischämischen Contracturen 498
§. 2029. Ursache 498
§. 2030. Symptome 499
§. 2031. Symptome bei leichten Fällen 500
§. 2032. Die Behandlung 500
§. 2033. Die Greifenklaue 500
§. 2034. Schnellen der Finger 502
§. 2035. Symptome 503
§. 2036. Die Diagnosis 504
§. 2037. Die Behandlung 504
§. 2038. Neurogene Contractur 505
§. 2039. Radialislähmung 505
§. 2040. Ulnarislähmung 506
§. 2041. Die Diagnosis 506
§. 2042. Lähmung des N. medianus 507
§. 2043. Die articuläre Contractur 507

Kapitel XXIII. **Traumatische entzündliche Processe an der Hand und den Fingern.**

§. 2044. 510
Panaritium 510
§. 2045. Allgemeines über die Entstehung und Ausbreitung des Panaritium 510
§. 2046. Acute und chronische Paronychie 514
§. 2047. Prognosis 515
§. 2048. Behandlung 515
§. 2049. Chronische Paronychie 516
§. 2050. Behandlung 516
§. 2051. Onychia fungosa 517
§. 2052. Behandlung 518
§. 2053. Panaritium cutaneum 518
§. 2054. Allgemeines über das Panaritium cutaneum 518
§. 2055. Complicationen des Panaritium cutaneum 520
§. 2056. Diffuse Gangrän 520
§. 2057. Septische Phlegmone 521
§. 2058. Complicirende Lymphangitis 522
§. 2059. Erysipelas 522
§. 2060. Complicirende Phlebitis 523
§. 2061. Behandlung des eigentlichen Panaritium cutan. . . 523
§. 2062. Die oberflächlichen und tiefen Entzündungen der Mittelhand und des Handrückens . . . 525

Seite
§. 2063. Entzündung des Handrückens 526
§. 2064. Die volare Handphlegmone 526
§. 2065. Behandlung 528
§. 2066. Panaritium tendinosum, Tendovaginitis acuta purulenta 528
§. 2067. Die Behandlung 531
§. 2068. Panaritium periosteale s. Phalangealostitis 533
§. 2069. Behandlung 534
§. 2070. Panaritium articulare s. Phalangealarthritis 535
§. 2071. Symptome 535
§. 2072. Behandlung 536
§. 2073. Resection der Metacarpi und der Fingergelenke 536
§. 2074. Resection der Fingergelenke 537
§. 2075. Resection der Phalangen 538
§. 2076. Ausführung der Operation 539
§. 2077. Exarticulatio manus und Amputatio antibrachii 539
§. 2078. Operationsmethode 540
§. 2079. Cirkelschnitt 541
§. 2080. Amputatio antibrachii 541
§. 2081. Exarticulation und Amputation der Finger . 541

Literatur.

A. Allgemeine Literatur.

I. Handbücher der chirurgischen Anatomie.

Blandin: Traité d'anatom. topograph. Paris 1827. — Velpeau: Traité d'anat. des régions. Paris 1833. — Malgaigne: Traité d'anatomie de chir. et de chirurg. expérim. Paris 1842. Deutsch von Franz Reis u. Ziehmann. Prag 1842. — Syme: Principles of surgery. 3. edition. London 1842. — Nuhn: Handbuch der chir. Anatomie. München 1843. — Ross, G.: Chirurgische Anatomie der Extremitäten. Leipzig 1847. — Führer, J.: Handbuch der chir. Anatomie. Berlin 1857. — Cruveilhier: Traité d'anatomie descript. 4. éd. Paris 1867. — Volz, L.: Chirurg. Anatomie der Extremitäten. Berlin 1865. — Henke, Wilh.: Anatomie u. Mechanik der Gelenke. Leipzig u. Heidelberg 1863. — Luschka, R. v.: Anatomie der Glieder des Menschen. Tübingen 1868. — Béraud, J. N.: Atlas comp. d'anat. chir. et topog. Paris 1867. — Gray, H.: Anat. descript. and surgical. 5. edit. London 1869. 8. edit. London 1878. — Hyrtl, Jos.: Handb. der topog. Anatomie. 2 Bände. 6. Aufl. Wien 1871. — Henle: Handbuch der systemat. Anat. des Menschen. Braunschweig 1855—71. — Meyer, G.: Lehrb. der Anat. des Menschen. 3. Aufl. 1873. — Clarke, W. Fairlie: A manual of the practice of surgery. 1874. — Guyon, J. C. Félix: Éléments de chirurgie clinique comprenant le diagnostic chirurgical, les opérations en général, les méthodes, l'hygiène, le traitement des blessés et des opérés. 1874. — Braune: Topographisch-anatomischer Atlas nach Durchschnitten an gefrorenen Cadavern. Mit 50 Holzschnitten im Text. Leipzig 1874. — Welker: Ueber Pro- und Supination des Vorderarmes. Archiv für Anatomie und Physiologie von Reichert und Du Bois-Reymond. Heft 1. 1875. — Aeby, Ch.: Die Sesambeine der menschl. Hand. Archiv für Anatomie u. Phys. von Reichert und Du Bois-Reymond. Heft 2. 1875. — Derselbe: Gelenk- und Luftdruck. Centralbl. f. d. med. Wissenschaften. Nr. 15. 1875. — Krause, C. F. Th.: Handbuch der menschl. Anatomie. Durchaus nach eigenen Untersuchungen und mit besonderer Rücksicht auf das Bedürfniss der etc. Wundärzte neu bearbeitet von W. Krause. Hannover 1875. — Roser: Handbuch der chir. Anatomie. 7. Aufl. Tübingen 1875. — Heitzmann, C.: Die descriptive und topographische Anatomie des Menschen in 600 Abbildungen. Wien 1875. — Schultze: Untersuchungen über die Distractionsfähigkeit der grossen Extremitätengelenke. Deutsche Zeitschr. für Chirurgie. VII. 1876. — Kadyi: Einiges über die Vena basilica und die Venen des Oberarmes. Zeitschrift für Anatomie und Entwickelungsgeschichte von His u. Braune. Bd. II. 1. 2. 1876. — Richet, A.: Traité pratique d'anatomie médico-chirurgicale. 5. éd. Paris 1877. — Allen, B.: The mechanism of joints. Extracted

from the Transaction of the international medical congress. 1876. — Strasser, H.: Zur principiellen Einigung in Sachen der Gelenkmechanik. Deutsche Zeitschr. für Chir. XIII. 3 u. 4. p. 208. 1880. — Bardeleben: Die Hauptvenen des Armes, Venae capitales brachii. Jenaische Zeitschr. für Naturwissenschaft. Bd. 14. Heft 4. p. 586—608. Mit einer Tafel. 1880. — Norris, H.: Anatomie of the joints of man. With 44 lithogr. plates and 13 woodengrav. 1881. — Maclise, J.: Surgical anatomy. A series of dissections, illustrating the principal regions of the human body. 2. ed. 52 folio plates and text. 1881. — Bellamy, E.: The student's guide to surgical anatomy. An introduction to operative surgery. 1881. — Weber, Em.: Ueber das Verhalten der Vorderarmmuskeln zu den Hand- und Fingergelenken. Verhandlung der Würzburg. physik.-med. Gesellschaft. Bd. XV. — Brunn, A. v.: Die Verhältnisse der Gelenkkapseln zu den Epiphysen der Extremitätenknochen auf Durchschnitten dargestellt. Mit 4 Tafeln. Leipzig 1881. — Schüller, Max: Die chir. Anatomie d. oberen Extremität. Heft 1. 1882. — Jössel, G.: Lehrbuch d. topograph.-chir. Anatomie mit Einschl. der Operationsübungen an der Leiche. I. Die Extremitäten. 1884. — Koster, W.: Ueber die Bewegung der Ulna bei der Pro- und Supination. Nederl. Tijdschr. v. Geneesk. 2. Afd. p. 1. 1882. — Braune, W. u. Flügel, Alf.: Ueber Pro- und Supination des menschl. Vorderarmes u. d. Hand. Archiv f. Anat. u. Physiol. (Anat. Abth.) 2 u. 3. p. 169. 1882. — Aeby: Ueber das leitende Princip bei der Differenzirung der Gelenke. Beiträge z. Anatomie u. Embryologie. Festschrift f. J. Henle. Bonn 1882. — Witkowski, G.: Le squelette et les articulations. Atlas avec texte. Paris 1882. — Lie, J.: Chirurg.-anatomischer Atlas mit autograph. colorirten Abbildungen in Lebensgrösse für prakt. Aerzte u. Studirende. Christiania 1880—82. — Bock, C. E.: Handatlas der Anatomie des Menschen. 6. Aufl. Leipzig 1882. — Allen, Harrison: A system of human anatomy, including its medical and surgical relations. Proc. internat. med. congress. 1881. Section I. Histology. — Handbuch der systematischen und topographischen Anatomie von Dr. C. Langer (Prof. der Anat. zu Wien). 1882. W. Braumüller.

II. Lehr- und Handbücher der Chirurgie und der Knochenbrüche.

Henkel: Abhandlung von Beinbrüchen u. Verrenkungen. Berlin 1759. Vollständige Abhandlung von Beinbrüchen etc. Hamburg 1767. — Petit, J. L.: Traité des maladies chirurg. 1774. Traité des maladies des os. 1705. — Aitken, J.: Essays on fract. and dislocations. London 1790. Uebersetzt von Reisch. Nürnberg 1793. — Desault's Chirurgischer Nachlass. Nach dessen Tod herausgegeben von X. Bichat. Uebersetzt von Wardenburg. Göttingen 1780. — Chopart et Desault: Traité des maladies chirurg. Paris 1791. — Richter: Anfangsgründe der Wundarzneikunde. Göttingen 1786. — Boyer: Leçons sur les maladies des os par Richérand. Paris 1803. — Lämmerhirt: Taschenbuch über Beinbrüche und Verrenkungen. Berlin 1807. — Richter, Aug.: Lehrbuch von den Brüchen und Verrenkungen der Knochen. Berlin 1833. — Cooper, Sir Astley: A treatise on dislocations and fractures of the joints. London 1822. Uebersetzt von Schütte 1837. — Cooper, B. Bransby: Surgical essays. London 1833. Deutsch in der chir. Handbibliothek. Weimar 1837. — Mothe: Mélanges de médicine et chirurgie. Tome I. Paris et Lyon 1812. — Delpech: Précis éléments des malad. chir. Paris 1816. — Bell, Chr.: A system of oper. surgery. London 1819. — Dupuytren: Leçons orales de clin. chirg. Paris 1832. — Kopenstätter, J.: Beschreibung u. Abbildung neuer Maschinen und Verbände. 3. Aufl. Wien 1833. — Rust, Joh.: Theoret.-prakt. Handb. der Chir. Berlin 1834. — Hager, M.: Die Knochenbrüche, Verrenkungen u. Verkrümmungen. Wien 1836. — Lonsdale: A pract. treat. on fract. London 1838. — Blasius: Handb. der Chir. Halle 1839. — Liston, K.: Practical surg. London 1846. — Holmes, J. P.: A treatise on disloc. and fract. London 1842. — Behrend, F. J.: Ikonogr. Darstellung der Beinbrüche u. Verrenkungen. Leipzig 1845. — Dieffenbach, J. F.: Die operat. Chirurgie. Leipzig 1845. — Brodie, Benj.: Lectures on path. and surgery. London 1846. — Sédillot: Traité de méd. opérat. Paris 1846. — Mebes, J. v.: Die Knochenbrüche, ihre Entstehung etc. Leipzig 1845. — Froriep, R.: Tafeln über die Knochenbrüche. Weimar 1847. — Malgaigne: Traité des fract. et des luxat. Paris 1847. — Smith, R. W.: A treatise on fract. in the vicinity of joints. Dublin 1847. — Ravoth und Focke: Chir. Klinik. 1852. — Middeldorpf: Beiträge zur Lehre von den Knochenbrüchen. Breslau 1833. — Gerdy: Chirurgie

pratique. 3 Monogr.: Maladies des organes du mouvement. Paris 1853. — Ravoth: Klinik der Knochenbrüche. Berlin 1856. — Chelius, Max Jos.: Handb. der Chir. 8. Aufl. 1857. — Chassaignac: Traité chir. et prat. des opérat. chir. Paris 1861. — Erichsen, John: Science and art of surg. London 1861. Deutsch nach der 4. Aufl. von Oskar Thamhayn. Berlin 1864. — Gross, Sam.: System of surgery. Bd. II. 2. Ausg. Philadelphia 1862. — Cruveilhier: Traité d'anatomie descript. Bd. IV. Paris 1862 und 1867. — Busch, Wilh.: Lehrbuch der topographischen Chirurgie. Bd. II. 3. Abth. Berlin 1864. — Macleod: Outlines of surg. diagnosis. London 1864. — Anger, Benj.: Traité iconograph. des maladies chirurg. Paris 1865. — Velpeau: Leçons orales, rédig. par Regnard. Paris 1866. — Stromeyer, Louis: Handbuch der Chirurg. 2. Bd. Freiburg 1844—68. Gurlt: Handbuch der Lehre von den Knochenbrüchen. Hannover 1862. — Pitha, Franz v.: in Pitha-Billroth's Handbuch der Chirurgie. 1. Aufl. Bd. IV. 1, 2. 1868. — Anger, Benj.: Nouveaux éléments d'anatom. chir. Atlas avec 12 planch. Paris 1869. — Fergusson, Will.: A system of pract. surgery. 5. edit. London 1870. — Emmert, C.: Lehrbuch der speciellen Chirurgie. II. Bd. 3. Aufl. 1870. — Spence, J.: Lectures of surgery. London 1870. — Paget, James: Lectures of surg. pathol. etc. 3. edit. by Will. Turner. London 1870. — Holmes, F.: A system of Surgery. Vol. IV. 2. edit. London 1871. — Perrie, Will.: The principles and practice of surgery. 3. edit. 490 Holzschnitte. 1873. — Roser: Handbuch der anat. Chirurgie. VI. Tübingen 1871. — Linhart, Wenzel: Compend. der chir. Operationslehre. 4. Aufl. Wien 1874. — Nélaton: Éléments de pathol. chir. 2. édit. par Péan. 1874. — Clarke, W. F.: A manual of the practice of surgery. 2. edit. 1874. — Guyon, Felix: Éléments de clinique chir. Paris 1874. — Bardeleben, Ad.: Lehrbuch der Chirurgie u. Operationslehre. 7. Ausg. 1874 bis 1876. — Billroth, Th.: Die allgemeine chirurg. Pathologie und Therapie. 8. Aufl. Berlin 1876. — Tillaux: Traité d'anat. topog. Paris 1877. — Richet: Traité prat. d'anat. méd. chir. 4 planch. 97 fig. 5. éd. Paris 1877. — Häser, H.: Lehrbuch der Geschichte der Medicin und epidemischen Krankheiten. Jena. 5. u. 6. Lief. des II. Bandes von p. 648 ab, „Geschichte der Chirurgie" von p. 687 ab. — Henke, Wilh.: Topograph. Anatomie des Mensch. in Abbildungen u. Beschreib. Berlin 1879. — Chavernac, T.: Anat. chirurg. Paris 1878. — Nussbaum: Die Fortschritte in der Chirurgie. Deutsche Revue. Nr. 10. 1879. — Rüdinger, F. R. S.: Topog.-chir. Anat. d. Menschen. 43 Lichtdruck-, 4 Stahlstichtafen. Stuttgart 1878. — Nélaton, A.: Éléments de pathologie chirurg. 2. éd. T. IV. Part. 2. par J. Péan. Avec fig. Paris 1879. — Gray, Henry F. R.: Anat. descript. and surgic. 9. edit. With an introduction on general anat. and development by F. Holmes. London 1880. — Nepveu, H.: Mémoires de chirurg. gr. 8. Paris 1880. — Richard, A.: Pratique journalière de la chirurg. 2. éd., revue par le Dr. J. Crank. Paris 1880. — Fort, J. A.: Résumé de patholog. et clinique chirurgicale. 2. éd. Paris 1880. — Jamain et Ferrier: Manuel de pathologie et de clinique chirurgicale. 3. éd. Paris 1880. — Vogt, O.: Die chirurg. Krankheiten der oberen Extremitäten. Deutsche Chir. Stuttgart 1881. — Jordan, Turncaux: Surgical, inquiries, including the Hasting's Essays on shock, the treatment of Surgical inflammations and numerous clinical lectures. 2. ed. 8. London 1882. — Follin, E., et S. Duplay: Pathologie externe. T. VI. fasc. 3. Paris 1882. — Agnew, D. H.: The principles and practice of surgery. Vol. II. Illustr. Philadelphia 1882. — Heitzmann, C., u. Heitzmann, J.: Compendium der Chir. Wien 1880. — Follin, E., et S. Duplay: Traité élémentaire de pathologie externe. Paris 1880. — Albert, Ed.: Lehrbuch der Chirurgie und Operationslehre. Mit zahlreichen Holzschnitten. 2. Aufl. gr. 8. Wien 1882. — Isenschmidt: Ein Vademecum für den praktischen Chirurgen. Skizzen aus der chir. Klinik des Herrn Prof. Dr. Ritter v. Nussbaum. 1. Hft., Sommer 1881. 2. Hft., Winter 1881—82. München. — Albert: Diagnostik der chirurgischen Krankheiten in 20 Vorlesungen. 2. Aufl. Mit Holzschnitten. Wien 1882. — Ferrillon, O.: Leçons de clinique externe. 8. Paris. — Petit, Valère: Vingt-cinq années de pratique chirurg. Bull. de l'acad. de méd. de Belgique. Nr. 4. 1882. — Bardeleben, Ad.: Lehrbuch der Chirurg. und der Operationslehre. Mit zahlreichen Holzschnitten. 4. Bd. 8. Ausg. Berlin 1882. — Verneuil, A.: Mémoires de chirurg. T. III. Etats constitutionnels et traumatisme. Paris 1882. — Thomas, L.: Traité des opérations usuelles. Avec 80 fig. 18. Paris 1882. — Péan: Leçons de clinique chirurgicale Avec fig. 8. Paris 1882. — Jamain, A., et F. Ferrier: Manuel de pathol. chirurg. 3. éd. Tome III. Fascicule 1. 12. Paris 1882. — Dubreuil, A.: Leçons de clinique chirurgicale. Fasc. 4. Paris 1882. — Dubreuil: Leçons de clinique chirurgicale. Fasc. 3.

Paris 1882. — Decage, P.: Précis de thérapeutique chirurgicale. 12. Paris 1882. — Chrétien, H.: Nouveaux éléments de médecine opératoire avec 164 fig. 18. Paris. — Guérin, A.: Éléments de chirurg. opératoire. 6. éd. Avec 315 grav. 18. Paris 1882. — Bergeron, A.: Précis de petite chirurg. et de chirurg. d'urgence. Avec 377 fig. 18. Paris 1882. — Spence, J.: Lectures on surgery. 3. ed. 2 vol. Black. Edinburgh 1882. — Chiene, J.: Lectures on the elements or first principles of surgery. Reprinted from The American Practitioner. 1879—80. — Bell, J. A.: Manual of the operations of surgery. Edinburgh 1883. — Billroth, Th.: Die allg. chir. Pathol. u. Therapie in 50 Vorlesungen. 11. Aufl. bearb. von A. v. Winiwarter. gr. 8. Berlin 1883. — Hüter, C.: Grundriss der Chir. 2. Aufl. von Herm. Lossen. 2. Bd. Specieller Theil. 1. Abth. Mit 108 Abbild. gr. 8. Leipzig 1883. — Königs, Fr.: Lehrbuch der allg. Chirurg. 1. Abth. gr. 8. Berlin 1883. — Roser, W.: Handbuch d. anatom. Chirurg. 8. Aufl. Mit zahlr. Holzschnitten. In 3 Abth. gr. 8. Tübingen 1883. — Schmidt, Th.: Compendium d. speciellen Chirurg. Vollst. neu umgearb. v. A. Krüche. Mit 48 Abbild. 8. Leipzig 1883. — Wolzendorf, Gust.: Handbuch der kl. Chir. für praktische Aerzte. Mit 375 Holzschnitten. Wien 1883. — Albert, E.: Lehrbuch der Chirurg. und Operationslehre. 1. Bd. Mit 127 Holzschnitten. 3. Aufl. Wien 1884. — Derselbe: Diagnostik der chirurgischen Krankheiten. 3. Aufl. Mit 47 Holzschnitten. Wien 1884. — Dubreuil: Leçons de clinique chirurg. Tome II. Fasc. 1. 8. Paris 1884. Encyclopédie internationale de chirurgie. Tome III. 8. Paris 1884. — Farabeuf, L. M.: Précis de manuel opératoire. Avec 600 fig. 8. Paris 1884. — Fischer, E.: Handbuch der allgemeinen Chirurgie. 2. Aufl. Mit 206 Holzschnitten. Stuttgart. — König: Lehrbuch der speciellen Chirurgie. 4. Aufl. 1885. — Friedländer, Jul.: Ueber die Ligatur der Carotis. Dorpat 1884. — Genzmer, A.: Lehrbuch der speciellen Chirurgie als Einführung in die chirurg. Praxis. 1. Abth. Mit 31 Abbild. Braunschweig 1884. — Heinecke, W.: Compendium der chirurg. Operations- und Verbandlehre. 3. Aufl. I. Allg. Theil. Mit 198 Holzschnitten. Erlangen 1884. — Hüter, C.: Grundriss d. Chirurg. 2. Aufl. von H. Lossen. 1. Bd. Allg. Theil. Mit 176 Abbild. 8. Leipzig 1884. — Hutchinson, J.: Illustrations of clinical surgery. Fasc. 16. London 1884. — Kolaczek, J.: Grundriss der Chirurgie. Allg. Theil. Mit 104 Abbild. Berlin 1884. — Löbker, Carl: Chirurg. Operationslehre. 1. Hälfte. Mit 107 Holzschnitten. Wien 1884. — Malgaigne, J. F.: Manuel de médecine opératoire. 8. éd. Partie I. Avec 319. fig. 18. Paris 1884. — Monod, Ch.: Leçons de clinique chirurgicale. Paris 1884. — Nélaton, A.: Éléments de patholog. chirurg. 2. éd. Tome VI. Fasc. 1. Avec 71 fig. 8. Paris 1884. — Pepper, A. J.: Elements of surgical pathology. With 81 engr. London 1884. — Poulet et Bousquet: Traité de pathologie externe. Avec 700 fig. 8. Paris 1884.

III. Verletzungen der Knochen und Gelenke.

Hippokrates: De fractis, de articulis liber. — Galeni, Claudii, Opera. — Petit J, S.: Abhandlung von den Krankheiten der Knochen. Uebersetzt ins Deutsche. Berlin 1725. — Duverney: Traité des maladies des os. Paris 1751. — Andreae (Bonn): Commentatio de humero luxato. Lugd. Batav. 1782. — Henkel, J. Fr.: Abhandl. von den Beinbrüchen und den Verrenkungen. Berlin 1759. — Koch, J. P.: Aus Gründen und Erfahrung. entworfene Abhandlung von Beinbrüchen überhaupt. Jena 1770. — Pott, Percival: Chirurgical works. Dublin 1778. — Bernstein: Ueber Verrenkungen und Beinbrüche. Jena und Leipzig 1802. — Desault's Chirurg. Nachlass etc. 1803. — Hompe, L.: Ueber die Entstehung, Erkenntniss, Beurtheilung und Kur der Knochenbrüche. Eine theor.-prakt. Abhandl. Bremen 1805. — Mothe: Mélanges de chirurg. et de méd. Paris 1812. — Pelletan, P. J.: Clinique chirurgicale ou mémoires et observations de chirurgie clinique I. II. Paris 1810. — Cooper, Sam.: Treat. on the disease of the joints. London 1818 u. 1822. — Cooper, Asl.: Treat. on disloc. and fract. of the joints. London 1822. — Brodie, Benj.: Pathol. and surgic. observations on disease of the Joints. London 1818. — Cunningham, J.: Synoptical chart of the various dislocations etc. London 1827. — Blandin: Traité d'anatomie topog. Paris 1827. — Richter, Aug. Leop.: Theor.-prakt. Handbuch der Lehre von d. Brüchen und Verrenkungen der Knochen. Mit 40 Foliotafeln. Berlin 1828. — Weber, Gebr.: Die Mechanik der Gehwerkzeuge. Leipzig 1836. — Cooper,

Bransby: Surgical essays. London 1833. — Froriep, L. F. v.: Die veralteten Luxationen vom Standpunkte der Medicinalpolizei betrachtet. Weimar 1834. — De Wette: De luxationibus experimentis illustratis. Berlin 1835. — Dupuytren: Leçons orales de cliniq. chirur. I—IV. Paris 1832. — Hager, M.: Die Knochenbrüche und Verrenkungen. Wien 1836. — Korzemewski: De ossibus fractis tractatus in discentium usum ulnae. 1837. 8. Cum 21 tab. qu. fol. — Lonsdale, Edw. F.: A pract. treat. on fractures. London 1838. — Malgaigne: Études statist. sur les luxations. Annales de Chir. Tome III. 1841. — Meyer. F. G.: Die Lehre von den Fracturen. Berlin 1843. — Pétrequin: Traité d'anatomie méd. chir.-topog. Lyon 1843. — Roser, Wilh.: Ueber Luxation der Extremitäten. Archiv für phys. Heilkunde. II. Bd. 1844. Ibidem 1845. — Derselbe: Zur Revision der Verrenkungslehre. 1857. — Bonnet: Maladies des articulations. Paris 1845. Deutsch von G. Krupp. Leipzig 1847. — Derselbe: Nouvelles méthodes de thérap. des maladies des articulations. Paris 1860. — Behrend, F. J.: Ikonograph. Darstellung der Beinbrüche und Verrenkungen. Leipzig 1845. — Mebes, v.: Die Knochenbrüche. Leipzig 1845. — Smith, Rob. Will.: A treatise on fractures in the vicinity of the joints etc. Dublin 1847. — Ross, Gustav: Chirurg. Anatomie der Extremität. Leipzig 1847. — Sentin: La méthode amovo-inamovible. Journal des connaiss. med.-chir. T. 33 et 34. 1849—50. — Crocq, J.: Du traitement des fractures des membres. Mém. couronné par l'acad. roy. de méd. de Belgique. Bruxelles 1851. 4. Deutsch: Ueber die Behandlung der Knochenbrüche der Gliedmassen v. C. G. Burger. Freiburg i. B. 1855. 8. 2. Aufl. 1858. — Malgaigne, J. F.: Traité des fractures et des luxations. Paris 1850—55. Dasselbe deutsch von C. G. Burger. Stuttgart 1850—56. — Fischer: Die Ursachen des so häufigen Vorkommens der Verrenkungen. Köln 1850. — Middeldorpf: Beiträge zur Lehre von den Knochenbrüchen. Breslau 1853. — Bonnet: Traité de thérap. des malad. des articulations. Paris 1853. — Burger: Ueber Verrenkungen der Knochen. Würzburg 1854. — Ravoth: Lehrbuch der Fracturen, Luxationen und Bandagen. Berlin 1856. — Hussa: Compendium der Lehre von den Knochenbrüchen. 8. Wien 1858. — Gurlt, Emil: Statistik der Luxationen. Deutsche Klinik. Monatsschrift f. med. Statistik. 1857. Nr. 1. — Crocq, J.: Traité des fractures. 2. Aufl. Deutsch von Burger. Freiburg 1858. — Schinzinger: Die complicirten Luxationen. Lahr 1858. — Wagner, Alb.: De ratione fracturas deform. violenta extensione sanandi. 1858. — Bryant, Th.: On disease and injur. of the joints. London 1859. — Weber, C. O.: Erfahrungen und Untersuchungen in der chir. Klinik zu Bonn. Berlin 1859. — Busch: Beiträge zur Lehre v. d. Luxationen. v. Langenbeck's Archiv. Bd. V. — Paul, H. J.: Die conservative Chirurgie der Glieder. Breslau 1859. — Derselbe: Die chirurgischen Krankheiten der Bewegungsorgane. Lahr 1861. — Schinzinger: Mittheilungen aus dem Gebiete der Luxationen. Prager Vierteljahrsschr. 1862. Bd. 74. — Streubel: Reductionshindernisse bei traumatischen Luxationen. Prager Vierteljahrsschr. Bd. 46. — Gurlt, Emil: Handbuch d. Lehre v. d. Knochenbrüchen. Hannover 1862. — Busch, Wilh.: Beiträge zur Lehre von den Luxationen. Langenb. Archiv. Bd. IV. H. 1. 1863. — Bruns, B.: Einiges über die Einrenkungslehre. Prager Vierteljahrsschr. 1863. Bd. 78. — Hamilton, Frank, Hastings: A pract. treatise on fractures and dislocations. 2. edit. Philadelphia 1863. — Delore: Du traitement des ankylos. Lyon 1864. — Butcher, K.: Essay on operat. and conservat. surgery. Dublin 1865. — Wahl, E.: Prognose und Behandlung complicirter Fracturen. Prag. Vierteljahrsschr. 1865. Bd. 88. — Käuffer, E.: Statistik der Fracturen der langen Röhrenknochen. Diss. inaug. Leipzig 1867. — Volkmann, Richard: Die Krankheiten der Bewegungsorgane. Pitha-Billroth's Handbuch der Chirurg. 1. Aufl. Bd. II. 2. 1867. — Holmes, Coote: On diseases and treatment of the joints. London 1867. — Marjolin, R.: Divulsion des épiphyses. Gaz. des hôp. 1867. Nr. 8. — Schinzinger: Mittheilungen aus dem Gebiete der Luxationen und Fracturen. Prager Vierteljahrsschr. 1868. I. p. 169. — Richter: Zur Lehre von den Verrenkungen. Zeitschr. für rat. Med. 1869. Bd. XXXIV. p. 113. — Troschel, M.: Chirurg. Verbandlehre. 6. Aufl. 12 Tafeln. Berlin 1869. — Bertrand, Adolphe: Étude sur les fractures compliquées et leur traitement par l'occlusion collodionnée. Thèse de Paris. Nr. 110. 1869. — Bourguet: Mémoire sur le traitement des épanchements dans les fractures compliquées. 1869. — Walter, A. G.: Conservative surgery in its adoption to traumat. injur. of the limbs. With Cases. Pittsburg 1869. — Blasius, Ernst: Ueber die Disposition verschiedener Gelenke zu Verrenkungen. Deutsche Klinik. 1870. Nr. 43. — Gangee, Samson: On the treatment on fractures of the limbs. 1871. — Leisrink: Studien über Fracturen.

Archiv f. klin. Chirurg. Bd. XIV. p. 46, 223, 432. 1872. — Trendelenburg: Ueber die Heilung der Knochen- und Gelenkverletzungen unter dem Schorfe. Archiv f. klin. Chir. Bd. XV. p. 455. 1873. — Krönlein, R. W.: Ueber die Längsfracturen der Röhrenknochen. Zeitschrift für Chirurg. III. — Derselbe: Zur Casuistik der Fracturen am oberen Ende des Oberarmbeines. Ibidem. K. Heft 1. — Volkmann, Richard: Die Resectionen der Gelenke. R. Volkmann's klin. Vorträge. 1873. Nr. 51. — Térillon, O.: Du rôle de l'action musculaire dans les luxations traumatiques. Paris 1875. — Volkmann, Rich.: Beiträge zur Chirurg. Leipzig 1875. — New York med. Rec. Oct. 16. An apparatus to facilitate the reduction of dislocation. 1875. — Bryant: Cases of compound fracture in which the wounds were closed with benzoin-compresses. Lancet. 1876. Nov. 25. Dec. 2. 9. — Rousseau, E.: Étude sur le débridement osseux dans les fractures des membres compliquées des plaies. Thèse de Paris. — Köhler, R.: Die complicirten Fracturen des Jahres 1875. Charité-Annalen II. 1877. — Kottmann: Zur Behandlung der offenen Knochenbrüche. (Offene Wundbehandlung und Heilung unter dem Schorf.) Correspondenzblatt f. Schweiz. Aerzte. 1877. Nr. 18. — Mouton, A. M.: Du traitement de fractures par le pansement ouaté. Thèse de Paris. 1877. — Hamilton, F. H.: Pract. treat. on fractures and dislocations. Deutsch nach der 5. Aufl. von A. Rose (New York). Göttingen 1877. — Volkmann, Rich.: Die Behandlung der complicirten Fracturen. Volkmann's klin. Vorträge. 1877. Nr. 117 u. 118. — Wildt, H.: Die complicirten Fracturen der chirurg. Abth. des Berliner städt. Krankenhauses Friedrichshain (Dr. Max Schede). Centralblatt für Chirurg. 1877. Nr. 47, 48. — Manquat, A.: Essai sur les décollements épiphysaires-traumatiques. Thèse. Paris 1877. — Moritz, E.: 20 antiseptisch behandelte complicirte Fracturen. Petersburg. med. Wochenschrift. 1877. Nr. 51. — Hamilton, F. H.: Knochenbrüche und Verrenkungen. Nach der 5. Aufl. des engl. Originals ins Deutsche übertragen von A. Rose. — Hüter, Carl: Klinik der Gelenkkrankheiten. 2. Aufl. Leipzig 1878. — Vogt, P.: Die traumatische Epiphysentrennung und deren Einfluss auf das Längenwachsthum der Knochen (Röhrenknochen). Archiv für klin. Chir. XXII. p. 343. — Hüter: Klinik der Gelenkkrankheiten. 2. Aufl. 3. Theil. — Gérard: Plaies pénétrantes des articulations; guérison. Extrait de Rapport chirurg. de l'infirmerie d'Ostende. Arch. méd. belge. Avril. — Patey: Étude ensemble sur les fractures spontanées considerées spécialement au point de vue de leurs causes, leur pronostic et leur traitement. Thèse Paris. 1878. — Labonbée: Contributions à l'étude des fractures du membre infér. Paris 1878. — Kaufmann, G.: Des fractures spontanées consécutives à l'ostéomyélite. Thèse de Paris. 1878. — Saint-Lo: Étude sur les fractures souspériostées. Thèse de Paris. 1878. — Riedel, B.: Ueber das Verhalten des Urins nach Knochenbrüchen. Deutsche Zeitschrift für Chirurg. 1878. Bd. X. p. 539. — Ranke: Ueber die in den letzten Jahren bei Behandlung penetrirender Gelenkwunden in d. Klinik zu Halle gew. Resultate. Verband d. deutsch. Gesellsch. für Chirurg. VI. p. 42. 1878. — Billroth, Th.: Chirurg. Klinik. Wien 1871—76. Nebst Gesammtber. über d. Kliniken von Zürich und Wien 1860 bis 1876 etc. Berlin 1879. — Gurlt, E.: Beiträge zur chirurgischen Statistik der Knochenbrüche. v. Langenbeck's Arch. Bd. 25. p. 467 u. f. 1880. — Messerer, O.: Ueber Elasticität und Festigkeit der menschlichen Knochen (aus der v. Nussbaumschen Klinik). Stuttgart 1880. — Hamilton, F. H.: Practical treatise on fractures and dislocations. 6. ed. III. 8. Philadelphia 1881. — Guillemin, J. F.: Les bandages et les appareils à fractures. Paris 1881. — Fouillour, L.: Étude sur les pseudarthroses et en particulier sur leur traitement par la suture osseuse. Paris 1881. — Steinhausen: Behandlungsresultate der Fracturen, insbesondere der complicirten, des Jahres 1880 in der Charité, nebst einer kurzen Vergleichung derselben mit den Resultaten der letzten 6 Jahre. Inaug.-Diss. Berlin 1881. — Bardeleben: Lehrbuch der Chirurgie u. Operationslehre. 1881. — Rigaud: Du rôle des muscles dans les luxations traumatiques. Gaz. hebd. de méd. et chir. Nr. 24, 25. 28. — Kusmin: Ueber den Einfluss der Nervendurchschneidung auf die Callusbildung bei Fracturen. Allg. Wien. med. Zeitschr. Nr. 33—35. 1882. — Bruns: Die allgemeine Lehre von den Knochenbrüchen. Lücke-Billroth. 27. Lfg. 1882. — Stickler, S. W.: Temporary febrile rise after simple fractures. The New York med. Rec. Febr. 11. 1882. — Drecker: Beitrag zur Statistik der Fracturen. Archiv für klin. Chir. Bd. 27. XXXVI. p. 928. 1882. — Wagner: Mitth. aus d. Knappschaftslazareth z. Königshütte i. O/S. 1. Die compl. Fracturen der grossen Röhrenknochen vom 15./4. 1877 bis 1./3. 1882. Prag. Zeitschr. f. Heilkunde. Nr. 5, 6. 1882. — Beiträge zur Biologie, als Festgabe dem Anatomen und Physiologen Th. B. W. v. Bischoff zum 50jähr. med. Doctor-Jubiläum gewidmet von seinen Schülern.

Stuttgart 1882. J. G. Cotta'sche Buchhandlung. 4. VIII u. 349 S. u. Tafeln. — Vieusse, M.: Contribution à l'étude des fractures des os longs produites par les balles de revolver. Bull de la soc. de chir. Déc. 7. 1882. — Schweninger, Fr.: Beitrag z. Behandlung d. complicirten Fracturen d. oberen u. unteren Extremitäten. 1882. — Greenway, Henry: The value of suspension in surgery. The Brit. med. Journ. Febr. 4. — Newton, R. C.: Treatment on fracture of the clavicle without apparates. The New York med. Record. March 4. 1882. — Bruns, D.: Ueber traumatische Epiphysentrennung. Archiv f. klin. Chirurg. XXVII. 1. p. 240—264. 1881. — Langenbuch: Die Behandlung der Schlüsselbeinfractur mit der Silberdrahtnaht. Deutsche med. Wochenschr. Nr. 5. 1882. — Morrison, Wm. H.: Fälle von Fracturen. Philad. med. and surg. Reporter. XLVI. 5. p. 119. Febr. 1882. — Trélat, M.: Fracture de l'humérus, paralysie consécutive des extenseurs des doigts. Ibid. Nr. 127. 1882. — Dickie, J.: On two cases of compound comminuted fracture of elbow-joint. Lancet. June 17. 1882. — Post, Georg E.: Fälle von Fracturen. Lancet. I. 18. May. p. 734. 1882. — Read, N. L.: Splint for fracture of elbows. Phil. med. and surg. Rep. Apr. 15. 1882. — Gosselin, M.: Fracture des deux os de l'avant-bras. Gaz. des hôpit. Nr. 75. — Downes, E.: Fall von complicirter Fractur beider Arme. Lancet. II. 1. July. p. 11. 1882. — Maget, Carl: Fälle von Spontanfracturen. Allg. Wiener med. Zeitschr. 1882. Nr. 31 u. 32. — Maziotti, Giuseppe: Ueber spontane Epiphysenablösung. Giorn. internaz. delle. Sc. med. IV. 4. p. 371. 1882. — Schreiber, Aug.: Traumatische Knochennekrosen in der Nähe von Gelenken bei Kindern. Deutsche Zeitschr. f. Chir. Bd. 17. p. 431. — Dementjew, W.: Die Einheilung von Fremdkörpern in Knochen u. Gelenken. Deutsche Zeitschr. für Chirurg. XVI. 5 u. 6. p. 517. 1882. — Söderbaum, P.: Fälle von Verletzungen und Erkrankungen von Gelenken. Eira VI. 8. 1882. — Weszkalnys, Fr. G.: Ein Beitrag zu den congenitalen Luxationen der oberen Extremitäten. Inaug.-Diss. München 1881. 8. 22 p. — Giess, Ph.: Ueber Heilung von Knorpelwunden. (Histologische und experimentelle Studien über Gelenkkrankheiten.) Deutsche Zeitschr. für Chirurgie. Bd. 15. p. 8. 1882. — Derselbe: Zur Genese der freien Gelenkkörper. (Histologische und experimentelle Studien über Gelenkkrankheiten.) Deutsche Zeitschr. für Chirurg. Bd. 16. p. 337. 1882. — Schreiber, A.: Atlas der Gelenkkrankheiten nebst diagnostischen Bemerkungen u. einem Abriss der Anatomie der Gelenke. 4. Tübingen 1882. — Krönlein, R. W.: Die Lehre v. d. Luxationen. Deutsche Chirurg., herausgeg. v. Prof. Dr. Billroth etc. 26. Lief. Stuttgart 1882. Enke. 8. XIII u. 121 p. mit 20 Holzschn. — Macleod, George H.: Ueber willkürliche Erzeug. von Luxationen. Glasgow med. Journ. XVII. 5. May. p. 343. 1882. — Anderson, J. H.: Ueber Reduction von Luxationen mittelst Manipulationen. Brit. med. Journ. Jan. 7. 1882. — Féré, Ch.: Sur l'atrophie museulaire, qui succède à certaines lésions articulaires. Le progrès médical. Nr. 20, 21. 1882. cf. Virchow-Hirsch II. 1882. p. 324. — Shinson, L. A.: A treatise on fractures. With 360 illustrations on wood. London 1883. — Shoemaker, E. G.: Fracture-repair. A experimental study on the identity of callus and true bone. Medical Times. July 28. 1883. — Zesas, G.: Ueber Knochenmarktransplantation. Wiener med. Presse. Nr. 8. 1883. — Paalzow, F.: Zur Casuistik d. Fracturen d. Extremitätenknochen. Inaug.-Diss. Berlin 1883. — Verneuil, M.: De la consolidation des fractures chez les diabétiques. Bull. de l'acad. de méd. Nr. 30. 1883. — Heath, Chr.: On the immediate treatment of fractures by plaster of Paris bandage. The Brit. med. Journ. Sept. 22. 1883. — Croft, J.: Plaster of Paris plints for immediate treatment of fractures of the leg etc. Ibid. Sept. 22. 1883. — Philippe: Sur les indications à remplir dans le traitement des fractures des membres. Avantages des appareils hyponarthréciques à suspension. Gaz. des hôpitaux. Nr. 70, 71, 75, 76, 80. 1883. — Zappola, C.: Nuovo apparechio per le fratture degli artr. Lo Sperimentale. Gennaio 1883. — Guéry: Traitement des fractures de l'humérus. Thèse de Paris. 1883. — Wolf, J.: Das Gesetz der Transformation der inneren Architectur der Knochen etc. Verhandl. d. deutsch. Gesellsch. für Chirurg. XIII. Congr. I. p. 10 ff. 1884. — Sheild, M. A.: A note upon treatment of fractures in the vicinity of joints by plaster of Paris bandage. Med. Times and Gaz. Febr. 23. 1884. — Palmesi, V.: Le fratture curate nell' ospedale, nella campagna e nella città di Narni dal 6. Settembre 1880 al 5./9. 1883. Raccoglit. med. 10. Gennaio 1884. — Czerny: Demonstration eines Präparates von Radialisparalyse nach Humerusfractur. Verhandl. d. deutsch. Ges. f. Chir. 1884. — Küstner, O.: Ueber epiphysäre Diaphysenfractur am Humerus der Neugeborenen. Archiv für klin. Chir. Bd. XXXI. Heft 2. 1884. — Morton, Th. G.: Case of fracture through the anatomical neck of the humerus with complete separation and dislocation of the head of the bone into the axilla,

with its subsequent removal. The Americ. Journ. of the med. Sc. Jan. 1884. — Hoffa, A.: Ein Fall von traumatischer Epiphysentrennung mit folgender Hemmung d. Längenwachsthums. Berl. klin. Wochenschr. Nr. 4. 1884. — Pinner, O.: Die Fractur des Processus cubitalis. Ebendas. Nr. 5. — Godlee, R.: Compound fracture of forearm; recovery, with good use of hand; remarks. Med. Times and Gaz. Sept. 20. 1884. — Lucas, R. Ch.: On Colles's fracture. Guy's Hosp. Rep. XXVII. 1884. — Bouilly: Traitement des consolidations vicieuses de la fracture de l'extrémité inférieure du radius. Bull de la soc. de chir. Mai 14. 1884.

IV. Schusswunden der Knochen und Gelenke.

Siehe die meisten der kriegschirurgischen Handbücher. — Schwartz, J. C.: Von geschossenen Wunden. Hamburg 1706. — Larrey: Mém. de chirurg. milit. Paris 1812—17. — Roux, P.: Concours pour la chaire de méd. opérat. De la résection etc. 1812. — Guthrie: Schusswunden der Extremitäten etc. Aus dem Engl. v. Spangenberg. Berlin 1821. — Simon, Gust.: Ueber Schusswunden etc. Giessen 1851. — Guthrie: On gunshot wounds of the extremities. 1815. Comment. on the surgery of the war. 6. ed. 1855. — Wagner, Albert: Ueber den Heilungsprocess nach Resectionen. Berlin 1853. — Adelmann, G.: Erfahrungen über Resectionen d. Knochen. Prager Vierteljahrsschr. Bd. 59. 1. 1858. — Stromeyer: Maximen der Kriegsheilkunst. Hannover 1861. — Beck: Schusswunden. In den Jahren 1848 u. 49 gesammelte Erfahrungen. Heidelberg 1850. — Demme, Herm.: Militärchirurg. Studien. Würzburg 1863. — Légouest: Traité de chir. d'armée. Paris 1863. 2. éd. 1872. — Chisholm, J.: A manual of milit. surgery. Columbia 1864. — Pirogoff: Grundzüge der allg. Kriegschir. Leipzig 1864. — Biefel, Th.: Tagebuch u. Bemerkungen a. d. Feldzuge 1864. — Hamilton, F. H.: Treat. on milit. surgery. New York 1865. — Heine, Carl: Die Schusswunden d. unt. Extremitäten. Arch. f. klin. Chir. Bd. VII. 1865. — Uhlemann: Ueber die Schusswunden. Diss. Jena 1865. — Lücke: Kriegschirurg. Aphorismen. Archiv für klin. Chir. Bd. VII. 1865. — Derselbe: Ueber kriegschir. Fragen u. Bemerkungen. 1871. — Beck: Kriegschirurg. Freiburg 1867. — Neudörfer, J.: Handbuch der Kriegschirurgie und Operationslehre. 1867—72. — Derselbe: Aus dem feldärztlichen Berichte über die Verwundeten in Schleswig-Holstein. Arch. für klin. Chir. 1865. Bd. VII. p. 496. — Küchler: Ueber die conservative Behandlung der Glieder. Deutsche Klinik. 1867. Nr. 4. — Fischer, H.: Allgem. Kriegschirurgie. Pitha-Billroth's Handbuch der Chirurgie. Bd. I. Abth. 2. (Mit ausführlicher Literatur.) 1867. — Stromeyer: Erfahrungen über Schusswunden im Jahr 1866. Hannover 1867. — Gurlt, E,: Jahresbericht über Kriegschirurgie von 1863 bis 1865. Arch. f. kl. Chirurgie. Bd. VIII. 1868. — Langenbeck, B. v.: Ueber die Schussfracturen der Gelenke und ihre Behandlung. Berlin 1868. — Sédillot: Observations relat. aux indications chirurg. et aux conséquences des amputat. à la suite des blessures par armes de guerre. Comptes-rendus de l'acad. des sciences. Tome 72. Nr. 11 u. 12. 1870. — Roser, W.: Zur Kriegsverbandlehre. Berlin. klin. Wochenschrift. 1871. p. 97, 124, 147, 463. — Billroth, Theod.: Chirurg. Briefe. 1872. — Klebs, Edw.: Beiträge zur pathol. Anatomie der Schusswunden. Leipzig 1871. — Arnold: Anat. Beiträge zur Lehre von den Schusswunden. — Socin, Aug.: Kriegschirurg. Frfahrungen etc. Leipzig 1871. — Berthold 1873: Die Invaliden des 10. Armeecorps. Deutsch. milit. Zeitschrift 1872. — Beck, Bernh.: Chirurg. der Schussverletzungen. 2 Bände. Freiburg 1872. — Derselbe: Chirurg. der Schussverletzungen. Militärärztliche Erfahrungen, auf dem Kriegsschauplatze des Werder'schen Corps gesammelt. Freiburg i. Br. 1872. — Fischer, H. (Breslau): Kriegschirurg. Erfahr. 249 Schussverletzungen der oberen Extremitäten. 1. Thl. Vor Metz. Erlangen 1872. — Kratz (Ober-St.-Arzt): Resultate der Gelenkresectionen 1870—71. Deutsche militärärztliche Zeitschrift. I. Jahrg. 1872. p. 399. — Kirchner, C.: Aerztlicher Bericht über das königl. Feldlazareth im Palast zu Versailles während der Belagerung von Paris vom 19. September 1870 bis 5. März 1871. Erlangen 1872. — Lossen, Herm.: Kriegschirurg. Erfahrungen aus den Barackenlazarethen von Mannheim, Heidelberg u. Karlsruhe 1870—71. Deutsche Zeitschrift für Chirurg. Bd. I. p. 505. Bd. II. p. 1—111. 1872. — Gilletta: Remarques sur les blessures par armes à feu observées pendant le siège de Metz 1870 et celui de Paris 1871. Arch. gén. de méd. Février p. 191. Mars p. 303. — Cousin, A.: Resections diaphysaires à la suite de coups de feu des os longs. l'Union médicale. p. 89, 129. 1874. — Richter, E.: Ueber einige weitverbreitete

Mängel der kriegschirurg. Statistik. 1874. Archiv für klin. Chirurg. — Derselbe: Chirurgie der Schussverletzungen. Breslau 1874—77. 1. Thl. Bd. XVI. p. 36. — Stoll: Bericht aus dem kgl. württembergischen 4. Feldspital 1870—71. Deutsche militärärztliche Zeitschrift. p. 129. 177. — Wahl, M.: Zur Mechanik der Schussverletzungen. Archiv für klin. Chirurgie. 1874. Bd. XVI. p. 531. Bd. XVII. p. 56. — Ewers: Gelenkwunden und ihr Ausgang. Deutsche militärärztliche Zeitschrift. 1874. p. 370. — Busch, W.: Ueber Schussfracturen durch Chassepotkugeln. 1874. Archiv für klin. Chirurg. Bd. XVI. p. 22. Bd. XVII. p. 155. — Heyfelder, O.: Kriegschirurg. Vademecum. (St. Petersburg.) Leipzig. — Schauenberg, C. H.: Handbuch der kriegschirurgischen Technik zum Gebrauche im Felde und bei Vorlesungen. — Küster, E.: Ueber Wirkungen der neueren Geschosse auf thierische Körper. Berlin. klin. Wochenschrift. 1874. Nr. 15. p. 177. — Leyrer: Ueber Verletzungen durch Hohlgeschosse. Allgem. militärärztl. Zeitschr. Nr. 13. p. 81. 1875. — Kocher (Bern): Ueber die Sprengwirkung der modernen Kleingewehrgeschosse. Correspondenzblatt für Schweizer Aerzte. Jahrg. V. Nr. 1, 2, 3. — Stenzel, H.: Ueber d. Wirk. d. mod. Handfeuerwaffen auf den menschl. Organismus. Inaug.-Diss. 8. Berlin 1875. — Coustan, A.: De la conservation des membres dans les cas de plaies pénétrantes des articulations particulièrement de celles du genou par coup de feu. Réc. de mém. de méd. mil. Mars-Août. — Eilert: Neue Beiträge zur Frage von der zweckmässigen Wundbehandlung im Felde. Deutsche militärärztliche Zeitschrift. II. 1876. V. Jahrg. p. 483. — Schmidt, H.: Resultate der Gelenkresectionen im Kriege 1870—71. Zur Behandlung d. mit Arter.-Verletzung complicirten Schussfracturen. Eine statistische Arbeit. Deutsche militärärztliche Zeitschr. V. Jahrg. p. 545, 587. — Esmarch, Friedr.: Die antiseptische Wundbehandlung in der Kriegschir. Archiv für klin. Chir. Bd. XX. p. 166. 1877. — Berns: Een paar Kogelextracties. Weekbl. van het Nederland. Tijdschr. voor geneesk. Nr. 23. — Longmore, F.: Gunshot injuries, their history, characterist. features, complications and general treatment, with statistics concerning them as they are met with in warfare. Illustrated by 58 woodcuts. 38 and 686 p. London. — Esmarch, Friedr.: Handbuch der kriegschir. Technik. (Gekrönte Preisschrift.) 1877. — Filing, G.: Bericht über 124 im serbisch-türkischen Kriege im Barackenlazareth des Dorpater Sanitätstrains zu Swilainatz behandelte Schussverletzungen. Inaug.-Dissert. Dorpat 1877. — Münnich: Ueber die Verwendbarkeit des nassen Carboljuteverbandes in der Kriegschirurgie und über einige Versuche zur Herstellung billiger, trockener, antiseptischer Verbände. Deutsche militärärztliche Zeitschrift. 1877. VI. Jahrgang. Heft 10. — Steiner, F.: Aus dem Tagebuch eines deutschen Arztes während der Zeit des Krieges im Orient 1876. Wien. med. Wochenschrift. 1876. p. 1279. 1877. p. 39, 105, 200, 273 u. s. w. — Reyhēr, Carl: Die antiseptische Wundbehandlung in der Kriegschirurgie. Volkmann's klin. Vorträge. 1878. Nr. 142, 143. — Cammerer: Generalbericht über d. Thätigk. d. nach Rumänien beurlaubt gewes. kgl. preuss. Militärärzte. Deutsche militärärztliche Zeitschrift. Heft 7 u. 8. p. 289. 1878. — Stark, W.: Beiträge zur Statistik und den Endresultaten der Gelenkresection in v. Czerny's Beiträgen zur operativen Chirurgie. 1878. — Journez: Extrait du rapport chirurgic. de l'hôpital militaire de Bruxelles (2. semestré 1878). Arch. méd. belge. Août 1879. — Gurlt, E.: Die Gelenkresectionen nach Schussverletzungen, ihre Geschichte, Statistik, Endresultate. 2. Abth. Berlin 1879. — Keil, Carl, u. Habart, John: Bericht über die im Feldspitale Nr. XV Sect. III vorgekommene Verwundetenbewegung (Krieg in Bosnien u. d. Herzegowina). Wiener med. Wochenschrift. p. 464 u. 485. 1879. — Fillenbaum, v.: Bericht über die Verwundetenbewegung im k. k. Reservespitale in Marburg 1878. Wien. med. Wochenschr. 1879. XXIV. — Reitter, Casuistische Mittheil. über die im Garnisonhospital zu Strassburg behandelten Schussverletzungen (Krieg mit Bosnien etc.). Wiener med. Wochenschrift. p. 1105. 1879. — Weichselbaum, A.: Chirurg.-anatom. Casuistik der Feldärzte. Nr. 1, 2, 3, 4, 5. Wiener med. Presse. p. 54. 1879. — Schlott: Ueber Einwirkung der Gewehrgeschosse auf den menschl. Körper. Deutsche militärärztliche Zeitschrift. p. 281 u. 414. 1879. — Kocher, Theod. (Bern): Neue Beiträge zur Kenntniss der Wirkungsweise der modernen Kriegschirurgie. Correspondenzbl. f. Schweizer Aerzte. 1879. p. 65, 104, 133. — Kraske, P.: Ueber antiseptische Behandlung von Schussverletzungen im Frieden. Berlin. klin. Wochenschr. 22. Archiv f. klin. Chirurg. Bd. 24. p. 346. Verhandl. d. deutsch. Gesellsch. für Chirurg. VIII. Congress. II. p. 15. — Jahn, Aug.: Bericht über das Verwundetenhospital auf Schloss Persenbeng. Der Militärarzt. p. 163, 171, 179, 188, 197. 1880. — Bernhaupt, T.: Ueber den Mechanismus der Schussfracturen der gr. Röhrenknochen. Archiv f. klin. Chirurg. Bd. 25. p. 617. 1880. — Reyher, C. (St. Peters-

burg): Ueber primäres Debridement der Schusswunden. Transactions of the international med. congress. Vol. II. p. 587. 1881. — Hellwig: Experimentell. Beitrag zu den Schussverletzungen im Frieden. Deutsche militärärztliche Zeitschr. XI. 8. p. 443. 1882. — Vieusse, M.: Contribution à l'étude des fractures des os longs produites par les balles de revolver (rapporté par M. L. Dents). Bull. de la Soc. de chir. Déc. 7. 1882. The med. and surgic. history of the news of the rebellion. P. III. Vol. II. — Kirchenberger: Zur Jodoformbehandlung der Schussverletzungen. Der Militärarzt. 21. 1883. — Bayer: Zur Statistik der Schussverletzungen. Prager med. Wochenschrift p. 26, 34, 42, 55. 1883. — Klihm, Otto: 91 Schussverletzungen. Berliner Inaug.-Diss. Bunzlau 1883. — Sommerbrodt, Max: Erinnerungen aus dem Berlin. Invalidenhause 1873—77. Deutsche milit. Zeitschr. p. 13 u. ff. 1883. — Ledoze, Paul: De la non-intervention primitive dans les plaies par balles de revolver. Thèse de Paris. 1883. — Porter, J. H.: Kriegschir. Taschenbuch. Aus dem Englischen von Ernst Schill. Leipzig 1883. — Rothkreuz, M. Ritter Nagy v.: Die Verwundeten des Jahres 1882 im Garnisonspitale Nr. 9. Triest. Militärarzt. 1883. — Brown, D. Blad.: Surgic. experiences in the Zulu and Transvaal wars 1879 u. 81. Edinb. med. Journ. March 1883. — Port, Julius: Taschenbuch der feldärztlichen Improvisationstechnik. XI. Stuttgart 1884. — Godwin, C. H.: Antiseptic surgery in its application to field-service. Brit. med. Journ. Vol. I. p. 350. 1884. — Lesser: Ein kriegschir. Vorschlag. Centralblatt f. Chirurg. Nr. 7. p. 97. 1884. — Derselbe: Ueber den ersten Verband auf dem Schlachtfeld. Arch. für klin. Chirurgie. Bd. 31. p. 85. Verhandl. auf dem XIII. Congr. d. Gesellschaft für deutsche Chirurgie. I. p. 37. II. p. 39. — Esmarch: Ueber Antiseptik im Kriege. Internat. medic. Congr. in Kopenhagen. Centralbl. f. Chirurgie. Nr. 40. p. 657. — Dedolph, Georg: Ueber antisept. Wundbehandlung mit antisept. Streupulver. Inaug. Dissert. Berlin 1884.

V. Literatur der Kriegschirurgie.

Bilguer, J. Ulrich: Anweisung z. ausübenden Wundarzneikunst in Feldlazarethen. Glogau und Leipzig 1763. Abhandlung von dem sehr seltenen Gebrauch oder der beinahe gänzlichen Vermeidung des Absägens menschl. Gliedmassen. Uebers. aus dem Lateinischen. Frankfurt und Leipzig 1767. Chirurgische Wahrnehmungen, welche meistens während dem von 1756—1763 gedauerten Krieg über in den königl. preussischen Feldlazarethen von verschied. Wundärzten aufgezeichnet, in Heften gesammelt etc. Neue Aufl. Frankfurt 1768. — Schmucker, J. L.: Chir. Wahrnehmungen. Wien 1774—1789. Vermischte chirurg. Schriften. 3 Bde. 1776 bis 1782. — Theden, Ant.: Unterricht für die Unterwundärzte bei Armeen. 2. Thl. Berlin 1774. — Schwartz, J. C.: Von geschossenen Wunden. Hamburg 1706. — Richter, A. G.: Anfangsgründe der Wundarzneikunst. Göttingen 1792. — Hunter, J.: Treatise on the blood, inflammation and gunhot wounds. London 1784. Deutsch von Palmer, Anmerkungen von Langenbeck. Stettin 1850. — Guthrie: On gunshot wounds of the extremities. 1815. Commentaries on the surgery of the war. 6. edit. 1855. — Lombard, C. A.: Clinique chirurgicale des plaies récentes et des plaies d'armes à feu. Strasbourg 1804. Dissertation sur l'importance des évacuants dans la cure des plaies. 1783. — Larrey, D. J.: Relation hist. et chir. de l'expédition de l'armée en Égypte et en Syrie. Paris 1803. Mémoires de chir. milit. et campagnes. 4 vol. Paris 1812. — Clinique chirurg. exercée particulièrement dans les camps et les hôpitaux militaires. 5 vol. 1829. Deutsch: Berlin 1831. 3 Bde. — Roux, Ph. J.: Concours pour la chaise de méd. opérat. De la résection ou du retranchement de portions etc. Paris 1812. — Hennen, J.: Observations on some important points in the practice of military surgery. 1878. Uebersetzt. — Thomson: Betrachtungen aus den britischen Militärhospitälern in Belgien nach der Schlacht bei Waterloo nebst Bemerkungen über die Amputation. Aus dem Englischen übersetzt. 1820. — Bell, Charles: Surgical observations. London 1816. — Ballingal: Outline of military surgery. 1830. — Roux: Considérations cliniques sur les blessés à hôpit. de la Charité. Paris 1830. — Baudens, M. L.: Clinique des plaies d'armes à feu. Paris 1836. Mémoire sur la résection de l'humérus. Gaz. méd. de Paris. 1855. — Derselbe: Relat. hist. de l'expédition de Tagdempt. Paris 1841. — Pirogoff, N.: Souvenir d'un voyage au Caucase contenant la statistique comparative des amputations, des recherches expérimentelles sur les blessures d'armes à feu, ainsi que l'exposition détaillée des

résultats de l'anesthésation obtenus sur le champ de bataille etc. en Orient. Pétersbourg 1849. — Beck: Die Schusswunden nach den auf dem Schlachtfelde wie in den Lazarethen während der Jahre 1848 und 1849 gesammelten Erfahrungen. Heidelberg 1850. — Ross, G.: Militärärztliches aus dem ersten schleswig-holsteinschen Kriege. Altona 1850. — Esmarch, Fr.: Ueber die Resectionen nach Schusswunden. Kiel 1851. — Stromeyer: Maximen der Kriegsheilkunst. Hannover 1855. 2. Aufl. 1861. — Schwarz, Harald: Beiträge zur Lehre von den Schusswunden. Schleswig 1859. — Lauer: Mittheil. über die in der Stadt Schleswig vorgenommenen wichtigen Operationen. Med. Zeitschr. d. Vereins f. Heilkunde. 1849. p. 1 u. 5. — Niese, Chr. H.: Todte und Invalide der schleswig-holsteinschen Armee aus den Jahren 1848, 1849, 1850 u. 1851. Kiel 1852. — Guthrie, G. J.: Commentaries on the surgery of war in Portugal, Spain, France and the Netherlands, with additions relating to these in the Crimea 1854—1855. 6. edit. London 1855. — Pirogoff, N.: Grundzüge der allgemeinen Kriegschirurgie. Leipzig 1864. — Demme, G.: Militär-chir. Studien. Würzburg 1860. 2 Bde. — Légouest, L.: Traité de chir. d'armée. Paris 1863. 2. Aufl. 1870. — Neudörfer, J.: Handbuch der Kriegschirurgie. 1. Bd. Leipzig 1864. 2. Bd. 1866. — Chenu, J. C.: Statistique méd.-chir. de la campagne d'Italie. Paris 1869. — Chisholm: Manual of milit. surgery. Columbia 1864. — Otis: Circular 2. A report of the excision of the head of the femur for gunshot injury. Washington 1868. — Otis and Woodward: Circular 6. Report of the extent and nature of the materials availaible for the preparation of a med. and surgical history of the rebellion. Washington 1865. — Otis: Circular 7. A report on amputation of the hip-joint in military surgery. Washington 1867. — A Manual of military surgery prepared for the use of the Confed. States army by order of the surgeon-general. Richmond 1863. — Lidell, John A.: I. On the wounds of blood-vessels, traumatic hemorrhage, traumatic aneurism and traumatic gangrene. II. On the secondary traumatic lesions of bones, namely osteomyelitis, periostitis, osteoporosis, caries and necrosis. III. On pyemia. Edited by Prof. Frank Hastings Hamilton. New York 1870. p. 586. With plates. — Culbertson, H. Prize: Essay on excision of the larger joints. Philadelphia 1876. — Légouest: Ann. d'hygiène. 2. sér. XXVI. p. 241—274. 1866. — Léon le Fort: Guerre de Crimée et de l'Amérique. Gaz. hebd. Juillet 1868. — Lohmeyer: Die Schusswunden und ihre Behandl. Göttingen 1855. — Löffler: Grundsätze und Regeln für die Behandl. der Schusswunden im Kriege. Berlin 1859. — Heine: Die Schussverletzungen der Extremitäten nach eigenen Erfahrungen aus dem letzten schlesw.-holst. Kriege. Archiv für klin. Chir. 1866. Bd. 7. p. 679. — Lücke, Alb.: Kriegschir. Aphorismen aus dem zweiten schlesw.-holst. Kriege. Ebendas. p. 1. — Neudörfer, J.: Aus dem feldärztlichen Bericht über die Verwundeten in Schleswig. Archiv für klin. Chir. 1865. Bd. 6. p. 496. — Hannover: Die dänischen Invaliden aus dem Jahre 1864. Archiv für klin. Chir. 1871. Bd. 12. — Derselbe: Die Endresultate der Resectionen im Kriege 1864. Med. Jahrbücher. Wien 1869. Bd. 18. p. 109. — Derselbe: Fernere Mittheilungen. Wien 1875. — Gurlt: Militärärztliche Fragmente. Berlin 1864. — Biefel, Ph.: Tagebuch und Bemerkungen aus dem Feldzuge 1864. — Friedrich, D.: Militärärztliche Skizzen aus dem preuss.-dänischen Feldzuge 1864. — Uhlemann: Ueber die Schusswunden. Diss. Jena 1865. — Bärwindt: Die Behandl. von Kranken und Verwundeten in Zelten. Würzburg 1867. — Beck: Kriegschir. Erfahr. aus dem Jahre 1866. Freiburg 1867. — Dumreicher: Zur Lazarethfrage. Wien 1867. — Fieber, C.: Allg. med. Zeitschr. 1875. Nr. 21. — v. Langenbeck: Ueber die Schussfract. d. Gelenke. Berlin 1868. — Maas, H.: Kriegschir. Beobacht. aus dem Jahre 1866. Breslau 1870. — Nussbaum: Vier chir. Briefe an seine in den Krieg ziehenden Schüler. Münster 1866. — Roser, W.: Ueber Fortschritte und Verirrungen d. Kriegschir. Berlin 1867. — Stromeyer: Erfahrungen über Schusswunden im Jahre 1866. Hannover 1867. — Sarazin: Campagne d'Allemagne de 1866. Gaz. méd. de Strasbourg 1868. — Szymanowski: Chir. Resultate meiner Reise. Prager Viertelj.-Schrift 1867. — Wolf: Die Kriegslazarethe in Unterfranken. Berliner klin. Wochenschr. 1867. 40, 41. — Arnold: Anatomische Beiträge zur Lehre von den Schusswunden. Heidelberg 1873. — Burkhardt: Vier Monate bei einem preussischen Feldlazareth Berlin 1872. — Beck, B.: Chir. d. Schussverletzungen. Freiburg 1872. — Billroth, Th.: Chir. Briefe aus den Feldlazarethen. Berlin 1872. — Berthold: Die Invaliden des 10. Armeecorps. Deutsche milit. Zeitschr. 1872. I. — Bodinier, J. T.: Essai sur le traitement des plaies par armes à feu de l'articulation scapulo-humérale. Paris 1879. Thèse. — Bergmann, E.: Die Resultate der Gelenkresection im Kriege. Petersburg 1874. — Boinet: Bull. de

la société franç. de service aux blessés. 1872. Nr. 14. — Bockenheimer: Fortschritte und Leistungen der chir. Klinik. Frankfurt 1871. — Czerny, Vinc.: Ueber die in dem Collège Stanislaus in Weissenburg behandelten Verwundeten. Wiener med. Wochenschr. 1870 u. Wiener med. Pr. 1870. Nr. 146. — Deisch: Notizen über den Sanitätsdienst in dem Krankenhause zu Landau. Würzburg 1872. — Dominik: Ueber die Schussverletz. d. Ellenbogengelenks. Deutsche milit. Zeitschr. 1876. — Heyfelder, O.: Bericht über meine Wirksamkeit etc. Petersburg 1871. — Derselbe: Des résections faites à Neuwied et du traitement des blessés sous tentes. Bull. de l'acad. de méd. de Belg. T. V. 1871. p. 310. — Heinzel: Die Schussverletzungen des Kniegelenks. Deutsche milit. Zeitschr. 1875. p. 305. — Fillenbaum: Das Barakenlazareth im Park von St. Cloud. Feldarzt. 1872. 9 u. 10. — Fischer: Statistik der im Kriege gegen Frankreich vorgekommenen Verwundungen und Tödtungen im engeren Verbande der deutschen Bundescontingente. Berlin 1876. — Geissel, Rich.: Kriegschir. Reminiscenzen. Deutsche Zeitschr. f. Chir. B. V. — Giraldès: Gaz. des hôpitaux. 1871. Nr. 137. — Hufnagel, W.: Dissert. inaug. Marburg 1871. — Huber, F. Xaver: Beiträge zur Casuistik der Schussverletzungen. Diss. inaug. Würzburg 1876. — Jüngken: Ueber die Behandl. von Schusswunden ohne operative Eingriffe. Berliner klin. Wochenschr. 1870. p. 625. — Klebs, E.: Beiträge zur pathologischen Anat. der Schusswunden. Leipzig 1872. — Koch, W.: Notizen über Schussverletzungen. Langenbeck's Archiv. 17. — Kratz: Resultate der während des letzten Feldzuges ausgeführten Gelenkresectionen. Deutsche milit. Zeitschr. 1872. — Laugier, M.: Gaz. hebd. 1871. Nr. 45. — Leisinger: Memorabilien. 1871. Nr. 4. — Mac Cormac, W.: Notes and recollections of an ambulance surgeon. London 1871. — v. Mosetig-Moorhof: Erinnerungen. Wien 1872. — Mossakowski, Paul: Statist. Bericht von 1415 Invaliden des deutsch-französ. Krieges. Deutsche Zeitschr. f. Chir. Bd. 7. p. 236. — Rupprecht, L.: Erfahrungen. Würzburg 1871. — Ricord: Résumé du rapport sur les ambulances de la guerre. Gaz. des hôp. 1871. Nr. 15. — Rothmund: Militärkrankenhaus Oberwiesenfeld. Aerztl. Intellg.-Bl. 1871. Nr. 30. — Seggel, B.: Resultate der Gelenkresection. Deutsche milit. Zeitschr. 1873. — Verneuil: Plaies par armes à feu. Gaz. hebd. de méd. 1871. Nr. 10. — Heyfelder, O.: Manuel de chir. de guerre. Paris 1875. — Schauenburg, C. H.: Handbuch der chir. Technik. Erlangen 1874. — Landsberger: Handbuch der kriegschir. Technik. (Gekrönte Preisschrift.) Tübingen 1875. — Esmarch: Handbuch der kriegschir. Technik. (Gekrönte Preisschrift.) Hannover 1876. — Longmore: Gunshot injuries, their history, characteristic fractures, complications and general treatment, with statistic concerning them etc. London 1876.

VI. Statistik.

Norris, G. W.: Americ. Journal of med. Science. Vol. I. 1841. p. 324. Vol. XXIV. 1852. p. 30. — Malgaigne: Traité des fract. et des luxat. Paris 1850 bis 1855. — Gurlt, E.: Deutsche Klinik. 1857. Monatsblatt für med. Statistik. Nr. 1. — Blasius, E.: Deutsche Klinik. 1870. Nr. 43. — Mossakowski, P. (Basel): Statistischer Bericht über 1415 französische Invaliden d. deutsch-französischen Krieges 1870—71. Deutsche Zeitschr. für Chir. Bd. I. p. 321. — Berthold: Statistik der durch den Feldzug von 1870—71 invalid gewordenen Mannschaften des 10. Armeecorps. Deutsche militärärztl. Zeitschrift. Jahrg. I. p. 422, 449, 505, 563. — Chenu, J. C.: Aperçu historique, statistique et clinique sur le service des ambulances et des hôpitaux de la société française de recours des blessés des armées de terre et de mer pendant la guerre de 1870—71. — Fischer, E.: Statistik der in dem Kriege 1870—71 im preussischen Heere und in den mit demselben im engeren Verbande gestandenen norddeutschen Bundescontingenten vorgekommenen Verwundungen und Tödtungen. Berlin 1876. — Thrupp: Report of surgical cases admitted during the year 1875. St. George's Hosp. Rep. VIII. 1877. — Morgan, J. H.: Report of surgical cases admitted during the year 1876. Ibid. — Rowland: Report of surgical cases during the year 1874. St. George's Hosp. Rep. VIII. — Küster, E.: Fünf Jahre im Augusta-Hospital. Ein Beitrag z. Chir. und zur chir. Statistik. Mit 2 lithogr. Tafeln und 22 Holzschnitten. Berlin 1877. — Schulten: Meddelanden från Prof. Estlandern's Klinik. Finska läkaresällskapsels handl. Bd. 19. p. 29. 1878. — Chelver, David W.: Boston city hospital: Clinical lecture. Nr. 6. The Boston med. and surg. Journ. June 20, Aug. 22, Sept. 12, Oct. 24. 1878. —

Barwell, Richard: Some statistics of antiseptic. operations in the year 1877. Lancet. March 2. 1878. — Volkmann u. Kraske: Vorläufiger Bericht über die innerhalb der letzten 3 Jahre in der chir. Klinik zu Halle behandelten schweren Operationen und Verletzungen. Verhandl. der deutsch. Gesellschaft für Chir. VI. 1878. — Mittheilungen aus der chir. Abtheil. des Berliner städt. Krankenhauses im Friedrichshain 1. (Dr. med. Schede). 1. Heft. Leipzig 1878. — Sprengler: Jahresbericht der externen Abtheilung des Krankenhauses in Augsburg. 1870. pro 1876. Aerztliches Intelligenz-Bl. Nr. 51, 52. 1878. — Schüller: Die chir. Klinik zu Greifswald. 1876. Deutsche Zeitschr. für Chir. Bd. 9. p. 228—515. Bd. 10. p. 236. — Köhler: Stat. Bericht über die chir. Klinik des Geh.-Rath Bardeleben pro 1878. Charité-Annalen. Jahrgang V. 1879. — Settegast: Bericht aus dem Krankenhause Bethanien von 1873—1876. Archiv f. klin. Chirurgie. Bd. 22. p. 879. — Riedinger: Chir. Klinik des königl. Julius-Hospitals zu Würzburg v. 15. Juni 1877 bis 28. April 1878. Würzburg 1879. — Danzel: Mittheilungen aus dem Marienkrankenhause zu Hamburg. Deutsche Zeitschr. für Chir. Bd. XI. p. 599. 1879. — Krabbel: Jahresbericht der chir. Abth. des Kölner Bürgerhospitals. Langenbeck's Archiv für klin. Chir. Bd. XXIII. p. 345, 630, 796. 1876. — Billroth, Th.: Chir. Klinik Wien 1871—1876. 1879. — Hunt, W., and Morton, T.: Surgery in Pennsylvania Hospital. Epitome of practice of hospital service 1756. Also papers by J. B. Roberts and F. Woodbury. Philadelphia. — Albanese, E. (Palermo): Blessures à l'arme blanche. Transactions of the international med. congr. London 1881. Vol. II. p. 433. — Gärtner: Jahresbericht vom Katharinenhospital für die Jahre 1878—79. Medic. Correspondenzblatt. Bd. LI. Nr. 18. 1881. — Alsberg: Die in der Poliklinik des israelitischen Krankenhauses zu Hamburg vom 1. Juli bis 31. December 1880 behandelten 405 chirurgischen Fälle. Archiv für klin. Chir. XXVI. p. 982. 1881. — Bögehold, E.: Bericht von der chirurgischen Station des Krankenhauses Bethanien im Jahre 1879. Ebendas. p. 468 u. 750. — Esmarch: Bericht der königl. chirurgischen Klinik zu Kiel für das Jahr 1880. 27 S. Kiel 1881. — Hofmokl: Mittheil. aus dem Gebiete der praktischen Chir. Wiener med. Pr. Nr. 16. 1881. — Lebrun. Alfr.: Hôpital St.-Jean. Service de M. le Docteur van Hoeter. Revue trimestrielle du 1. Octobre 1880 au 1. Janvier 1881 und Revue trimestrielle du 1. Janvier au 1. Avril 1881. Journ. de méd. de Brux. Juillet, Nov., Déc. 1881. — Leisrink, H.: Bericht der chir. Abth. des israelitischen Krankenhauses zu Hamburg, für die Zeit vom October 1879 bis 31. December 1880 erstattet. Archiv für klin. Chir. XXVI. p. 925. 1881. — Liévin u. Falkson: Die chir. Universitätsklinik zu Königsberg i. Pr. in den Jahren 1878—79. Deutsche Zeitschr. f. Chir. XIII. p. 379. — Socin u. Burkhardt: Deutsche Zeitschr. f. Chir. XIII. p. 379—431. 1881. Jahresber. über die chir. Abth. des Spitals zu Basel. 1880 u. 1881. — Walzberg u. Riedel: Die chir. Klinik in Göttingen vom 1. Oct. 1875 bis 1. Oct. 1879. Ebendaselbst XV. p. 44—178 u. 391—517. — Küster, E.: Ein chir. Triennium (1876, 1877, 1878). 8. XVI u. 376 p. Kassel. 1882. Fischer. — Zwicke: Bericht über die chir. Klinik des Hrn. Prof. Dr. Bardeleben pro 1880. Char.-Ann. VII. p. 470 bis 580. 1882. — Berg: Mittheilungen aus der chirurgischen Klinik. Char.-Ann. VII. p. 581—612. 1882. — Burkhardt, E.: Die Erfolge der chir. Klinik zu Basel während der letzten 20 Jahre. Ein Beitrag zur vergleichenden Statistik der antiseptischen und der älteren Methoden der Wundbehandlung. Deutsche Zeitschrift für Chir. XVI. p. 209—259. 1882. — Neumeister: Praktische Beiträge zur Behandlung der Verletzungen. Berl. klin. Wochenschrift. Nr. 8. 1882. — Helferich, H.: Bericht über die chir. Poliklinik an der Universität München im Jahre 1881. Baier. ärztl. Intell.-Bl. XXIX. 11. 1882. — Svensson, Ivar: Ueber die im Sabbathsberg-Hospital in Stockholm im Jahre 1881 vorgekommenen Operationen. Hygiea. XLIV. 7. p. 378. 1882. — Wagner, W.: Mittheil. aus dem Knappschaftslazareth zu Königshütte a. S. I. Die complicirten Fracturen der grossen Röhrenknochen vom 15. April 1877 bis 1. März 1882. Prager Zeitschrift für Heilkunde. Nr. 5 u. 6. 1882. — Adams, James, A.: Chir. Mittheil. aus dem Glasgow Royal Infirmary. Glasgow med. Journ. XVIII. 5. p. 347. November 1882. — Heiberg, E. F.: Operationer foretagne i Aulborg Amts og Pays Pygelius i Fiaaret 1872—1881. Ugeskrift for Laeger. R. 4. Bd. VI. p. 391. — Browne, Langley H.: Statistics of ten years' surgery at the West Bromwich Hospital. Brit. med. Journ. Sept. 2. p. 422. 1882. — Petit, Valère: Vingt-cinq années de pratique chirurgicale Bull. de l'acad. de méd. de Belgique. Nr. 4. 1882. — Isenschmid: Skizzen aus der chir. Klinik des Herrn Prof. Dr. Ritter v. Nussbaum. 2. Heft. Winter 1881—82. München 1883. — Sprengler: Bericht über die Vorkommnisse an der externen

Abtheil. des Augsburger Krankenhauses in den Jahren 1880—81. Baier. ärztl. Intell.-Blatt. Nr. 23, 24, 26, 28. 1883. — Zwicke: Bericht über die chir. Klinik des Prof. Dr. Bardeleben pro 1881. Charité-Ann. p. 416—497. 1883. — Mittheil. aus der chir. Klinik zu Kiel, herausgegeben von Esmarch. III. Kiel 1884. — Wellington, Gray: A year's surgical practice in the Jamsetjec Jejeebhoy Hospital Bombay. Lancet. Aug. 9. p. 230. 1884. — Lebrun, Alf.: Hôpital Saint-Jean. Année 1882. Revue clinique du service de M. le Dr. van Hoeter. Journ. de méd. de Brux. Jan.-Févr. 1884. — Vogt, P.: Mittheil. aus der chir. Klinik zu Greifswald. Wien und Leipzig 1884. — Wölfler, Ant.: Bericht über die mit der chir. Klinik des Hofrathes Prof. Dr. Th. Billroth verbundene Poliklinik während des Jahres 1833. Wiener med. Wochenschr. Nr. 42—44 u. 48—50. 1884. — Zwicke: Bericht über die chir. Klinik des Prof. Dr. Bardeleben pro 1882. — Charité-Ann. IX. p. 366—466. 1884.

VII. Luxationen der obern Extremitäten.

Andreae (Bonn.): Commentatio de humero luxato. Lugd. Batav. 1782. — Desault's Chirurg. Nachlass. Als Inbegriff von Desault's Lehren nach dessen Tode herausgegeben durch X. Richat. Uebersetzt von Wardenburg. Göttingen 1800. — Mothe: Mélanges de médecine et chirurgie. Tome I. Paris et Lyon 1812. — Cooper, S.: Handbuch der Chir. Uebers. Art. Dislocatio. Weimar 1819. — Cooper, A.: A treatise on dislocations and on fractures of the joints. 2. edit. Ediction. London 1823. — Sédillot: Gaz. méd. de Paris. 34. 1834. — Ludovicus de Wette: Luxat. experimentis illustratae. Diss. inaug. Berol. 1835. — Malgaigne: Journ. hebdom. 46. 1835. Arch. génér. de méd. Tome XIII. p. 482. T. XIX. p. 129. 1837. — Derselbe: Etudes statistiques sur les lux. Annal. de la chir. T. III. 1841. Annales d'hygiène et de méd. légale. T. 22. p. 241. — Capelletti: Omod annali univ. Ottob. et Nov. 1835. Schm. Jahrbücher. Bd. 14. p. 335. — Völkers: Hamburg. Zeitschr. f. d. gesammte Med. Bd. 6. H. 2. Schm. Jahrbücher. Bd. 17. p. 330. — Sédillot: De l'anatomie pathologique d'une nouvelle espèce ou variété de luxation du bras. Annal. de la chir. Tome III. Paris 1841. — Marchal: Mémoire sur la réduction des luxations au moyen des moufles. Annal. de la chir. Tome IV. Paris 1841. — Franck, C. F.: Untersuchungen über die Luxat. des Oberarms. Tübingen 1842. — Roser: Arch: f. phys. Heilkunde. 1842. — Derselbe: Ibidem 1844. p. 185—193. 1843. p. 582. 1857. p. 42—64. — Hesselbach: Handb. der chir. Pathol. u. Therapie. Jena 1844. — Behrend, F. J.: Ikonographische Darstellung der Beinbrüche u. Verrenkungen. Leipzig 1845. — Hyrtl: Wiener Zeitschr. April 1846. Schm. Jahrbücher. Bd. 52. p. 88. — Nélaton: Éléments de pathologie chirurgicale. T. II. Paris. 1847—48. — Ross, G.: Chir. Anatomie der Extremitäten. Leipzig 1847. — Smith, R. W.: A treatise on fractures in the vicinity of joints and on certain forms of accidental and congenital dislocations. Dublin 1847. — Fischer: Die Ursachen des so häufigen Vorkommens der Verrenkungen u. s. w. Köln 1850. — Meyer, H.: Versuche über die Verrenkungen des Hüftgelenks und deren Einrichtung. Henle und Pfeufer's Zeitschrift Bd. 9. p. 269—288. 1850. — Gurlt, E.: Beiträge zur vergleichenden pathologischen Anatomie der Gelenkkrankheiten. Berlin 1853. — Malgaigne: Rev. méd.-chir. Févr. 1853. Schm. Jahrb. Bd. 78. p. 345. — Richet: Bull. de thér. Juillet et Août 1853. Schm. Jahrb. Bd. 81. p. 346. — Fischer, E.: Ueber den Mechanismus der Vorderarmluxationen nach hinten. Zürich 1853. — Malgaigne: Traité de fractures et des luxations. Paris 1855. — Ravoth: Lehrbuch der Fracturen, Luxationen und Bandagen. Berlin 1856. — Schmidt, Benno: Archiv der Heilkunde. 1857. p. 408—429. — Gurlt, E.: Mon.-Bl. f. med. Statistik u. s. w. Nr. 1. 1857. — Thompson: Brit. med. Journ. Nr. 61. 1858. — Schinzinger, A.: Die complicirten Luxationen. Lahr 1858. — Weber, C. O.: Chir. Erfahrungen und Untersuch. etc. Berlin 1859. — Paul: Chir. Krankheiten des Bewegungsapparates. Lahr 1861. — Streubel: Schm. Jahrb. Bd. 104. p. 326. — Derselbe: Prager Viertelj.-Schrift 76. p. 36. 1826. — Busch, W.: Archiv f. klin. Chir. Bd. 4. 1863. — Bruns: B.: Prager Viertelj.-Schrift Bd. 78. p. 1. 1863 — Erichsen, J. E.: Praktisches Handbuch der Chir. Uebers. v. O. Thamhayn. Berlin 1864. — Linhart: Med. p. 357. Halle 1864. — Guérin: Arrachement de l'avant bras dans une tentative de réduction d'une luxation de l'humérus. Gaz. hebd. 18. 1864. — v. Thaden: Arch. f. klin. Chir. Bd. 6. 1864. — Reuss, G.: Archiv f. klin. Chirurgie. Bd. 7. p. 150. 1865. — Volkmann, R.: Die Krankheiten der Bewegungsorgane. Erlangen 1865—72. — Simon, G.: Arch. f. klin. Chir. Bd. 8.

1866. — Hüter, C.: Notizen aus d. chir. Poliklinik in Berlin. Langenbeck's Arch. Bd. IX. p. 952. — Sédillot: Contributions à la chir. Tome. I. Paris 1868. — Thamhayn, O.: Ueber die mit Fractur des Collum humeri compl. Schulterluxationen. Inaug.-Diss. Halle 1868. — Tillaux: L'Union. 82—83. 1868. — Lafaurie, E.: Étude sur les luxations anciennes. Paris 1869. — Heine, C.: Wien. med. Wochenschr. XX. 25, 26. 1870. — Blasius, E.: Deutsche Klinik. 43. 1870. — Hüter, C.: Klinik d. Gelenkkrankheiten. Leipzig 1870—71. — Norris: Contribution to practical surg. Philad. 1873. — Holmes: A system of surgery: 2. ed. Vol. II. Dislocations. London 1870. — Albert: Fälle interess. Luxat. Wiener medicinische Presse. 1872. Wiener Presse. XVII. 20—37. 1876. — Bartels, M.: Traumat. Luxat. Langenbeck's Arch. XVI. p. 636. 1874. — Kocher: Th.: Die Analogien von Schulter- und Hüftgelenkluxationen in anatomischer und therapeutischer Beziehung. Volkmann's klin. Vortr. 83. 1875. — Marchand, A. H.: Des accidents qui peuvent compliquer la réduction des luxations traumatiques. Paris 1875. — Bigelow, H. J.: Mechanismus der Luxationen und Fracturen im Hüftgelenk. Uebersetzt von Dr. Pochhammer. Berlin 1873. — Richet: Rev. de thérap. méd.-chir. 8. 1873. — Annandale: Med. Tim. and Gaz. Mai 29. 1875. — Nicaise: Bullet. de la société de chir. Févr. 16. 1876. — Waitz: Berl. klin. Wochenschr. 44. 1876. — Bradley: Rare dislocations. Brit. med. Journ. Mai 5. 1877. — Ranke, Berliner klin. Wochenschrift. 25 und 36. 1877. — Hofmokl: Wiener med. Jahrb. VII. p. 351. 1877. — Ried, E.: Deutsche Zeitschr. f. Chir. Bd. 8. 10. 12. — Busch, W.: Archiv f. klin. Chir. Bd. 19. p. 406. — Jössel: Deutsche Zeitschrift f. Chir. Bd. 4. p. 124 u. Bd. 13. — Bruns, P.: Centralbl. für Chir. 43. 1879. — Bacardi, Daniele: Arch. per le science mediche. Vol. IV. Nr. 11. 1880. — Küstner, O.: Ueber die Verletzungen der Extremitäten des Kindes bei der Geburt. Volkmann's klin. Vortr. 167, 1879. — Knox: The Glasgow med. Journal. Vol. XII. Nr. 11. 1880. — Prahl, M.: Zur Statistik der Luxationen. Inaug.-Diss. Breslau 1880. — Trendelenburg: Chir. Central-Bl. 52. 1880. — Hamilton, F. H.: Knochenbrüche und Verrenkungen. Deutsch v. A. Rose (New York). Göttingen 1877. — Krönlein, R. M.: Die Lehre von den Luxationen. Stuttgart. Deutsche Chir. Lief. 26. 1882. — Rigaud: Du rôle des muscles dans les luxations traumatiques. Gaz. hebd. de méd. et chir. Nr. 24, 25, 28. 1881. — Forster, H. S.: On the use of the solid sutter-bandage in the aftertreatment of some formes of dislocation and its attendant rigidity. The Lancet. May 21. 1881. — Schalk: Ueber Luxation des Schlüsselbeines. Würzburg 1883. — Schreiber, A.: Zur Lehre der complic. Luxationen und deren Behandlung. Tübingen 1883. — Ilberg, T.: Zur Casuistik der Luxationen. Inaug.-Dissert. Berlin 1883. — Rosenmeyer, Ludw.: Ueber die Behandlung irreducibler Luxationen. Wiener med. Bl. Nr. 17, 18, 20—23. 1883. — Verneuil, A.: Des luxations subites dans le cours du rhumatisme articulaire ou des arthrites aigues et de leur réduction immédiate. Bull. de la soc. de chir. Oct. 31. 1883. — Reclus, P.: Des luxat. subites au cours des fièvres graves. Gaz. hebd. de méd. et de chir. 48. 1883.

VIII. Epiphysentrennung.

Schwarz: Diss. de ossium epiphys. Lipsiae 1736. — Reichel: Dissert. de epiphysium ab ossium diaphysi diductione. Lipsiae 1759. — Champion: Décollement des épiphyses des os longs. Journ. complém. du diction. Paris 1818. — Rognetta: Ueber die traum. Trennung der Epiphysen. Gaz. méd. de Paris. 1834. Nr. 28—33. — Guéretin: Untersuchungen über spontane und traumatische Ablösung der Epiphysen. Presse méd. 1837. Nr. 37. — Gerichten: Ueber die Abtrennung der Knochenfortsätze. Inaugural-Dissertat. Erlangen 1841. — Salmon: Des solutions de continuité traum. des os dans jeune âge. Thèse de Paris. 1845. — Klein: De epiphys. dissolutione. Diss. inaug. Gryphiae 1854. — Thudichum: Die Absprengung der Epiphysen. Illustr. med. Zeitung. 1855. Bd. III. p. 188. — Derselbe: Ueber die Fracturen am oberen Ende des Humerus. Giessen 1858. — Canton: Resection des Kniegelenkes wegen gewaltsamer Trennung der unteren Epiphyse am Oberschenkel. Dublin Journ. Vol. XXXI. 1860. — Cosseret: De la divulsion des épiphyses. Thèse de Paris. 1866. — Klose, C. W.: Die Epiphysentrennung, eine Krankheit der Entwickelungszeit. Prager Vierteljahrsschr. Bd. 67. — Michinowsky: Heilungsvorgang bei gewaltsamer Epiphysentrennung. Petersburger med. Zeitschr. Bd. X. p. 300. 1866. — Hutchinson: Vorlesungen über

seltene Formen von Knochenbrüchen und Luxationen. Med. Times and Gaz. 1866. — Gay: Traumat. Ablösung der Kniegelenkepiphysen durch Ueberfahren. Lancet. Oct. 12. p. 1867. — Holmes: Surg. treatment of children's diseases. London 1868. — Marjolin, R.: Divulsion des épiphyses. Gaz. des hôp. 1867. — Colignon: De la disjunction traumat. des épiphyses. Thèse. 1868. — Barbarin: Des fract. chez les enfants. Thèse de Paris. 1873. — Manquat, R.: Essai sur les décollements épiphysaires traumat. Thèse de Paris. 1877. — Vogt, P.: Traumat. Epiphysentrennung u. deren Einfluss auf das Längenwachsthum der Röhrenknochen. Arch. f. klin. Chir. Bd. XXII. 1878. — Bruns, P.: Ueber die traumat. Epiphysentrennung. Archiv für klin. Chirurgie. Bd. 27. p. 240. 1881. — Derselbe: Die operative Behandlung irreponibler Epiphysentrennungen. Beiträge zur klin. Chir., herausgegeben v. P. Bruns. Bd. I. p. 241. — Erasmo: Del distacco traum. delle epifisi. Torino 1872.

IX. Behandlung der Fracturen.

A. Lagerung des Gliedes.

Verduc, L.: La manière de guérir par le moyen de bandages les fractures et les luxations qui arrivent au corps humain. 3. édit. Paris 1712. — Pott, Percival: Some few general remarks on fractures and dislocations. London 1765. — Aitken, John: Essays on several important subjects in surgery, chiefly on the nature and cure of fractures of the long bones of the extremities particulary those of the thigh and leg. London 1771. 8. — Petit, Jean Louis: Traité des maladies des os. 2 vol. Paris 1741. Nouv. édit. par Louis. 1772. 8. — Pott, P.: Abhandl. über verschied. Gegenstände der Wundarzneikunde. Dresden 1771. 8. p. 419. Auch in P. Pott's Chirurgical works. Vol. IV. Dublin 1778. 8. p. 267. — Böttcher, J. Fr.: Abhandl. v. d. Krankheiten der Knochen, Knorpel u. Sehnen. 2. Thl. Dessau 1781. 3. Aufl. Königsberg u. Leipzig 1796. — Sauter, J. N.: Anweis., d. Beinbrüche der Gliedmassen, vorzüglich die complicirten und den Schenkelbeinhalsbruch, nach einer neuen, leichten, einfachen und wohlfeilen Methode ohne Schienen sicher und bequem zu heilen. Constanz 1812. — Amesbury, J.: A syllabus of lectures on the nature and treatment of fractures, diseases of the joints and deformities of the limbs and spine: Containing descriptions of the modes of applying twelve new apparat uses. London 1827. — Seutin: La méthode amovo-inamovible. Journ. des connaissances méd.-chir. Tome 33 et 34. 1849 bis 1850. — Mojsisowics: Darstellung der Aequilibrialmethode zur sichern Heilung der Oberschenkelbrüche ohne Verkürzung. Wien 1840—51. — Mathysen: Niewe wyze van aanwending van het gypsverband by beenbreuken. Harlem 1852. — Pirogoff, N.: Klin. Chir. Heft 2. Der Gipsverband bei einfachen und complicirten Knochenbrüchen und in seiner Anwendung beim Transport etc. Leipzig 1854. — Schiller: Verband- und Transportlehre. Würzburg 1856—57. — Szymanowsky: Der Gypsverband mit besonderer Berücksichtigung der Militärchirurgie. Petersburg 1857. — Dumreicher: Eisenbahnapparat. Prager Viertelj.-Schrift Bd. 54. p. 1. 1857. — Esmarch: Beiträge zur prakt. Chir. I. Kiel 1859. — Mathysen: Traité du bandage plâtré. Paris 1859. Deutsch v. Bergrath. Leipzig 1860. — Gurlt: Fracturen. Bd. I. Berlin 1862. — Van de Loo: Der amovo-inamovible Gypsverband. Venlo 1863. — Port: Deutsche Klinik. 1863. Nr. 33 u. 34. — Szymanowsky: Gypsgitter und Gypslattenverband. Prager Vierteljahrsschrift. Bd. 17. p. 89. 1865. — Port: Ueber Transportverband und gespaltenen und zweitheiligen Gypsverband. Allg. milit. Zeitschr. 1865. 1, 2, 5. — Riss, Ferd.: Zur Anlegung d. Gypsverbandes. Zürch 1865. — Müller, Max: Beitrag zur Verwendung des halben Gypsgusses. Archiv f. klin. Chir. Bd. II. p. 159. 1864. — Heine: Langenbeck's Archiv. Bd. VII. p. 548. — Jeafferson: New apparatus for the treatment of fract. of the limbs. Lancet. Nov. 1867. p. 577. — Smith, H. R.: Treatment of fractures of the lower extremities by the use of the anterior suspensory apparatus. Baltimore 1867. — Neudörfer: Kriegschirurgie. Leipzig 1867. p. 92. — Gurdon, Buck: Description of an improved extension-apparatus for the treatment of the fract. of the thigh. New York med. Record. 1867. p. 49. Herbecq: Fracture oblique des deux fémures. Réc. de mém. de méd. milit. 1867. Mai. p. 390. — Senftleben: Deutsche Klinik. 1868. 33—34. — Worthington, H.: On the treatment of fract. by elastic extension. Brit. med. Journ. 1867. July.

p. 42. — Pfeilsticker: Württemb. med. Corresp.-Bl. 1868. Nr. 23. — James, J. H.: Lancet. July 1868. p. 98. — Löwer: Drahtschienen als Transportverband. Archiv f. klin. Chir. X. p. 375. 1869. — Harsthorne, E.: Notes in regard to the question of priority in the use of weight-extension etc. Americ. Journ. of med. science. April 1869. — Desormeaux: Fractures de la cuisse traitées par l'appareil à extension du Dr. Hennequin. Gaz. des hôp. Juillet 22. 1869. — Esmarch: Der erste Verband. Kiel 1870. — Volkmann, R.: Ein billiger Eisenbahnapparat bei Schussfracturen des Oberschenkels. Berl. klin. Wochenschr. 1870. Nr. 20. — Roser: Zur Kriegsverbandlehre. Berl. klin. Wochenschrift. 1871. — Esmarch: Verbandplatz u. Feldlazareth. Berlin 1871. — Bruns, Victor: Zur Kriegschir. Berl. klin. Wochenschrift. 1871. 181, 195. — Simon, Gust.: Lagerungsbett für Oberschenkelschussfracturen. Verhandl. d. deutschen Gesell. für Chir. I. Congr. 1872. p. 50. — Guéniot: Gaz. des hôpit. 1872. Nr. 5. — Renz, Wilh.: Die Spreizlade, ein praktischer Verband für Schussfracturen des Oberschenkels. 1872. — Langenbeck, v.: Deutsche milit. Zeitschr. 1872. I. 10. p. 472. — Bidder, Alfr. (R. Volkmann): Ueber die Behandlung einfacher Oberschenkelfract. mit Gewichten. Archiv für klin. Chir. Bd. XV. p. 58. 1873. — Bruns, V. v.: Der Leimverband. D. Klinik. 1873. Nr. 1. — Steiner, Fr.: Zur Behandlung der Knochenbrüche an den Extremitäten. Wien. med. Wochenschr. Nr. 16. 1873. — König, Fr.: Der Magnesitverband. Berl. klin. Wochenschr. Nr. 16. 1873. — Hofmokl: Beiträge zur Kenntniss der permanenten Extension und zur Behandlung der Verschiebungen bei Knochenbrüchen an den Extremitäten. Wiener med. Jahresbericht. H. 2. 1873. — Winchester: Treatment of fractures. Lancet. Nov. 28. 1874. — Herrgott, F. J.: Des gouttières en linge plâtré moulées directement sur les membres et leur emploi dans le traitement des fractures simples et compliquées, des résections et des affections chirurgicales des membres. Revue méd. de l'Est Nr. 1, 3, 5, 9. 1874. — Romanin: Ueber den Collodiumverband zur Anwendung der Gewichtsextension. Wien. med. Wochenschr. Nr. 37. 1874. — Gussenbauer: Eine neue Extensionsmaschine für den Oberarm. Wien. med. Wochenschr. Nr. 3 u. 4. 1874. — Vidal, A.: Considérations rélatives au traitement des fractures par les appareils à atelles flexibles. Thèse de Paris. 1874. — Guillemin, F.: Les bandages et les appareils à fractures. Manuel de déligation chirurgicale contenant la description d'un certain nombre de bandages nouveaux. Paris 1875. — Böckel: Des applications de la traction continue au moyen de l'appareil à sparadrap. Bull. génér. de thérap. Févr. 15., Novbr. 30. 1875. — Nicoladoni: Dumreicher's Methode zur Behandlung drohender Pseudarthrosen. Wien. med. Wochenschr. Nr. 5, 6, 7. 1875. — Zsigmondy: Der Gypssackverband, eine neue Modification des Gypsverbandes. Wien. med. Zeitschr. Nr. 39. 1875. — Beely: Der Gypshanfschienenverband. Berl. klin. Wochenschr. Nr. 14. 1875. — Port: Kriegsverbandstudien. Deutsche militärärztl. Zeitschr. Jahrg. 4. Heft 5. p. 227. 1875. — Hecker, Hermann: Ueber unverrückbare Verbände mit besonderer Berücksichtigung ihrer Anwendung in der Kriegspraxis. Inaug.-Dissert. Berlin 1875. 8. — Eyre, Fr.: A new splint. Philad. med. Times. June 20. 1876. — Hensoldt, Max: Ueber Extensionsapparate und Gypsverband in ihrer Anwendung bei Schussfracturen. Inaug.-Diss. Berlin 1876. — Esmarch: Ueber elastische Extensionsverbände bei Schussverletzungen des Femur etc. v. Langenbeck's Archiv. 1874. Bd. XVII. p. 486. — Ceccerelli, A.: Del momento più opportuno per l'applicazione degli apparecchi inamovible nella cura delle fratture. Lo Sperimentale. Marzo 1875. — Schrauth, C.: Die unverrückbaren Verbände der neueren Chir. München 1875. — Mellié, A. C. J. E.: Recherche sur le mode d'action du pansement ouaté. Thèse de Paris. 1877. — Stockes, W.: On an extensionsapparatus for the treatment of fractures etc. of the lower extrem. Med. Press and Circul. Febr. 78. 1877. — Burk: Kritik der verschiedenen Lagerungs- und Verbandmethoden bei Schussfracturen. Deutsche Zeitschr. f. Chir. Bd. VI. p. 1. — Heidenhain, A.: Eine Schiene für complicirte Oberarmbrüche u. Ellenbogengelenkresectionen. Langenbeck's Archiv. XXI. p. 471. 1877. — Hennequin, J.: Des fractures du fémur et de leur traitement par l'extension continue. 1877. — Martin, J. A.: The solid Rubber-bandage. Brit. med. Journ. Dec. 14. 1877. — Schön: Die Zinnblechschienen. Allg. Wiener med. Zeitschr. 47, 49. — Brother, F.: Treatment of the fract. of the femur. Amer. Journ. of med. sciences. Jan. 1877. — Beely, F.: Zur Behandlung einfacher Fracturen der Extremitäten mit Gypshanfschienen. Mit 12 Tafeln. 1878. — Hensoldt: Ueber Extensionsapparat und Gypsverband bei Schussfracturen. Diss. inaug. Berlin. — Cooper, Forster: On fract. of the thigh. Guy's Hosp. Rep. 1876. London 1877. — Cooner: A new splint for fractures of the forearm and hand. Philad. med. and surg. Rep.

Jan. 17. 1877. — Porter, J. A.: Wire extension splint for the forearm. Philad. med. and surg. Rep. April. 19. 1877. — Mouton, A. M.: Du traitement des fractures par le pansement ouaté. Thèse de Paris. 1877. — Kappeler u. Heffter: Der articulirt mobile Wasserglasverband. Deutsche Zeitschr. für Chir. 1877. p. 129. — Beely, F.: Zur Behandlung einfacher Fracturen der Extremitäten mit Gypshanfschienen. Königsberg 1878. — Macewen: Paraffin splint. Lancet. Aug. 31. — Nicolai: Der Lagerstuhl. Deutsche milit. Zeitschr. Heft 7 u. 8. p. 335. — Robertson, W. D.: Fract. of the leg treated by a new method of extension. Boston med. and surg. Journ. 1878. I. p. 662. — Herzenstein, M. A.: Ueber d. Blumengitterverband. Deutsche milit. Zeitschr. 1878. p. 175. — Ahl: Filzschienen. Illustr. Zeitschr. der ärztl. Polytechnik. Juli 1. 1878. Nr. 3. p. 98. — Martin, H. A.: Surgical uses other than haemostatic of the strong elastic bandage. Transact. of the Amer. med. assoc. for 1879. — Bruns, P.: Ueber plastischen Filz zu Contentivverbänden. D. med. Wochenschr. 1879. Nr. 29. — Saint-Martin, J.: Contribution à l'étude du traitement des fractures par la pointe de Malgaigne. 1879. — Port: Ueber gefensterte Blechverbände und Drahtrollbinden. Deutsche milit. Zeitschr. 1880. — Van de Loo: Ueber unmittelbar bewegliche Gypsverbände. Allg. Wien. med. Zeitg. Nr. 44—46. 1879. — Hewson: On substitutes for adhesive plaster. Boston med. and surg. Journ. Oct. 7. 1880. — Droulon, Cyrille: Du plâtre en chir. et de quelques modifications apportées aux appareils gypso-ouatés à Hôtel-Dieu de Caen. Thèse de Paris. 1880. — Port: Das Aufschneiden der Gypsverbände. Berlin. klin. Wochenschr. Nr. 46. 1881. — Bruns, P.: Ueber einen neuen plastischen Schienenstoff, die plastische Pappe. Chirurg. Congr. I. p. 93. 1881. — Trochel, M.: Chir. Verbandlehre. 8. Aufl. Berlin 1881. — Philippe: Sur les indications à remplir dans le traitement des fractures des membres. Avantages des appareils hyponarthréciques à suspension. Gaz. des hôp. 1885. — Zappolà, C.: Nuove apparecchio per le fratture degli artr. vert. Lo Sperimentale. Gennaio 1883. — Stillmann, Charles, F.: Ueber Apparate zur Extension von Gelenken. Boston med. and surg. Journ. C. VII. G. p. 200. Aug. 1882. — Reclus, P.: Ueber continuirl. Extension bei Behandlung der Oberschenkelfracturen. Gaz. hebd. 25. XIX. 7. 1882. — Post, J. A.: Ueber Anwendung der Extension in der Chir. Med. News. XL. I. p. 536. — Greenway, Henry: The value of suspension in surgery. The Brit. med. Journ. Febr. 17. 1882. — Deslongchamps, Raoul, V.: Du traitement des fractures des membres. Nouvelle méthode, disposant du séjour au lit et permettant au blessé au moyen de nouveaux appareils en zinc laminé. Paris 1882. — Read, N. L.: Splint for fractures of elbows. Phil. med. and surg. Rep. April 15. 1882. — Wharton, H. R.: Zur Behandlung der Fracturen an der oberen Extremität. Med. News. XLI. 8. p. 208. Aug. 1882. — Grant, J. A.: Schiene f. Armbrüche. Brit. med. Journ. p. 48. Jan. 14. 1882. — Anschütz: Der Strohschienengypsverband. Deutsche militärärztl. Zeitschr. XI. 3. p. 155. 1882. — Muralt, W. v.: Ueber Trepolithverband. Schweizer Corresp.-Bl. XII. 6. p. 173. 1882. — Hudson, A. F.: Ueber Reduction der Fracturen. Phil. med. and surg. Rep. XLVI. 5. p. 137. Febr. 1882.

B. Extensionsbehandlung.

James: Meeting der Provinzial-Association zu Liverpool. 1839. Transact. of the proc. med. and surg. assoc. VIII. p. 215. — Chassaignac: Usage des poids: appréciation des appareils orthopédiques. 1841. — Dumreicher, v.: Die Behandlung der schiefen Knochenbrüche an den unteren Extremitäten mit einem neuen Extensionsapparat. Prag. Vierteljahrsschr. 1857 und Prag 1857. — Pacard, J.: Die Extension mit Gummi elasticum. 1862. — Worthington, H.: On the treatment of fract. by elastic extension. Brit. med. Journ. July 1867. p. 42. — Gurdon, Buck: Description of an improved extension-apparatus for the treatment of the fractures of the thigh. New York med. Record. 1867. p. 49. — Clark, A.: New Orleans Journ. p. 756. 1868. — Herbecq: Fracture oblique des deux fémures. Rec. de mém. de méd. milit. Mai 1867. p. 390. — James, J. H.: Lancet. July 1868. p. 98. — Philipps, C. W.: Besondere Art der Gewichtsbehandlung der Schenkelbrüche. Amer. Journ. of med. sc. 1869. — Volkmann, R.: Ueber die Behandlung der Gelenkentzündungen mit Gewichten. Berl. klin. Wochenschr. 1868. — Hartshorne, E.: Notes in regard to the question of priority in the use of weight-extension etc. Amer. Journ. of med. science. April 1869. — Czerny: Ueber die Extension mit Gewichten. Wien. med. Wochenschr. Nr. 37 ff. 1869. — Dubrueil: Emploi des agents élastiques dans le traitement des fractures. Gaz.

des hôp. Sept. 1869. — Desormaux: Fractures de la cuisse traitées par l'appareil à extension du Dr. Hennequin. Gaz. des hôp. July 22. 1869. — Dubrueil: De l'emploi des lacs élastiques dans la réduction des luxations. Bull. gén. de thérap. 1869. Gaz. des hôp. 1869. — Martin: To obtain continued extension in the treat. ment of fractures, without using the pulley and weight. 1869. — Small: Ein neuer Extensionsapparat. Wien. Sitzungsbericht. 1870. — Volkmann, Rich.: Ein billiger Eisenbahnapparat bei Schussfracturen des Oberschenkels. Berl. klin. Wochenschr. 1870. Nr. 20. — Schede, M.: Beiträge zur Behandlung von Gelenkentzündungen mit Gewichten. Archiv f. klin. Chir. XII. 1871. — Volkmann, R.: Krankheiten des Bewegungsapparates. Pitha-Billroth's Handbuch. Bd. II. Abth. II. 1865 u. 72. — Weidenmüller: Ueber die Wirkung der permanenten Extension. Greifswald 1872. — Steinberger: Ueber das Small'sche Extensionsgeflecht. Wien. med. Wochenschr. Nr. 7. 1872. — Bidder, Alfr.: Ueber die Behandlung einfacher Oberschenkelfracturen mit Gewichten. Archiv f. klin. Chir. Bd. XV. p. 58. 1873. — Esmarch, Friedr.: Ueber elastische Extensionsverbände f. Schussfracturen des Oberschenkels und Hüftgelenks. Archiv f. klin. Chir. Bd. XVII. p. 486. 1874. — Gussenbauer: Ueber eine neue Extensionsmaschine für Fracturen des Oberarms. Wien. med. Wochenschr. Nr. 3 u. 4. 1874. — Denison, Ch.: A new extension-apparatus. New York med. Journ. XX. p. 482. 1875. — Stockes, W.: On an extension-apparatus for the treatment of fractures etc. of the lower extremities. Med. Press and Circul. Febr. 7. 1877. — Hennequin, J.: Des fractures du fémur et de leur traitement par l'extension continue. 1877. — Rojic, F.: Ueber die Anbringung der Extension bei Oberschenkelfracturen. Wiener med. Presse. 1877. — Morton: Compound fracture of tibia and fibula, and fracture of the femur; new extension-apparatus. Philad. med. Times. Nr. 266. Febr. 1878. — Kaufmann: Der Kautschukextensionsverband. Illustr. Vierteljahrsschr. der ärztlichen Polytechnik. 1878 u. 79. — Leutze: Zur Behandlung der Oberschenkelfracturen bei kleinen Kindern. Berl. klin. Wochenschr. Nr. 52. 1880.

X. Behandlung schiefgeheilter Fracturen.

Osteotomie.

Weinhold: Hufeland's Journ. 1826. St. V. p. 25. — Barton, Rhea: On the treatment of ankylosis by the formation of artifical joints. North Americ. med. and surg. Journal. April 1827 und Amer. Journ. of med. sciences Vol. XXI. — Oesterlen: Ueber das Wiederabbrechen fehlerhaft geheilter Knochen der Extremitäten im Callus. Tübingen 1827. — Ritter, B.: Zur Geschichte des Wiederabbrechens fehlerh. geheilter Knochenbr. im Callus. v. Walther's Journ. für Chir. u. Augenklinik. Bd. 37. p. 1. — Wasserfuhr: Rust's Magazin für die gesammte Heilkunde. Bd. 27. p. 706. 1828. — Jacquemin: Dissert. sur la possibilité de faire céder le cal pour corriger les difformités provenant de fract. vicieusement consolidées. Paris 1822. — Michaëlis: Künstliche Trennung schief geheilter Fractur. Journal für Chirurgie. 1834. Bd. 21. — Torchet: Thèse. Nr. 271. Paris 1830. — Blasius, E.: Klinische Zeitschrift für Chirurgie und Augenkeilkunde. Bd. I. 1836. p. 59. — Pflüger: Ueber das Wiederbrechen schief geheilter Fracturen. Inaug.-Dissertation. Tübingen 1838. — Derselbe: Ueber das Wiederabbrechen fehlerhaft geheilter Knochenbrüche im Callus. Tübingen 1838. — Lissa, van: Nederlandsch Lancet. 3. Jahrgang. 1840—41. Bl. 129, 193. — Langier, S.: Des cals difformes et des opérations qu'ils réclament. Thèse de concours. Paris 1841. — Malgaigne: Médecine opératoire. 1842. — Norris: On the treatment of deformities following unsuccessfully treated fracture. Amer. Journ. of med. sciences. 1842. — Oesterlen: Heidelberger medicinische Annalen. 1844. Beschreibung der vereinfachten Maschinen des Wundarztes Bosch etc. Medicinische Annalen. 1844. Bd. X. H. p. 235. — Guérin: Du traitement des fractures qui se consolident ordinairement d'une manière vicieuse. 1845. — Mayer, A.: Verhandl. der physikal-medic. Gesellsch. in Würzburg. Bd. II. p. 224. 1850. — Langenbeck, B. v.: Die subcutane Osteotomie. Deutsche Klinik. 1854. Nr. 30. — Brainard: Essay on a new method of treating ununited fract. and certain deformities of the osseous system. Chicago 1854 und mémoire sur le traitement des fractures non-réunies et les difformités des os. Paris 1854. — Wagner, A.: De rat. quadam fracturas ossium deformiter consolidatas violenta extensione sa-

nandi. Regiomonti 1858. — Derselbe: Ueber die Behandlung schief geheilt. Fract. 1859. Königsberg. med. Jahrb. 1859. I. 310. — Skey: Cases of refracture of bone Med. chir. Transactions. 1859. — Langenbeck: Deform geheilte Fracturen. Deutsche Klinik. 1860. p. 176. — Rizzoli, Fr.: Nuove applicazione della frattura artific. del femore. Bologna 1859. — Bruns, V. v.: Beitrag zur Behandlung schlecht geheilter Beinbrüche. Deutsche Klinik. 1861. Nr. 14, 15, 17, 18, 19. — Caspary, J.: Ueber Trennung des deformen Callus. Archiv f. klin. Chir. 1862. Bd. V. p. 258. — Gisevius: De ratione quadam violenta extensione sanandi fract. etc. Regiomonti 1862. — Billroth, Th.: Osteoplast. Miscellen. Archiv f. klin. Chir. 1862. Bd. II. — Füller, M.: Ueber die Behandl. d. Curvaturen der Diaphysen. Halle 1869. — Billroth: Ueber die Verwendung von Bildhauermeisseln bei Osteotomien. Wien. med. Wochenschr. 1870. — Adams, W.: A new operation for bony ankylosis of the hip-joint. London 1871. — Gross, S.: System of surgery. Philadelphia 1872. — Küstner, O.: Zwei Fälle v. Osteoclase wegen nicht reducirbarer Luxation der Hüfte. Halle 1873. — Gurlt: Handbuch der Lehre von den Knochenbrüchen. I. u. II. Th. — Volkmann, R.: Ueber die Osteotomia subtrochanterica. Central-Bl. f. Chir. 1874. Nr. 1. — Behla: Resection der Continuität bei deform geheilt. Fractur. Inaug.-Dissert. Berlin 1874. — Gussenbauer, C.: Die Methoden der künstlichen Knochentrennung. Archiv f. klin. Chir. 1875. Bd. 18. p. 1. — Nepveu: De l'ostéoclasie et de l'ostéotomie. Archive génér. 1875. — Grimm, A.: Drei Fälle deform geheilter Oberschenkelfractur und deren Heilung durch Osteoclase. Prag. med. Wochenschrift. 1877. Nr. 45. — Taylor, F.: A new osteoclast, with report of cases. New York med. Record. April 21. 1877. — Cabot, A. T.: Cases of osteoclasis. Boston med. and surg. Journal. August 14. 1879. Nr. 7. — Spence: Refracture in cases of deformity from badly adjusted fractur. Edinb. med. Journ. March 1876. — Vincent, E.: Sur la rupture artificielle des os par la percussion, au moyen du ciseau et du mallet, sur la convexité de la courbure produite par le seul effort des mains ou sur le côté opposé au sens de l'effort manuel. Gaz. hebdom. Nr. 2. p. 23. 1879. — Morelli, Pasquale: Poche osservazioni sulla osteotomia alla Macewen. Il Morgagni. Ottobre 1882. — Zappolà, C.: Osteoclaste dei calli viziosi. Raccoglitore med. Febr. 28. 1882. p. 194. — Roberts: Refract. for the relief of deformity following badly treated fract. Edinb. med. Journ. 1878—79. — Sayre: Shortening of limbs after fracture. New York med. Rec. 1881. — Robin: Note sur un nouvel ostéoclaste. Lyon med. Thèse. Lyon 1882. — Zappolà: Osteoclasia dei calli viziosi. Raccoglit. med. Febr. 2. 1883. — Roberts, Milton Josiah: The electro-osteotome. A new instrument for the performance of the operation of osteotomy. New York med. Rec. Oct. 27. 1882. p. 472. — Campenon, Victor: Du redressement des membres par l'ostéotomie. Thèse de concours. 267. 1883. — Rabitgliati, A. (Bradford): Some remarks on the operation of osteotomy for deformity of the lower limbs. Brit. med. Journ. Vol. II. 1883.

XI. Behandlung der Pseudarthrose.

Roche: Sur la non-réunion de quelq. fract. Paris 1805. — Langenbeck: Von der Bildung widernatürlicher Gelenke nach Knochenbrüchen. Neue Bibliothek für Chirurgie. 1822. p. 289. — v. d. Busch: Heilung unvereinigt gebliebener Knochenbrüche durch das Haarseil. Journ. f. Chir. Bd. VII. 1825. — Troschel: De pseudarthrosi. Berol. 1826. — Oppenheim: Ueber die Behandlung falscher Gelenke. Magazin f. d. ges. Heilk. Bd. 27. 1828. — Brodie: On ununited fractures. London med. Gaz. 1833. p. 53. — Bérard: Des causes qui rétardent ou empêchent la consolidation des fract. Thèse de concours. Paris 1833. — Hering: Ueber die widernatürlichen Gelenke. Berlin 1843. — Günther: Ueber die widernatürlichen Gelenke. Zeitschr. f. Chir. 1845. p. 259. — Dieffenbach: Neue sichere Heilmethode des falschen Gelenks. Wochenschrift für die gesammte Heilkunde. 1846. p. 729. — Roy, Des pseudarth. et de leur traitement. Paris 1856. — Jobert: Leçons sur les pseudarth. suites des fractures. Union méd. 1858. Nr. 91. — Gebhard: De pseudarthros. cura. Diss. Marburg 1852. — Rodgers, J. Kearney: New York med. Journ. Vol. I. 1831. — Günther, H. B.: Schmidt's Encyklop. d. ges. Med. 2. Ausg. Bd. IV. p. 110. 1843. — Dieffenbach: Casper's Wochenschr. f. d. ges. Heilkunde. 1846. Nr. 46—48. — Brainard, Dan.: Mém. sur le traitement des fractures non-réunies etc. Paris 1854. — v. Langenbeck: Deutsche

Klinik. 1855. p. 314. — Smith, Henry H.: Americ. Journ. of med. sc. New ser. V. 29. p. 103. 1855. — Jourdan: Traitement des pseudarth. par l'autoplasie périostique. Paris 1860. — Bruns, V. v.: Deutsche Klinik. 1861. p. 171. — Gurlt, E.: Handbuch der Lehre von den Knochenbrüchen. Bd. I. p. 585 ff. 1862. — Sanborn: The silver wire in ununited fract. Americ. Journ. of med. sciences. 1860. — Bérenger-Féraud: De la suture des os dans les fractures compliquées ou non réunies. Bulletin de thérap. Juillet 1866. — Schmiedt: De pseudarth. Dissert. Berol. 1862. — Bigelow, Henry: I. Ununited fracture successfully treated. Report by Rich. Derby. Boston 1867. Ref. in Gaz. méd. de Paris. 1867. — Lumniczer: Resection u. Metallsutur zur Heilung der Pseudarth. Wiener med. Wochenschrift. 1863. — Bourquet: Pseudarth. de la cuisse traitée avec succès par les injections irritantes. Bulletin de la société chir. 1883. — Bickersteth: On a new operation for obtaining union of ununited fract. Med.-chir. Transact. Vol. 47. p. 113. 1864. — Simon: Operationen bei Pseudarth. Deutsche Klinik. 1866. — Schlötel: Muskelinterposition bei Fracturen. Inaug.-Dissert. Marburg 1868. — Ollier: Des pointes métalliques et de leur application dans le cas de pseudarth. Bull. de la soc. de chir. 1868. — Callender: Notes respecting non-uniting fract. Med. chir. Transact. 1868. — Sirus-Pirondi: Traitement des fract. non-consolid. Gaz. hebd. 1870. — Bérenger-Féraud: Traité des fract. non-consolid. Paris 1871. — Bergmann (bei Reyher): Petersburger med. Wochenschrift. 1876. Nr. 33. — Danzel: Diaphysenresection bei Pseudarthrose. Deutsche Zeitschrift für Chir. Bd. IV. 1874. — Dolbeau: De la suture osseuse dans le traitement des pseudarthrosis de l'humérus. Bullet. gén. de thér. Juillet 15. 1875. — Rizzoli: Di alcune falsi articulazioni. Bologna 1875. — Nussbaum: Ueber die Behandlung unglücklicher Vorkommnisse etc. Transplantation von Knochen. München 1875. — Starke: Ein Beitrag zur Behandlung der Pseudarth. Charité-Annalen II. 1875. — Reyher: Zur Behandlung der Pseudarthrosis. Petersburger med. Wochenschrift. Nr. 33. 1876. — Ranke: Pseudarthrosis des Unterschenkels. Treppen f. Resection und Aneinandernietung durch Elfenbeinzäpfchen. Berliner klin. Wochenschrift. 1875. — Smith, H.: On the treatment of ununited fract. Americ. Journ. of med. sciences. Jan. 1876. — Nassilow: Neue Resectionsmethode bei Pseudarth. Rudnew's Journ. Centralblatt für Chirurgie. 1876. — Brown: Treatment of non-union with galvano-puncture. Archive of clin. surg. 1876. — Byrd: On the wire ligature in the treatment of ununited fract. New York. med Journ. Vol. 23. 1876. p. 449. — Smith, H.: Treatment of ununited fract. by pressure and motion. New York med. Journ. Vol. 23. p. 94. — Bidder: Zur Behandlung der Pseudarth. mittelst Einbohrens von Elfenbeinstiften. Archiv für klinische Chirurgie. Bd. XX. 1877. — Midrin: Essai sur la valeur physiol. et thérap. du phosp. de chaux dans les fract. de l'humérus. Thèse de Paris. 1877. — Wathier, Fr.: De la pseudarthrose consécutive aux fractures de l'humérus, de son traitement principalement par les résections et la suture osseuse. Paris 1877. — Heine, C. v.: Ueber operative Behandlung der Pseudarthrosen. Archiv für klinische Chirurgie. Bd. XXII. p. 472. 1878. — Discussion über v. Heine's operative Behandlung der Pseudarthrose. Verhandlungen der deutschen Ges. f. Chir. VI. 1877. — Düsterhoff: Kritik der bisherigen Ansichten über den Einfluss der constitutionellen Syphilis auf den Verlauf der Kriegsverletzungen. Arch. f. klin. Chir. Bd. 22. p. 637. — Schüller: Subperiostale Diaphysenresection. Periostnaht. Deutsche med. Wochenschr. 1878. Nr. 9. — Rydygier: Eine neue Methode zur Behandlung der Pseudarthrosen. Deutsche med. Wochenschr. 1878. Nr. 27 u. 28. — Smith, H.: Ununited fracture of the humerus in an old man successfully treated by resection of the endes of the bone and the application of silver sutures. Lancet. Jan. 12. 1878. — Wyeth, J. A.: Injection of animal marrow between the fragments. New York. med. Rec. May 1. 1878. — Hüchel, Franklin: On resection of the humerus. Philad. med. and surg. Rep. Jan. 19. 1878. p. 42. — Thiersch: Beitrag zur Lehre von den Pseudarthrosen. Verhandl. d. deutschen Gesellsch. f. Chir. VII. p. 93. — Bérenger-Féraud: De la valeur du frottement des fragm. dans le traitement des fract. consolidées. Bull. génér. de thérap. 1879. — Le Moyne, F.: Ununited fracture of the humerus successfully treated by double splice and damp. Americ. Journ. of med. sc. April 1879. p. 434. Nr. 10. — Raimondaud: Du retard de la consolid. dans les fract. du membres infér. Thèse de Paris 1880. — Gallozzi, C.: Una secunda osservazione di pseudarthrosi del omero guarita l'uso dei duodi d'Arorio. Il Morgagni. Agosta 1881. — Fouilloux: Étude sur les pseudarthroses et en particulier sur leur traitement par la suture osseuse. Thèse de Paris. 1881. — Bruns: Ueber Transplantation von Knochenmark. 1881. — Ollier M.: Sur les greffes osseuses. Compte

rendu. Tome 92. Nr. 25. 1881. — Mac Ewen, M.: De la transplantation des os. Compte rendu. Tome 92. Nr. 25. 1881. — Cattani, G.: Della formazione del callo osseo esterno nelle frature semplici della ossea lunghe. Gaz. med. Ital.-Lombard. Nr. 15. 1881. — Schede: Zur Behandlung des Genu valg. Verhandlungen der deutschen Gesellsch. f. Chir. I. Congr. I. p. 58. — Riedinger: Ueber Pseudarth. am Vorderarm und das Schicksal implantirter Elfenbeinknochenstifte. Archiv für klin. Chirurgie Bd. 26. 1881. — Katz: Zur Therapie der Pseudarth. Inaug.-Diss. Würzburg 1881. — Sauter: Die Pseudarth. nach Fract. Inaug.-Dissert. München 1881. — Ludot: Traitement des pseudarthrosis chez les gens âgés. Thèse de Paris. 1881. — Trendelenburg, F.: Mittheil. aus der chir. Klinik zu Rostock. Archiv für klinische Chirurgie. Bd. 26. p. 873 u. 874. 1881. — Senn, N.: Delayed and non union of fract. Weekly med. review. Sept. 29. 1883. — Hahn: Eine Methode, Pseudarthrosis der Tibia mit grossem Knochendefecte zur Heilung zu bringen. Centralblatt für Chirurgie. 1873. — Turner: G. R.: Cases of united fractures. The Lancet. May 24. — Jones, Robert: Zur Behandlung unvereinigter Fracturen. Lancet. II. Oct. 17. p. 703. 1882. — Lauter, H.: Die Pseudarthrose nach Fract. Inaug.-Diss. München 1881. 8. 33 p. — Symonds, Horatio J.: Unvereinigte Fractur des Humerus u. Heilung. Lancet. II. Dec. 22. 1882. — Verneuil: De la consolidat. des fract. chez les diabétiques. Bulletin de l'acad. de méd. 1883. — Ollier: Traité des résections. T. I. p. 531. Paris 1885. — Karmilow: Vergleichende Kritik der Behandlungsmethoden falscher Gelenke nach Fracturen. St. Petersburg 1883. Central-Bl. f. Chir. 1884. p. 32.

XII. Behandlungsmethode der complicirten Wunden. Verbandmethoden.

Kern, Vincenz v.: Anleitung f. Wundärzte zur Einführung einer einfacheren, natürlicheren und minder kostspieligen Methode, die Verwundeten zu heilen. Aus dem Französischen von O. B. Schaul. 1810. — v. Langenbeck: Das permanente warme Wasserbad zur Behandlung grösserer Wunden. Deutsche Klinik. Nr. 37. 1855. — Burow: Deutsche Klinik. Nr. 24. 1856. — Vezin: Ueber Behandlung der Amputationsstümpfe. Ibid. Nr. 6 u. 7. — Pitha: Ein zeitgemässes Wort über den Nutzen der Baumwolle und ihre styptische Thätigkeit. 1856. — Volkmann: Ueber Heilung der Wunden unter dem Schorf. v. Langenb. Arch. III. 1859. — Lister: Lancet. March, July. Brit. med. Journ. Sept. 21. 1867. — Wood, John: Carbolic acid treatment. Lancet. December 12. 1868. — Carrière, Ed.: Le pansement des plaies avec feuilles de plomb. Union méd. Nr. 98. p. 249. 1870. — Smart, W.: On the treatment of gunshot wounds by chlorid of zinc. Brit. med. Journ. Vol. II. p. 434. — Voigt, Paul: Beiträge zur Lehre von der primären Behandl. der Schussverletzungen. Deutsche Klinik. 301, 345, 361. 1870. — Lister: Brit. med. Journ. August. A method of antiseptic treatment applicable to wounded soldiers. 1870. — Hüter: Ueber die chir. Behandl. des Wundfiebers bei Schusswunden. Volkmann's Vorträge. Nr. 22. 1870. — Dubreuil: Du drainage dans les plaies d'armes à feu. Gaz. des hôpit. Nr. 15. 1870. — Guérin, J.: Nouvelle note sur le traitement par occlus. pneumatique. Paris 1871. — Burger: Langenbeck's Archiv. 1871. p. 432. — Mosetig's Erinnerungen aus dem französisch-deutschen Kriege. Militärarzt 1872. 1—8. — Schultze, A. W.: Ueber Lister's antiseptische Wundbehandlung. Deutsche militärärztliche Zeitschrift. 1872. Heft 7. p. 287. — Krönlein: Ueber offene Wundbehandlung. Zürich 1872. — Billroth's Briefe. Berlin 1872. — Lesser: Einige Worte zum Verständniss der Lister'schen Methode. Deutsche Zeitschr. für klin. Chir. Bd. 3. p. 436. — Gayda: Du pansement à l'ouate. Rec. des mémoires Sept., Oct. 505. — Blanchard: Etude sur le pansement ouaté. Thèse de Paris. Nr. 164. 1873. — Reid, Walter: On the new French method of dressing wounds by cotton wadding. Lancet. April 26. 1873. — Campbell: Treatment by cotton wood. Liverp. and Manch. med. and surg. Rev. p. 32. 1873. — Reyher: Ueber die Lister'sche Wundbehandlung. Verhandlungen des chir.-Congr. 1874. p. 174. — Burchardt: Einige für die militärärztliche Praxis geeignete Modificationen des Lister'schen Verfahrens. Deutsche militärärztl. Zeitschr. p. 85. 1874. — Emmert: Langenb. Arch. XVI. Ueber moderne Wundbehandlungsmethoden. 1874. — Bardeleben: Verhandl. des Chirurgen-Congr. 1874. I. p. 70. — Nicaise: Du pansement de A. Guérin. Gaz. méd. de Paris. 1874. Nr. 3. — Thiersch: Kl. Ergebnisse der Lister'schen Verbandmethode und über den Ersatz der Carbolsäure durch Sa-

licylsäure. Volkmann's Vorträge. 84—85. 1875. — Ollier: Pansement à l'ouate et occlusion inamovible. Compte rendu. LXXX. 3. 1875. — Roberts, L.: Fixed dressing in the treatment of fractures the combination of glue and oxide of zinc a new material for fixed dressings. Philad. med. Times. Febr. 13. — Trendelenburg: Ueber die Heilung unter dem Schorfe. v. Langenbeck's Archiv. 1875. — Thamhayn: Der Lister'sche Verband. Leipzig 1875. — Sarazin: Nouvelle méthode d'occlusion antiseptique des plaies. Arch. belg. 1875. Fasc. 9. — Kraske: Berl. klin. Wochenschr. Nr. 22. — Rose: Berl. klin. Wochenschr. Nr. 28. 1875. — Mayer: Zur Wundbehandlung. Zeitschr. f. prakt. Medicin. 1875. Nr. 15. — Kochler, R.: Deutsche med. Wochenschr. Nr. 13, 21, 23. 1876. — Salkowski: Ibid. Nr. 10. — Fischer: Der Lister'sche Verband und die Organismen unter demselben. Deutsche Zeitschr. für Chir. VI. p. 319. — Güterbock: Die neueren Methoden der Wundbehandlung. Berlin 1876. — Ranke, H.: Zur Bacterienvegetation unter dem Lister'schen Verbande. Deutsche Zeitschr. f. Chir. VI. p. 63. 1876. — Schüller, M.: Zur Frage der Bacterienvegetation unter dem Lister'schen Verbande. Central-Bl. der med. Wissen schaften. Nr. 12. 1876. — Esmarch: Die antiseptische Behandlung in der Kriegschir. v. Langenbeck's Archiv. Bd. XX. p. 166. — Czerny: Die Freiburger chirurgische Klinik etc. Berliner klin. Wochenschr. 1876. Nr. 43, 44. — Berns: Ueber die Erfolge der Lister'schen Methode in der Freiburger Klinik. v. Langenbeck's Arch. XX. p. 177. — Angerer, O.: Beitrag zur Wundbehandlungsfrage. Würzburg 1876. — Köhler: Mittheilungen über die Wirksamkeit des Carboljuteverbandes. D. med. Wochenschr. 1876. Nr. 21 u. f. — Eilert: Neue Beiträge zur Frage von der zweckmässigsten Wundbehandl. im Felde. D. militärärztl. Zeitung. p. 483. — Burchardt: Ueber eine Modification des Lister'schen Verbandes. v. Langenb. Arch. XX. 1877. — Burow: Offene Wundbehandl. Petersb. med. Wochenschr. II. 38. 205. 1877. — v. Scheven: Die antiseptische Behandlung im Felde. Deutsche milit. Zeitschr. H. 6. p. 265. 1877. — Port: Die Antisepsis im Kriege. Lancet. I. p. 283. 1877. — Reyher: Die antiseptische Wundbehandlung im Kriege. Volkm. klin. Vorträge. 142, 143. 1878. — Credé, B.: Ueber Fieber nach antiseptischen Operationen. Central-Bl. f. Chir. März 1877. — Waddy: On the use of terebene in surgical dressing. Brit. med. Journ. June 2. 1877. — Bergmann: Die Behandlurg der Schussverletzungen des Kniegelenks. Stuttgart 1878. — Nassnyth: Terebene as a dressing for wounds. Edinburgh med. Journ. I. p. 779. 1878. — Flach: Ueber die Verwendbarkeit der Bruns'schen Carbolgaze. Deutsche milit. Zeitschr. H. 9. p. 400. 1878. — Sonnenburg: Deutsche Zeitschr. f. Chir. IX. 3, 4. p. 356 u. f. 1878. — Bruns, P.: Berliner klin. Wochenschr. Nr. 29. — Genzmer, Alf., u. Volkmann, R.: Ueber septisches u. aseptisches Wundfieber. Samml. klin. Vortr. Nr. 127. 1879. — Gross, F.: La méthode antiseptique de Lister. Paris 1879. — Holmes: On the result of treatment of comp. fract. of the leg. St. George's Hospit. Report. Vol. IX. p. 651. 1879. — Dotter: Ueber die Verwendung der Bruns'schen Carbolgaze. D. milit. Zeitschr. H. 10. 1879. — Laué: Zur Antiseptik im Felde. Ibid. H. 1. 1879. — Lueke: Primäre Antisepsis im Kriege. Ibid. H. 2. 1879. — Fischer u. Müller, J.: Die essigsaure Thonerde als Antisepticum. D. med. Wochenschr. p. 1. 1879. — Füller: Ibid. p. 527, 541, 557. Zum Gebrauch des Thymol. 1880. — Mac Cormac, W.: Antiseptic surgery. London 1880. p. 286. — Reuter, G.: Bericht über den antiseptischen Dauerverband. v. Langenbeck's Archiv. Bd. XXVI. Nr. 77. 1881. — Schmid, H.: Ueber den Carbolgehalt der Bruns'schen Gaze. D. Zeitschr. für Chir. Bd. XlV. H. 3 u. 4. 1881. — Barwell, R.: Experience and specimens of the ox-aorta ligature, and some remarks on the variability of catgut. Brit. med. Journ. March 19. p. 432. 1881. — Berns: Over het gebruck van Chloorzink na operaties. Weekbl. van het Nederl. Tijdschrift voor Geneesk. Nr. 37. 1881. — Bataillonloux, François: De l'irrigation continue en chirurgie. Thèse de Paris. 1881. — Boinet: Note pour servir à l'histoire de l'acide phénique et à ses premières applications en chir. Bull. de la soc. de chir. Séance du 4. Mai 1881. — Brown, W. H.: A note on the use of salicylic silk as a dressing for wounds, with. cases Lancet. October 8. 1881. — Courvoisier: Der Salicylverband. Corr.-Bl. für Schweizer Aerzte. Nr. 11. p. 337. 1881. — Destrée: Le pansement de Lister. La presse méd. belge. Nr. 26. 1881. — Dombrowski, H.: Mittheil. aus der Dorpater chirurg. Klinik. Der Chlorzinkwerg, ein gutes und billiges Ersatzmittel für die Salicylwatte. Petersburger med. Wochenschr. Nr. 32. 1881. — Falkson, R.: Beobachtungen und Untersuchungen über Carbolurie und Carbolintoxicationen bei der Lister'schen Wundbehandlung. Archiv für klin. Chir. XXVI. p. 204. 1881. — Fischer: Naphthalin, ein neues Antisepticum. Berl. klin. Wochenschr. Nr. 48. p. 710. 1881. — Gluck, Ph.: Ueber offene antiseptische Wundbehandlung in Glas-

apparaten und über Glasschienen. Archiv f. klin. Chir. XXVI. p. 785. 1881. — Höftmann: Aus der chir. Universitätsklinik zu Königsberg i. Pr. Jodoformbehandlung. Berliner klin. Wochenschr. Nr. 45. 1881. — König: Das Jodoform als antiseptisches Verbandmittel. Central-Bl. f. Chir. Nr. 48. p. 755. 1881. — M'Gill: Salicylic silk as a surgical dressing. Lancet. Jan. 1. p. 9. 1881. — Main, W.: Antiseptic surgery. Brit. med. Journ. Dec. 24. 1881. — v. Mosetig-Moorhof: Zum Jodoformverbande. Wiener med. Wochenschr. Nr. 13. 1881. — Neuber, G.: Bericht über die mit dem antiseptischen Dauerverbande während des Sommersemesters 1880 in der Esmarch'schen Klinik erreichten Resultate. Archiv f. klin. Chir. XXVI. p. 77. 1881. — Nicaise: Du pansement des plaies. Gaz. méd. de Paris. 1 u. 2. 1881. — Nussbaum, Ritter, J. N. v.: Leitfaden zur antiseptischen Wundbehandlung, insbesondere zur Lister'schen Methode. 4. Aufl. gr. 8. Stuttgart 1881. — Pauly, J.: Der Dauerverband in der chir. Klinik zu Kiel. Berl. klin. Wochenschr. Nr. 49. 1881. — Podrazky: Ueber den Jodoformverband. Allg. Wiener med. Zeitg. Nr. 47. 1881. — Rydygier: Zur Sprayfrage. Aus der Privatklinik des Dr. Rydygier in Culm a./W. D. Zeitschrift für Chir. Bd. XV. p. 268. 1881. — Wölfler, A.: Ueber die Anwendung des Jodoforms in der Mundhöhle. Central-Bl. f. Chirurgie. Nr. 48. p. 753. 1881. — Miculicz: Ueber die Verwendung des Jodoform. Arch. für klinische Chirurgie. 1881. — v. Bergmann: Die Gruppirung der Wundkrankheiten. Vortrag, gehalten zur Eröffnung d. kgl. chir. Universitätsklinik zu Berlin am 1. Nov. 1882. Berl. klin. Wochenschr. Nr. 45, 46. — v. Nussbaum: Der erste Verband bei verschiedenen Verwundungen. Baier. ärztl. Intelligenzblatt Nr. 25, 26. 1882. — Duncan, J.: On the treatment of fresh wounds. Edinb. med. Journ. July 1882. — Neuber, Gaffky u. Prahl: Klinische, experimentelle u. botanische Studien über die Bedeutung des Torfmulls als Verbandmaterial. Arch. f. klin. Chir. Bd. 27. p. 757. 1882. — Ranke, H. R.: Ueber die antiseptische Wirksamkeit des Thymolgazeverbandes nach Versuchen in der Gröninger chir. Klinik. Arch. f. klin. Chir. Bd. XXVIII. p. 526. 1882. — Leisring: Ein Jahr Wundbehandlung mit Jodoform. Centralblatt für Chirurgie. Nr. 17. 1882. — Barwell: On boro-glyceride in operative surgery. British med. Journ. p. 363. Aug. 26. 1882. — Beger, A.: Bericht über die in der Klinik des Herrn Prof. Thiersch in Leipzig mit Jodoform behandelten Fälle. Deutsche Zeitschrift für Chirurgie. XVI. p. 191. 1881. — Behring: Die Bedeutung des Jodoforms in der antiseptischen Wundbehandlung. D. medicinische Wochenschrift. Nr. 23. p. 321. Nr. 24. p. 336. 1882. — de Cock: L'iodoforme dans la pratique chirurgic. Ann. de la soc. de méd. de Gand. Mai 1882. — Falkson, R.: Ueber Gefahren, Schattenseiten und Vorzüge der Jodoformwundbehandlung. Nach Thierexperimenten und Beobachtungen am Krankenbette. Arch. f. klin. Chir. XXVIII. p. 112—156. 1882. — Frey, A.: Résultats du pansement à l'iodoforme dans la service de M. le professeur Eugène Böckel, chirurgien de l'hôpital de Strasbourg. Bull. gén. de thérap. Avril 15. et 30. 1882. — Greussing: Ueber Wundbehandlung mit Jodoform. Casuistische Mittheilungen und Erfahrungen aus d. II. chir. Klinik d. Herrn Prof. C. Gussenbauer in Prag nebst Untersuchungen über Jodoformintoxication. Prager med. Wochenschrift. Nr. 37, 39, 40. 1882. — König, J.: Die giftigen Wirkungen d. Jodoforms als Folge der Anwendung desselben an Wunden. Central-Bl. f. Chir. Nr. 17. 1882. — v. Mosetig-Moorhof: Zur Frage der Jodoformvergiftung. Central-Bl. f. Chir. Nr. 11. 1882. — Fischer, E.: Untersuch. über die Wirkung des Naphthalins. Berliner klin. Wochenschr. Nr. 8 u. 9. 1882. — Höftmann: Versuche über das Naphthalin als Verbandmittel. Central-Bl. f. Chir. Nr. 43. 1882. — Küster: Ueber antiseptische Pulververbände. Berl. klin. Wochenschr. Nr. 14 u. 15. Discussion ebendaselbst Nr. 42. Wiener med. Presse. Nr. 12. p. 361. 1882. — Pinner, O.: Die antiseptische Wundbehandl. mit essigsaurer Thonerde in der chir. Klinik zu Freiburg i. Br. Zugleich ein Bericht über die wichtigsten Fälle von Juni 1879 bis Aug. 1881. D. Zeitschr. f. Chir. Bd. XVII. p. 235—305. 1882. — Barwell, R.: On boro-glyceride in operative surgery. Lancet. p. 376. May 13. 1882. — Neuber: Erfahrungen über Jodoform- u. Torfverbände in der chirurgischen Klinik des Herrn Geh.-Rath Esmarch. Archiv f. klin. Chir. Bd. 27. p. 757—788. 1882. — Richter: Ueber Vorzüge und Gefahren der Jodoformbehandl. in d. Chir. Bresl. ärztl. Zeitschrift 1882. — v. Mosetig-Moorhof: Der Jodoformverband. Leipzig 1882. — Gamgee, S.: On jodoform wounds dressings. Lancet. May 13. p. 776. 1882. — Le Fort: De la chir. antiseptique. Gaz. des hôp. Nr. 63. 1882. — Helferich, H.: Ueber das Jodoform als Verbandmittel. Baier. ärztl. Intell.-Bl. Nr. 12, 13, 15, 17, 18, 20. 1882. — Bögehold: Zur Kritik der offenen Wundbehandlung. Berl. klin. Wochenschr. Nr. 14. 1882. — Hildebrandt, P.: Beiträge zur Jodoformbehandl.

D. med. Wochenschr. Nr. 26. p. 359. 1882. — Letz, B.: Ueber die Gefährlichkeit der Stichwunden. Inaug.-Diss. Aug. 9. Berlin 1883. — Pierson, A.: A new dressing for large ulcers. Glasgow med. Journ. May 1883. p. 377. — Tuckenbrod: Zur Behandl. von Geschwüren mit Magisterium bismuthi. Baier. ärztl. Intell.-Bl. Nr. 5. 1883. — Balser, A.: Beitrag zur antiseptischen Wundbehandl. Archiv f. klin Chir. Bd. XXIX. p. 412—442 u. 692—718. 1883. — Blocq, Paul: Du pansement á l'hélénol. Progrès médical. Nr. 46. p. 931. 1883. — Fricke: Die Kohle als Antisepticum. Deutsche med. Wochenschrift. Nr. 47 u. 48. 1883. — Jannin, Eugène Anatole Émile: Contribution à l'étude du traitement de certaines affections chir. du membre supérieur par les bains antiseptiques prolonges. Thèse de Paris. 1883. — Larrivé, L.: L'eau oxygénée, son emploi en chir. Thèse de Paris. 1883. — Minich, Angelo: Sulla medicazioni chirurgiche col jodoformio. Lo Sperimentale. Luglio p. 41—62. Agosto p. 161—182. 1883. — Nicola, H.: Ueber Wundbehandlung mit Jodoform. Inaug.-Dissertation. Berlin 1883. — Symonds, H. P.: On the use of carbolised sawdust as a dressing in antiseptic surgery. Lancet. Sept. 22. 1883. p. 494. — Trifaud, Émile: De la valeur comparée des divers pansements actuellement appliqués aux grands traumatismes chirurgicaux. Journ. de méd. de Bruxelles. Janv., Mars, Avril, Mai, Juin, Juillet, Août, Sept., Oct. 1883. — Walcher, G.: Ueber Verwendung des Holzstoffes zum antiseptischen Verbande, insbesondere dem Sublimatholzwollverband. Central-Bl. f. Chir. Nr. 32. 1883. — Hacker, Vict. R. v.: Anleitung zur antiseptischen Wundbehandlung. 2. Aufl. 1883. — Guérin, A.: Du pansement ouaté et de son applic. à la thérap. chirurg. Paris 1883. — Neuber, G.: Vorschlag zur Beseitigung der Drainage für alle frischen Wunden. Kiel 1883. — Veit, J.: Ueber die Naht granulirender Wundflächen. Berliner klin. Wochenschr. Nr 2. 1884. — Alberti: Mittheilungen über allgem. Wundbehandlung. Charité-Annalen. IX. p. 467—496. 1884. — Bruns, Paul: Ueber den Sublimatverband mit Holzwolle und das Princip des Trockenverbandes. Archiv für klin. Chir. XXXI. p. 92. 1884. — v. Fillenbaum: Ueber neuere Modificationen des antiseptischen Verbandes. Wiener med. Wochenschr. Nr. 15 u. 16. 1884. — Freudenberg, A.: Ueber die Anwendung des Sublimats zur permanenten Irrigation. Berl. klin. Wochenschr. Nr. 22. 1884. — Fuller, F. C.: Modern antiseptic Surgery, with cases. Amer. Journ. of med. sc. Oct. p. 469. 1884. — Hofmokl: Ueber Sublimatwundbehandlung. Anzeiger d. Wiener ärztl. Gesellsch. Nr. 24. 1884. — Kümmell: Die Waldwolle als antiseptisches Material. D. med. Wochenschr. Nr. 35. p. 561. 1884. — Leisrink, H.: Der Moosfilzverband. Ibid. Nr. 34. p. 546. 1884. — Derselbe: Demonstration von Torfmoosfilzplatten. Verhandl. d. deutsch. Gesellsch. für Chir. p. 83. 1884. — Lister, J.: On corrosive sublimate as a surgical dressing. Brit. med. Journ. Oct. 25. p. 803. 1884. — v. Mosetig-Moorhof: Zur Jodoformfrage. Wiener med. Wochenschr. Nr. 19. 1884. — Ratimoff, B.: Recherches sur les substances antiseptiques et des conséquences qui en résultent pour la pratique chirurgicale. Compte-rendu. Tome 98. Nr. 24 und Archives de physiologie normale et pathol. Nr. 6. 1884.

XIII. Operationen, Exarticulationen, Amputationen und Resectionen im Allgemeinen.

Faure: Bull. de l'acad. de chir. Tome VIII. p. 23. Paris 1756. — Bilguer: De membrorum rarissime administranda et quasi abroganda amputatione. Halae-Magdeburg 1761. — Gescher, David v.: Abhandl. v. d. Nothwendigkeit d. Amput. Wien 1775. — Beck, B.: Ueber Vorzüge der Lappenbildung. Freiburg 1819. — Brünninghausen, H. G.: Erfahrungen und Bemerkungen über Amputat. Bamberg u. Würzburg 1818. — Kade, E.: Ueber conservative u. operative Indicationen bei Gliedabsetzungen. Petersb. med. Zeitschr. VIII. 1864. — Bruns, v.: Die Amputationen der Glieder durch Cirkelschnitt mit vorderem Lappen. Tübingen 1869. — Chauvel: Archives génér. 6. sér. XIII. p. 295. Mars 1869. — Maunder: Med. Times. July 2. 1870. — Langenbeck, v.: Ueber Lappenamputation. Berlin. klin. Wochenschr. 1870. Nr. 13. — Leisinger: Zur Beurtheilung über den Werth der Frühamputat. 1871. 4. 8. — Heinzel: D. milit. Zeitschr. 1871. p. 305. — Carden, H. D.: Brit. med. Journ. 1874. — Deininger: D. milit. Zeitschr. 1874. p. 237 u. 1876. p. 1. — Grellois, E.: Histoire médicale du blocus de Paris et Metz. 1872. — Graf, Eduard: Die königl. Reservelazarethe zu Düsseldorf während des Krieges 1870—71. Elberfeld 1872. — Erichsen, Clinical remarks

on excision of the shoulder-joint and of the wrist-joint. Lancet. Vol. I. 48. 1873. — Le Fort, Léon: Amp. ostéoplast. modifiée. Gaz. hebdomad. 1873. Nr. 45. p. 714. — Seggel: Resultate der während des Krieges von 1870—71 ausgeführten Gelenkresectionen. Deutsche militärärztliche Zeitschrift. Jahrg. 2. p. 536. Nr. 6. p. 318. 1873. — Volkmann, Richard: Die Resection der Gelenke. Samml. klin. Vorträge. Nr. 51. 1873. — Mayer, L.: Zur Frage der part. Resectionen der Gelenke. Deutsche Zeitschr. für Chir. Bd. 3. p. 444. 1873. — Jessop (Leeds): Primary amputation of upper extremity, including scapula and outer half of clavicle; entrance of air into subclavian vein; recovery. British medical Journal. Vol. I. p. 12. 1874. — Veit, Joh.: Exstirpation von Schulterblatt und Arm. Inaug.-Diss. Berlin 1874. — Weichselbaum, A.: Anatomische Untersuchungen von drei geheilten Gelenkresectionen. Archiv für klin. Chir. Bd. 16. p. 248. 1874. — Jagetho, Th.: Beiträge zur chir. Osteologie. III. Zur Reproduction der Knochen nach subperiostaler Resection. Deutsche Zeitschr. für Chir. Bd. IV. p. 393. Tafel X. 1874. — Langenbeck, Th. v.: Ueber die Endresultate der Gelenkresectionen im Kriege. Archiv f. klin. Chir. Bd. 16. p. 340. 1874. — Joung, Th. J.: Amputation of clavicle and scapula. Americ. Journ. of the med. sc. Oct. 1875. p. 459. — Crosby, A. B.: Report of the first recorded operation involving the removal of the entire arm, scapula, and three fourths of the clavicle by Dixi Crosby etc. Reported by his son. New York med. Rec. Nov. 13. 1875. p. 753. — Morton, Thomas G.: Statistical account of the cases of amputation performed at the Pennsylvania Hospital from Jan. 1. 1870 to Jan. 1875. — Thomas, M.: The results of amputations performed in the Glasgow Royal Infirmary during 25 years. ending December 31. 1873. Glasgow med. Journ. April 1875. p. 208. — Eilert (Königsberg). Kriegschir. Beiträge. Deutsche milit. Zeitschr. Heft 4. p. 184. — Spillmann, E.: Remarques sur les résections articulaires de cause traumatique. Recueil de mémoires de méd., de chir. et de pharm. milit. Juillet et Août 1875. p. 371. — Hannover, A.: Fernere Mittheilungen über das Endresultat der Resectionen im Kriege 1864 in der dänischen Armee. Oesterr. med. Jahrbücher H. 2. p. 189. 1875. — Bergmann, E.: Die Resultate der Gelenkresectionen im Kriege. Nach eigenen Erfahrungen. Mit 20 Tafeln Albertotypie und einer lithograph. Tafel. Giessen 1874. 4. 42 p. 1875. — Grossheim: D. militärärztliche Zeitschr. 1876. p. 217. — Mac Cormac, William: The sequel to a case of excision of the two principal joints of the upper extremity. British medical Journ. Vol. I. p. 110. 1876. — Golding-Birel, C. H.: Statistics of amputations. Guy's Hospital Reports. Vol. XXI. p. 253. 1876. — Culbertson, H.: Excision of the larger joints of the extremities. Philadelphia 1876. 8. XIX and 672 p. 1876. — West: Case of primary amputation at the shoulder-joint. Lancet. Vol. I. p. 233. 1877. — Ollier: Des résultats définitifs des résections articulaires. Gaz. des hôp. Nr. 129. p. 1027. 1877. — Nicard, Raoul: De l'amputation dans la zone emphysémateuse des membres atteints de gangrène traumatique. Thèse de Paris. 1877. — Terrillon: Indications chirurgicales dans les cas de gangrène foudroyante ou septicémie aigue gangréneuse. Bull. génér. de thérap. Mai 15., Mai 30. 1877. — Köhler, R.: Amputationen, Exarticulationen und Resectionen im Jahre 1875. Charité-Ann. p. 463. 1877. — Esmarch: Handbuch der kriegschir. Technik. Hannover 1877. — Ernesti: D. milit. Zeitschr. 1878. H. 12. p. 541. — Gueterbock: v. Langenb. Arch. XV. p. 283 u. XVII. p. 584 u. XXV. p. 187. 1878. — Mosengeil, v.: v. Langenbeck's Archiv. XV. p. 716. — Schede, Max: Pitha-Billroth's Handbuch. Bd. II. 2. und Volkmann's Vorträge. 29, 72 u. 73. — Schneider: Berlin. klin. Wochenschr. 1877. — Salzmann: v. Langenbeck's Archiv. XXVI. p. 631. — Wahl, M.: Bemerk. zur Amputationsfrage. v. Langenbeck's Arch. XV. p. 652. — Gundrum, T.: Case of extirpation of the scapula with a portion of clavicle and entire arm. Americ. Journ. of the med. sc. July 1877. p. 98. — Collins, Ed. (Wolfenden): On amputat. in spreading traumatic gangrene. Dublin Journ. of the med. sc. July 1878. p. 15. — Verneuil, A.: Note sur une série de 27 grandes amputations avec des remarques sur le pronostic actuel de ces opérations et les meilleurs pansements qui leur conviennent. Archive générale de méd. Mars 1878. p. 257 u. f. — Zeis: v. Langenbeck's Archiv. VII. p. 764. 1878. — Mazanowsky: v. Langenbeck's Archiv. VII. p. 489. 1877. — Adelmann, v.: Zur Geschichte und Statistik der totalen Entfernung des Schulterblattes. Verhandlungen d. deutschen Gesellsch. für Chir. VII. Congr. I. p. 137. 1878. — Knauth: Resection der Scapula durch ein Trauma. Berl. kl. Wochenschr. Nr. 11. 1878. — Hartmann, R.: Uebersicht über die vom 1. October 1873 bis 1. October 1876 in der chir. Klinik zu Bonn ausgeführten grösseren Amputationen. Inaug.-Diss. Bonn 1878. — Güterbock, Paul: Ueber

e in den Jahren 1872—75 in der Krankenanstalt Bethanien zu Berlin verrichteten
ösSeren Amputat. Arch. f. klin. Chir. Bd. 22. p. 80. 1878. — Derselbe: XV. p. 283.
VII. p. 584. XXV. p. 187. — Marchioli, Giov.: Sopra un caso di amputazione
nero scapolare. Gaz. med. Ital.-Lomb. Nr. 75. p. 441. 1879. — Vessey, Agmon B.,
Cassidi, F. R.: Compound comminuted fracture of arm, amputat. etc. 1879. —
oore, Edwin: A new method for arresting haemorrhage when amputation at
e shoulder-joint. Lanc. V. II. p. 796. — Duminil, L.: Exposé des résultats des
andes amputat. pratiques dans une période de douze ans, dans la deuzième division
irurgicale de l'Hôtel-Dieu de Rouen. Gazette hebdom. de méd. et de chir. Nr. 10,
, 14, 15. 1879. — Adelmann, G. F. (Berlin): Zur Geschichte und Statistik der
eilweisen und vollständigen Schulterblattresectionen. Prager Virteljahrsschr. d.
akt. Heilkunde. Bd. 4. p. 1. 1879. — Neudörfer, Ignaz: Aus der chir. Klinik
r Militärärzte. Wien 1879. — Derselbe: Die Endresultate der Gelenkresectionen.
ien. med. Presse p. 833, 878, 937, 963. — Gurlt, E.: Die Gelenkresectionen
ch Schussverletzungen, ihre Geschichte, Statistik und Endresultate. Mit 26 Holz-
hnitten. Berlin 1879. — Uhde, C. W. F.: Exarticulationen. Central-Bl. für Chir.
r. 52. p. 874. 1879. — Mac. Cormac, William: On the final result of a case
which the shoulder and elbow-joints of the right arm were excised for gunshot
jury. Brit. med. Journ. Vol. I. I. p. 763. — Guillery, J.: De la conservation
i pisiforme dans la désarticulation du poignet. Bull. de l'acad. de méd. de Bel-
que. Nr. 6. p. 472. Presse méd. belge. Nr. 29. p. 227. 1880. — Le Fort, Léon:
e la valeur des résections articulaires dans les plaies par armes à feu. Bulletin
néral de thérapeut. Mars 15. 1880. p. 193. — Richet: Sur les dangers des
nputations immédiates et les avantages des amputations secondaires. Union méd.
r. 87. p. 38. 1880. — Schede, Max: Geschichte der Amputationen. Handbuch
er allgemeinen und speciellen Chir. Stuttgart 1880. II. Bd. 2. Abth. 3. Lief. 1. Hälfte.
- Gies, Th.: Beiträge zu den Operationen an der Scapula. Deutsche Zeitschrift
Chir. Jahrg. XII. p. 551. 1880. — Ollier (Lyon): Résections articulaires et panse-
ents antiseptiques. Revue mensuelle de méd. et de chir. p. 915. 1881. — Der-
elbe: Des résections hâtives et des résections tardives dans les diverses formes
s maladies articulaires. Transactions of the international médical congress. Vol. II.
307. — Dubrueil, A.: De l'amputation intradeltoidienne. Gaz. méd. de Paris.
138, 155, 171. 1881. — Wölfler, Anton: Chir. Briefe über Amputat. Wien.
ed. Wochenschr. p. 468, 532, 625, 678, 753, 808, 891, 965, 1058, 1121, 1173, 1232,
285, 1344, 1367, 1881. — Heath, Christoph: Gangrän des Armes durch
ne vergiftete Wunde. Amputation im Schultergelenk; Heilung. Clin. Soc. Transact.
IV. p. 114. 1881. — Krause, Gotth.: Resultate der antisept. Behandl. der Am-
itat., Exarticulat. u. Resectionen in d. chir. Klinik d. chir. Charité-Krankenhauses
i Jahre 1880. Inaug.-Diss. 8. Berlin 1881. — Fehleisen: Aus der chir. Klinik des
liusspitals zu Würzburg. Statist. Bericht über die von Ostern 1878 bis Ostern 1881
isgeführten Amputat. Aerztl. Intell.-Bl. p. 429, 443, 466, 478. 1881. — Varick,
heodore R.: Statistics of amputations performed at St. Francis Hospital (Jersey
ty, N. J.) from 1871 to 1881. Amer. Journ. of the med. science 1881. — Boyes,
enri de: Note sur l'état des nerfs et des os dans les moignons d'amputés.
rogrès médical. p. 436. 1881. — Maray, James: a) Symes'sche Amputution, b)
mputation im Schultergelenk. Edinb. med. Journ. VII. p. 728, 729. Nr. 320.
ebr. 1882. — Nicaise: Zur Statistik der Amputationen. Gaz. des hôp. 27. p. 213.
882. — Derselbe: Des amputations sous-périostées. Bull. et mémoires de la
c. de chir. p. 139, 156. 1882. — Ollier: Des amputations et des désarticulations
us-périostées. Bull. et mémoires de la soc. de chir. p. 268, 284. 1882. — Wölfler,
nton: Ueber Amputationen. Wien. med. Wochenschr. XXXII. 5, 6, 8. 1882. —
hde, C. W. F.: Zur Geschichte der Amputation der Gliedmassen mit einem Haut-
ppen und folgendem Cirkelschnitt. Archiv f. klin. Chir. XXVII. 2. p. 485. 1882.
- Trélat: Ueber Amputationen wegen Verletzungen. Gaz. des hôp. 27. 1882. —
hitson, James: Fälle von Amputat. Glasgow med. Journ. XVII. 3. p. 179.
arch 1882. — Morton: Amputation beider Vorderarme; Heilung. Glasgow
ed. Journ. XVII. 3. p. 209. March 1882. — Oberst, M.: Die Amput. unter dem
influsse der antisept. Behandl. 8. 163 p. Mit 4 Tafeln Abbildung. Halle 1882. —
homas, M.: Ueber die Resultate der von 1873 bis 1880 in der Glasgow Royal
firmary ausgeführten Amputationen. Lancet. I. July 26. 1882. — Derselbe:
r Statistik der Operationen aus der Glasgow Royal Infirmary. Lancet. II. Aug. 8.
882. — Schneckenburger, E.: Die grösseren Amputationen im Münchener
lg. prakt. Krankenhause rechts der Isar vom April 1878 bis April 1881. Inaug.-
iss. München 1882. J. A. Finsterlin. gr. 8. 51 p. Bair. ärztl. Intell.-Bl. XXIX. 42,

43. — Wölfler, A.: Die Amputationen an Professor Billroth's Klinik 1877—80. Wien 1882. Braumüller. 8. III u. 103 p. Mit 6 Holzschnitten. — Nicaise: Des amputations sous-périostées. Bull. et mémoires de la soc. de chir. p. 139, 146. 1882. — Davy, R.: On the „wat slave" method of performing the circular amputation. Brit. med. Journ. Vol. I. p. 900. 1882. — Desprès: Ueber eine neue Art der Amputation an der oberen Extremität. Gaz. de Paris 39. p. 492. 1882. — Smith, Stephen: Ueber den Einfluss der Antiseptica auf den Verlauf der Amputationen nach Zerquetschungen. Med. News. XL. April 15. 1882. — Vogt, Paul: Zur Resectionstechnik. Chir. Central-Bl. IX. 34. p. 553. 1883. — Topai, Francesco: Lega a forbice. Nuovo istrumento invento dal dottore Alessandro Ceccarelli per la resezione della ossa lunghe. Cenno descrittivo. Torino 1882. 4. 11 p. con tavole. — Angerer, Ottmar: Statistischer Bericht über die vom 1. Januar 1878 bis 1. Januar 1881 in der chir. Klinik des Julius-Spitals zu Würzburg ausgeführten Amputationen. Aerztl. Intell.-Bl. XXIX. 24, 26. 1882. — Jackson, Vincent: Fälle von Gelenkexcision. Lancet. II. Oct. 14. 1882. p. 571. — Verneuil: Affection von Gelenken u. Gelenkenden; Resection; Heilung ohne Ankylose. Gaz. des hôp. 11. p. 81. 1882. — Leisrink, H.: Beitrag zur Kenntniss der Knochen- u. Gelenkerkrankungen, speciell über die Gelenkresection unter dem Jodoformgazeverband. D. med. Wochenschr. VIII. 31. 1882. — Thomson, William: Ueber Nachbehandl. nach Gelenkexcision. Brit. med. Journ. Jan. 28. 1882. — Bajardi, Daniello: Ueber die Neubild. der Gelenkenden nach der subcapsuloperiostalen Resection. Moleschott's Unters. XIII. 2 u. 3. p. 212. 1882. — Derselbe: Ueber die Regeneration der Gelenkenden nach Resectionen unter der Kapsel und unter dem Periost. Arch. per le scienze mediche. Vol. VI. Nr. 7. p. 73. 1882. — Ollier: Sur la réconstitution de l'articulation dans les résections sous-périostées. Bull. et mém. de la soc. de chir. de Paris. p. 314. 1882. — Derselbe: Ueber Knochenreproduction bei Bildung neuer Gelenke. Gaz. hebd. 2, 3. XIX. 16. p. 258. 1882. — Trélat: Quelques remarques sur les amputations traumatiques. Gaz. des hôpitaux. Nr. 27. p. 211. 1882. — Withson, James: Seven cases of amputation. Glasgow med. Journ. March 1882. p. 179. — Roquancourt, G.: Étude sur les amputations traumatiques secondaires. 1883. — Derselbe: Études sur les amputations traumatiques secondaires. Thèse de Paris. 1883. — Vogelgesang, Paul: Resultate der antiseptisch. Behandl. d. Amputat. und Exarticulationen des Jahres 1881 in der Charité nebst einer Uebersicht zehnjähriger Ergebnisse der gleichen Operationen. Inaug.-Diss. 8. Berlin 1883. — Withson, Jos.: Remarks on the general performance and treatment of amputations. Lancet. Vol. II. p. 1081, 1136. 1884. — Müller, Th.: Statistik der Amputationen der königl. chir. Klinik zu Breslau vom Jahre 1877 bis März 1884. Inaug.-Diss. 8. Berlin. — Page, Frederick: Results of amputations performed antiseptically in the Newcastle-upon-Tyne Infirmary from April 1. 1878 to Dec. 31. 1883. Lancet. Vol. I. p. 609. 1884. — Caswell, Edward T.: Amputation at the Rhodes Island Hospital from 1866 to 1883. Boston med. and Surg. Journ. Sept. 25. 1884. p. 289.

XIV. Resectionen.

Esmarch: Ueber Resectionen und Schusswunden. Kiel 1851. — Schwartz: Beiträge zur Lehre von d. Schusswunden. Schleswig 1854. — Heyfelder, O.: Operationslehre u. Statistik der Resectionen. Wien 1861. — Beck, Bernh.: Statistik der Resectionen. Arch. f. klin. Chirurgie. Bd. V. p. 171. 1864. — Langenbeck, v.: Subperiostale Gelenkresection. Deutsche Klinik. 1864. Nr. 1. — Derselbe: Berl. klin. Wochenschr. 1865. p. 60. — Circular Nr. 6. Reports on the extent and nature of the materials available for the preparation of a medical and surgical history of the rebellion. Philad. 1875. — Hüter, C.: Die Resectionen, welche in den Jahren 1862—64 in der kgl. chirurg. Klinik ausgeführt worden sind etc. Arch. f. klin. Chir. Bd. VIII. p. 94. 1866. — Demel, Theod. (Verona): Zur Casuistik d. Resectionen. Allg. militärärztl. Zeitschr. 1866. 1, 2, 4. — Chisholm, J.: How should wounds perforating the knee-joint be treated. Med. Times and Gaz. 1866. Vol. II. p. 689. — Ollier: Résections sous-périostées articulaires. Gaz. des hôp. 1866. — Derselbe: Des résections sous-périostées des grandes articulations en général. Gaz. hebd. de méd. et de chir. 1866. Nr. 51 u. 52. — Simon, G.: Mittheil. aus d. chir. Stat. d. Krankenh. zu Rostock. Amputat., Resectionen, Exarticulat. an grösseren Knochen u. Gelenken. Deutsche Klinik. 1866. Nr. 29—38. —

an Biervliet: Statistik d. Resectionen in der v. Langenbeck'schen Klinik 1851 s 1865. Dissert. inaug. Berlin 1866. — Beck, Bernh.: Kriegschirurg. Erfahngen während des Feldzuges 1866 in Süddeutschland. 360 p. mit 2 lithogr. afeln. Freiburg i. Br. 1867. — Löffler: Generalbericht über den Gesundheitsenst im Feldzuge gegen Dänemark 1864. I. Berlin 1867. — Volkmann, R.: elenkresectionen. Correspondenzblatt des Vereins d. Aerzte im Reg.-Bez. Merseirg. 1867. Nr. 1. — Jäsche, G.: Ein Beitrag zur Casuistik d. Resectionen. Arch. r klin. Chir. Bd. VIII. p. 162. 1867. — Langenbeck, Th. v.: Ueber die Schussacturen der Gelenke und ihre Behandlung. Rede etc. Berlin 1868. — Siebert, L.: atistik d. Resectionen, welche von Herrn Geh. Hofrath Prof. Dr. F. Ried in der irurg. Klinik zu Jena vom 4. Mai 1846 bis Ende December 1867 ausgeführt orden sind. Diss. inaug. Jena 1868. — Lee, Henry: On excision of the larger ints; with a table of cases. Lancet. Vol. II. p. 667. November 21. 1868. — angenbeck, v.: Ueber d. Schussfracturen der Gelenke. Rede am 2. Aug. 1868. iefel, R.: Im Reservelazareth. Kriegschir. Aphorismen von 1866. Arch. f. klin. hir. Bd. XI. p. 369 ff. 1869. — Chenu, J. C.: Statistique médico-chirurg. de la ampagne d'Italie en 1859 et 1860. Service des ambulances et des hôpitaux miliires et civils. 2. Vol. Atlas avec 118 planches. Paris 1869. — Ollier, L.: Des réections des grandes articulations des membres. Lyon méd. 1869. Nr. 7. p. 440. r. 8. p. 531. — Lee, Henry: On excisions of the larger joints; with a table of ases. Med.-chirurg. Transactions. 1459. Vol. 52. p. 1. — Maas, H.: Kriegschir. eiträge aus dem Jahre 1866. Breslau 1870. — Hannover, Ad.: Die dänischen validen aus dem Kriege 1864 in ärztlicher Beziehung. Archiv f. klin. Chirurg. d. XII. p. 386. 1870. — Nunneley, Thom.: On the Operations performed in he general infirmary at Leeds during the period of over 16 years, from the nd of November 1852 to May 1869. Excision of joints. Lancet. 1870. Vol. I. 154. — Saltzmann, Fr.: Om resection i armbagsleden. Akad. Afhandl. Helngfors 1871. Nord. med. Ark. 1871. Bd. III. Nr. 18. — Schüller, Max: Kriegsirurg. Skizzen aus dem deutsch-franz. Kriege 1870—71. Hannover 1871. — Simon: riegschir. Mittheil. Deutsche Klinik. 1871. Nr. 29 u. 30. — Lücke, Alb.: Kriegshirurg. Fragen und Bemerkungen. Bern 1871. — Jössel: Sur l'ambulance du etit quartier de Hagenau. Gaz. méd. de Strasbourg. p. 7, 20. 1871. — Neuörfer: Die Endresultate d. Gelenkresectionen. Wien. med. Presse. 1871. — Heyelder, O.: Bericht über meine Wirksamkeit am Rhein und in Frankreich wähend des deutsch-französ. Krieges. Petersburg. med. Zeitschrift. 1871. Nr. 1. — ross, J.: Notice sur l'hôpital civil pendant le siège et le bombardement de trasbourg. Gaz. méd. de Strasbourg. Nr. 10, 11, 12, 16. 1871. — Hufnagel: eber Resectionen des Ellbogen- u. Schultergelenks nach Schusswunden. Diss. inaug. rankfurt 1871. — Goltdammer: Bericht über die Thätigkeit des Reservezareths des Berliner Hülfsvereins in der Garde-Ulanen-Kaserne in Moabit. Berlin. lin. Wochenschrift 1871. p. 139 u. 149. — Billroth: Die Endresultate d. Rectionen. Wien. med. Pr. 1871. Nr. 1—4. — Berger: Exemples de guérison obenue sans suppuration profonde dans quelques blessures graves par coups de feu es membres inférieurs. Union médicale. 1871. Nr. 45, 46. — König: Beiträge z. Würdigung der Resectionen d. Kniegelenks. Berlin. klin. Wochenschr. 1871. Nr. 30. — Lossen, Herm.: Kriegschir. Erfahrungen aus den Barackenlazarethen zu Mannheim, Heidelberg und Karlsruhe 1870—71. Deutsche Zeitschr. f. Chirurgie. Bd. I. p. 505 u. II. p. 1 u. 111. 1872. — Kratz: Resultate der während des etzten Krieges ausgeführten Gelenkresectionen. Deutsche milit. Zeitschr. 1872 u. 73. — Leisrink, H.: Notizen aus dem Reservelazareth Seemannshaus in Hamburg. Archiv f. klin. Chir. Bd. XIII. p. 682. 1871. — Steinberg: Die Kriegslazarethe nd Baracken von Berlin etc. Berlin 1872. Hirschwald. — Socin und Klebs: Chirurg. u. pathol.-anat. Beiträge zur Kriegsheilkunde. Leipzig 1872. — Koch, Wilh.: Notizen über Schussverletzungen nach eigenen im Feldzuge 1870—71 gemachten Erfahrungen. Archiv f. klin. Chir. Bd. XIII. 1872. p. 468. — Mossakowski, Paul (Basel): Statistischer Bericht über 1415 französ. Invaliden des deutsch-franz. Krieges 1870—71. Deutsche Zeitschr. f. Chir. Bd. I. p. 321. 1872. — Beck, Bernh.: Chir. der Schussverletzungen. Militärärztl. Erfahrungen, auf dem Kriegsschauplatze d. Werder'schen Corps gesammelt. Freiburg 1872. — Berthold: Statistik der durch den Feldzug 1870—71 invalid gewordenen Mannschaften des 10. Armeecorps. Deutsche miltärärztl. Zeitschr. Jahrg. I. 1872. p. 422, 449, 505, 563. 1872. — Billroth. Theod.: Chirurg. Briefe aus den Kriegslazarethen in Weissenburg und Mannheim 1870. Ein Beitrag zu den wichtigsten Abschnitten

der Kriegschirurgie mit besonderer Rücksicht auf Statistik. Berlin 1872. 349 p. Auch Berlin. klin. Wochenschr. 1870. p. 513—621 u. 1871. Nr. 1—42. — Fischer, H.: Kriegschir. Erfahrungen. Erlangen 1872. — Lücke, Alb.: Bericht über die chir. Universitätsklin. in Bern v. Oct. 1865—72. D. Zeitschr. f. Chir. 1872. Bd. II. — Graf (Elberfeld): Die königl. Reservelazarethe in Düsseldorf während des Krieges 1870—71. Elberfeld 1872. — Danzel, R.: Chir. Erfahrungen aus dem Marinekrankenh. in Hamburg. Archiv für klin. Chir. Bd. XV. p. 63. 1873. — Mayer: Zur partiellen Resection. Deutsche Zeitschr. f. Chir. 1873. Bd. III. p. 144. — Volkmann, Rich.: Die Resectionen der Gelenke. Vorträge. Nr. 51. — Schinzinger: Das Reservelazareth Schwetzingen im Kriege 1870—71. Freiburg 1873. — Eilert: Resultate der 1870—71 ausgeführten Gelenkresectionen. Deutsche militärärztl. Zeitschr. 1873. — Mayer, L.: Kriegschir. Mittheilungen aus den Jahren 1870—71. Deutsche Zeitschr. f. Chir. 1873. Bd. III. p. 35. — Mosengeil, v.: Jahresbericht d. chir. Klinik zu Bonn für das Jahr vom 1. Oct. 1870 bis 1. Oct. 1871. Langenbeck's Archiv Bd. XV. p. 133. 1873. — Evers: Gelenkwunden und ihr Ausgang. Deutsche militärärztliche Zeitschr. 1874. p. 371. — Bergmann, E. (Dorpat): Die Resultate d. Gelenkresectionen im Kriege. Giessen 1874. — Geissel, Richard (Essen): Kriegschirurg. Reminiscenzen v. 1870—71. Deutsche Zeitschr. f. Chirurg. 1874. Bd. 5. p. 25. — Lücke: Kriegschir. Fragen u. Bemerkungen. Bern 1871. — Langenbeck, v.: Ueber Schussverletzungen des Hüftgelenks. Archiv f. kl. Chir. XVI. 1874. — Derselbe: Verhandl. d. deutschen Gesellschaft f. Chir. Berlin 1874. II. p. 106. — Derselbe: Ueber die Endresultate der Gelenkresectionen im Kriege. Archiv f. klin. Chir. 1874. — Chenu, J. C.: Aperçu historique, statistique et clinique sur le service des ambulances et des hôpitaux de la société française de secours aux blessés des armées de terre et de mer pendant la guerre de 1870—71. 2 Vol. 1874. — Fischer, G.: Statistik d. im Kriege 1870—71 im preuss. Heere und in den mit demselben im engeren Verbande gestandenen norddeutschen Bundescontingenten vorgekommenen Verwundungen und Tödtungen. Berlin 1876. Klein-Folio. — Culbertson, H.: Excision of the larger joints of the extremities. Philadelphia 1876. 8. XIX and 672 p. — Ollier: Des résultats définitifs des résections articulaires. (Congrès de Genève.) Gaz. des hôp. Nr. 119. 1877. p. 1027. — Otis, George A.: The med. and surg. history of the war of the rebellion. Part. II. Vol. II. Surg. history. Prepared under the direction of Joseph K. Barnes. Washington 1876. — Köhler, R.: Amputationen, Exarticulationen, Resectionen im Jahre 1875. Charité-Annalen 1877. p. 463. — Derselbe: Bericht über die chir. Klinik des Geh.-Rath v. Bardeleben pro 1877. Charité-Annalen. Bd. IV. p. 527 ff. — Berns, A. W. C.: Ueber die Erfolge der Lister'schen Wundbehandl. a. d. Freiburger Klinik des Prof. Czerny. Archiv f. klin. Chirurg. Bd. XX. p. 177. 1877. — Ernesti: Ueber die Schussverletzungen des Schultergelenks und die Resultate ihrer Behandlung, besonders während des letzten Krieges. Deutsche militärärztl. Zeitschr. 1878. Jahrg. 7. Heft 12. p. 541. — Bergmann, E.: Die Behandlung d. Schusswunden im Kniegelenk. Stuttgart 1878. — Bolton, A.: Surgery in Bulgaria. Lancet. 1878. Vol. II. p. 289. — Riedinger: Chirurg. Klinik im königl. Julius-Hospitale zu Würzburg vom 15. Juli 1877 bis 28. April 1878. — Socin, A.: Beiträge zur prakt. Chirurg. Basel 1879. — Cheyne, W. W.: Statistical report of all operations performed on healthy joints in hospital practice by Mr. Lister from Sept. 1871 to the present time etc. Brit. med. Journ. 1879. Nr. 29. — Hüter, C.: Ueber partielle Resectionen am Fuss- u. Ellbogengelenk. Verhandlungen der deutschen Gesellschaft für Chir. VI. Cong. 1877. I. p. 5. — Socin, A.: Jahresberichte über die chirurg. Abtheilung des Spitals zu Basel 1875—79. Basel. Ferdinand Riehm. — Gurlt, E.: Die Gelenkresectionen nach Schussverletzungen, ihre Geschichte, Statistik, Endresultate. Mit 26 Holzschnitten. Berlin 1879. Hirschwald. 1333 p. 8. — Settegast, H.: Bericht aus dem Krankenhause Bethanien, umfassend die Jahre 1873—76. Archiv für klin. Chirurgie. 1879. Bd. XXIV. Heft 4. — Reyher: Die Behandlung der Schusswunden d. Kniegelenks im Kriege. Petersb. med. Wochenschrift. 1879. — Derselbe: Volkmann's Vorträge. 142—143. — Esmarch, F.: Die chirurg. Klinik zu Kiel im Jahre 1878. (Separatabdruck.) 1879. — Köhler: Statist. Bericht über die chir. Klinik des Geh.-Rath v. Bardeleben pro 1878. Charité-Annalen. 5. Jahrgang. 1879. — Neudörffer, Ignaz: Aus der chirurg. Klinik für Militärärzte. Wien 1879. — Derselbe: Die Endresultate der Gelenkresectionen. Wien. med. Presse. p. 833 ff. — Billroth, Theod.: Chirurg. Klinik Wien 1871 bis 1876, nebst einem Gesammtbericht über die chirurg. Kliniken in Zürich und Wien während der Jahre 1860—76. Erfahrungen auf dem Gebiete der prakt. Chirurgie. Mit 12 lithographischen Tafeln und 4 Holzschnitten. Berlin 1879. — Wel-

jaminow: Ueber die Indicationen für die Operation bei Schusswunden an den Gelenken, welche mit Eitervergiftung complicirt sind. Wratsch. 1880. 13. — Hüter: Statistischer Jahresbericht der königl. chir. Klinik zu Greifswald für die Jahre 1878—80. — Mac Cormac, William: On the final result of a case in which the shoulder and elbow-joints of the right arm were excised for gunshot injury. Brit. med. Journ. Vol. I. p. 763. 1880. — Guillery, H. (Brüssel): De la conservation du pisiforme dans la désarticulation du poignet. Bull. de l'acad. de méd. de Belgique. Nr. 6. p. 472 u. Presse méd. belge. Nr. 29 u. 227. 1880. — Esmarch: Jahresbericht über die chir. Klinik zu Kiel i. J. 1879. 1880. — Jaminowitsch: Mittheil. aus d. chir. Klinik des Prof. A. Bergmann zu Würzburg. D. Zeitschr. f. Chir. Bd. XV. H. 3, 4. 1881. — Socin, A., u. Burkhardt: Jahresbericht über d. chir. Klinik zu Basel während d. J. 1880. Basel 1881. — Walzberg u. Riedel: Die chir. Klinik in Göttingen vom 1. Oct. 1875 bis 1. Oct. 1879. Deutsche Zeitschr. f. Chir. Bd. XV. p. 44. 1881. — Vogt, Paul: Zur Resectionstechnik. Chir. Central-Blatt IX. p. 533. — Ollier (Lyon): Des résections hâtives et des résections tardives dans les diverses formes des maladies articulaires. Transactions of the international medical congress. Vol. II. p. 327. — Jackson, Vincent: Fälle von Gelenkexcision. Lancet. II. p. 571. Oct. 14. 1882. — Ollier: Résections articulaires et pansements antiseptiques. Revue mensuelle de médecine et de chir. p. 915. — Angerer, Ottmar: Statistischer Bericht über die vom 1. Jan. 1878 bis 1. Jan. 1881 in d. chir. Klinik d. Julius-Hospitals zu Würzburg ausgeführten Gelenkresectionen. Baier. ärztl. Intell.-Bl. XXIX. 24, 26. 1882. — Verneuil: Affection von Gelenken und Gelenkenden, Resectionen. Heilung ohne Ankylose. Gaz. des hôp. 11. p. 81. 1882. — Leisrink, H.: Beitrag zur Kenntniss der Knochen- und Gelenkerkrankungen, speciell über die Gelenkresectionen unter dem Jodoformgazeverband. Deutsche med. Wochenschr. VIII. 31. 1882. — Thomson, William: Ueber Nachbehandlung nach Gelenkexcisionen. Brit. med. Journ. 28. 1882. — Bajardi, Daniello: Ueber die Neubildung der Gelenkenden nach der subcapsuloperiostalen Resection. Moleschott's Untersuchungen XIII. 2 u. 3. p. 212. — Derselbe: Sulla reproduzione dei capi articolari nelle resezione sotto-capsulo-periostei. Ricerche sperimentali eseguite nel laboratorio di patologia generale diretto dal Prof. 1882. — Ollier: Sur la reconstitution de l'articulation dans les résections sous-periostées. Bull. et mém. de la soc. de chir. de Paris. 1882. p. 314. (Virchow-Hirsch p. 342.) — Derselbe: Ueber Knochenreproduction bei Bildung neuer Gelenke. Gaz. hebd. 2. sér. XIX. 16. p. 258. 1882. (Virchow-Hirsch p. 342.) — Roberts, Milton Josiah: The electro-osteotome. A new instrument for the performance of the operation of osteotomy. New York med. Rec. Oct. 27. 1883. p. 472. — Ollier: Des résections et des amputations chez les tuberculeux. Lyon méd. Nr. 21, 22. p. 103, 146 und Journ. de thérap. Nr. 12, 13. p. 449, 493. 1883. — Baraban, L.: Des résultats éloignés des résections des grandes articulations. Thèse de concours. 179 p. 1883. — Selenkow (St. Petersburg): Zur operativen Behandlung der Tuberculose. Petersburger med. Wochenschrift. Nr. 19. p. 203. 1884.

XV. Verletzungen der Gefässe und deren Unterbindung.

Hodgeson, J.: Treat. on diseases of the arteries and veins. London 1814. Deutsch von Köberwein. 1817. — Scarpa, A.: Ueber Unterbindung der bedeutenden Schlagadern des Gliedes etc. Aus dem Italienischen übersetzt von Parrot. Berlin 1821. — Turner: Pract. treat. on the arterial system, import. of stud. of anastom. for operation of aneurism and treat. of hemorrhag. With orig. plates. London 1826. — Delpech: Observat. et réflex. sur la ligat. des princ. artères. Montpellier 1826. Tome I. — Froriep, R.: Chir. Anatomie der Ligaturstellen des menschl. Körpers. Weimar 1830. — Guthrie: On the diseases and injur. of the arteries, with the operat. etc. London 1830. — Dietrich, G. B.: Das Aufsuchen der Schlagadern behufs der Unterbindung zur Heilung von Aneurysmen. Nürnberg 1831. — Brechet: Mém. chirurg. sur différ. espèces d'anévrisme. Paris 1834. — Dupuytren: Traité théor. et prat. des blessures par armes de guerre. Bruxelles 1836. — Thomas, G. Morton: Amer. Journ. of the med. sc. 1837. — Erichsen, J. E.: Observat. on aneurism, selected from the works of the principal writers on that disease from the earliest periods to the close of the last century. London 1844. — Crisp: Von den Krankheiten und Verletzungen der Gefässe. Berlin 1849. (Deutsch.) — Roux: Remarques pour l'histoire de l'anévrisme artério-

veineux. Paris 1850. — v. Langenbeck: Beiträge zur chir. Pathol. der Venen. Archiv für klin. Chir. 1861. — Günther, G. B.: Lehre von den blut. Operationen am menschlichen Körper. 1859—60. — Pirogoff: Anatomie der Arterienstämme und Fascien. 1864. — Derselbe: Grundzüge der allgem. Kriegschirurgie. 1864. — Smith, W.: Americ. med. Times. Aug. 20. 1864. — Gurlt, E.: Berichte über die Fortschritte auf dem Gebiete der Chirurgie. Archiv für klin. Chir. Bd. I, III, V u. VIII. 1859—1865. — Puhlmann: Eine neue Aderpresse. Berl. klin. Wochenschrift. 1865. Nr. 28. — Völkers: Das Knüppeltourniquet. Berl. klin. Wochenschr. 1865. Nr. 48. — Gruber: Oesterr. Zeitschrift für Heilkunde. 1866. — v. Volkmann: Die verticale Suspension des Armes als Antiphlogisticum und Hämostaticum. Berl. klin. Wochenschr. 1867. Nr. 37. — Rabe: Zur Unterbindung grösserer Gefässstämme. Deutsche Zeitschrift für Chir. Bd. V. 1868. — Billroth: Wiener med. Wochenschr. 1868. — Lidell, John A.: On the wounds of blood-vessels, traum. hemorrh., traum. aneurism and traum. gangr. Surg. mem. of the war of rebellion. New York 1870. p. 762. — Müller, Max: Unterbindungen grösserer Gefässstämme bei Nachblutungen im Kriege 1870—71. v. Langenbeck's Archiv. Bd. XV. p. 725. — Roser: Berl. klin. Wochenschr. 1867 u. 1868 und v. Langenbeck's Archiv. Bd. XII. 1870. — Koch, W.: Ueber Unterbindung und Aneurysmen der Art. subclavia von W. Koch. v. Langenbeck's Archiv. Bd. X. p. 195. 1869. — Adelmann: Ueber die Flexion als Hämostaticum. v. Langenbeck's Archiv. Bd. X und XVI. — Burow: Archiv für klin. Chir. Bd. XII. — Bardeleben, K.: Diss. inaug. Berlin 1871. — Beck: Chirurgie d. Schussverletzungen. 1872. — v. Fillenbaum: Wiener med. Wochenschr. 1872. — Kraske: Centralblatt für Chir. 1880. Nr. 43. — Linhardt, W. v.: Compendium der chirurg. Operationslehre. 4. Aufl. 1874. — Bruns: Deutsche Zeitschr. für Chir. 1875. p. 318. — Schmidt: Deutsche militärärztl. Zeitschr. 1876. — Bergmann, K.: Die Schussverletzungen und Unterbindungen der Art. subclavia. Petersburg 1870. — Maunder, O. F.: Lettsomian lectures of the surgery of the arteries. The Lancet. Jan. 9. u. 16. 1875. — Schmidt, Herm.: Zur Behandlung der mit Arterienverletzungen complicirten Schussfracturen. Deutsche med. Zeitschrift. Heft 10. 1876. — Freschard, Eugène: Contribution au traitement des plaies de l'artère axill. 1876. — Lister, J.: A case of rupture of the axill. art. Edinb. med. Journ. March 1873. — Laurent, G.: Des Anévrismes compliquant les fractures. Thèse de Paris. 1874. — Koch: Ueber Unterbindungen und Aneurysmen der Art. subclavia. Arch. f. klin. Chir. Bd. XVII. 1875. — Chase: A case of severe injuries at the shoulder. March 1875. — Société de chirurgie. Séance du 21. juillet 1875. Gaz. des hôp. Nr. 86. — Will: Wound of left subclav. artery and vein. Glasgow med. Journ. April 1875. — Bruns, Paul: Die temporäre Ligatur der Arterien nebst einem Anhange über Lister's Catgutligatur. Deutsche Zeitschr. f. Chir. Bd. V. p. 317. 1875. — Gore, R. T.: Ligature of the arteria innominata for aneurism of the subclav. art. Lancet. July 1878. — Maunder, O. F.: Surgery of the arteries. Lettsomian lectures of the med. society of London. The Lancet. Jan. 9. u. 16. 1875. — Terrier: Plaie par arme à feu lésant l'artère axill. Gaz. hebdom. de méd. et de chir. Nr. 50. 1875. — Gähde, Franz: Die Behandlung u. Ausgänge d. Spätblutungen. Ein Beitrag zur Statistik d. Kriegschirurgie. Inaug.-Dissert. Berlin 1876. — Fischer: Deutsche Chirurgie. Handbuch der Kriegschirurgie. 1876. — Petit: De l'emploi de la compression élastique dans le traitement des anévrismes des membres. Bull. gén. de thér. Mai 31. u. f. 1878. — Baker, N.: Aneurisms which do not pulsate. St. Barthol. Hosp. Rep. XV. 1879. — Gringoire, R. C.: Des anévrismes traum. de la région axill. Thèse de Paris. 1879 et 1880. — Nankivell: Wounds of arteries. The Lancet. April 26. 1879. — Gripps, Har.: The treatm. of sec. hemorrh. after lig. St. Barthol. Hosp. Rep. 1875. — Gersuny: Ueber die jüngsten Fortschritte in der unblutigen Behandlung der Aeurysmen. Archiv f. klin. Chir.. Bd. 24. p. 798. 1879. — Tillaux: De la torsion des artères. Gaz. des hôp. 1878. Nr. 36. — Esmarch: Kriegschirurg. Technik. Hannover 1876. — Phuhl, J. H.: Des plaies de l'artère axill. considérées spécialement au point de vue du diagnostic et du traitement. Thèse de Paris. 1881. — Marquardt: Ueber seitliche Venenligatur. Deutsche militärärztl. Zeitschr. 1879. Heft 10. p. 514. — Pilger, A.: Ueber Resectionen an grossen Venenstämmen. Deutsche Zeitschr. für Chir. 1880. p. 131. — Zigliara, François: Recherches sur l'hémostase par l'élévation des membres combinée avec la compression. Thèse de Paris. 1879. — Farabeuf: Sur la ligature de l'artère axill. au-dessous de la clavicule. Bull. de la soc. de chir. 1880. — Zenker: Ein Verfahren, die Arteria brachialis zu comprimiren. Berl. klin. Wochenschr. Nr. 42. 1880. — Centralblatt f. Chir. 1880. Nr. 43. — M'Carthy: Aneurism of the axillary artery. Brit. med.

Journ. Febr. 12. 1881. — Symonds, Ch. S.: Statistical account of the surgical treatment of aneurism. Collected from the hospital records. St. Guy's Hosp. Rep. XXV. 1881. — Esmarch: On the treatment of injuries of blood-vessels in the field. Transactions of the international med. congress. Vol. II. p. 498. 1881. — Rogero, F.: Aneurism traum. de la axill. etc. Cronica med.-chir. de la Habana. Nr. 3. 1880. — Maizonada, A.: Herida de la art. axillar. Surado med.-farmac. Madrid 1880. Nr. 21, 22. — Arnison: Case of axill. aneurism. Brit. med. Journ. Dec. 4. 1880. — Bowcock: Successful ligature of the subclav. art. in the subclav. triangle. Philad. med. and surg. Report. Febr. 14. 1888. Nr. 7. — Black, J.: On the deligation of large arteries by the application of two ligatures and the division of the vessel between them. British med. Journ. April 26. 1883. p. 765. — Greifenberger: Historisch-kritische Darstellung der Lehre von der Unterbindung der Blutgefässe. Deutsche Zeitschr. f. Chir. XVI. p. 111—148 u. 285—329. 1882. — Fenwick, G. E.: Ligature of the axillary artery in a case of traumatic injury to that vessel, after fracture of the surgical neck of the humerus. Brit. med. Journ. Sept. 29. p. 617. 1882. — Puel, G.: Recherches anatom. et expérim. sur le mécanisme de l'hémostase par diverses attitudes particulières des membres. Bull. de la soc. de méd. p. 727. Nov. 8. 1882. — Hauptner, A.: Ein Fall von gleichzeitiger Unterbindung der Arteria und Vena axillaris mit Resection des Nervus medianus u. musculocutaneus, ohne consecutive Gangrän und ohne Störungen der Sensibilität und Motilität. Inaug.-Diss. Nr. 28. Berlin 1882. — Pesme: De la cautérisation actuelle dans les hémorrhagies artérielles. Paris 1882. — Küster, E.: Ueber Stillung arterieller Blutungen durch antiseptische Tamponade im Anschluss an eine Verletzung der Art. vertebralis. Berliner klin. Wochenschr. Nr. 48, 737. 1883. — Delorme, E.: De la ligature des artères de la paume de la main et en particulier des artères de la plante du pied. Avec 18 planches. Paris 1882. — Körte: Ueber Gefässverletzung bei Luxat. Monatsschr. f. klin. Chir. 27. 1882. — Latâl: Sur un cas des blessures de l'artère radiale traitée par la ligature des deux bouts de la plaie. Bull. gén. de thér. Oct. 15. 1882. — Michel, M.: Ligation of the subclavian artery between the scaleni for hemorrhage. Lancet. p. 61. Jan. 13. 1883. — Fabre, P.: Hémorrhagie artérielle produite par une piqûre des sangsues. Gaz. méd. de Paris. Nr. 34. p. 421. — Heath, Ch.: Case of aneurism of the subclav. artery. Med.-chir. Transact. Vol. 36. 1880. — Combalut: Anévrisme art.-veineux de l'aisselle. Gaz. des hôp. Nr. 126. 1879. — Rose: Aneurism of the subclav art. Brit med. Journ. June 1880. — Hardie: Aneurism of the axill. art. Lancet. 1879. — Richet: Ligat. de l'artère sous-clavière pour un anévrisme diffus de l'aisselle. 1878. — Thomas, W.: On a case of ligature of the art. innom. for subclav. aneurism. Brit. med. Journ. p. 122. Oct. 14. 1882. — Stimson, L. A.: Simultaneous ligat. of the carotid and subclav. arteries for aneurism of the innominate. Amer. Journ. of med. sciences. p. 129. April 1882. — Browne, L.: A successful case of simultaneous ligat. of the carotid and subclav. arteries. Med.-chir. Transact. Vol. 65. 1882. — Fenger and Lee: Rare traumatic aneurism. Gaillard's med. Journ. July 1882. — Zimmermann, O.: Ueber die Arten der Zeichen der Gefässverletzungen. Inaug.-Diss. Breslau 1882. Köhler. — Esmarch, F.: Die Behandlung der Gefässverletzungen im Kriege. Deutsche med. Wochenschrift. VIII. 14. 1882. — Roberts, J. B.: The proper method of ligating arterial trunks in continuity. Philad. med. and surg. Rep. Nr. 1396. p. 581. (Klinische Vorlesung.) 1883. — Anger: Rapport sur un travail de M. Humbert, intitulé: Note sur l'ulcération des artères au contact du pus, à propos de deux cas observés dans le cours de l'ostéo-myélite aiguë. Bull. de la soc. de chir. p. 638. 1882. — Walsham: On the deligation of large arteries by the application of two ligatures and the division of the vessel between them. Brit. med. Journ. May 12. 1883. — Humbert: Note sur l'ulcération des artères au contact du pus, à propos de deux cas observés dans le cours de l'ostéo-myélite aiguë. Bullet. de la société de chir. p. 643. 1882. — Walsham: Some remarks on the deligation of large arteries by the application of two ligatures and the division of the vessel between them. Ibid. April 7. p. 660. July 21. p. 109. 1883. — Poinsot: Note sur la compression élastique appliquée au traitement des anévrismes artériels. Bull. de la soc. de chir. Nr. 1. 1881. — Block, L.: Beitrag zur Kenntniss der Aneurysmen. Inaug.-Dissert. Zürich 1881. — Israel, O.: Schussverletzung der grossen Armnerven mit nachfolgender Atrophie der Extremität. Virchow's Archiv. Bd. LXXXV. p. 1 ff. — Cameron, Hector C.: Fälle von antiseptischen Ligaturen der Arterienstämme in der Continuität. Clin. soc. Transactions. XV. p. 179. 1882. — Braun: Ueber den seitlichen Verschluss von Venenwunden. 1882. — Albert, E.: Ligatur der Subclavia. Wiener med. Presse. Nr. 36,

37, 51. 1881. — Barwell, R.: Aneurism treated by the use of catgut ligature. Lancet. p. 395. March 5. 1881. — Fornari, Fr.: Pincetta emostatica definitiva. Raccoglitore med. Nov. 10. 1881. — Gosselin: I. Blessure de l'artère radiale. II. Fracture du radius. III. Fistule à l'anus. Gaz. des hôpit. Nr. 99. 1881. — Maas: Die Circulation der unteren Extremität. X. Chir.-Congr. I. p. 119. 1881. — M'Carthy: Aneurism of the axillary artery, probably ruptured, treated by the antiseptic ligature of the third part of the subclavian artery; partial restoration of the lumen of the vessel. Brit. med. Journ. u. Febr. 12 Lancet. p. 251. Febr. 12. 1881. (Royal med. and chir. soc.) — M'Leod, K. A.: Case of axillary hematoma. Lancet. p. 133. Jan. 22. 1881. — Phihl, Joseph Henri: Des plaies de l'artère axillaire considérées spécialement au point de vue du diagnostic et du traitement. Thèse de Paris. 1881. — Stimson, L. A.: The antiseptic catgut ligature. Amer. Journ. of med. sc. Art. XII. p. 131 u. New York Rec. p. 105. Jan. 22. 1881. — Thirier, J.: Étude sur le traitement des plaies des arcades palmaires. Journ. de méd. de Brux. Févr., Mars, Avril, Mai, Juillet 1881. — Tillmanns, H.: Ueber Gefässverletzungen, besonders über die Verletzung und Unterbindung der Art. und Ven. femoralis. Berliner klin. Wochenschrift. Nr. 3. p. 32. 1881. — Treves, Fr.: A case illustrating the condition of large arteries after ligature under antiseptic and non-antiseptic measures. (Roy. med. and chir. soc.) Brit. med. Journ. Febr. 12. u. Lancet. p. 251. Febr. 12. 1881. — Wahl, E. v.: Einiges über Gefässverletzungen. Petersburger med. Wochenschrift. Nr. 1. p. 1. 1881. — Rare case of aneurism of the ulnar artery cured by ligat of the brachial artery. New York med. Rec. Jan. 8. 1881. — Pozzi, L.: Anévrisme traumatique de l'arcade palmaire superficielle; acupressure. Bull. de la soc. de chir. Séance du 9. mars 1881. — Blomfield (under the care of Bankart): Aneurismal varix of th. facial. ligat. above and below the sack; recovery. Lancet. p. 829. Nov. 1881. — Wood, J.: A case of arterio-venous aneurism of the scalp of thirty years' standing; operation; cure. Lancet. Aug. 6. 1881. — Seavanke: Ligature of the left subclavian artery for aneurism. Brit med. Journ. p. 341. March 1881. — v. Bergmann: Casuistik der Verletzungen grosser Gefässstämme. Verhandlungen d. deutschen Gesellsch. f. Chirurgie. XIII. Congr. p. 106. — Boissarie: Hémorrhagies da la paume de la main. Avantages de la pince hémostatique. Gaz. des hôp. Nr. 105. 1884. — Canizzaro, Raimondo: Ligatura sottocuttanea dell' arteria brachiale seguita da guarigione. Gaz. med. Ital.-Lombard. Nr. 28. 1884. — Cras: De la rupture de l'axillarie dans la luxation de l'épaule. Bull. de la soc. de chir. p. 739. 1884. — Derselbe: Ligatures dans la continuité des artères par le catgut. Ibid. p. 377. 1884. — Delaney, R.: Case of rupture of the axillary artery; ligature; recovery. Brit. med. Journ. Nov. 15. 1884. — Jüngst, C.: Aus der chir. Klinik d. Herrn Geh.-Rath Czerny zu Heidelberg. Gangrän nach subcutaner isolirter Verletzung der Arteria intima. Berliner klin. Wochenschrift. Nr. 15. 1884. — Symonds, Ch. J.: Cases illustrating the various results of partial subcutaneous laceration of arteries. Guy's Hosp. Rep. XXVII. p. 275. 1884. — Weitz: Gangrän nach subcutaner Arterienverletzung. Berliner klin. Wochenschrift. Nr. 7. 1884. — Wahl, Ed. v.: Ueber die auscultatorischen Erscheinungen bei Gefässverletzungen und sogenannten traumatischen Aneurysmen. Deutsche Zeitschr. f. Chir. XXI. p. 118. 1884. — Derselbe: Ueber die diagnostische Bedeutung der systolischen Geräusche bei partieller Trennung des Arterienrohrs. 1884. — Zahn, W.: Untersuchung über d. Vernarbung von Querrissen der Arteria intima et media nach vorheriger Umschnürung. Virchow's Arch. f. pathol. Anat. und Phys. Bd. 96. Heft 1. p. 1. 1884.

A. Traumatische Aneurysmen.

Bloch, L.: Beitrag zur Kenntniss der Aneurysmen. Inaug.-Diss. Zürich. — Bardeleben: Zur Behandlung der Aneurysmen. Berliner klin. Wochenschrift. Nr. 1. 1881 u. Nr. 33. 1882. — Stimson, L. A.: On the treatment of aneurism by the elastic bandage. Amer. Journ. of med. sc. April 1881. — May, Bennet: Notes on the choice of material for ligature of arteries in their continuity; with a case of ligature of the external iliac. Brit. med. Journ. Oct. 14. 1882. — Symonds, Ch. J.: Statistic account of the surgical treatment of aneurism. Collected from the hospital records. Guy's Hosp. Rep. XXV. 1881. — Fenger and Lee: Rare traumatic aneurism. Lancet. p. 495. Sept. 23. 1882. — Browne, L.: A successful case of simultaneous ligature of the carotid and subclavian arteries. Med.-chir. Transact. Vol. 65. 1882. — Varick, Th. R.: Distal compression ap-

plied in a case of inguinal aneurism with a successful result. Amer. Journ. of med. sc. p. 140. July 1881. — Stimson, L. A.: Simultaneous ligature of the carotid and subclavian arteries for aneurism of the innominate. Amer. Journ. of med. sciences. p. 129. April 1882. — Meulen, T. G. van der: Nieuwe wijze van behandeling der aneurysmata. Weekbl. van het Nederl. Tijdschr. voor geneesk. Nr. 20. 1881. — Thomas, W.: On a case of ligature of the arteria innominate for subclavian aneurism. Brit. med. Journ. p. 722. Oct. 14. 1882. — Poinsot: Note sur la compression élastique appliquée au traitement des anévrismes artériels. Bull. de la soc. de chir. Nr. 1. 1882. — Dolman, A.: Ligature of the left subclavian artery for traumatic. aneurism of the axillary. Brit. med. Journ. p. 732. Oct. 14. — Derselbe: Ligatur der linken Subclavia wegen traumatischem Aneurysma der Axillaris. Brit. med. Journ. 1882. — Wheeler, W. J.: On the various treatments of aneurism. Med. Presse and Circ. April 6. 1881. — Albert, E.: Ligatur der Subclavia. Wiener med. Presse. Nr. 36, 37, 51. 1882. — Holt, L. E.: True aneurism of brachial artery cured by compression. Amer. Journ. of med sc. p. 382. April 1882. — Berger: Anévrisme cirsoïde de la main. Gaz. des hôp. Nr. 36. p. 1082. 1882. — Morison, J.: Aneurysma der Art. axillaris. Brit. med. Journ. p. 576. April 22. 1882. — Richet: Plaie par arme à feu, anévrisme faux consécutif de l'arcade palmaire superficielle. Gaz. des hôpitaux. Nr. 17. p. 130. — Bellamy: Traumatic aneurism of the palm; operation of laying open the sack; recovery. Lancet. p. 725. Oct. 27. 1883. — Courtade, A.: Deux cas d'anévrisme. Gaz. hebd. de méd. et de chir. p. 418. Juin 22. 1883. — Duncan, W. A.: Large axillary aneurism ligature of the subclavian artery; recovery. Lancet. p. 11. Jan. 6. 1883. — Hill, Berkeley: Aneurism of left axillary artery; ligature of subclavian trunk in the third part with carbolised silk; short, cure with retention of ligature; recovery. Lancet. p. 318. February 24. 1883. — v. Horoch: Ueber die Behandlung der Aneurysmen nach Antyllus. Allgem. Wiener med. Zeitung. Nr. 18 u. 19. 1883. — King, J.; Popliteal aneurism cured by digital and instrumental compression. Philad. med. and surg. Rep. p. 343. March 31. 1883. — Lunn, J. R.: A case of traumatic aneurism; amputation at the shoulder-joint; death. Brit. med. Journ. p. 165. July 28. 1883. — Desprès: Anévrisme cirsoïde des doigts. Bull. de la société de chirurgie. 1884. Séance du 9. et du 16. avril 1884. — May, Bennet: A case of sacculated innominate aneurism treated by simultaneous distal ligature of common carotid and axillary arteries. Lancet. p. 1066. June 14. 1884. — Owen, Edmund: Case of aneurism of right ulnar artery. Med. Times and Gaz. pag. 113. Jan. 26. 1884. — Polaillon: Traitement des tumeurs cirsoïdes de la main. Bull. de la soc. de chir. Séance du 30. avril 1884. — Roberts, J. B.: Remarkable case of sacculated or of cirsoid aneurism of the second interosseous branch of the deep palmar arch treated by excision. Boston med. and surg. Rep. June 24. 1882.

B. Aneurysma arterio-venosum.

Blomfield: (under the care of Bankart): Aneurismal varix of the facial; ligature above and below the sack; recovery. Lancet. p. 829. Nov. 12. 1881. — Weinlechner: Die Behandlung der Angiome. Wiener med. Blätter. Nr. 34—39. 1882. — Fiorani, Giovanni: Un mezzo di cura degli angiomi senza operazione. Annali univ. di med. p. 481—492. Giugno 1882. — Wood, J.: A case of arterio-venous aneurism of the scalp of thirty year's standing; operation; cure; remarks. Ibid. Aug. 6. — Carafi: Anévrisme arterio-veineux de l'artère et de la veine fémorale superficielles ayant subi les modifications suivantes; communication de l'artère avec la vein et avec un sac; suppression de la communication avec le sac; cessation de la phlébartérie; gangrène de la poche; ouverture; mort. Progr. méd. Nr. 30. p. 582. March, Howard: Aneurysma der Axillararterie. Chir. soc. Transact. XV. p. 164. 1882. — Hauptner, A.: Ein Fall von gleichzeitiger Unterbindung der Art. und Ven. axill. mit Resection des N. medianus et musculosus. Inaug.-Diss. 1882. — Harrison: Ligat. der Art. subclav. wegen Aneurysma der Art. axill. Lancet. Vol. III. p. 104. Jan. 1882. — Kümmel, H.: Zur Behandlung des Angioma arteriale racemosum. Arch. f. klin. Chir. Bd. XVIII. p. 194, 213. — Reclus: Sur une observation d'angiome caverneux en communication directe avec la veine jugulaire. Bull. de la soc. de chir. p. 342. Séance du 3. mai 1882. — Körte: v. Langenbeck's Arch. 27. 1882. — Faraboeuf: Rapport sur le travail de M. Reclus: Sur. etc. Ibid. p. 341. 1882. — Walsham: On the deligation of large arteries by the application of two ligatures of the vessel between them. Brit. med. Journ. March, April, July 1883.

— Richet: Tumeur érectile de la paupière chez un petit enfant. Gaz. des hôp. Nr. 150. 1882. — Küster, E.: Ueber Stillung arterieller Blutung durch antiseptische Tamponade. Berliner klin. Wochenschrift. Nr. 48. p. 737. 1883. — Ebenan: Zur Symptomatologie des Aneurisma arteriovenosum. Berliner klinische Wochenschrift. Nr. 2. p. 19. 1883. — Holt: Unterbindung des Aneurysma. Brit med. Journ. 1882. Sick Bickering: Clinical lecture on a case of arterio-venous aneurism Med. Times and Gaz. p. 677. Dec. 15. 1883. — Fenwick, G. E.: Ligature of the axill. artery in a case of traumatic injury to that vessel. Brit. med. Journ. Sept. 29. 1883. — Poulet: Observation d'angiome pulsatile. Bull. de la soc. de chir. Séance du 5. déc. 1883. Tom. I. p. 913. — Reclus, P.: Du traitement de l'anévrisme artério-veineux par les operations sanglantes. Bull. de la soc. de chir. Séance du 4. avril 1882. p. 264. — Kersy, V.: Aneurysma der Art. axill. nach Luxat. cap. hum. Philad. med. and surg. Rep. XLVII. 10. p. 256. Sept. 1882. — De Saint-Germain: Traitement des tumeurs érectiles chez l'enfant. Gaz. des hôp. Nr. 56. p. 441. Nr. 94. p. 745. 1883. — Michel, M.: Ligature of the subclav. artery between the scaleni. Amer. Journ. of the med. sc. p. 439. Oct. 1883. — Wahl, Ed. v.: Exstirpation eines arteriell-venösen traumatischen Aneurysmas von den grossen Gefässen des Oberschenkels. Heilung. Petersburger med. Wochenschrift. Nr. 7. p. 53. 1883. — Braun, H.: Arch. f. klin. Chirurgie. Bd. 28. 1883. — Roberts, J. B.: The proper method of ligating art. trunks in continuity. Philad. med. and surg. Rep. Nr. 1346. p. 581. 1883. — Schwarz, Ed.: Sur an cas d'anévrisme arterio-veineux de la cuisse. L'union médicale. Nr. 80. 1884. — Baum: Ein Fall von Resection verletzter Blutgefässe. Berliner klin. Wochenschr. Nr. 43. 1883. — Selenkow, A.: Casuistische Mittheilungen aus dem ausserstädtischen Hospital. Aneurysma spurium arterio-venosum. Petersburger med. Wochenschrift. Nr. 49. 1884. — Black: On the deligation of large arteries by the application of two ligat. Brit. med. Journ. April 21. 1883. — Stimson, L. A.: Arterio-venous aneurism of the common carotid artery and internal jugular vein; with a case. Amer. Journ. of med. sc. p. 325. April 1884. — Buchanan: Aneurism of the brachial art. Lancet. Jan. 24. 1885. — Alexander: Curious cases of aneurism. Med. Times and Gaz. Febr. 24. 1884. — Jones, Sydney: Two cases of ligature of the subclavia. Lancet. Oct. 13. 1885. — Bennet, May: A case of sacculated innominate aneurism. Lancet. June 1884. — Wowczeck, N.: Periphere Aneurysmen. Inaug.-Diss. Würzburg 1885. — Otis: T. I. p. 520. T. III. p. 674, 776. — Scriba: Mitth. der chir. Universitätsklinik in Tokio. XXII. p. 513. 1885.

XVI. Verletzungen der Venen.

Robert, Alph.: Thrombose du tronc veineux brachio-céphalique gauche. Progrès méd. Nr. 1. p. 8. — Braun, J.: Ueber den seitlichen Verschluss von Venenwunden. — Archiv f. klin. Chir. XXVIII. p. 654. — Derselbe: Die Unterbindung der Schenkelvenen am Poupart'schen Band. (Ebendaselbst.) — Pilger, A.: Ueber Resection von Venenstämmen. Deutsche Zeitschr. f. Chir. XIV. p. 130—150. — Maas: Die Circulation der unteren Extremität. Aus der chirurg. Klinik zu Freiburg i. B. Deutsche Zeitschr. f. Chirurgie. Bd. XVII. — Derselbe: Dasselbe, vorgetragen auf dem X. Congr. der deutschen Gesellschaft für Chirurgie zu Berlin 1881. Vgl. Jahresbericht. 1881. II. p. 296. Nr. 9. p. 299. — Müller, Eberh.: Mittheil. aus der Praxis. Exstirpation der V. femoral. commun. Württemberg. med. Corresp.-Blatt. Nr. 35. — Pilcher, L. S.: The ligature of large venous trunks. Med. Times. July 1. p. 665. — Sydney, H.: A method of applying ligatures to veins. Lancet. Aug. 26. p. 307. — Maunoury: Fracture de la clavicule compliquée de déchirure de la veine sous-clavière opération; mort par hémorrhaghie et entrée de l'air dans les veines. Progrès méd. Nr. 16. p. 302. — Müller, M.: v. Langenbeck's Arch. XV. 1873. — Blasius: Ueber die seitliche Unterbindung der Venen. Halle 1871.

XVII. Verletzungen der Nerven.

Dubrueil: Clinique de Montpellier. 1845. Nr. 5—7. — Brodie: Lectures of certain local nervous affections. London 1837. — Gluck: Virchow's Archiv. Bd. 72. — Samuel: Die trophischen Nerven. Leipzig 1860. — Toilhé: Paralysies

de l'avant-bras. Thèse de Paris. 1850. — Brown-Séquard: Lectures of the physiol. and pathol. of the nervous system. Philadelphia 1860. — Loudé: Recherches sur les névralgies conséc. aux lésions des nerfs. Thèse de Paris. 1860. — Tillaux: Des affections chirurg. des nerfs. Thèse de Paris. 1866. — Ollier: Des paralysies suites de fract. et de leur traitement chirurg. Gaz. méd. de Lyon. 1864. Nr. 2. — Derselbe: Acad. de méd. Août 28. 1865. — Derselbe: Traité des résect. I. Paris 1885. — Reuillet: Les paralysies du membre supér. liées aux fract. de l'humérus. Paris 1869. — Callender: Injuries to nerves complicating joint fract. St. Barthol. Hosp. Rep. p. 34. 1870. — Nélaton: Gaz. des hôp. 1864. p. 296, 307. — Langier: Note sur la suture du nerf médian. Gaz. hebdomad. p. 454. 1864. — Eulenburg u. Landois: Zur Nervennaht. Berliner klin. Wochenschr. p. 441—453. 1864. — Mitchell, Morhouse and Reen: Gunshot wounds and other injuries of nerves. Philadelphia 1864. Ref. in Arch. génér. 1865. — Dubrueil: Suture des nerfs. Gaz. hebdom. de méd. et de chir. p. 124. 1865. — Weber, C. O.: Nervenkrankheiten. v. Pitha u. Billroth's Chir. Bd. II. 2. Abth. p. 208. 1865. — Beaugrand: Gaz. hebd. p. 235. 1865. — Weigert, C.: De nervorum laesionibus telorum ictu affectis. Diss. inaug. Berlin 1866. — Tillaux: Les affect. chir. des nerfs. Paris 1866. — Jordan: Br. med. Journ. p. 73. 1867. — Arloing et Tripier: Experimente an Thieren zur Nervendurchschneidung. Comptes-rendus de l'acad. des sciences. 1868. LXVII. Nr. 2. — Handfield, Jones: Clinical observations on fractions; nervous disorders. London 1868. — Fischer u. Schiefferdecker: Trophische Störungen nach Nervenverletzungen. Berl. klin. Wochenschr. 1871. — Létièvant: Traité des sections nerveuses. Paris 1872. — Benedict: Wiener Allg. Zeitung. 1870. — Billroth, Th.: Archiv f. klin. Chir. 1872. Bd. 13. p. 379. — Bärwinkel: Archiv der Heilkunde. 1871. — Langenmeyer: Casuistische Beiträge zur Lehre der peripheren Lähmungen des N. radialis. Inaug.-Diss. Berlin 1872. — Mitchell, W.: Des lésions des nerfs. Trad. par Dastre. Paris 1874. — Cousard: Sur la paralysie suite de contusion des nerfs. Thèse de Paris. 1871. — Fischer: Volkmann's Vorträge. Nr. 10 u. Berl. klin. Wochenschr. 1871. — Erichsen: A peculiar form of wrist-drop from paralysis of the musc. spiral nerves. Lancet. July 1871. — Graf, E.: Das Reservelazareth z. Düsseldorf. Elberfeld 1872. — Bernhardt: Archiv f. Psychologie und Nervenkrankh. 1873. — v. Nussbaum: D. Zeitschr. für Chir. 1872. I. p. 450—465. und Baier. Intell.-Bl. 1876. 8. — Hüter, Lehrbuch der allgem. Chir. Leipzig 1873. — Drake: Canada med. and surg. Journ. Oct. 1876. — Vogt: Central-Bl. f. Chir. 1876. Nr. 40 u. Die Nervendehnung. Leipzig 1877. — Wagner: v. Langenbeck's Archiv. XI. p. 63. — Krabbel: Archiv f. klin. Chirurgie. XXIII. p. 817. — Létièvant: Traité des sections nerveuses. Gaz. méd. de Strasbourg. 1874. Nr. 1. — Erb, W.: Handbuch. Leipzig 1874 u. Archiv f. klin. Med. IV u. V. — Morat: Verletzung d. N. tib. post. durch Granatsplitter. Mal perforant du pied. Lyon médical. Nr. 21. 1876. — Petersen, Central-Bl. für Chir. Nr. 49. 1876. — Braun, H.: Neuroplast. Resection am N. medianus u. N. ulnaris. Deutsche Zeitschrift für prakt. Med. 1876. — Lemke, Ferd.: Ueber Nervennaht. Diss. inaug. Berol. 1876. — Braunwald: v. Langenbeck's Archiv XXI. 1877. — Langenbeck, B. v.: Verhandl. d. deutschen Gesellschaft für Chir. V. Congr. p. 106. Berlin 1877. — Krönlein: Supplementheft z. 21. Bd. v. Langenbeck's Archiv. 1877. — Térillon: De l'influence des lésions traumat. des troncs des nerfs mixtes sur la calorification. Gaz. méd. de Paris. 1877. — Vogt, P.: Beitrag z. Neurochir., Nervennaht, Nervenlösung, Nervendehnung. Deutsche Zeitschr. für Chirurgie. Bd. VII. p. 114. 1876. — Küster: Bericht über das Augusta-Hospital. Berlin 1877. — Kettler: Diss. inaug Kiel 1878. — Watson: Central-Bl. f. Chir. 1878. p. 355. — Kraussolt, Herm.: Ueber Nervendurchschneidung u. Nervennaht. R. Volkmann's klin. Vorträge. 1878. p. 132. — Kien u. Knie: Nervendehnung. Petersb. med. Wochenschr. 1879. p. 307. — Ransohoff: Nervendehnung. Cincinnati Lancet. 1879. 18. — Langerfeld, Otto: Die Nervennaht. Inaug.-Diss. Berlin 1877. — Wolberg, L.: Nadel zur Nervennaht. Ebendas. Nr. 44. — Seeligmüller: Deutsches Archiv f. klin. Med. XX. p. 167. 1877. — Czerny: Verhandlungen d. deutschen Gesellschaft f. Chir. XIII. Congr. p. 123. — Wagner: Central-Bl. für Chir. 1879. Nr. 41. — Wolberg, L.: Ueber Nervennaht, Regeneration und Nervendehnung. Medycyna. Nr. 35, 36, 38, 39 u. Rolnisch 1880. — Falkenheim, H.: Zur Lehre v. d. Nervennaht und der prima intentio nervorum. Inaug.-Diss. Königsberg 1881. — Wolberg, L.: Kritisch-experimentelle Untersuchungen über die Nervennaht u. Nervenregeneration. Central-Bl. f. Chir. Nr. 38. p. 593. 1881. — Bernhardt, M., und Treibel: Ein Fall von (secundärer) Nervennaht am N. ulnaris. Berl. kl. Wochenschrift. Nr. 46. p. 676. 1881. — Busch (Bonn): Ueber Nervennaht. X. deutscher

Congr. II. p. 465. 1881. — Maydl, C.: Ueber isolirte Trennungen des N. ulnaris und über die Naht desselben. Wiener med. Bl. Nr. 41—46. 1881. — Page, H. W.: The immediate suture of divided nerves. Brit. med. Journ. May 7. 1881. p. 717. — Lablancherie: De l'enclavement du nerf radial dans le cal de l'humérus. Thèse de Paris. 1880. — Paulicki u. Loos: Schussverletz. d. Stammes d. linken N. trigeminus. Deutsche Zeitschr. f. Chir. XIV. p. 151—158. 1881. — Petschull, O.: Ueber Schussverletzungen des Nervensystems. Inaug.-Diss. Berlin 1881. — Richet: Section de l'artère et du nerf cubital par un coup de couteau. De la sensibilité récurrente périphérique. L'Union médic. Nr. 159 u. 160. 1881. — Derselbe: Sensibilité récurrente, abscès du tibia, tumeur rétromentionnère, ganglions cervicaux. Gaz. des hôp. Nr. 134. 1881. — Falkenstein: D. Zeitschr. f. Chir. 1881. XVI. Bd. p. 31. — Sée: Excision de 15 centimètres du nerf sciatique poplité interne; Guérison. Bull. de la soc. de chir. Nr. 7. 1881. — Socin: Jahresbericht der chir. Klinik zu Basel. 1878. p. 55. 1884. p. 164. — Tillmanns: Ueber Nervenverletzung und Nervennaht. Archiv für klin. Chir. XXVII. p. 1—102. — Gussenbauer, C.: Ueber Nervendehnung. Prag 1882. Prager med. Wochenschr. VII. 1, 2, 3. — Gillette: Ueber Nervendehnung vom chirurgischen Standpunkte. Gaz. des hôp. 30. p. 237. 1882. — Nocht: Ueber die Erfolge der Nervendehnung. Berlin 1882. — Althaus, Julius: Ueber die Gefahren der Nervendehnung. Brit. med. Journ. Jan. 7. 1882. p. 11. — Davidson, Fälle von Nervendehnung. Lancet. I. Jan. 4. 1882. p. 142. — Warnots, L.: Ueber Nervendehnung. Journ. de Brux. LXXIV. p. 438. Mai 1882. LXXV. p. 222. Sept. 1882. LXXVI. p. 34, 105. Juillet. 1882. — Trombetta, Francesco: Ueber Nervendehnung. Lancet. I. Febr. 6. 1882. p. 250. — Leisrink: Zur Casuistik d. Nervenchir., speciell d. Nervendehnung. Archiv f. klin. Chir. 28. 3. p. 569. — Johnson, E. G.: Bidrag til känne dommen on nervsuture och nervtransplantation. Nord. med. Arkiv. Bd. XIV. Nr. 27. — Vanlair, C.: De la régénération des nerfs périphériques par le procédé de la suture tubulaire. Arch. de biologie. Vol. III. — Schmidt, Jos.: Ueber einen Fall von Nervennaht. Inaug.-Diss. München 1881. 8. 18 p. — Falkenheim, H.: Zur Lehre von der Nervennaht und prima intentio nervorum. Deutsche Zeitschr. f. Chir. XVI. p. 31—103. 1882. — Le Fort, Léon: Blessures du nerf médian par un plomb de chasse. Bull. de la soc. de chir. Séance du Janv. 26. 1882. p. 575. — Kraussolt, H.: Beitrag zum Kapitel d. Nervennaht. Central-Bl. f. Chir. Nr. 13. 1882. — Langton, J.: Operation for the union of a divided ulnar nerve. St. Barthol. Hosp. Rep. XVII. p. 189. 1882. — Vanlair, C.: De la régénération des nerfs périphériques par le procédé de la suture tubulaire. Arch. de biologie. Vol. III. 1882. — Nicoladoni: Beiträge z. Nervenchirurgie. Wiener med. Presse. Nr. 27. p. 853. Nr. 28. p. 885. Nr. 29. p. 921. Nr. 30. p. 952. Nr. 32. p. 1013. 1882. — Riedel: Zur Nervendehnung nach Wirbelläsion. D. med. Wochenschr. Nr. 1. p. 3. 1882. — Wilhelm: Kritische Betrachtungen zur sogenannten unblutigen Nervendehnung. Wiener med. Presse. Nr. 7. p. 208. 1882. — Krause: Druckparalysen u. -neurosen, bedingt durch Knochencallus u. Narbenmassen. Inaug.-Diss. Berlin 1882. p. 7. — Maase: Archiv f. klin. Chir. XXXI. p. 842. — Clark, H. E.: On the immediate suture of divided nerves. Glasgow med. Journ. Nr. 4. October 1883. p. 241. — Gross, F. H.: Trigeminal neuralgie relieved by ligation of the common carotid artery and neurectomie. Amer. Journ. of med. sc. April 1883. p. 366. — Mitchell, Weir: Cases of lesions of peripheral nerve-trunks; with commentaries. Amer. Journ. of med. sciences. July 1883. p. 17. — Page, H. W.: Case of secondary suture of ulnar nerve six months after its division. Brit. med. Journ. June 23. p. 1223. — Pick: Un cas de suture du nerf radial six mois après sa division complète, avec réintégration fonctionnelle douze mois après l'opération. L'Union méd. Nr. 172. p. 964. Bull. de la soc. de chir. Séance du Novbr. 28. p. 882. Lancet. Août 4. p. 184. 1883. — Richelot, L. G.: Note sur l'innervation collatérale à propos d'une résection du nerf médian. Bull. de la soc. de chir. Séance du Mai 23. p. 439. L'Union méd. Nr. 75. p. 922. 1883. — Brandenburg: Ueber Nervenlähmung an der oberen Extremität durch Brüche des Olecranon. Inaug.-Diss. Greifswald 1883. — Schmid, H.: Bericht über zwei Nervenoperationen. I. Secundäre Nervennaht des Medianus. II. Dehnung des Ischiadicus wegen Neuralgie. 1883. — Schramm, H.: Beiträge zur Casuistik und Technik der Nervennaht. Wiener med. Wochenschr. Nr. 39 u. 40. 1883. — Snamensky, N. N.: Nervennaht bei frischem Trauma. D. Zeitschr. f. Chir. XIX. Bd. p. 519. 1883. — Trélat, Nerf radial emprisonné dans un cal; paralysie radiale complète; opération; guérison. Comptes rendus de la soc. de chir. VIII. 1883. — Zesas, D. G.: Durchtrennung d. N. ulnaris. Paraneurotische Naht 164 Tage nach der Durchtrennung; Heilung.

Wiener med. Wochenschr. Nr. 47. 1883. — Bidder: Ueber drei traumatische Radialislähmungen und eine von trophischen Störungen gefolgte Lähmung des Handnerven. Arch. f. klin. Chir. XXX. p. 799. 1884. — Fux: Ein Beitrag z. Nervennaht. Wiener med. Wochenschr. Nr. 48. 1884. — Leflaive: Note sur un cas de contusion du plexus brachial avec oblitération de l'artère axillaire par suite d'un traumatisme de l'épaule. L'Union méd. Nr. 127. 1884. — Müller, W.: Beitrag zur Frage der Nervennaht. D. Zeitschr. f. Chir. XX. p. 304. 1884. — Reger: Ein Fall von secundärer Nervennaht des N. radialis dextr. mit vollkommenem Erfolge. Berl. klin. Wochenschr. Nr. 21. 1884. — Tillaux; Sur deux cas de suture secondaire du nerf médian avec rétablissement rapide de l'innervation dans les parties paralysées. Comptes rendus. T. 98. Nr. 25 et Gaz. des hôp. Nr. 75. 1884. — Israel: Berl. klin. Wochenschr. 1884. p. 254. — Schumann: Deutsche med. Wochenschr. IX. p. 764. 1883. — Leclerc: De la compression du nerf médian par un cal vicieux. — Nicaise: Maladies chirurgic. des nerfs. Encyclop. internat. de chir. Paris. 1884. — Mordan: Des paralysies du nerf radial liées aux fract. de l'humérus. Revue de chir. T. I. p. 196. 1864. — Bulavant: De la compression de nerfs du membre supér. à la suite des fract. Thèse de Paris. 1884.

B. Specielle Literatur.

I. Fractur der Clavicula.

Ausser den früher citirten Handbüchern: Heister: Chirurgie. Nürnberg 1743. — Brasdor: Mém. de l'acad. méd. et chir. 1774. — Evers: Bemerk. u. Erfahrungen. in der Chir. Göttingen 1787. — Brüninghausen: Ueber den Bruch des Schlüsselbeins. Würzburg 1791. — Flajani: Beobachtungen über die Pulsadergeschwulst der unteren Gliedmassen, den Schlüsselbeinbruch u. s. w. Aus dem Ital. Nürnberg 1799. — Earle: Praktische Beobachtungen in der Chir. 1824. — Wilhelm: Ueber den Bruch des Schlüsselbeines u. dessen verschiedene Heilmethoden. Würzburg 1822. — Gerdy: Obs. et réfl. sur les fract. de la clavicule. Archiv de méd. 1834. T. VI. p. 356. — Flammant: Journal complémentaire du dictionnaire des sciences méd. T. I. 36. 1830. — Desault, P. J.: Oeuvres chir. 3. éd. par Xav. Bichat. Paris 1830. — Ferrus: Gazette des hôp. Jan. 18. 1831. — Malgaigne: Traité de fract. Paris 1850. — Hager, M.: Die Knochenbrüche. Wien 1836. — Wallace, J. M.: Medical Examin. 1838 u. Americ. Journ. of the med. sc. Vol. 23. 1839. — Lisfranc: Comminutivfractur des Schlüsselbeins. Lanc. franç. 1844 u. 1847. — Wattmann: Oester. med. Jahrb. Vol. 2. — Major: Gaz. méd. 1835. — Koppenstädter: Beschreibung u. Abbildung neuer Maschinen etc. 3. Aufl. Wien 1833. — Kugler, Joh. (Wien): Prakt. Abhandlung sämmtlicher Knochenbrüche am menschlichen Körper. 1837. — Velpeau: Nouveaux Éleméns de méd. opératoire. 5. édit. 1840. — Eberl: Rust's Magaz. Bd. 26. — Hübenthal: Rust's Magaz. Bd. 49. — Günther, G. B.: Schmidt's Encyklopädie der gesammten Medicin. Bd. 4. Leipzig 1842. — Pfeiffer, G. F. H.: Die Vereinigung u. Heilung des Schlüsselbeinbruches etc. Quedlinburg u. Leipzig 1848. — Dornblüth: Cooper's med. Wochenschrift f. d. g. H. 1837. — Smith, R. W.: Dublin Journ. of med. sc. Vol. 20. 1842. p. 476. — Dupuytren: Leçons orales de clinique chirurg. 2 edit. 1839. — Smith, R. W.: Treat. on fract. in the vicinity of joints. Dublin 1847. — Feldbuch: Gaz. des hôp. 1843. p. 33. — Velpeau: Médecine opératoire. T. I. Paris 1839. — Blandin: Lanc. franç. 1844. 1847. — Guérin: Archives générales de méd. Mai 1845. — Linhart: Ueber Schlüsselbeinbruch. Oesterr. Zeitschrift f. Heilkunde. 1856. 12. — Malgaigne: Knochenbrüche. Uebersetzt von Burger. 1850. — Wernher: Handbuch der Chirurgie. Giessen 1851. — Michael: Bandage des Schlüsselbeinbruches. Baumgarten's Zeitschrift von Chir. und für Chirurgen. Mai 1845. — Packard: New York Journ. of med. 1867. — Boyer, Ph.: Traité des mal. chirurg. 5. édit. par Ph. Boyer.

T. III. 1845. p. 167. — Gibson: Principles of surg. — Smith, Steph.: New York Journ. of med. Vol. II. 3. series. 1857. — Fischer: Verband beim Schlüsselbeinbruche. Württembergisches Correspondenzblatt. 1845. Med. Zeitschrift des Vereins für Heilkunde in Preussen. — Hamilton, F. H.: Knochenbrüche und Verrenkungen. Uebersetzt von Rose (New York). Göttingen 1877. — Keller: North American medico-chir. Review. Vol. III. 1859. — Atkinson, W.: Med. and surg. Journ. July 1860. p. 595. — Lente: New York Journal of medicine. Vol. VII. 1851. p. 154. Schmidt's Jahrb. Bd. 73. 1852. p. 341. — Gurlt: Handbuch der Chirurgie für Knochenbrüche. Berlin 1865. — Holmes: System of surgery. London 1861. Vol. II. — Gordon: Dublin Quart. Journ. of medic. sc. Vol 28. 1859. — Derselbe: Ibidem Vol. 33. 1862. — Delens: Gaz. des hôp. 1864. p. 98. 99. — Coates: Amer. Journ. of med. sc. p. 62. Vol. 18. — Chassaignac: Vier Fälle von Schlüsselbeinbruch durch Muskelcontraction. Gaz. des hôp. 1864. p. 99. — Derselbe: Gaz. des hôp. 1853. p. 495. — Lorinser, F. W.: Wiener med. Wochenschrift. 1860. p. 513. — Serrier: Fracture de la clavicule. Gouttières de linge plâtré. Gaz hebd. de méd. et de chir. 1878. — Sayre, L. A.: Clinical lecture on fracture of clavicle. Philad. med. Times. April 1878. — Gurlt, E.: Handbuch d. Lehre von d. Knochenbrüchen. 2 Bde. Berlin 1862—65. — Richerand: Hist. des progrès réc. de la chirurgie. Paris 1852. I. 62. 1862. 59. — Bourgeois: Bulletin de thérap. — Annandale, Th.: Simple comminuted fracture of the clavicle treated by the removal of a sharp fragment. Brit. med. Journ. July 26. 1863. Virchow-Hirsch's Jahresb. 1873. Bd. II. p. 398. — Delens, E.: Des fractures de l'extrémité interne de la clavicule. Arch. gén. de méd. Mai 1873. Bd. II. p. 398. Virchow-Hirsch's Jahresb. 1873. Bd. II. p. 398. — Barrett, A. E.: Deferred fracture of the clavicle. Lancet. Sept. 20. Virchow-Hirsch's Jahresb. 1873. Bd. II. p. 398. — Levik, R. S.: Fracture of the clavicle by direct violence. The postural treatment. Philad. med. Times. Sept. 27. 1873. Virchow-Hirsch's Jahresb. 1873. Bd. II. p. 398. — Griffith, J.: On comminuted fract. of the clavicle. Philad. med. Times. July 5. Virchow-Hirsch's Jahresb. 1873. Bd. II. p. 398. — Poggi, A.: Proposta di un apparecchio di Guttaperca del trattamento delle fratture della clavicola. Rivista clin. di Bologna. Aprili. Virchow-Hirsch's Jahresb. 1875. Bd. II. p. 367. — Ritter: Ein Fall von spontaner Fractur der Clavicula nach Osteomyelitis. Memor. Nr. 9. Virchow-Hirsch's Jahresb. 1875. Bd. II. p. 367. — Dubrueil, A.: Des fractures de la clavicule. Thèse de Paris. 1874. Virchow-Hirsch's Jahresb. 1875. Bd. II. p. 367. — Hamilton, H.: Fractures of the clavic. Philad. med. Times. January 9. Virchow-Hirsch's Jahresb. 1875. Bd. II. p. 367. — Herrgott: Fractures. Gouttières de linge plâtré. Gaz. hebd. de méd. Nr. 1. — Delens: Des fractures du corps de la clavicule par contraction musculaire. Arch. gén. de méd. Mars. Virchow-Hirsch's Jahresb. 1875. Bd. II. p. 367. — Eddowes, A.: On a new method of treating fractured clavicle. Lancet. Nov. 11. Virchow-Hirsch's Jahresb. 1876. Bd. II. p. 362. — Volkmann, R.: Beiträge. Leipzig 1875. — Staples, Fr.: The treatment of fractured clavicle. New York med. Rec. April 1. Virchow-Hirsch's Jahresb. 1876. Bd. II. p. 362. — Buren: New method of treating fractures of the clavicle. Med. Press and Circ. Oct. 31. Virchow-Hirsch's Jahresb. 1877. Bd. II. p. 331. — Maurel: Note sur un nouvel appareil pour les fractures du corps de la clavicule et les luxations sousacromiales. Beschrieben: Archives de méd. navale. 1874. Bull. gén. de thérap. Mars 15. Virchow-Hirsch's Jahresb. 1877. Bd. II. p. 331. — Bartlett: Apparatus for treatment of fractures and dislocations of clavicle. New York med. Rec. Aug. 24. Virchow-Hirsch's Jahresb. 1877. Bd. II. p. 331. — Jefferiss, W.: Fracture of the clavicle followed by myelitis, paralysis and death. Brit. med. Journ. Virchow-Hirsch's Jahresb. 1878. Bd. II. p. 341. — Wentzel, Georg: Ueber Pseudarthrose der Clavicula. Diss. inaug. Berlin. Virchow-Hirsch's Jahresb. 1879. Bd. II. p. 330. — Chalot, J.: Des lésions des nerfs produites par les fragments dans les fractures. II. Fracture de la clavicule, lésions du plexus brachiale. Troubles trophiques divers. Bull. de la soc. de chir. Nr. 3. Virchow-Hirsch's Jahresb. 1879. Bd. II. p. 329. Lehrb. der Chirurgie u. Operationslehre von Prof. Dr. Bardeleben. Berlin 1880. — Vogt, P. (Greifswald): Ueber traum. Epiphysentrennung. Arch. für klin. Chirurgie. Bd. XXII. Jahrg. 1878. — Peirce: An improved appliance for fractured clavicle. New York med. Rec. March 15. p. 261. Virchow-Hirsch's Jahresb. 1879. Bd. II. p. 330. — Küster, W. G.: Ueber Pseudarthrosis der Clavicula. Inaug.-Diss. — Marta, Giov. Battista: Un caso di frattura simultanea delle due clavicole. Ann. univ. di med. Guigno 1880. p. 503. Virchow-Hirsch's Jahresb. 1881. Bd. II. p. 334. — Bruns, P.: Die allgemeine Lehre von den Knochenbrüchen. 1. Hälfte. Deutsche Chirurgie. 1882. — Delens, E.: De la ré-

section d'un cal de la clavicule comprimant les vaisseaux et les nerfs sous-claviers. Arch. génér. de méd. Août. p. 170. Virchow-Hirsch's Jahresb. 1881. Bd. II. p. 367. — v. Pitha (v. Pitha-Billroth): Bd. IV. 1 Abth. 2. Heft — Mercier, A.: Des complications des fractures de la clavicule et en particulier de la blessure du poumon. Thèse de Paris. Virchow-Hirsch's Jahresb. 1881. Bd. II. p. 330. — Willis, G. Owen: Fractur des Sternalendes der Clavicula nach innen vom Ligam. rhomboid. Lancet. II. Dec. 22. 1881. — Maunoury, G.: Fracture de la clavicule compliquée de déchirure de la veine sous-clavière; opération; mort par hémorrhagie et entrée de l'air dans les veines. Progrès méd. 1882. Bd. 16. p. 302. Auszug: Virchow-Hirsch's Jahresb. 1882. Bd. II. p. 285 u. 302. — Krause, J. W.: Ueber Druckparalysen und Druckneurosen, bedingt durch Knochencallus und Narbenmassen. Inaug.-Diss. Berlin 1882. Bd. II. p. 84. — Byrd, Harvey L.: Ueber Behandlung der Schlüsselbeinbrüche. Med. News Bd. XLI. p. 17. Oct. 1882. — Dawson, W. W.: Ueber Behandlung der Fractur der Clavicula mit Drahtnaht. New York med. Record. Bd. XXI. p. 20. May 1882. — Newton, R. C.: Treatment of fracture of the clavicle without apparatus. The New-York med. Record. March 4. 1882. — Langenbuch: Die Behandlung der Schlüsselbeinfractur mit Silberdrahtnaht. Deutsche med. Wochenschr. Nr. 5. 1882. — Picqué, L.: Réflexions sur deux cas de fracture de la clavicule. Gaz. méd. de Paris. Aug. 23. 1884. — Cathcart, W. G.: The mechanism of the downward displacement of the clavicle following fracture of its shaft. The Brit. med. Journ. Aug. 30. 1884. — Packard, J. H.: On some points in the mechanism of fractures of the clavicle. The Brit. med. Journ. Jan. 3. 1885. — Trucheart, C. W.: Periosteum grafting; reproduction of two and three fourths inches of the clavicle etc. The New York med. Rec. Oct. 3. 1885. — Wyman, H. C.: Fracture of the sternal end of the clavicle. The Americ. med. News. 1885. — Torrey, W. St.: Fracture of the clavicle followed by vicious union; gradual infraction of callus; removal of deformity. The New York med. Rec. Aug. 29. 1885. — Löbker: Pseudarthrose der Clavicula. Deutsche med. Wochenschrift. 1885.

II. Luxation des Schlüsselbeines.

Wisemann: Ephemerid. naturae curios. Decad. I. Anno 8. Obs. 33. 1677. — Cloquet, J.: Nouveau Journ. de méd. 1820. T. VII. p. 248. — Foucard: Revue médico-chirurgicale. T. XI. p. 89. — Sédillot: Dictionnaire des études méd. pratique. Art. Clavicule. — Porral: Journ. univ. et hebdomadaire, 1831. T. II. p. 81. — Wright, Th. R.: Dislocations of the sternal end of the clavicle in a child ten months old. Bost. med. and surg. Journ. Nr. 44. 1880. — Malgaigne: Knochenbrüche und Verrenkungen. Uebers. von Burger. II. Bd. S. 383. — Mélier: Archives générales de médecine. T. XIX. p. 53. — Guérsant: Bullet. de thérap. T. XL. p. 131. — Brasdor: Mém. de l'acad. de chirurgie. T. V. p. 588. — Pinel: Observ. de physique de Rosier. Mém. de l'academie de chirurgie. T. V. p. 588. — Fergusson: System of practical surgery. Americ. edit. 1853. p. 203. — Velpeau: Gaz. méd. 1835. Gaz. des hôp. 1839. 1847. — Dugès: Journ. univ. et hebdomadaire. T. IV. p. 193. — Seutin: Presse médicale belge. 1852. p. 173. — Morel-Lavallée: Essai sur les luxations de la clavicule, in den Annal. de la chirurgie. Paris 1843. T. IX. p. 145, 258 u. f. — Collart: Mémoire de méd., chir. et pharm. militaires. T. XII. p. 231. — Mignot: Revue méd.-chir. T. XIII. p. 302. — Jousset: Gazette médicale. 1833. p. 217. — Duverney: Dublin Journ. of med. sciences. July 1836. — Rochester: Buffalo med. Journ. Vol. XIV. p. 262. — Macfarlane: Edinburgh med and surg. Journ. Vol. XLVII. p. 3. — Robson, M.: Two uncommon forms of dislocations. Brit. med. Journ. April 6. 1876. — Shaw, W. C.: Dislocation of the sternal end of the clavicle upwards. New York med. Rec. Aug. 18. 1877. — Velpeau, Essai sur les lux. de la clavicule. Annal. de la chir. T. IX. — Cooper, A.: Lectures on surgery. 2. ed. 1830. p. 573. — Morel-Lavallée: Essai sur les luxations de la clavicule. Annal. — Pellieux: Revue médicale. 1834. — Brown: London med. Gaz. 1845. Vol. I. p. 599. — Rodrigues: The Lancet. 1843—44. Vol. I. p. 309. — Baraduc: Thèse inaug. Paris 1842. Obs. I. — Spender: London med. Gazette. 1844. Vol. II. p. 369. — Arnoud: Gazette des hôp. 1848. p. 181. — Berdinel: Luxation de l'extrémité interne de la clavicule en arrière et en bas, fièvre intermittente quotidienne; guérison. Hôp. Cochia (Deprès). Gaz. des hôp. Nr. 137. 1875. — Hulke: Dislocation of the sternal end

of the collar-bone forwards. Med. Times and Gaz. Oct. 21. 1879. — Stetter: Zur Aetiologie der Luxationen des sternalen Endes der Clavicula. Central-Bl. für Chir. 4. 1884. — Lefort: Luxation sternoclaviculaire; guérison pour un mode particulier de contention. Gaz. des hôp. Nr. 49. 1884. — Schalk: Ueber Luxation des Schlüsselbeins. 1885. — Lebrun, A.: Hôpital St.-Jean. Revue semestrielle. 1885. — Spender: London med. Gaz. 1844. Vol. II. p. 369. — Berdinel, V.: The Lancet. 1843—44. I. p. 309. — Arnoud: Gazette des hôpitaux. 1848. p. 181. — Alibert: Journ. hebdomadaire. 1829. T. 2. p. 243. — Bérard: Gazette des hôp. 1831. p. 277. — Cloquet, J.: Journal hebdomadaire. 1830. T. VII. p. 400. — Malgaigne: Gazette médicale. 1836. p. 168. — Bouisson: Annal. de la chirurgie. T. IX. p. 321. — Nicaise (under the care of Péan): Peculiar form of luxation of the external extremity of the clavicle. Lancet. Oct. 14. 1876. — Montgomery: Dislocation of the external end of the clavicle upon the acromion. Amer. Journ. of med. Sc. Oct. 1875. — Poland, J. H.: Dislocation of the sternal end of the clavicle backwards and upwards. The Lancet July 1884. — Shaw, W. C.: Dislocation of the sternal end of the clavicle upwards. New York med. Rec. Aug. 18. 1877. — Fabre, P.: Luxation en haut et en avant de l'extrémité interne de la clav. Gaz. méd. de Paris. Nr. 32. 1884. — Robson: Dislocation of the clavicle upwards. Med. Times. 1883. p. 556. — Eve, Fr. S. A.: Dislocation upwards of the acromial end of the clavicle with fracture of clavicle. Gaz. Lomb. 8. p. 22, 23. Transact. of the pathol. soc. XIII. 1881. — Marta, Giov. Battista: Luxation des Sternalendes der Clavicula nach vorn. Gaz. med. ital. lombard. Nr. 22. 23. — Wright, Th. R.: Dislocation of the sternal end of the clavicle in a child ten months old. Bost. med. and surg. Journ. Nr. 14. 1880. — Böing, W.: Luxation der ganzen Scapula. Berl. klin. Wochenschr. Nr. 43. 1883. — Baas: Einige seltene Luxationen. Wien. med. Presse. 31. 1877. — Ebner: Drei seltene Luxationsfälle aus der chir. Univ.-Klinik des Herrn Prof. Dr. Ritter von Rzchaszek in Graz. Mittheil. d. steiermärk. ärztl. Vereins. 1883. — Boulian, J.: Du traitement de la luxation sous-acromiale de la clavicle. Thèse de Paris. IV. 1876. — Wentzel, Georg: Ueber Pseudarthrose der Clavicula. Diss. inaug. Berlin 1879. — Melle: Nova acad. natur. curios. 1773. T. V. p. 1. — Fleury: Journ. univers. T. IV. p. 144. — Tournel: Archiv. génér. de méd. 1847. T. XV. p. 463. — Uhde: Deutsche Klinik. 1852. Nr. 28. — Gosselin, M.: Luxation sous-acromiale de la clavicule. Gaz. des hôp. N. B. 1881. — Allen, J.: Dislocation of the acromial end of the clavicle downwards. The New York med. Rec. Febr. 19. 1881. — Stilles, C. L.: A device for retaining dislocations of the clavicle at its distal end. New York med. Rev. March 17. 1881. — Pinjou: Journal de médecine de Lyon. Juillet 1842. — Schalk: Ueber Luxation des Schlüsselbeins. Würzburg 1882. — Schreiber: Zur Lehre von den complicirten Luxationen und deren Behandlung. Tübingen 1882. — Godemer: Recueil des travaux de la soc. méd. d'Indre et Loire. 1843. — Malgaigne: Revue méd. chir. T. II. p. 55. — North, N. L.: N. J. med. Record. April 16. 1866. Entire dislocation of the clavicle. — Stanley Haynos: The British medical Journal. Jan. 27. 1872 und Hamilton l. c. S. 56. — Erichsen: Praktisches Handbuch der Chirurgie von John E. Erichsen. Uebersetzt von Thamhayn. 1864. — Gross, L.: De la luxation simultanée de deux extrémités de la clavicule et de son traitement. Bull. gén. de thérap. Juin 30. 1874.

III. Fractur des Schulterblattes.

Middeldorpf: Lehre von den Knochenbrüchen. 1854. — Hamilton: Fractures. p. 91. — Gurlt, C.: Handbuch der Lehre von den Knochenbrüchen. Berlin 1865. II. Abth. p. 521, 525. — Pennsylv. Hosp. Americ. Journ. of the med. sc. New ser. Vol. 35. 1858. p. 222. — Weber, C. O.: Chir. Erfahrungen und Untersuchungen. Berlin 1859. 8. p. 167. — Lente: New York Journ. of med. Sept. 1851 und Schmidt's Jahrbücher der gesammten Med. Bd. 73. 1852. p. 340. — Gensoul: Revue médico-chirurg. de Paris. T. XI. 1852. p. 359. — Weber, C. O.: Chir. Erfahrungen u. Untersuchungen. Berlin 1859. — Heylen: Annales de la société de méd. d'Anvers. Avril 1845. Journal de chirurgie par Malgaigne. T. III. 1845. p. 151. — Michon: L'Union médicale. 1857. Nr. 97 und Cannstatt's Jahresbericht f. 1857. Bd. IV. S. 59. — Wildbore: Lond. med. Gaz. New. ser. Vol. III. 1846. p. 708. — Boyer: Traité des malad. chirurg. 5. éd. par Phil. Boyer. T. III. 1845. p. 151. — Liston: Lancet. 1840 u. 41. Vol. II. p. 350. — Weber, C. O.: Chir.

Erfahrungen etc. 1859. p. 169. — Hugier: Americ. Journ. of the med. sciences. Aug. 1835. p. 307. — Flower: Holmes' System of surgery. Vol. II. p. 534. — Malgaigne: Fract. p. 484. — Niessel: Allgemeine Wiener medic. Zeitung. 1862. p. 81. — Demeaux: Revue médico-chirurg. T. XII. 1852. p. 283. — Velpeau: Gazette des hôpitaux. 1852. p. 325. — Marchal, Ch.: Gaz. des hôpitaux. 1852. p. 468. — Alphonse Dumont: Des fract. du corps de l'omoplate. Thèse de Strasbourg. 1863. 2. sér. Nr. 722. p. 20. Obs. I. 1844. — Solly and Will. Harling Sissons: Medical Times and Gaz. 1860. Vol. II. p. 357. — Bock: Med. Zeitg. des Vereins für Heilkunde in Preussen. 1846. — Richet: Gazette des hôp. 1860. p. 536. — Flower: Holmes' System of surgery. Vol. II. p. 532. — Hamilton, F. H.: Fract. p. 209. — Mott, Valentine: Holmes' Surgery. Vol. II. p. 776. Amer. edit. 1870. — Neill: Americ. Journ. of the med. sc. New ser. Nr. 36. 1858. p. 105. — du Verney: Archiv. génér. de méd. 1840. T. VII. — Derselbe: Traité des maladies des os. T. I. p. 227, Paris 1751. — Neill: American Journal of the med. sc. New ser. Vol. 36. 1858. p. 105. — Spence, J., u. Steel, Fred: Edinburgh medical Journ. 1863. June. p. 1082. — May, Georg: London med. Gazette. New ser. Vol. I. For the Session 1842—43. p. 49. — North: American medico-chirurg. Review. 1860. — Pitha: Prager Vierteljahrsschr. f. prakt. Heilkunde. Bd. 7. 1845. p. 20. — Cooper, Sir Astley: Dislocations and fractures of the joints. New edit. by Br. C. London 1842. 8. p. 413. Case 243. — Bern, E. Brodhurst: Med. Times and Gaz. New ser. Vol. 14. 1857. p. 235. — Remarks on fracture of scap. by L. A. Dugas. Amer. Journ. med. sc. Jan. 1858. — Müller: Bruch des Schulterblatthalses. Zeitschrift für Wundärzte u. Geburtshülfe. Heft 2. 1872. — West, Penin: Journal of med. Vol. V. p. 254. — Nélaton: Sur les fractures de l'acromion. — Brainard: Bost. med. and surg. Journ. Vol. XXXI. 501. — Lonsdale, E.: A pract. treatise on fractures. London 1838. — Desault: Mém. sur la fract. de l'acromion. Oeuvres posthumes de Desault. T. I. p. 199. — Hamilton: Report on Deformities etc. Vol. VIII. — Gordon, J., and Hunter, J.: Transaction of the medico-chir. soc. of Edingburgh. 1824. 8. p. 170. — Desault: Oeuvres chir. de P. J. Desault par Xav. Bichat. 3 édit. T. III. p. 103. Paris 1830. — Wildbore: London medical Gaz. New ser. Vol. III. 1846. p. 708. — Erichsen: Surgery. p. 207. — Michon: L'Union méd. 1857. — Ritterlein: Gazette des hôpitaux. 1858. p. 415. — Malgaigne: Fract. p. 501. pl. IV. fig. 1, 2. — Nélaton: Journ. de chirurgie. T. III. 1845. p. 178. — South, F.: Med. chir. Transact. Vol. 22. 1839. p. 100. Med. chir. Rev. 1840. — Boyer: Traité des maladies chir. 5. édit. par Phil. Boyer. T. III. 1845. p. 151. — Thomsen: De fractura colli scap. et process. coracoid. Kiliae 1838. — Cooper: Lancet. 1839—1840. Vol. II. p. 717. — Weber, C. O.: Chir. Erfahrung. u. Untersuch. 8. 169. Berlin 1859. — Liston: Lancet. 1840—41. Vol. II. p. 350. — Collis, Maurice H.: Dublin Quart. Journ. of med. sc. Vol. 20. 1855. p. 59. — Vogt: Anat.-physiol. Chirurgie. Abhandlung eines sehr selten zusammengesetzten Bruches beider Schulterblätter u. des vorderen Schlüsselbeins. 1800. — Reuben, D. Mussey: Zu Cincinnati besitzt ein Präparat mit Luxat. des Humeruskopfes nach vorn. — Hamilton: On fractures. p. 214. — Arnott: Fergusson's Surgery. p. 213. — Chattock, G. S.: Fractur. of the coracoid process. followed by fibrous repair. Transact. of the pathol. soc. 32. p. 155. 1882. — Malgaigne: Op. cit. 512. — Holmes: Med. chir. Trans. Vol. XLI. p. 447. — Dumont, A.: Les fractures du corps de l'omoplate. Strasbourg 1863. — Duverney: Archives génér. de méd. 1840. T. VII. p. 364. — Lotzbeck: Fractur des Schulterblattes. Deutsche Klinik. 1867. — Hüter: Grundriss der Chir. S. 33. — Hunter, John: Catalogue etc. Royal college of surgeons of Engl. Vol. II. p. 206. — Assoky: Fractur der Cavit. glen., der Scapula u. des Acromion. Progrès méd. Xb. p. 108. 1882. — Leudet et Flaubert: Répertoire gén. d'anat. et de phys. path. et de Clinique chir. T. III. 1827. p. 55. Obs. I. — Rochelt, E.: Schulterhalsbruch, Querbruch der Scap., Bruch das Acromion. Wiener med. Presse. Nr. 10. 1875. — Malgaigne et Dubreuil: Revue med.-chir. de Paris. T. IX. 1851. p. 174. — Malgaigne: Luxat. l. c. p. 56, 495, 549. — Gibson, W.: American Journ. of the med. sciences. Vol. II. 1828. p. 136. — Easley: A case of fracture of the body up the scapula. Amer. Journ. of med. sc. January 1878. — Adams: Dublin Quart. Journ. of med. sc. Vol. X. 1850. p. 203. — Lewzner, M.: Fracturen der Scap. Inaug.-Dissert. Berlin 1877. — Lartigau, E.: Contribution à l'étude des fractures de l'omoplate. Thèse de Paris. 1877. — Desault, B. J.: Oeuvres chir. par Xav. Bichat. 3. éd. T. I. Paris 1830. p. 68. Obs. I. — Wallas, J. M.: Med. Examiner. 1838. Jan. 17 and Amer. Journ. of the med. sc. Vol. 23. 1839. p. 259 u. f. — St. Barthol. Hospital. London. med. Gaz. Vol. II. 1828. p. 382. — Lente: New

York Journ. of med. July 1850. Vol. 5. p. 26. — Little: Americ. med. Times. Nr. IV. 1812 und Americ. med. Gaz. 1861. Vol. I. p. 378. — Maunoury, G.: Fractur der Clavicula. Prog. méd. X. 16. 1882. — Solly u. Sissons, Will. Harling: Med. Times and Gaz. 1860. Vol. II. p. 357. — Parker, R.: Three cases of fracture of the neck of the scap. The brit. med. Journ. Aug. 22. 1885. — Feibelmann, W.: Inaug.-Diss. Würzburg 1885.

IV. Fractur des Oberarmes.

Paletta, Giov. Batt.: Memorie dell Imperiale Regio Instituto del Regno. Lombardo-Veneto, Vol. III. 1816—17. tav. 1. Fig. 1. Milano 1824. — Gosselin: Gaz. des hôp. 1860. p. 412. Gurlt l. c. III. p. 656. Fall 2. — Mac Clellan, George and Gross, Sam. D.: System of surgery. Vol. II. 1859. p. 191. — Gurlt, E.: Handbuch der Lehre von den Fracturen. Hannover 1862. — Cooper, Sir Astley: Disl. and fractures. New edit. by Br. Cooper. 1842. p. 434. Case 256. — Lange: Günsburg's Zeitschr. f. klin. Medicin. Jahrg. 3. 1852. Nr. 4. 1846. — Boyer: Traité des malad. chirurg. 5. édit. par Phil. Boyer. T. III. 1845. p. 187. — Spence: Edinburgh med. Journ. Vol. V. June 1860. p. 440 1140. Case 50. — Cloquet, J.: Bulletins de la faculté médecine de Paris. T. VII. 1820. p. 25. — Bichat: Oeuvres chirurg. etc. de P. J. Desault par Xav. Bichat. 3. édit. T. I. 1830. p. 109. — Lautenbacher, Joh.: Inaug.-Dissert. Ueber die Fract. colli hum. Würzburg u. Bamberg 1836. — Pathol.-anat. Samml. z. Giessen. Nr. 35. 122b. Frische Fractur des anat. Halses. Gurlt l. c. III. Abth. p. 671. — Muséum du Val de Grace. Malg. l. c. p. 529. pl. V. Fig. 2, 4. — Mac Dowell and Smith, R. W.: Fractures in the vicinity of joints. p. 191. — Adams, Robert (R. B. Todd): Cyclopadia of anat. and phys. Vol. IV. 1847—52. p. 603. — Debrou: Lettre sur une variété de déplacement inférieur dans une fracture du col de l'humérus. Journ. de chir. Déc. 1845. — Guthrie, G. J.: Lancet. 1847. Vol. II. p. 101. — Reichel, Georg Christ.: De epiphysium ab ossium diaphysi diductione. Diss. inaug. Lipsiae 1759. 4. p. 26—28. Anat. Sammlung der chirurg. Universitätsklinik zu Berlin. Nr. 769. Gurlt l. c. p. 673. Zeichn. 64 u. 65. — Gross, Sam. D.: Syst. of surgery. Vol. II. 1859. p. 192. fig. 95. — Gibson: Elements of surgery. Vol. I. — Maclise, Jos.: On dislocations and fractures. 1858. — Krönlein: Die Lehre von den Luxationen. Deutsche Chirurgie von Billroth-Lücke. p. 32, 33. — Wilkinson, F.: Guy's Hospital Reports. 2. Series. Vol. II. 1844. p. 350. — v. Thaden: Archiv f. kl. Chir. 1864. Bd. VI. — Pitha: Prager Vierteljahrsschrift. 1850. — Pitha-Billroth: Chirurgie. Bd. IV. Abth. II. p. 44. — Nélaton: Elemente d. path. Anatomie. Bd. I. Paris 1844. — Lücke: v. Langenbeck's Archiv f. kl. Chirurgie. Bd. 3.1862. — Guthrie: London med. and surg. Journ. Vol. IV. 1834. p. 491. — Smith, Rob.: London med. and phys. Journ. — Travers (Amesbury): London med. Repository. Vol. 20. 1823. p. 222. — v. Langenbeck: Klin. Beob. von Gurlt u. Guil. Weber. De luxationibus humeri eorumque cum fractura colli humeri complicatione. Diss. inaug. Berolini 1856. 81. p. 42. — Senftleben, Hugo: Annalen des Charitékrankenhauses. Jahrg. 8. Heft 3. 1858. — Adams, Rob. (R. B. Todd): Cyclopædia of anat. and physiol. Vol. IV. 1847—52. p. 603. — Lallemand: Éphémérides méd. de Montpellier et clinique des hôpitaux. 1827. 19. Mai. — Wutzer und Weber, C. O.: Deutsche Klinik. 1851. p. 157. — Smith, R. W.: Dublin Quart. Journ. of med. sc. Vol. I. 1846. p. 220. Fractures and Dislocations in the vicinity of joints. 1843. p. 193. — Deuerlich, R.: Ueber die Complication der Luxatio humeri mit Fractur des Tuberc. maj. Dissertatio. Göttingen 1874—75. — Jössel: Anatomische Beiträge zur Kenntniss der Humerusluxation mit Fractur der Tuberkel. Deutsche Zeitschrift für Chirurgie. Bd. IV. p. 124. — Thomson, Henry (London): Medical observations and inquiries. By a society of physicians in London. Vol. II. 1762. p. 342. Gurlt l. c. V. Abth. Abbild. Tafel IV. — Hey, William: Practical observ. in surg. Illustrated by cases. 3. edit. p. 311. London 1814. Gurlt l. c. II. Abth. p. 660. Fall 12. — Crampton, Phil.: Dublin Journ. of med. and chemical sc. Vol. III. 1833. p. 44. — Dundas, W. Key: Lancet. 1844. Vol. II. p. 198. — Günther, G. B. u. Weickert, Walther u. Ammon: Journ. der Chir. u. Augenheilkunde. Bd. 37. 1847. p. 509. — v. Thaden: Henle u. Pfeufer's Zeitschr. Bd. V. 1859 p. 180. — Charles, J. J.: Brit. med. Journ. Sept. 26. 1874. — Dupuytren: Leçons orales de clin. chir. T. III. 1833. p. 116. Obs. 7. — Blasius: Klinisch-chir. Bemerkungen. p. 112. Halle 1832. — Langenbeck, B., u. Lücke, A.: v. Langen-

beck's Archiv klin. f. Chir. Bd. 3. 1832. p. 307, 346. Nr. 114. — Path.-anat. Samml. zu Giessen. Thudichum l. c. p. 22. — Thaden: Ueber den Bruch des Tuberc. maj. bei Luxation des Humerus. v. Langenbeck's Archiv. Bd. 6. 1865. p. 67. — Reuss, G.: v. Langenbeck's Archiv. Bd. 7. 1865. p. 154. Sammlung des path. Instituts zu Göttingen. XVII. — Gurlt: Knochenbrüche. II. Abth. p. 566. Mus. of the R. C. S. of Engl. Nr. 2926. Geh. Fractur d. Tuberc. maj. d. linken Os hum. Fig. 61, 62. Vorder- und Hinteransicht. — Hilton, John: Guy's Hosp. Reports. 2. ser. Vol. V. 1847. — Melle, C. H. v.: Nova Acta phys.-med. acad. Caes. Leop. Carol. Nr. 6. T. V. 1773. p. 1. Obs. 1. — Thudichum: Ueber Fracturen d. Coll. hum. Mit Abbildungen. Giessen 1851. — Maisonneuve: Gaz. des hôp. 1852. p. 520. — Bertrandi, Ambr. (Turin): Opere anatomiche esercisiche. T. V. p. 163. Torino 1787. — Durocher, Chapelain: Thèse inaugurale. Paris. Frimaire 8. an 12. — Champion (Bar-le-Duc): Journ. complément. du dict. des sciences méd. T. I. 1818. p. 318. — Bitot: Journal de médecine de Bordeaux. 1858. Gurlt l. c. III. Abth. p. 678. Fall 65. — Nissen, Caspar: De resectionibus. Diss. inaug. p. 8. Kiliae 1859. Gurlt l. c. III. Abth. p. 679. Fall 66. — Fabre, St.: Contribution à l'étude des fractures de l'extrémité de l'humérus. Thèse de Paris 1876. — Küster, O.: Die typischen Verletzungen der Extremitätenknochen des Kindes durch den Geburtshelfer. 1877. — Hutchinson, Jonathan, and Spencer, H.: Clinical lect. and reports by the med. and surg. staff of the London hosp. Vol. I. 1864. p. 89. — Smith, Henry: London medic. Times and Gaz. 1857. Vol. II. p. 85. — Vidal, Aug.: Traité de path. externe. 3. édit. T. II. 1851. — Malgaigne: Journ. de chirurgie. T. III. p. 262. Fig. 65. 1845. — Derselbe: Fractures. p. 517. Gurlt l. c. III. Abth. p. 681. Fall 69. — Debrou (Orléans): Revue medico-chirurg. de Paris. Tome. II. 1847. p. 32. — Hamilton: Report on a new principle of diagn. in dislocations of the shoulder-joint by L. A. Dugas. Transact. of Amer. med. assoc. Vol. XII. p. 175. — Jäger, Michael (Joh. Lautenbacher): Ueber die Fractur des Collum hum. Inaug.-Dissertation der Univers. Würzburg. Bamberg 1836. — Gurlt: l, c. II. Abth. p. 683. Pathol.-anat. Samml. der Charité zu Berlin. Nr. 1004. — Guy's Hospital Reports. Vol. IV. 1834. pl. III. fig. 12. Museum of the R. C. S. of England. Nr. 495, 496. — Velpeau et Giraldes: Gaz. méd. de Paris. 1854. p. 257. Cas 71. — Gély: Fract. du col anat. de l'humérus. Journ. de chir. 1844. p. 315. — Sinogowitz: Rust's Magazin f. d. ges. Heilk. Bd. 25. 1828. p. 129. — Andrews jun.: London. med. Journal by a society of physicians. Vol. I. 1781. p. 356. — Champenois: Gaz. des hôpit. 1862. p. 287. — Fraser, Will. (Sunderland): Lancet. 1848. Vol. II. p. 35. — Demele (Triest): Spitalzeitung. Beilage zur Wiener med. Wochenschrift. 1863. p. 126. 1862. — Holt, Bernard: Lancet. 1851. Vol. II. p. 59. — Pitha: Prager Vierteljahrsschrift für die praktische Heilkunde. Bd. 20. 1848. p. 130. — Sheen (under the care of Sh.): Unreduced dislocation of the head of the humerus of one month's standing. Questions of fracture. Lancet. Febr. 8. 1876. — Foote, G.: A rare injury of the shoulder-joint. Brit. med. Journ. Aug. 21. 1875. — Ein einfaches Hülfsmittel zur Differentialdiagnosis zwischen der Fractura colli hum. u. der Luxat. hum. subcorac. von Dr. M. Schüller. Berl. klin. Wochenschr. 11. Sept. 1876. — Hutchinson: On the simulation of dislocation by old fractures of the neck of the humerus. Lancet. March 4. 1876. — Derselbe: Clinical remarks on the simulation of dislocation into the axilla after union of fractures through the tuberosities of the humerus. Med. Times and Gaz. January 1875. — Lindner: Zur operativen Behandlung von irreponiblen Fracturen. Centralblatt f. Chirurgie. Nr. 15. 1881. — Packard, J. H.: Some practical hints on the treatment of fractur. The medical Times. July 1876. — Report on a new principle of diagnosis in dislocations of the shoulder-joint by L. A. Dugas. Transact. of amer. med. assoc. Vol. XII. p. 175. — Uhde, C. W. F.: Monatsschrift f. Geburtsk. Bd. 8. 1856. p. 22. — Mäder: Jenaische Annal. für Physiol. u. Medicin. Bd. I. 1850. H. 3. p. 11. — Fischer: Zeitschrift für Wundärzte und Geburtshelfer. Bd. XI. 1858. p. 161. — Lonsdale: A practical treatise on fractures. 1835. p. 166. — Larrey: Gazette des hôp. 1850. p. 344. — Denonvilliers: Gaz. des hôp. 1850. — Petit, J. S.: L'art de guérir les maladies des os. Leiden 1709. 8. p. 42. — Volckamer: Miscellanea curiosa med.-phys. Acad. N. C. Dec. I. Ann. 2. 1671. Obs. 225. p. 327. — Smith, John: London med. Repository. Vol. IV. 1815. — Gibson, Elkinton: Institutes and pract. of surg. 7. edit. Vol. I. p. 235. — Streubel: Schmidt's Jahrbücher der gesammten Med. 1858. p. 63. — Debeaumarchef: Journ. de médecine de Sédillot. Tome XXII. p. 384. — Caffort: Archives génér. de médecine. Tome XV. p. 130. — Dupytren: Gaz. des hôp. 1833. — Double: Journ. de Sé-

dillot. Tome XXIV. p. 376. — Jaquemin: Recueil de mémoire de méd., chir. et pharm. militaires. Tom. VII. p. 245. — Guthrie: Amer. Journ. August 1835. — Botentuit: Journ. de Sédillot. Tome XXIV. p. 375. — Nicod: Annuaire des hôpitaux. 1819. — Longy, F.: L'Union méd. Nouvelle série. T. XII. 1861. p. 602. — Winne u. Hamilton, F.: Fractures. p. 235. — Moulinié: Froriep's Notizen aus dem Gebiete der Natur- u. Heilkunde. Bd. 43. 1835. p. 208. — Willige, F. E.: Baumgarten's Zeitschr. für Chirurgie. Bd. I. H. 1. 1841. p. 25. — Weber, C. O.: Chir. Erfahrungen und Untersuchungen. p. 89. Berlin 1859. — Guéretin: Presse médicale. Vol. I. p. 45. — Kuttinger: Rec. de mém. de méd., chir. et pharm. militaires. Tome VIII. p. 258. — Liston: Lancet. April 30. 1836 u. Amer. Journ. Vol. XIX. Nov. 1836. p. 249. — Goyrand: Gaz. des hôp. 1836. p. 477. — Löwenhardt: Medic. Zeitschrift. 1840. — Norris: Amer. Journ. of med. sc. Jan. 1842. — Smith, Henry: Med. Times and Gaz. 1857. — Otis: Chirurgie. Bd. I. Theil 2. p. 673. — Motte, de la Guill.: Vollständige Abhandl. der Chir. Nürnberg 1763. p. 258. — Hunter: Transact. of the medico-chirurg. society of Edinburgh. 1824. p. 178. — Syme: Edinburgh Monthly Journ. July 1849. — Holt, B.: Lancet. 1851. Vol. II. p. 59. — Peirson: Remarks on fractures. Boston 1840. 8. p. 7. — Howkins, Caesar: Lancet. 1850. Vol. II. p. 398. — Jobert: Arch. génér. de méd. 2. série. Tome II. 1836. p. 189. — Cotton, Charles: West Norfolk and Lynn hosp. Prov. med. and surg. Journ. 1847. p. 128. — Spence: Edinburgh med. Journ. Vol. 81. 1861. — Hart, John: Dublin Journ. of med. and chem. sc. Vol. I. 1832. p. 1. — Raleigh: India Journ. of med. sc. 1837. — Froriep: Chir. Kupfert. Weimar 1820. p. 19. — Juvine: Journ. de méd. chir., pharm. T. 20. 1810. — Ripault et Campaignac: Journ. hebd. de méd. T. IV. p. 115. 1829. — Max Dowell and Smith, R. W.: Fractures in the vicinity of joints. Vol. III. 1829. — Lange: Günsburg's Zeitschr. f. klin. Med. Jahrg. 3. 1852. p. 275. Nr. 4. 1846. — Cooper, Sir A.: Guy's Hôp. Rep. Vol. 4. 1839. p. 227. — Derselbe: Dislocat. and fract. New. edit. by B. Cooper. London 1842. p. 418. — Waldeck u. Wilms: Allg. med. Centralztg. 1861. — Gibson: Institutes and pract. of surg. 7. edit. Vol. I. p. 235. — Demele: Spitalzeitung. Beilage zur Wiener med. Wochenschrift. 1863. p. 126. — Raleigh: India Journ. of med. 1837 und Americ. Journ. of the med. sc. Vol. 17. 1835. p. 512. — Motte, Guill, Manquest de la: Vollst. Abhandl. der Chir. Aus dem Französischen. Theil 4. Nürnberg 1763. p. 258. Wahrnehm. 386 (1696). — Peironie, Dionis de la: Cours d'opération de chirurgie. 8. édit. par George de la Faye. Partie I. Paris 1782. 8. p. 738. Note. — Hofmann (Joh. Leber): Schmincker's vermischte chir. Schriften. 2. Aufl. Bd. I. Berlin und Stettin 1785. 8. Mit Kupf. p. 315. Beob. 42. — Percy: Dictionnaire des sciences médicales. T. XII. 1815. Art. ente animale. p. 350. — Stevenson, J. (von der Madras-Armee): Edinburgh med. and surg. Journ. Vol. 47. 1837. p. 334. — Busch (Bonn): Med. Centralzeitung. 1863. p. 726. — Ollier: Gazette hebdomadaire. 1865. p. 515. — Pitha: Prager Vierteljahrsschrift für praktische Heilkunde. Bd. 20. 1848. p. 130. — Ollier: Fract. hum. mit Lähmung, Einklemmung der Cavitas im Callus und Osteomic. Heilung. Gaz. hebd. 1865. — Nicod: Annuaire des hôp. des hospices cibles de Paris. 1819. p. 496. — Kuestner, O.: Ueber epiphysäre Diaphysenfractur am Humerus der Neugeborenen. Archiv für klin. Chir. Bd. XXXI. H. 2. — Guthrie: London med. and surg. Journ. 1835. Vol. VI. p. 478. — Nancrede, B.: Three cases illustrating some points in the pathology of certain fract. Med. and surg. Journ. April 24. 1884. — Sorbets, Léon: Gaz. des hôp. 149. 1882. — Körte, W.: Archiv f. klin. Chir. Bd. XXVII. 1882. — Trélat: Fractures de l'extrémité supérieure de l'humérus. Gaz. des hôp. Nr. 28. 1881. — Fabre, St.: Contribution à l'étude des fract. de l'extrémité de l'humérus. Thèse de Paris. 1876. — Le Dentu: Variété rare de fracture de l'extrémité supérieure de l'humérus. Gaz. des hôp. Nr. 15. 1876. — Ogston, A.: On oblique fracture of the head of the humerus. Lancet. March 1876. — Renard, A.: Des fractures de l'extrémité supérieure de l'humérus, principalement au point de vue du traitement. Thèse de Paris. 1874. — Vanderquand, G. H.: Des fractures du col chirurg. de l'humérus. Thèse de Paris 1879. — Mac Fie, J.: Notes of a case illustrating the simulation of dislocation by old fracture of the neck of the humerus, read before the med.-chir. soc. Dec. 20. 1870. — Packard, J. H.: Some practical hints on the treatment of fracture. The med. Times. July 1876. — Barrière: Hôp. mil. de Bruxelles. Fractures de l'extrémité sup. et infér. de l'humérus du membre sup. gauche. Arch. méd. belge. Déc. 1879. — Smith, Samuel W.: The treatment of the fractures of the upper extremites. The New York med. Rec. Dec. 19. 1885. — Altschul, M.: Zur Diagnostik der Oberarmbrüche. Wiener med. Presse. 1885. p. 144. — Po-

land, J.: Ununited fracture of internal condyle of right humerus. Transact. of the pathol. soc. XXXVI. 1885.

Oberarmverletzungen.

Sheild, M. A.: A note upon treatment of fractures in the vicinity of joints by plaster of paris bandage med. Times and Gaz. Febr. 23. 1884. — Woodword, J. H. S.: Some observations on the treatment of compound fractures of long bones. Philad. med. and surg. Report. Aug. 30. 1884. — Frank, Franz: Schussfractur in d. obersten Theil des rechten Oberarms. Wiener med. Presse. 1879. p. 82. — Sachse: Deutsche militärärztl. Zeitschr. Nr. 11. p. 567. — Zeyers: Over de behandling van fraturae complicatae volgens. Antiseptische Methode. Weekblad van het Nederlandisch Tijdschrift voor geneeskunde. Nr. 8. 1879. — Troquart, R.: Fracture compliquée du membre supérieur. Journ. de méd. de Bordeaux. 10. Année. Nr. 6. p. 52. 1880. — Zeissel, M. (Wien): Schussfractur des rechten Oberarms. Wiener med. Blätter. Nr. 1. p. 6. 1883. — Caster, E. C.: A case of compound fracture of the right humerus complicated with dislocation of the elbow-joint by injury of the basilic vein and median nerv. New York med. Rec. Aug. 29. 1885. — Skinson, L. M.: Fracture of the internal epicondyle of the humerus. The New York med. Rec. Jan. 1. 1881. — Bennet, Ed. H.: On fracture of the neck of the humerus as a complication of shoulder. Rede, gehalten August 1881. The Brit. med. Journ. April 23. 1881. — Lindner: Zur operativen Behandlung irreponibler Fracturen. Centralblatt für Chirurgie. Nr. 15. 1881. — Trélat: De l'extrémité supérieure de l'humérus. Gazette des hôpitaux. Nr. 28. 1881. — Körte, W.: Bruch des Oberarmkopfes im anatomischen Halse mit völliger Umdrehung des Gelenkkopfes und Einkeilung desselben zwischen die Oberarmhöcker. Archiv für klinische Chirurgie. 749. 1882. — Sorbets, L.: Fracture extracapsulaire du col de l'humérus droit, vaste ecchymose et arthrite consécutive de coude. Gaz. des hôp. Nr. 149. 1882. — Trélat, M.: Fracture de l'humérus, paralysie consécutive des extenseurs des doigts. Ibid. Nr. 127. 1882. — Dickie, J.: On two cases of compound fracture of elbow-joint. Lancet. June 17. 1882. — Gouéry: Traitement des fractures de l'humérus. Thèse de Paris. 1883. — Hopkins, W. B.: I. Cases illustrating some forms of injuries to the arm resulting from muscular violence. II. Three cases of fractures of the humerus from muscular action. Philad. med. Times. March 24. 1883. — Czerny: Demonstration eines Präparates von Radialisparalyse nach Humerusfractur. Verhandlungen der deutschen Gesellschaft für Chirurgie. 1884. — Nancrede, B.: Three cases illustrating some points in the pathology of certain injuries of the shoulder-joint. Boston med. and surg. Journal. April 24. und The Philad. med. and surg. Report. May 10. I. Compound fracture at the anatomical neck of the humerus. 1884. — Morton, Th. G.: Case of fracture through the anatomical neck of the humerus with complete separation and dislocation of the head of the bone into the axilla, with its subsequent removal. The Americ. Journ. of the med. sc. Jan. 1884. — Hoffa, A.: Ein Fall von traumatischer Epiphysentrennung mit folgender Hemmung des Längenwachsthums. Berliner klin. Wochenschr. Nr. 4. 1884. — Pinner, O.: Die Fractur des Processus cubitalis. Ebendaselbst Nr. 5. 1884.

Obere Epiphysentrennung.

Vogt, P.: Die traumat. Epiphysentrennung, Einfluss auts Längenwachsthum der Röhrenknochen. Archiv f. chlin. Chir. Bd. XXII. p. 342. — Erasmo: Del distacio traum. delle epifisi. Torno. 1872. — Bruns: Ueber traumat. Epiphysentrennung. Archiv f. klin. Chir. Bd. 27. Heft 1. p. 242. — Derselbe: Die operative Behandlung irreponibler Epiphysentrennungen. Beiträge zur klin. Chirurgie, herausgegeben von Bruns. Bd. I. p. 241. — Knox, R. W.: A case of compound epiphysical diastasis. Americ. med. News. Dec. 5. 1883.

V. Fracturen der Diaphyse.

Ausser der bei der Fractur des oberen Endes erwähnten Literatur in specie die Handbücher von Malgaigne u. Hamilton. — Morel: Étude sur le traitement des fractures simples et compliquées du corp de l'humérus. Thèse de Paris. 1818. —

Derselbe: Fractures of the humerus by direct muscular action, throwing a cricket-ball; non-displacement. Lancet. May 11. 1878. — Robertson: Fractures of hum. and rad. of the arm. Boston med. and surg. Journ. Nov. 15. 1877. — Löwenhardt: Med. Zeitschrift. Mai 6. 1840. — Norris: Americ. Journ. of med. sc. Jan. 1842. — Taylor: The new osteoclast; with reports of cases. New York med. Rec. April 1877. — Cabot, A. T.: Case of osteolasis. Boston med. and surg. Journ. Nr. 7. August 1879. — Gouéry: Traitement des fractures de l'humérus. Thèse de Paris. 1883. — Hopkins, W. B.: Cases illustrating some forms of injuries to the arm resulting from muscular violence. Philad. med. Times. March 24. 1883.

Pseudarthrose.

Dolbeau: De la suture osseuse dans le traitem. des pseudarth. de l'humérus. Bull. gén. de thér. Juillet 15. 1875. — Dieffenbach, C. F., u. Meyer, G.: Die Lehre von den Fracturen. 1843. p. 90. — Dibrell, A.: A case of ununited fracture of the hum. treated by operat. Philad. med. et surg. Rep. April 8. 1876. — Starcke: Ein Beitrag zur Behandlung der Pseudarthrose. Charité Annalen. II. 1875. — Wathier, Fr.: De la pseudarth. consécutive aux fractures de l'humérus et son traitement, principalement par la résection et la suture osseuse. Thèse de Paris. 1877. — Smith, H. (under the care of): Ununited fracture of the humerus in an old man successfully treated by resetion of the ends of the bone and the application of silver sutures. Lancet. Jan. 12. 1878. — Huckle, Franklin: On resect. the hum. Philad. med. and surg. Rep. Jan. 19. p. 42. 1878. — Le Moyne, F.: Ununited fracture of the hum. successfully treated by double splice and clamp. Americ. Journ. of med. sc. April 1878. p. 434. Nr. 10. — Wyeth, S. A.: Pseudarthrosenbehandlung. Injection of animal marrow between the fragments. New York med. Rec. May 1878. — Thiersch: Beitrag zur Lehre von den Pseudarthrosen. — Rydygier: Eine neue Methode zur Behandlung von Pseudarthrosen. Deutsche med. Wochenschrift. Nr. 27, 28. 1878. — Reyher: Zur Behandlung der Pseudarthrose. Petersburger medicinische Wochenschrift. Nr. 33. 1876. — Heine: Ueber operat. Behandl. der Pseudarthrose. Verh. der deutschen Gesellsch. f. Chir. Bd. VI. 1877. — Fouilloux, L.: Étude sur les pseudarth. et en particulier sur le traitement par la suture osseuse. Paris 1880. — Riedinger: Ueber Pseudarthrose am Vorderarm. 1881. — Ollier, M.: Sur les greffes osseuses. Comptes rendus. Tome 92. Nr. 25. 1881. — Galozi, Conr.: Sec. osservazione ai pseudoartrosi di continuità dell' omero guarita ed uso dei chiodi d'Arvrio. Li Morgagni. Agosta 1881. — Ludot: Traitement des pseudarth. chez les gens âgés. Thèse de Paris. 1881. — Cattani, G.: Della formazione di callo osseo esterno nelle fratture simplici delle ossa lunghe. Gaz. med. Ital.-Lombardo. Nr. 15. 1881. — Mac Ewen: De la transplantation des os. Comptes rendus T. 92. Nr. 25. 1881. — Trendelenburg: Mittheilungen aus der chir. Klinik zu Rostock. Bd. 26. p. 873. 1881. — Bruns: Ueber Transplant. von Knochenmark. 1881. — Sauter, Hans: Pseudarthrose nach Fractur. Inaug.-Dissert. München 1881. — Symonds, H.: Unvereinigte Fractur des Humerus. Lancet. II. Dec. 22. 1882. — Brainard: Schmidt's Jahrbücher. 1882. p. 340. — Jones, Robert: : Zur Behandl. unvereinigter Fracturen. Lancet. II. p. 703. Oct. 17. 1882. — Turner, G. R.: Cases of ununited fractures. The Lancet. May 24. 1883. — Hahn: Eine Methode, Pseudarthrosen mit grossem Defecte zur Heilung zu bringen. Centralblatt für Chirurgie. 1883. — Senn, N.: Fractures of the neck of the femur with spec. refference to bony union after intracapsular fracture. Philadelphia. — Zesas: Ueber Knochentransplantation. Wiener med. Presse. Nr. 8. 1883. — Berttaccini, C.: Sul ritardo della formazione di callo nelle fratture e su la pseudarthrosis. Raccoglitore med. Gennajo. 20. 1884.

Traumatische Radialislähmung.

Owen: Gunshot injury to the musculo-spinal nerve. Lancet. Nov. 18. 1876. — Fischer, H.: Zur Lehre von den Lähmungen des N. radialis. Archiv für klin. Med. Bd. XVIII. p. 317 — Ormsby, O. B.: Fracture of the humerus with injury of the musculo-spinal nerve suit for malpractice. Philad. med. and surg. Rep. Dec. 8. 1877. — Onimus: Sur la paralysie du nerf rad. (A. M. Dieulefoy). Gaz. med. Nr. 25. — Mosengeil, Carl v.: Operative Heilung einer Radialislähmung. Compression in Narbenmasse. Deutsche Zeitschrift für prakt. Med. 15.

1878. — Leblancherie, Ovide: De l'enclavement du nerf radial dans le cal de l'humérus. Thèse de Paris. 1880. — Delens: Sur le dégagement du nerf radial droit enclavé dans un cal de l'humérus. Bull. de la soc. de chir. Avril 21. 1880. — v. Langenbeck: Ueber Nervennaht und Vorstellung eines Falles von secundärer Naht des N. rad. Berl. klin. Wochenschrift. Nr. 8. 1880. — Busch (Bonn): Ueber Nervennaht. Allgem. med. Centralzeitg. 1863. p. 726. — Whitson, James: Paralyse des N. musculo-spinalis. Edinburgh med. Journ. XVII. p. 724. Febr. 1882. — Mitchell, J. Weir: Ueber Paralyse des N. musculo-spinalis. Med. News. XLII. March 1882. — Joffroy: Paralyse des N. rad. Gaz. des hôp. 140. 1882. — Panus: Paralyse des N. rad. Bull. de l'acad. 2. sér. XI. p. 239. Mars 13. 1882. — Trélat: Fractur des Humerus, consecutive Paralysis agitans der Fingerextensoren. Gaz. des hôp. 127. 1882. — Bernhardt, Martin: Ueber Lähmungen der Hand und Finger in Folge von polizeil. Fesselung. Wochenschrift f. gerichtl. Med. XXXVI. 2. p. 256. April 1882. — Bidder: Ueber die traumat. Radialislähmungen. Archiv f. klin. Chir. XXX. p. 800. 1883. — Bruns, P.: Ueber die Nervennaht. Med. Correspondenzblatt des württemberg. ärztlichen Landesvereins. Nr. 3. 1883. — Reger: Ein Fall von secundärer Nervennaht des N. rad. Berl. klin. Wochenschrift. Nr. 21. 1883. — Czerny: Demonstration eines Präparates von Radialislähmung nach Humerusfractur. Verhandlungen der deutschen chir. Gesellschaft. 1883. p. 123.

Fracturen des unteren Endes des Humerus.

Granger, B.: On a particular fracture of the inner condyle of the humerus. April 1818. — Kirbride: Americ. Journ. of the med. science. XVI. — Vial: Recueil de mém. de méd. et de chir. T. IX. 1821. p. 271. — Goyrand: Traité de pathologie ext. de M. Vidal. VI. 2. — Hamilton, H.: Fractures. — Leçons orales. I. p. 117. Gaz. méd. p. 102. 1833. — Ruyer: Revue méd. Mars 1834. — Bégin et Villaret: Recueil de mém. de méd., de chir. et de parm. mil. Tome 46. 1839. — Guéneau de Mussy: Bull. de la soc. Annales de Paris. 1837. — Trochet: Med. Zeitschrift des Vereins für Heilkunde in Preussen. 1839. — Velpeau, Hériot: Nouv. éléments de méd. opérat. T. I. p. 525. Bruxelles 1840. — Bouisson, F.: Annales de la chir. franç. et étrang. T. IX. 1843. — Scott and Ward, Nath.: Lancet. 1845. II. p. 298. — Lawrence, Coote, Holmes: Lancet. 1846. p. 533. — Quain and Burford, J. Carlill: Lancet. 1846. I. p. 592. — Smith, R. W.: Dublin Quartely Journ. of med. sc. VI. 1848. p. 199 u. I. 1846. — Hahn: Württemberg. Zeitschrift für Wundärzte und Geburtshelfer. Bd. 6. 1853. — Metz: Deutsche Klinik. p. 290. 1851. — Langier: Archives génér. de méd. 5. série. T. I. 1853. — Smith: New York Journ. of med. II. 1857. — Senftleben, H. v.: Annalen der Charité. 8. Heft. p. 116. 1858. — Wallmann, H.: Verhandl. der phys.-med. Gesellschaft zu Würzburg. Bd. 9. 1859. — Busch-Doutrelepont: v. Langenbeck's Archiv f. klin. Chir. Bd. 6. 1859. — Senftleben: Annalen des Charitékrankenhauses. Jahrg. 3. 1858. — Esmarch, Caspar: Nissen: De resectionibus disert. Kiliae 1859. — Trélat, A. Coulon: Traité clinique et graphique des fractures chez les enfants. Paris 1861. I, II, III. — Langier et Parmentier: L'Union méd. Nouv. I. X. 1861. — Holmes, J.: Transactions of the pathol. soc. of London. 1862. XII. p. 187. — Lücke: v. Langenbeck's Archiv. Bd. 3. 1862. — Hutchinson: Transactions of the pathol. soc. of London. 1864. Nr. 15. — Blasius (Franc. Hoping): De resectione ossium in diaphysi fractorum. Diss. inaug Halis Saxonum 1864. p. 24. — Marit, J.: Recueil des mém. de méd., chir. et pharm. milit. I. 1864. — Pézérat, Phil.: Journal complémentaire des sciences méd. XLII. — Rénard, A.: Des fractures de l'extremité super. de l'humérus. Thèse de Paris. 1874. — Ogston: On oblique fracture of the head of the humerus. Lancet. March 18. 1876. — César, A.: Essai sur les fractures de l'épitrochlée. Thèse de Paris. 1876. — Le Dentu: Variété rare de fracture de l'extrémité supér. de l'humérus. Gaz. des hôp. Nr. 15. 1876. — Skinson, L. M.: Fracture of the int. epicondyle of the humerus. The New York med. Rec. Jan. 1881. — Fabre, St.: Contribution à l'étude des fractures de l'extrémité de l'humérus. Thèse de Paris. 1876. — Madelung: Experimentelle Untersuchungen über die Entstehung der Condylenbrüche an Humerus und Femur. Archiv für klin. Chir. XIX. 1876. — Allis, O. H.: Cases of fracture of the elbow-joint with recturn usefulness after years of disease. Philad. med. and chir. Rep. Nov. 4. 1876. — Berthomier: Mécanisme des fractures du coude chez les enfants traité par

extension. Gaz. des hôp. Paris 1876. — Robertson: Fracture of humerus and radius of the same arm. Boston med. and surg. Journ. Nov. 15. 1877. — Bradford: Separation of the epiphysis of the lower end of the humerus; recovery; with motive. Boston med. and surg. Journ. Dec. 27. 1877. — Kumar: Bruch des unteren Endes des Humerus, complicirt mit Luxat. beider Vorderarmknochen. Wien. med. Wochenschr. Nr. 41. 1878. — Bellamy: Fracture of the humerus by direct muscular action; no-displacement. Lancet. May 11. 1878. — Morel: Étude sur le traitement des fractures simples et compliquées du corps du l'humérus. Thèse de Paris 1878. — Zuckerkandl: Ueber die epicondylären Fracturen des Humerus. Wiener med. Zeitung. 1878. — Cabot, A. T.: Cases of osteoclasis. Boston med. and surg. Journ. Aug. 14. 1879. — Barrière: Fracture de l'extrémité super. du radius et de l'extrémité infér. de l'humérus du membre super. gauche. Arch. méd. belge. Dec. 1879. — Vincent, E.: Sur la rupture artificielle des os par la percussion etc. Gaz. hebd. Nr. 2. p. 23. 1879. — Mac Graw, Th. A.: Fracture of the humeral epiphysis in old dislocations of the elbow. The New York med. Rec. Jan. 17. 1880. — Poland, S.: Ununited fracture of internal condyle of right humerus. Transact. of the pathol. sc. XXXVI.

VI. Schulterluxation.

Anatomie und Mechanik des Schultergelenks.

Welker: Ueber das Hüftgelenk, nebst einigen Bemerkungen über die Gelenke überhaupt, besonders das Schultergelenk. Zeitschrift für Anatomie u. Physiologie von Hiss u. Braune. 1875. — Aeby, Ch.: Beiträge zur Kenntniss der Gelenke. Deutsche Zeitschrift für Chirurgie. Bd. VI. p. 354. 1876. — Fick, A. E., u. Weber, E.: Anatomisch-mechanische Studien über die Schultermuskeln. Verhandl. der Würzburger physik.-med. Gesellschaft. XI. 1877 u. 1878. — Albert, E.: Zur Mechanik des Schultergürtels des Menschen. Oesterr. med. Jahrbücher. Heft 2. 1877. — Strasser, H.: Zur principiellen Einigung in Sachen der Gelenkmechanik. Deutsche Zeitschrift für Chirurgie. Bd. 13. p. 208. — Cleland, John (Glasgow): A lecture on the shoulder-girdle and its movements. The Lancet. Febr. 19. 1881. — Owen, E.: On the so-called partial dislocation of the humerus. Med.-chir. Transactions. 1875. — Kirmisson: Anatomie pathologique d'une luxation intracoracoïdienne de l'épaule trouvée sur un homme adulte, disséqué à l'école pratique. Progr. méd. Nr. 10. p. 183. 1878. — Martel, M.: Luxation de l'épaule. Autopsie trois jours après l'accident. Mém. de méd. milit. Nr. 9. 1879. — Jössel: Ueber die Recidive der Humerusluxationen. Deutsche Zeitschrift für Chirurgie. Heft 13. p. 167. 1880. — Stimson, L. A.: Shoulder-joint dislocation without rupture of the capsule. New York. med. Rec. Jan. 1. 1881.

Schultergelenk.

Thomson: Med. observ. and inquir. II. p. 340. — Bonn: Abhandlung von den Verrenkungen des Oberarmes. Leipzig 1783. De humero luxato. Lugd. Batav. 1782. — Pott, P.: Allgemeine Bemerkungen über Brüche u. Verrenkungen. Ges. Werke. Bd. II. — Piel: Mém. sur le mécanisme des luxat. de l'humérus. (Observ. d. phys. par Rosier. 1778.) — Desault's Chirurg. Nachlass. Bd. I. Theil 1. — Warnecke: Abhandlung über die Verrenkung des Oberarmes. Mit Kupfertafeln. Nürnberg 1810. — Mothe: Mélanges de chirurg. Paris 1812. — Colombat: Méthode ostéotropique. Bull. de l'acad. de méd. V. 684. — Dupuytren: Leçons orales de chirurg. Tome III. — Malgaigne: Anatomie chir. Journ. de progrès. 1834. — Derselbe: Mémoire sur la détermination du siège et du diagnostic différéntiel des luxat. scap.-humérales. Mém. de l'acad. de méd. Tome V. — Derselbe: Knochenbrüche und Verrenkungen. l. c. p. 421. — Derselbe: Gaz. méd. 1835. — Derselbe: Gaz. des hôp. 1841. — Derselbe: Traité des lux. Paris 1855. — Vidal-Bardeleben: Lehrbuch der Chir. u. Operationslehre von Vidal, übersetzt von Bardeleben. — Velpeau: Des luxat. de l'épaule. Arch. générales. 1837. — Pétrequin: Études sur les luxat. scap.-hum. Gaz. méd. 1837. p. 308. Journ. des connaiss. méd. et chir. Août 1835. — Goyrand: Nouv. études sur les luxations de l'humérus. Mém. de la société de chir. Tome I. Gaz. méd. 1848. — Günther:

Luxation des Oberarmes aus dem Schultergelenke. Hamburger Zeitschr. XLII. — Günther, G. B.: Luxation des Oberarmes, in anat.-pathol. Hinsicht kritisch beleuchtet. Oppenheim's Zeitschrift. 1849. L. 42. 3. — Hey: Pract. observ. in surg. 3. edit. 1814. p. 311. — Demersay: Diss. sur la lux. de l'hum. en dehors. Paris 1814. — Maisonneuve: Gaz. méd. 835. p. 655. — Cooper, A.: Lectures. l. c. und Guy's Hosp. Reports. IV. p. 271—275. — Cooper, T.: Doppelte Schulterluxation. Med. Times and Gaz. Oct. 1867. — Leonhardt: Diss. de methodo Mothiana hum. luxat. reponendi. Berolini 1820. — Dupuytren: De la différénce dans le diagn. des luxat. et des fract. de l'extrém. supér. de l'humérus. Répert. gén. d'anat. et de physiol. path. T. VI. 3. 165. — Sédillot: Gaz. méd. 1834. p. 129. (Luxat. sous-acrom.) L'Union méd. 1849. p. 350. — Derselbe: Lux. en arrière. Arch. gén. II. 1832. Journ. des connaiss. méd. et chir. Avril 1835. Annales de chir. 1841. Bull. de l'acad. de méd. Vol. II u. VI. — Roser: Archiv f. physiol. Heilkunde. Bd. IV. — Franck: Untersuchungen über die Luxation des Oberarmes. Tübingen 1842. — Malle: Sur la luxation scapulo-humérale. Mém. de l'acad. T. VII. — Morel-Lavallée: Gaz. des hôp. 1858. Annal. de chir. Tome IX. 465. — Bourget: Monit. des hôp. 1858. Nr. 69. — Stromeyer: Handbuch. I. p. 625, 627. — Streubel: Luxat. colli anat. hum. Deutsche Klinik. 1852. 11. — Dupuytren: Journ. de méd. de Bordeaux. Dec. 1851. — Cannstatt's Jahresbericht für 1851. IV. p. 41 u. für 1852. IV. p. 69. — Hilton, J.: Two cases of dislocations, one of the hum. in the axilla etc. Guy's Hosp. Rep. Vol. V. — Robert: Gaz. méd. 1843. — Guépratte: Journ. des connaiss. méd. et chir. 1844. (Lux. axill.) Gaz. des hôp. 1844. 70. — Laugier: Lux. incompl. Arch. gén. V. 1834. — Derselbe: Gazette des hôp. 1846. p. 60. — Hargrave: Lux. incompl. Edinb. med. and surg. Journ. 1837. — Wette, L. de: Luxationes experimentis illustratae. Berolini 1835. — Deiters: De luxationibus inveteratis quaedam additis casibus raribus. 1840. — Pelletan: Clin. chir. ou mém. et observ. de clinique. 1810. — Geissler: De pseudarth. et luxat. Dissertatio-inaug. Berolini 1827. — Middeldorpf: Clinique européenne. 1859. Nr. 2 u. f. — Derselbe: Die Pendelmethode. Archiv für klin. Chir. Bd. 8. p. 54. — Derselbe: Luxat. hum. erect. Wiener allg. med. Ztg. 1859. 3. — Dolbeau et Verneuil: Gaz. des hôp. 1865. 137 u. 144. — Broca: Luxat. sous-glén. Gaz. des hôp. 1866. 20. — Verneuil: Ibid. 23. — Flaubert: Mém. sur plusieurs cas de lux. dans lesquelles les efforts ont été suivi d'accidents graves. Répert. gén. d'anat. etc. Tome III. — Froriep: Veraltete Luxat. vom Standpunkte der Chirurgie und Medicinalpolizei. Weimar 1834. — Smith: A treatise on fractures in the vicinity of joints and on certain forms of accidental and congenital dislocat. Dublin 1847. — Gaillard: Observ. de luxat. congéniale de l'humérus réduite au bout de seize ans. Mém. de l'acad. de méd. Tome IX. — Rust's Magazin. Bd. I. — Zwanzig: De luxatione ossis humeri et praecipue de incisione aponeurosis musc. pect. Halae 1819. — Scott: London Lancet. March 4. 1837. — Lallemand: Gaz. méd. de Montpellier. 1840. — Dieffenbach: Med. Ztschr. Berl. 1839. — Derselbe: Operationslehre. Bd. I. — Leroy: Bulletins de la soc. anat. 1844. p. 102. — Gerdy: Lux. hum. Gaz. des hôp. 1844. 36. — Roux, J.: Clin. de Marseille. Juillet 1. 1847. — Simon: Kur veralteter Lux. Prager Vierteljahrsschr. Bd. 36, 35. — Richet: Mém. de la soc. de chir. Tome II. — Syme: Edinb. med. Journ. April 1845. — Nagel: Veraltete Luxationen des Oberarmes. Oesterreich. Zeitschrift für Heilkunde. 1850. — Schinzinger: Mittheilungen aus dem Gebiete der Luxat. Prager Vierteljahrsschr. Bd. 74. 90. — Tüskl: Gelingen der Schinzinger'schen Rotationsmeth. Med. Halle. 1863. — Bardeleben, Roser, Benno Schmidt u. Wagener über Schinz. Meth. im amtl. Bericht der 39. Versammlung deutscher Naturforscher. Giessen 1865. — v. Dumreicher empf. Schinz. Meth. Sitzung der Gesellsch. Wiener Aerzte vom 12. Januar 1866. — Lacour: Mém. de soc. de chir. Tome I. p. 387. — Forget: Lux. et fract. hum. L'Union. 1851. 139. — Collis: The Dublin Quart. Journ. of med. sc. August 1855. — Lehmann: Amer. Journ. med. sc. Vol. I. p. 242. 1828. — Hewett: Spontane Luxat. Med. Times. October 1851. — Senftleben, Hugo: Annalen des Charitékrankenhauses. Jahrg. 8. Heft 3. 1858. — Ravoth: Lux. nach innen ohne Kapselriss. Deutsche Klinik. 1853. 11. — Reilly, O.: Todd's Cyclop. of anat. and surg. p. 616. Holmes' Surg. Vol. II. p. 827. (Arterienverletzung.) — Marx: Jusqu'à quelle époque est-il possible de réduire les lux.? — Brechet: Rep. gén. d'anat. VII. — Nevermann: Ueber die Nothwendigkeit, veraltete Luxat. wieder einzurichten. Hamburger Zeitschr. Bd. II. — Gibson: Elements of Surg. Vol. I. p. 284. 4 ed. — Ammon: Angeb. chir. Krankh. Monatsschr. Bd. II. p. 125. — Pitha, Prager Vierteljahrsschr. 1850 u. W. Günther's Klinische Berichte. Ibid.

Bd. 63. — Piel; De la lux. scap.-hum. en arrière et en dehors. Thèse inaug. Strasbourg 1851. — Vormald: Med. Times and Gaz. Nr. 345. 1857. — Hussa: Zeitschrift d. Ges. d. Aerzte zu Wien. (Dumreicher's Einrichtungsverfahren.) 1854. — Nélaton: Lux. hum. mit Verletzung der Art. axill. und Lähmung des Armes. Rev. méd. 1855. Sept. — Busch: Chir. Mittheilungen. Arch. f. klin. Chir. 4. 1. — Friedberg: Myopath. Luxat. des Hum. Oesterr. Zeitschr. f. pr. Heilk. 1857. 2. — Deiters: Gaz. des hôp. 1859. Mai 5. — Parise: Autopsie einer Luxatio subglenoid. Gaz. méd. 13. Paris 1863. — Ullmann: Med. Presse. 1865. p. 577. — Thoman: Fract. colli hum. luxati. Deutsche med. Presse. — Callender: St. Barthol. Hosp. Rep. 1866. (31 Fälle von Ruptur der Art. axill.) — A. Guérin: Ausreissung des Armes bei forc. Einrichtungsvers. Gaz. des hôp. 1864. p. 143. — Reup: Luxat. hum. mit Fract. tuberc. maj. v. Langenb. Arch. Bd. 7. — Bourbon: Lux. scap.-hum. Journ. d. méd. de Bordeau. Mars 1865. — Chordon, A.: Einrichtung d. Humeruslux. durch einfache Manipulation. Brit. Rev. Oct. 1866 u. Schmidt's Jahrb. 1867. 3. — Bartscher: Berl. klin. Wochenschrift. 1866. 2. — Soignon, Leonidas: Sur les luxat. congénit. de l'épaule. Thèse de Paris. 1866. — Serre: Eine nach einjährig. Bestande spontan reducirte Luxat. hum. Gaz. hebdom. 1866. — Scholz, W.: Med. Presse. 1866. p. 462. — Anger: Traité iconographique des fract. et luxat. Paris 1866. — Handbuch der anat. Chir. von Rose. 8. Aufl. p. 575. — Mohrenheim, Jos. (Wien): Beobachtungen verschiedener chir. Vorfälle. 2. Th. 8. Bd. Wien 1870. — Deuerlich, R.: Ueber die Complication der Luxatio humeri mit Fractur des Tuberc. majus. Dissertation. Göttingen 1874. — Jössel: Anatomische Beiträge zur Kenntniss der Humerusluxat. mit Fractur der Tubercula. Deutsche Zeitschr. für Chir. IV. p. 124. 1874. — Fiorani: Ancora sulle lussazione della spalla. Gaz. med. Ital.-Lomb. Febr. 27. 1875. — Hamilton, H.: Two new differ. signs in disloc. of the shoulder. New York. med. Rec. 27. 1874. — Mollière: Observation de luxat. sous-épineuse complète de l'épaule droite. Gaz. des hôp. 7. 1874. — Owen, E.: On the so-called partial disloc. of the hum. Med.-chir. Transact. 1871. — Dowell (Greenville): Dislocation of the hum. at the shoulder-joint. Brit. med. and. surg. Rep. Aug. 12. 1876. — Bertin: Luxat. de l'humérus en bas. L'Union méd. 46. (Paralysie consécutive du bras; guérison.) 1876. — Busch (Bonn): Ueber seltene Humerusluxat. Arch. f. klin. Chir. XIX. p. 400. 1876. — Tillaux: Infraspinous luxat. of the humerus. The Lancet. Febr. 3. 1877. — Bradley: Rare dislocations. Brit. med. Journ. May 5. 1877. — Renault, F.: Contribution à l'étude des luxat. sous-épineuses. Thèse de Paris. 1877. — Blanc: Lux. scap.-hum. gauche. Rec. de mém. de méd. milit. Nov., Déc. 1877. — Petit, L.: Contribution à l'étude des lux. scap.-hum. en arrière. Thèse de Paris. 1877. — Rasp: Eine absichtliche und spontane Lux. subglenoidalis hum. Sitzungsberichte d. Lemb. Gesellsch. d. Aezte. 1877. — Ward, A.: Dislocation of the shoulder-joint. Dublin Journ. of med. Sept. 1877. — Hall, A. W.: Dislocat. from muscul. contraction. Brit. med. and surg. Rep. March 9. 1878. — Conner: Subacromial disloc. of the head of the hum. Americ. Journ. April 1878. — Pellier: De la lux. extracoracoïdienne de l'épaule, lux. en haut des auteurs. Thèse de Paris. 1878. — Périer. M. Ch.: Lux. sous-acrom. incomplète de l'hum. Bull. et mém. de la soc. de chir. de Paris. p. 112—116. 1878. — Ward, M.: Dislocations of the shoulder-joint. Dublin Journ. of med. sc. Sept. 1877. — Bernhardt: Beiträge zur Pathologie der periph. u. spinalen Nervenlähmungen. 1879. — Albert, E.: Luxat. hum. supracorac. Wiener med. Bl. Nr. 18—21. 1879. — Knox, D. N.: Notes of two cases of dislocation backwards of the humerus. Glasgow med. Journ. Nov. 1879. — Sands, H. B.: Disloc. of the shoulder-joint, rupture of the blood-vessel. The New York med. Rec. 1880. — Soyez, Edm.: De la luxat. traumat. de l'épaule en arrière. Thèse de Paris. 1880. — Angelini, A.: Contributo alla etiol. della lussaz. traumat. dell' omero da cagione diretta. Riv. clin. di Bologna. 1881. — Martin: Paralysie du membre sup. dans les luxat. de l'épaule. Thèse de Paris. 1881. — Stimson, L. A.: Shoulder-joint dislocation without rupture of the caps. The New York med. Rec. Jan. 1881. — Sébileau: Luxat. de la tête de l'hum. dans la fosse sous-épineuse. Journ. de méd. de Bordeaux. 1881. Nr. 6. — Desprès, M.: Luxat. scap.-hum. sous-glénoïd.; réduction. Gaz. des hôp. Nr. 112. 1881. — Trélat: Lux. sous-coracoïd. de l'épaule. Gaz. des hôp. Nr. 105. 1882. — Söderbaum: Luxat. hum. sin. infraclav. complicat. VI. 1882. — Schmidt: Ueber die Luxat. in Krampfanfällen. Inaug.-Dissert. Köhler. 1882. — Brandt, W. E.: A case of dislocation of the humerus with multiple fracture of the scap., with remarks. The New York med. Rec. Jan. 29. 1881. — Meyer, Leop.: Seltene Fälle von Schulterluxation. Nordisk. medic. Arkiv. XIV. 3. Nr. 24. 1882. —

Moxhay: Gleichzeitige Luxation des oberen und unteren Humerusendes. The Lancet. II. 1882. — Richet: Neue Varietät der Luxation im Schultergelenk nach hinten. Le Progrès méd. X. 31. 1882. — Bottey, F.: Note sur un cas de luxation de l'épaule en arrière. Le Progrès méd. Nr. 31. 1882. — Heath: Five cases of subcorac. and one of subglen. disloc. of the hum. reduced by Kocher's method. The Lancet. April 14. 1883. — Dufour, L.: Luxat. souscorac. complète. Gaz. des hôp. Nr. 92. 1883. — Macleod, Neil: A personal experience of disloc. of the humerus and its lesions. Edinb. med. Journ. Febr. 1883. — Faraboeuf: Communicat. sur l'anatomie de l'articul. scapulo-hum. Bull. de la soc. de chir. Juin 3. 1885. — Korewski, F.: Ein Fall von irreg. Schulterluxat. Archiv f. klin. Chir. 32. — Prengrueber: Luxat. ancienne non-réduite de l'épaule. Gaz. des hôp. 116. 1885. — Richelot, M.: Les deux observ. de Mr. Bertin. Bull. de la soc. de chir. Févr. 11. 1885. — Stick, W. C.: A case of disloc. of the humerus. Americ. med. News. Oct. 3. 1885. — Zenker: Ueber doppelseitige Oberarmverrenkung. Berl. klin. Wochenschrift. 26. 1885. — Gueterbock, P.: Ueber doppelseitige Oberarmverrenkung. Berl. klin. Wochenschr. 22. 1885. — Stimson, A. L.: Injuries of the main blood-vessels in the axilla caused by efforts to reduce disloc. of the shoulder. The Amer. med. News. June 13. 1885. — Dulles, Ch. W.: A new bandage for fixation of the humerus and shoulder-girdle. The Amer. med. News. Aug. 29. 1885.

Luxatio cum fractura.

Botentuit: Diss. inaug. de caput humeri luxatione et colli quadam fractura simultanea. Paris 1788. — Watson: Amer. Journ. of med. sc. XVI. New ser. p. 386. — Warren: Boston med. Journ. Nr. 1. 1828. — Klaproth, Otto: De luxat. hum. cum fractura colli complic. Diss.-inaug. Berol. 1853. — Delpech et Houzelot: Chir. clinique de Montpellier. Paris et Montpellier. T. I. p. 234. — Travers (Amesbury): Lond. med. Repository. Vol. XX. p. 222. 1823. — Lallemand: Éphém. méd. de Montpellier et cliniq. des hôp. 1827. — Cooper, A.: Guy's Hosp. Reports. Vol. IX. 1839. — Riberi, Alessandro: Giornale delle scienze mediche. 1842. — Derselbe: Raccolta delle opere minori etc. Vol. II. Torino 1851. — Hartshorne: A case reduced by manipul. Amer. Journ. of med. sc. 1855. — Weber, Guill.: De lux. hum. eorumque fractura colli hum. complic. Diss. inaug. Berol. 1856. — Weber, Otto: Chir. Erfahrungen und Untersuchungen. 1859. — Thamhayn: Ueber die mit Fract. colli hum. complicirten Schulterluxationen. Inaug.-Diss. Halle 1868. — Mabboux: De la fracture de l'humérus dans le col anat. avec déplacement extracaps. de la tête humér. Rec. de mém. de méd. milit. Sept., Oct., Nov., Déc. 1877. — Uhde: Deutsche med. Wochenschr. 1878. Nr. 17. — Spencer, H. N.: Case of fracture of the head of the humerus and disloc. of the same into the axilla, with compound comminuted fracture of the elbow-joint. Philad. med. and surg. Rep. Nov. 23. 1879. p. 448. — Benett: On fracture of the neck of the humerus. The Brit. med. Journ. April 1881. — Hofmokl: Mittheil. aus dem Gebiet der prakt. Chirurgie. Fall 5. Lux. artic. hum. cum fract. capit. hum. dextr. 1881.

Einrenkungsmethode.

White: Med. obs. and inquiries. Vol. II. p. 273. London 1764. — Mothe: Mélanges de méd. et chir. p. 169. Paris 1812. — Thomson: Med. obs. and inquiries. Vol. II. p. 340. — Langenbeck, M.: Wiener med. Zeitung. Juni 1867. — Busch: Der Busch'sche Handgriff mit der Elevationsmethode vereinigt. — Preussische med. Zeitung und American Journ. of med. sciences. Febr. 1837. p. 515. — Simon, G.: Archiv für klin. Chirurgie. 1866. Bd. VIII. p. 54. — Podrazky: Wochenblatt der k. k. Gesellschaft für Aerzte zu Wien. 1869. Nr. 21. — Wilkinson: Med. Gaz. London 1843. — Busch (v. Mosengeil): Archiv für klinische Chirurgie. Bd. XII. 1048. — Skey: Operative surg. Amer. edit. p. 93. — Morgan: L'Union médicale. 1849. p. 79. — Smith, H. H.: Gross' surgery. Ed. 1863. p. 152. — Lacour: Mémoires de la société de chirurg. T. I. — Schinzinger, Prager Vierteljahrsschr. 1862. II. p. 139. — Bruns, B.: Einiges über die Einrenkungslehre. Prager Vierteljahrsschrift. Bd. 78. — Heine, C.: Wiener med. Wochenschrift. Nr. 25. 1870. — Marchand, A. H.: Des accidents qui peuvent compliquer la réduction des luxat. traumat. Paris 1875. — Kuhn: Nouveau procédé de réduction des

luxat. de l'articul. scapulo-hum. Gaz. méd. de Paris. 45. 1875. — Lemas, Merlin: De la réduction des luxat. récentes de l'épaule. Thèse de Paris. 1876. — Quantin: Observations des luxat. scapulo-hum. L'Union méd. Nr. 95. 1876. — Ward, M. A.: Dislocat. of the shoulder-joint. Dublin Journ. of med. sc. Sept. 1877. — Keley: Notes on the reduction of certain dislocations. Med. Press and Circ. Jan. 29. 1879. — Jones, J.: On a novel method of reducing a dislocated shoulder. George's Hosp. Rep. 1879. — Renaut, M.: Observation de réduct. d'une luxat. scapolo-hum. pendant la troisième d'une attaque d'épilepsie. Mém. de méd. mil. 2. p. 174. 1880. — Krönlein: Die Lehre von den Luxationen. 1882.

Behandlung veralteter Schultergelenksluxationen.

Thomson: Med. obs. and inquiries. Vol. II. p. 340. — Bonnet: Des appareils de mouvement. 1848. p. 34. — Mears, Ewing: Treatment of old dislocations of the shoulder by subcutaneous section of the humerus and the formation of a false joint. Philad. med. and surg. Rep. 13. 1877. — Smith, Thom.: Unusual occurence in the attempt to reduce a dislocated humerus. The Lancet. July 6. 1878. — Burckhardt, H.: Chir. Mittheil. Blutige Repos. einer veralteten irreponiblen Lux. hum. Württemb. med. Corr.-Bl. Bd. 48. Nr. 4. 1878. — Desprès: Du traitement des luxations anciennes de l'épaule. Bullet de la soc. de chir. Nr. 8. 1879. — Grienewitzky: Med. westnik. 1878. Inaug.-Diss. Petersburg 1878. — Bajardi: Daniele: Arch. per le scienze med. Vol. 14. 1880. — Knox, D. N.: Notes of two cases of disloc. backwards of the humerus. Glasgow med. Journ. Nov. 1879. T. I. S. 182. — Küster: Verhandlungen des XI. Chir.-Congress. 1882. — Jössel: Zeitschr. f. Chirurgie. Bd. 13. p. 167. 1880. — Kaufmann, C.: Veraltete Schulterluxation. Centralbl. f. Chir. Nr. 30. 1881. — Heyge, Gust.: Ueber Resectionen des Schultergelenks wegen veralteter Luxation. Jenenser Inaug.-Diss. Leipzig 1881. — Polaillon, M.: De la section sous-cutanée des adhérences dans la réduction des luxations anciennes de l'épaule. Bullet. de la soc. de chir. Févr. 22. 1882. — Derselbe: Sur la réduction des luxations anciennes de l'épaule après la section sous-cutanée des adhérence (à propros d'une observation de M. Mollière de Lyon). Bull. de l'acad. de méd. Nr. 32. 1882. — Popke, Ludwig: Zur Casuistik und Therapie der inveterirten und habituellen Schulterluxation. Inaug.-Diss. Halle a. S. 1882. — Richet: Reduction einer seit fast 3 Monaten bestehenden Luxation im Schultergelenk. Gaz. des hôp. 1882. — Cramer, F.: Resection des Oberarmkopfes wegen habitueller Luxation. Berliner klin. Wochenschr. XIX. 2. p. 21. 1882. — Küster, E.: Ueber habituelle Schulterluxation. Verhandlungen der deutschen Gesellschaft f. Chirurg. XI. Congress. I. p. 112. 1882. — van Wely: Apparat zur Befestigung des Oberarmes im Schultergelenk bei habitueller Luxation. Nederl. Weekbl. vor geneeskunde. 40. 1882.

Die complicirten Schultergelenkverletzungen.

Hey: 5. Bd. d. chir. Handbibliothek. 1823. — Scott: Lancet. March 4 1837. — Cooper, S.: Neuestes Handbuch der Chirurgie. — Morel-Lavallée: Annales de la chir. T. IX. — Hurd: Buffalo med. Journ. Vol. IX. — Hamilton: Transaction of the New York med. soc. 1855. — Chisholm: Manual of milit. surgery. Columbia 1864. — Biefel, Ch.: Tagebuch u. Bemerkungen aus dem Feldzuge 1864. — v. Langenbeck: Ueber die Schussfracturen der Gelenke und ihre Behandlung. Verhandlungen der Gesellsch. f. Chir. I. 1868. — Volkmann: Corr.-Bl. des Vereins der Aerzte in Merseburg. 1867. — Chenu, J. C.: Aperçu historique, statistique et clinique sur le service des ambulances et des hôp. de la soc. franç. 1870—71. — Dominik: Deutsche milit. Zeitschr. 1876. Bd. 69. — Bergmann: Resultate der Gelenkwunden im Kriege. Giessen 1874. — Reyher: Volkmann's Sammlung von Vorträgen. Nr. 142. — Bolton, A. Irwin: Surgery in Bulgaria. Lancet. Vol. II. p. 289. Aug. 31. 1878. — Ernest: Ueber Schussverletzungen des Schultergelenks. Deutsche milit. Zeitschr. Heft 12. 1878. — Houghton, Hyde: A case of punctured wound of the shoulder-joint; recovery with perfect restoration of function. Lancet. Nov. 9. 1878. — Uhde: Luxatio ossis humeri dextr. complic. Deutsche med. Wochenschr. Nr. 17. 1878.

Schultergelenkresectionen.

Orred, D.: A case in which the head of the os humeri was sawn off and yet the motion of the limb preserved. Philad. Transact. Vol. 69. 1779. I. p. 6. — Leberecht-Schmucker, Joh.: Vermischte chir. Schriften. Bd. I. Berlin 1776. 8. p. 56. — Bent, J.: Account of a woman enjoying the use of her right arm after the head of the os humeri was cut away. Philad. Transact. Vol. 64. For the year 1774. I. p. 313. — Moreau, P. F. (jun.): Observ. pratiques relat. à la résection etc. Paris 1816. — Percy: Éloge historique de M. Sabatier suivi du rapport des travaux de la faculté etc. p. 102. Paris 1811. — Larrey, D. J.: Relation historique et chir. de l'expédition de l'armée de l'Orient. Mém. de chir. milit. et campagnes. T. II. Paris 1812. — Syme: The Edinb. med. and surg. Journ. July 1826. — Percyte, Laurent: Dictionn. des sciences méd. T. 47. 1820. Nr. 545. — Schwartz: Beiträge zur Lehre von den Schusswunden. Schlewig 1854. — Esmarch: Ueber Resectionen nach Schusswunden. Kiel 1851. — v. Langenbeck: Berliner klin. Wochenschr. p. 60. 1865. — Chisholm, J.: How should wounds perforating knee-joint be treated. Med. Times and Gaz. 1866. II. p. 689. — v. Langenbeck: Ueber die Schussfracturen der Gelenke. Rede am 2. Aug. 1868. — Nendörffer: Die Endresultate der Gelenkresectionen. Wiener med. Presse. 1871. — Simon: Kriegschirurgische Mittheilungen. Deutsche Klinik. Nr. 29, 30. 1871. — Hufnagel: Ueber Resectionen des Schultergelenks nach Schusswunden. Dissertation. Frankfurt 1871. — Lücke: Kriegschirurgische Fragen und Bemerkungen. Bern 1871. — Billroth: Die Endresultate der Resectionen. Wiener med. Presse. 1871. — König: Beiträge zur Würdigung der Resectionen des Kniegelenks. Berliner klin. Wochenschr. Nr. 30. 1871. — Kratz: Deutsche milit. Zeitschr. 1872 u. 1873. — Eilert: Resultate der 1870—71 ausgeführten Gelenkresectionen. Deutsche militärärztliche Zeitschr. 1873. — Berthold: Deutsche milit. Zeitg. 1872. — Mossakowski: Statistischer Bericht über 1415 französische Invaliden. Deutsche Zeitschr. f. klin. Chir. 1872. — Evers: Gelenkwunden und ihr Ausgang. Deutsche milit. Zeitschr. 1873. — Seggel, Resultate der während des Krieges 1870—71 ausgeführten Gelenkresectionen. Deutsche milit. Zeitschr. 1873. — Mayer: Zur partiellen Resection. Deutsche Zeitschr. f. Chir. 1873. — v. Langenbeck: Ueber Schussverletzungen des Hüftgelenks. Arch. f. klin. Chir. XVI. p. 449. 1874. — Derselbe: Verhandl. der deutsch. Gesellsch. f. Chirurgie. Berlin 1874. II. p. 106. — Derselbe: Ueber die Endresultate der Gelenkresectionen im Kriege. Arch. für klin. Chirurgie. Bd. III. p. 348. — Bergmann, E.: Die Resultate der Genkresectionen im Kriege. Giessen 1874. — Derselbe: Die Behandlung der Schusswunden im Kniegelenk. 1878. — Volkmann: Die Resectionen der Gelenke. Kl. Vortr. Nr. 51. — Reyher: Volkmann's kl. Vortr. Nr. 142, 143. — Bergmann, E.: Die Schusswunden des Kniegelenks. Stuttgart 1878. — Ernesti: Ueber Schussverletzungen des Schultergelenks und ihre Behandlung. Deutsche milit. Zeitschr. Nr. 12. 1878. — Uhde: Deutsche med. Wochenschr. Nr. 17. 1878. — König: Verhandlungen der deutschen Gesellsch. f. Chirurgie. VII. Congr. 1878. p. 56. — Reyher: Die Behandlung der Schusswunden des Kniegelenks im Kriege. Petersburger med. Wochenschr. 1879 und Volkmann's klin. Vortr. Nr. 142 u. 143. — Lossen: Pitha-Billroth. II. p. 145. — Krönlein: Langenb. Arch. XXVI. p. 374. — Gurlt, E.: Die Gelenkresectionen nach Schusswunden. Berlin 1879. — Weljaminow: Ueber die Indicationen für die Operation bei Schusswunden der Gelenke, welche mit Eitervergiftung complicirt sind. Wratsch. 13. 1880. — Kraske, F.: Die Behandl. progredient septischer Plegmone mit multipler Incision etc. Centralblatt f. Chir. p. 265. 1880. — Verneuil: Lésions des articul. et des extrémités des os; résections osseuses; guérison sans ankylose. Gaz. des hôp. Nr. 11. p. 81. 1882. — Angerer: Aus der chir. Klinik zu Würzburg. Statistischer Bericht über die Resectionen. Intell.-Blatt. Nr. 24. 1882. — Bajardi, Daniello: Sulla reproduzione dei capi articolari etc. Arch. per le scienze med. Vol. VI. Nr. 7. p. 73. 1882. — Vetsch: Ueber die Endresultate der Gelenkresection an der oberen Extremität. Deutsche Zeitschr. f. Chir. Bd. XVI. p. 459. 1882. — Cramer, E.: Resection des Oberarmkopfes wegen habitueller Luxat. Berl. klin. Wochenschr. Nr. 2. 1882. — Küster: Ueber habituelle Schulterluxation. Verhandl. d. deutschen Gesellsch. f. Chir. XI. Congr. I. p. 112. 1882. — Hayes, P. J. (Dublin): Excision of the shoulder-joint. Dublin Journ. of med. sc. March 1882. p. 198. — Pratt: Excision of the head of humerus; recovery; remarks. Lancet. I. p. 605. 1882. — Nicaise: Résection sous-périostée de l'humerus en 1871. Bullet. de la soc. de chir. p. 719.

1882. — Baraban, L.: Des résultats éloignés des résections des grandes articulations. Thèse de concours. 1883. — Thomson: A note of the after-treatment of some excisions of joints. Brit. med. Journ. I. p. 113. 1883. — Stockes, William: Remarks on excision of the shoulder-joint. Brit. med. Journ. Vol. II. 1883. — Bock: Observations chir. réc. dans le service de M. Sacré. Bruxelles 1883. — Helferich: Ueber improvisirte Drahtprothesen nach Resectionen. Verhandlung der deutschen Gesellsch. f. Chirurgie. Congr. I. p. 128. 1883. — Korfft-Beck: Ueber die Endresultate der Gelenkresectionen. Deutsche Zeitschr. f. Chir. Bd. XXII. 1883. — Wheeler, W.: Resection of the humerus-joint. Dublin Journ. of med. sciences. 1883. — Schulz: Totalresection der Scapula und des Humeruskopfes. Deutsche Zeitschr. f. Chir. Bd. XXIII. p. 291. 1886. — Schreiber: Die Gelenkresectionen. Münchener Wochenschr. Nr. 15—19. 1886.

Exarticulation des Oberarmes.

Roux, Ph.: Des plaies d'armes à feu. Communications à l'académie de méd. Paris 1849. — Roux, J.: Mém. sur les amputations secondaires à la suite des coups de feu d'après des obervations recueilles sur les blessés d'Italie. Gaz. méd. de Paris. Nr. 17. 1860. — Derselbe: Sur une nouvelle amputation du membre supérieur. Compte-rendu de l'acad. des sciences. T. 95. Nr. 11. p. 490. 1882. — Vogelsang, Paul: Resultate der antisept. Behandlung der Amput. u. Exarticulationen des Jahres 1884 in der Charité. Diss. Berlin 1883. — Cramer, Ehrenfried: Amputationen u. Exarticulationen der Erlanger chir. Klinik der letzten 10 Jahre. Deutsche Zeitschr. f. Chir. Bd. XXI. p. 511. — Béranger: Étude sur l'amputation du bras avec ablation totale de l'omoplate. Bullet. gén. de thérap. Nr. 15. p. 490. Déc. 31. 1885. — Auch, Oskar: Ueber die vorherige Unterbindung der Art. subcl. oberhalb des Schlüsselbeins bei Exarticulation. Inaug.-Diss. Würzburg 1886. — Maling, E. A.: Brit. med. Journ. II. p. 1161. 1886.

VII. Nervenverletzungen des Plexus brachialis.

Waller: Proc. royal London society. XI. — Fischer, G.: Handbuch der Kriegschirurgie. Bd. 17. p. 279. — Horner: Amer. Journ. of med. sc. Aug. 1832. — London med. Gaz. March 1833. p. 802. — Payet: Surgical pathologie. Vol. I. — Conyba: Des troubles trophiques conséc. aux lésions de nerfs etc. — Sondé: Des neuralgies conséc. aux lésions des nerfs. Thèse de Paris. 1860. — Tillaux: Des affect. chir. des nerfs. Paris 1866. — Tissler: Diss. inaug. Königsberg 1869. — Berliner klin. Wochenschr. Nr. 26. 1870. — Harrison: Amer. Journ. VIII. p. 411. — v. Nussbaum: Deutsche Zeitschr. f. Chir. Nr. 49. 1870. — Hutchinson: Med. Times and Gaz. p. 584. 1868. — Cousard: Sur la paralysie suite de contusion des nerfs. Thèse de Paris. 1871. — Seeligmüller: Berl. klin. Wochenschrift. Nr. 4. 1872. — Mitchell, J.: Archiv f. klin. Med. X. 1872. — Bernhardt: Berl. klin. Wochenschr. p. 562. 1872. — Nocht: Ueber die Erfolge der Nervennaht. Berlin 1872. — Graf, E.: Das Reservelazareth zu Düsseldorf. Elberfeld 1872. — Seeligmüller: Berl. klin. Wochenschr. 1876. — Derselbe: Deutsches Arch. f. klin. Med. XX. p. 101. 1877. — Vogt: Die Nervendehnung. Leipzig 1877. — Deutsches Arch. f. klin. Med. XX. p. 101. 1877. — Ormsby, O. B.: Fracture of the humerus with injury of the musculo-spinal nerve suit for malpractical. Philad. med. and surg. Rep. Dec. 8. 1877. — Kraussolt: v. Langenbeck's Arch. XXI. 1877. — Holz: Krankenvorstellung in der Berl. med. Gesellschaft. Berl. klin. Wochenschr. Nr. 4. 1879. — Bernhardt: Beiträge zur Pathol. der periph. u. spinalen Lähmungen. Virch. Arch. Bd. 78. p. 267. — Derselbe: Deutsches Arch. f. klin. Med. Bd. XVII. p. 307. Ueber eine noch nicht beobachtete periphere Ulnarislähmung. — Volkmann's klin. Vorträge. Nr. 132. — Central-Bl. für Chir. 1880. p. 47. — Delens, M.: Sur le dégagement du nerf radial droit enclavé dans un cal de l'humérus. Bull. de la soc. de chir. Avril 21. 1880. — v. Langenbeck: Berl. klin. Wochenschr. 1880. 8. — Tillmanns: Verhandlungen der deutschen Gesellschaft f. Chir. X. Congr. — Weber, O.: Pitha etc. Billroth's Handbuch. Bd. 13. p. 379. — Lablancherie, Ovide: De l'enclavement du nerf radial dans le cal de l'humérus. Thèse de Paris. 1880. — Falkenstein: D. Zeitschrift für Chir. XVI. 1881. p. 31. — Page, H. W.: The immediate

suture of divided nerves. Brit. med. Journ. May 7. 1881. — Busch (Bonn): Ueber Nervennaht. Deutscher Chir.-Congress. II. p. 465. 1881. Arch. f. klin. Chir. Bd. 27. p. 321 ff. — Erlenmeyer: Ueber traumat. Lähmung des Plex. brachialis. Corresp.-Blatt für Schweizer Aerzte. Nr. 17. 1882. — Kraussolt, Herm.: Ueber Nervennaht. Chir. Central-Bl. IX. 13. 1882. — Langton, J.: Operation for the union of a divided ulnar nerve. St. Barthol. Hosp. Repert. XVII. p. 192. — Wales, P. S.: Dehnung des N. ulnaris wegen Neuralgie. New York med. Record. XXII. p. 26. July 1882. — Le Fort: Blessure du nerf médian. Bulletin de la soc. de chir. Séance du 26. janv. 1882. — Whitson, James: Paralyse des N. musculo-spinalis durch Druck eines Knochenfragmentes. Excision des Fragmentes. Heilung. Edinb. med. Journ. XXVII. p. 724. Nr. 320. Febr. 1882. — Bernhardt, Mart.: Ueber Lähmungen im Bereiche des Plex. brach. Zeitschr. f. klin. Med. IV. 3. p. 415. 1882. — Trélat: Fractur des Humerus. Consecutive Paralysis agitans der Fingerextensoren. Gaz. des hôp. 127. 1882. — Leflaive: Note sur un cas de contusion de plexus brach. avec oblitération de l'artère axill. L'Union méd. Nr. 127. 1883. — Holmes: On a case of the musculo-spinal nerve five months after its complet division. Lancet. June 16. 1883. — Mitchell: Cases of lesions of periph. nerve. Amer. Journ. of med. sc. July 1883. — Page, H. W.: Case of secondary suture of ulnar nerve six months after division. Brit. med. Journ. June 23. 1883. — Pick: Un cas de suture du nerf radial six mois après sa division complète, avec réintégration fonctionelle douze mois après l'opération. L'Union méd. Nr. 112. 1883. — Richelot: Note sur l'innervation collatérale à propos d'une résection du nerf médian. Bull. de la soc. de chir. L'Union méd. Nr. 75. p. 922. 1883. — Schmid, H.: Bericht über zwei Nervenoperationen. 1883. — Pye, Walter: Nerve suture; rapid recovery. p. 255. July 1885. — Rawa: Ueber die Nervennaht. Wiener med. Wochenschr. Nr. 11, 12. 1885. — Tillaux: Gaz. des hôpit. Juin 20. 1885. — Tillmanns, H.: Ueber operative Behandlung der periph. Nerven. Arch. f. klin. Med. 32. — Albert, E.: Nerventransplantation u. Neurectomie. Wiener med. Pr. Nr. 39, 41. 1885. — Charcot: De la névrite traum. et des conséquences en chirurgie. Arch. gén. de méd. Août 1885. p. 152—171. — Poulet: Élongation des branches términales du plex. brach. dans un cas de trépidation épilept. Séance de la soc. de chir. du 24 déc. 1885. — Surmay: Résection et suture du nerf médian; réunion. Arch. gén. de méd. Oct. — Oreline, Aug.: Ueber Nervennaht. Inaug.-Diss. Würzburg 1886. — Monod: Suture du nerf médian; réunion. Séance du 22 déc. 1886. Bull. de la société de chir. p. 933. 1886. — Gunn, M.: The union of nerves of different function, considered in its physiological and surg. relations. Amer. med. News. p. 511. May 8. 1886. — Harrison: Wound of wrist with division of median and ulnar nerves. Brit. med. Journ. p. 443. March 1886. — Tillaux: Prolifération du bout supér. du nerf médian. Gaz. des hôp. p. 565. 1886. — Schwartz, E.: Plaie du poignet. (On nerves.) Med. and surg. Journ. Oct. 21. 1886. — Vanlair, C.: De l'organisation de caoutchouc dans la suture tubulaire des nerfs. Revue de chir. Août 1886. — Derselbe: Arch. de Physiol. norm. et path. Nr. 697. 1886.

VIII. Luxationen des Ellenbogengelenkes.

Dalechamps: Chirurgie française. p. 844. Lyon 1570. — Martin: Journ. de méd. Tome XXXIV. p. 535. 1770. — Botentuit: De radii dimotione etc. Paris 1787. — Pinel: Mémoires sur le mécanisme de luxation de l'avant-bras. (Obs. phys. de Rosier.) 1789. — Rouher: Journ. gén. de méd. Tome LXIII. p. 3. 1818. — Thomassin: Thèse inaug. Strasbourg 1803. — D'Olivéra: Thèse de Paris. 1805. — Lacombe: Thèse de Paris. p. 13. 1818. — Duyès: Thèse inaug. p. 17. 1821. — Flaubert et Lendet: Mém. sur plus. cas de luxat. etc. Répert. gén. d'anatomie et de physiol. 1827. — Dupuytren: Gaz. méd. p. 803. 1832. — Duyès: Journ. univ. et hebd. Tome IV. p. 197. 1831. — Boudant: Revue médicale. p. 175. 1830. — Jousset: Gaz. médic. p. 216. 1833. — Colson: Thèse inaug. Paris 1835. — Blandin: Gaz. des hôp. p. 169 u. 181. 1835. — Cappelletti: Annales univ. de méd. Oct. 1835. — Rognette: Mémoires sur les luxat. et fractures de l'extrémité infér. des os de l'avant-bras. Arch. gén. de méd. Tome V. p. 397. 1834. — Morel-Lavallée: Gazette méd. p. 41. 1836. — Ludovicus de Wette: Diss. de luxat. experimentis illustratis. Berolini 1835. — Valletan: Gaz. méd. p. 250. 1836. — Lisfranc: Gaz. des hôp. p. 297. 1836. — Malgaigne: Luxationen.

Uebers. von Burger. p. 545. 1837. — Goyrand: Gaz. méd. p. 115. 1837. — Nicket: Gaz. méd. p. 456. 1836. — Boulet: Bull. de la soc. anat. p. 101. 1837. — Malle: Recueil de mém. de méd. et de chir. milit. T. XLIV. p. 22. 1838. — Padieu: Bull. de la soc. anat. p. 306. 1838. — Sédillot: Mémoires sur la luxation isolée du cubit. en arrière. Gazette méd. p. 369. 1839. — Cloquet, J.: Gazette des hôp. T. II. p. 129. 1839. — Derselbe: Journ. hebd. Tome IV. p. 460. 1839. — Thiery: Gaz. des hôp. p. 371. 1840. — Diday: Gaz. méd. p. 393. 1839. — Vignola: Revue méd. Tome III. p. 362. 1841. — Debruyn: Des luxations du coude. Thèse de Lovanis. 1843. — Marcé: Revue médico-chir. Tome XV. p. 178. — Robert: Gaz. des hôp. p. 277. 1847. — Velpeau: Gaz. des hôp. p. 265. 1847. — Dupuytren: Leçons orales. Tome I. p. 134. — Mussey and Dixi Crosby: Transact. of Amer. med. assoc. III. p. 357. — v. Thaden: Progrès de la chir. p. 37 u. f. — Dangan: Arch. de méd. T. X. p. 396. 1841. — Foucard: Gazette méd. p. 158. — Rendu: Gazette méd. p. 301. 1841. — Bulley: Provincial med. and surg. Journ. June 1841. — Goyrand: Annal. de chir. Tome V. 1842. — Duparque: Revue méd. Tome III. p. 362. 1842. — Nicolich, Giorgio: Sulla lussazione diverg. ant.-post. del cubito. Lo Sperimentale. Giugno 1880. — Nélaton: Thèse de concours de M. Hugier. p. 49. 1842. — Sylvester: Amer. Journ. of med. sc. XXXI. p. 206. 1843. — Brun, P.: De la luxat. isolée du cubitus. Journ. de chir. p. 368. 1844. — Guyot: Revue médico-chir. T. II. p. 106. — Prior: The Lancet. Dec. 1844. — Daugier: Journ. de chir. p. 118. 1844. — Brainard: Illinois and Indiana med. Journ. 1847. — Foucard: Journ. de la chir. p. 158. 1844. — Gely: Sur les luxations du coude. Gaz. méd. de Paris. 1845. — Boyer: Traité de maladies chir. IV. p. 214. — Flaubert: Répertoire d'anat., physiol. et chir. Tome III. p. 63. — Roux: Gaz. des hôp. p. 235. 1847. — Rodriguez: La clinique de Montpellier. 1847. — Nélaton: Pathologie chir. Paris 1847. — Velpeau: Gaz. des hôp. p. 49. 1848. — Wittlinger: Zeitschrift für Wundärzte u. Geburtshelfer. Bd. I. p. 13. 1848. — Mayer: Gaz. des hôp. p. 232. 1848. — Cooper, Sir A.: On dislocations and fractures. Amer. ed. p. 388. — Robert: Gaz. des hôp. p. 180. 1849. — Denucé, P.: Mém. sur les luxat. du coude. Paris 1849. — Perrin: Gaz. des hôp. p. 197. 1849. — Pinel: Mémoirés sur le mécanisme des luxat. de l'avant-bras. (Observ. de physique de Rosier.) Tome XXXV. p. 457. 1849. — Soulé: Gaz. médicale. p. 717. 1849. — Maisonneuve: Gaz. des hôp. p. 454. 1850. — Streubel: Ueber sämmtliche am Ellenbogengelenk vorkommende Luxat. Prager Vierteljahrsschr. Bd. 25 u. 26. 1850. — Triquet: Des luxations latér. du coude. Gaz. des hôp. p. 39. 1851. — Leva: Annal. de la soc. méd. de Gand. 1842. — Monin: Journ. de chir. Tome II. p. 119. — Denucé: Mémoire sur les luxat. latér. du coude. Bull. de la soc. anat. p. 292. 1851. — Van Gibson: Revue méd.-chir. p. 48. 1852. — Delpech: Précis des mal. chir. Tome III. p. 85. — Chapel: Revue médico-chir. Tome VII. p. 57. — Pitha-Billroth. Bd. IV. — Debreuil: Revue méd.-chir. IX. p. 54. — Bourguet: Revue méd.-chir. T. XV. p. 287. 1854. — Mém. sur les luxat. du coude par Paul Denucé. Paris 1854. — Malgaigne: Mém. sur les luxations de la partie supér. du radius compliquées des fractures de cubitus. Revue méd.-chir. Avril 1854. — Derselbe: Traité des fract. et des luxat. T. II. 1856. — Batchelder: New York med. Journ. May 1856. — Hilton: Bullet. de thérap. Tome XXXVIII. p. 113. — Froriep: Veraltete Luxationen. — Krackowitzer: New York med. Journ. p. 262. March 1857. — Goyrand: Sur la luxat. du fibro-cartilage interarticulaire du poignet en avant de l'extrémité infér. du cubitus. Bull. de thérap. Mars 30. 1860. — Canton: Dublin Quart. Journ. of med. sc. Aug. 1860. — Gosset: Perrie's Surg. Amer. ed. p. 259. — Streubel: Ueber die falsche Beurtheilung gewisser geringfügiger Verletzungen am Vorderarm kleiner Kinder. Prager Vierteljahrsschr. Bd. 70. p. 1. 1861. — Gaz. des hôp. Nr. 126. 1861. — Gaz. des hôp. p. 37. 1867. — Langmore, J. W.: New York med. Rec. March 1. 1867. — Waterman: Boston med. and surg. Journ. Vol. IV. Nr. 12, 13. 1869. — Dauvergne père: Du diagnostic des fractures et des luxations du coude, de la différence du traitement et des suites de ces lésions. Bull. gén. de thérap. Juillet 15. 1873. — Andrews, C.: Dislocations of radius and ulna outwards. New York med. Rec. Oct. 9. 1875. — Gould, A. P.: Two cases of compound fracture of the lower end of the humerus. 1875. — Levis, R. T.: Compound fracture of elbow; excision of the joint; tetanus. Philad. med. Times. p. 153. Dec. 25. 1875. — Habry: Luxation latérale complète du coude en dehors. Rev. de mém. de méd. milit. Sept., Oct. Lyon 1875. — Rosner: Veraltete incomplete Luxation der Ulna nach hinten. Allgem. med. Ztg. Nr. 32.

1875. — Andrews, C.: Dislocations of radius and ulna outwards. New York med. Rec. Oct. 1875. — Habry: Luxat. latér. complète du coude en dehors. Revue milit. Nr. 21. Sept., Oct. Lyon 1875. — Annandale, Th.: Clinical remarks on unreduced dislocations. Med. Times and Gaz. May 29. 1875. Chir. Centralbl. 32. 1875. — Nicoladoni, R.: Ueber incompl. Luxat. beider Vorderarmknochen nach aussen. Wien. med. Wochenschr. Nr. 23, 24, 25, 27. 1876. — Bertin: Luxat. complète du coude en dehors. L'Union méd. Nr. 46. 1876. — Ogston, A.: On dislocat. of the elbow-joint and fract. of the lower end of the radius. Brit. med. Journ. Sept. 2. 1876. — Fiorani, G.: Sulle lussazioni post. del cubito. Gaz. med. Ital.-Lomb. Febr. 5. 1876. — v. Mosengeil: Fract. beider Vorderarmknochen u. complic. Lux. des Radiusköpfchens. Berl. klin. Wochenschr. 25, 26. 1876. — Wilson, S.: Compound comminuted fracture of the lower end of the humerus, extending into the elbow-joint; rapid recovery. Brit. med. Journ. Dec. 2. 1876. — Allis, H.: Deformity from fracture involving or approximating the elbow-joint. Philad. med. and surg. Rep. July 1. 1876. — Dominik: Ueber die Schussverletzungen des Ellenbogengelenks u. die Resultate ihrer Behandlung. Deutsche militärärztl. Zeitschr. p. 1—62. 1876. — Bertin: Luxation du coude durant de vingt-sept jours. L'Union méd. Nr. 44. 1876. — Conor: Luxation latér. complète du coude en dehors. Rec. de mém. de méd. milit. Juillet et Août 1876. — Descamps, E.: Étude sur la luxat. incomplète de l'extrém. supér. du radius. Thèse de Paris. 1876. — Martin, H. A.: Uncomplicated backward dislocation of the head of the radius. Boston med. and surg. Journ. Nr. 14. Dec. 1876. — Mack, G. J.: A case of dislocation of the head of the radius backwards. New York med. Rec. Dec. 2. 1876. — Wahner-Mons: Eine eigenthümliche Verrenkung am Ellenbogengelenk. Milit. Zeitschrift. Nr. 8 u. 9. 1877. — Krönlein: Luxationen. Deutsche Zeitschr. f. Chir. 1882. — Hüter: Grundriss der Chirurgie. — Grenier, A.: Recherches sur la luxat. du radius qui complique la fracture du tiers supér. du cubitus. Thèse de Paris. 1878. — Tillaux: Luxation du coude irréductible au 8me jour. Gaz. des hôp. Nr. 99. 1877. — Poinsot, G.: De l'intervention chir. dans les luxations compliquées du coude. Paris 1877. — Bolton, A. Irwing: Surgery in Bulgaria. Lancet. II. p. 289. Aug. 1878. — Will: Case of complete dislocation of the head of the radius successfully reduced. Lancet. p. 800. June 7. 1879. — Cooper: Bullet. de l'acad. de méd. Nr. 31. p. 873. 1879. — Braune u. Kürklund: Ein Beitrag zur Mechanik des Ellenbogengelenks. Arch. f. Anat. u. Entwickelungsgeschichte. Heft 5 u. 6. 1879. — Wahl, E. v.: Ueber die Repositionshindernisse bei veralteter Luxation im Ellenbogengelenk. Petersb. med. Wochenschr. Nr. 23. 1879. — Bush: Penetrating gunshot injury of the elbow and knee-joints. Boston med. and surg. Journ. Jan. 1879. — Hamilton, F. H.: A unique case of complete outward dislocation of the fore-arm. Med. Press and Circ. p. 325. April 23. 1879. — Wright, G. A.: Notes of three cases of injury to the elbow, with remarks on their diagnosis. — Cheever, D. W.: Compound fractures of the arm. Boston med. and surg. Journ. Nr. 12. p. 383. March 20. 1879. — Trendelenburg, F.: Ueber die temporäre Resection des Olecranon und ihre Benutzung zur Reposition der veralteten Luxation beider Vorderarmknochen nach hinten. Central-Bl. f. Chir. Nr. 52. p. 833. 1880. — Sprengel: Ueber die seitlichen unvollständigen Ellenbogengelenkluxationen. Central-Bl. f. Chir. Nr. 9. 1880. — Holl: Zerreissung des linken Ellenbogengelenks mit Zerreissung der Art. uln. et Nervi mediani et uln. Oesterr. med. Jahrb. Heft 1. u. 2. 1880. — Nicolich, Giorgio: Sulla lussazione divergente ant.-post. del cubito. Lo Sperimentale. Giugno 1880. — Koster, W.: Bijdrage to de kennis van het mechanisme der Bewegingen in het Ellebogsgewricht. Weekblaad van het Tijdschr. voor geneesk. Nr. 15. 1880. — Münnich, Angelo: Sulla lussazione divergente ant.-post. del cubito. Lo Sperimentale. Giugno 1880. — Mason, Erskine: Four cases of unusual dislocation at the elbow-joint. The New York med. Rec. April 10. 1880. — Desprès: Bull. de la soc. de chir. Avril 21. 1880. — Daly, W. H.: Dislocation of the radius and ulna with fracture of the coronoid and olecranon processes, unreduced until eight weeks after the accident good results obtained. Philad. med. and surg. Rep. July 24. 1880. — Völker, O.: Osteoplast. Resection des Ellenbogengelenks. Deutsche Zeitschr. f. Chir. Jahrg. XII. p. 541. 1880. — Ritscher: Schwere Verletzung d. Ellenbogengelenks. Deutsche med. Wochenschr. Nr. 29. 1880. — Mac Donald, George E.: Case of compound dislocation of lower articular end of humerus, with fracture of internal condyle. The New York med. and surg. Rec. Sept. 18. 1880. — v. Lesser: Ein Fall von unvollständiger Lateralluxation im Ellenbogengelenk. Centralblatt f. Chir. Nr. 16. 1881. — Ekwurzel, W.: Complete outward dislocation of the elbow. Philad. med.

and surg. Reports. 1881. — Presse, méd. belge. Nr. 43. 1881. — Colson: Mém. de la soc. de chir. T. I. p. 196. — Wilmart, Alex., et Lucien: Luxation spontanée du radius. Presse méd. belge. Nr. 43. 1881. — Quintin, Jul.: Beitrag zur Lehre von den Brüchen des Olecranon. Diss. Bonn 1881. — Mac Cormac, Will.: Unvereinigte Fractur des Olecranon. Clin. soc. Transact. XIV. p. 210. 1881. — Löhr: Zwei Fälle von complicirter Luxation. Berlin 1881. — Dickie, John: Complicirte Communitivfractur des Ellenbogengelenks. Lancet. I. June 24. 1882. — Bremer, George E.: Luxat. der Vorderarmknochen nach hinten. Reduction nach sieben Monaten. New York Rec. XXI. April 8. 1882. — Isham, A. B.: Med. News. XL. Sept. 14. 1882. — Strübe: Divergirende Luxation des Radius nach vorn, der Ulna nach hinten. Aerztl. Mittheil. aus Baden. XXXVI. 7. 1882. — Sneddon, Willy: Injury peculiar to children, probably dislocation of the ulna and of the radius. Brit. med. Journ. April 8. 1882. — Benson, A.: Brit. med. Journ. p. 422. March 3. 1882. — Mulot, M.: Luxat. du cubitus en arrière. Mém. de méd. et mil. Juillet, Août 1882. — Sieber, John A.: Luxation des Radius und der Ulna nach aussen. Med. News. XLI. 8. p. 207. Aug. 1882. — Lindemann und Heath: Dislocation des Ellenbogens bei Kindern. Brit. med. Journ. p. 378. March 18. 1882. — Mackie, W. J.: Ueber Luxationen im Ellenbogengelenk bei Kindern. Brit. med. Journ. p. 615, 616. April 29. 1882. — Einthoven, W.: Quelques remarques sur le mécanisme de l'articulation du coude. Arch. néerland. de la sc. nat. Tome XVII. p. 290—298. — Loebker, R.: Ueber die Behandlung gewisser Luxationen und Fracturen des Capitulum radii durch Resection. Wiener med. Presse. Nr. 34, 35. 1883. — Maydl, Carl: Ueber Ellenbogenluxation. Wiener med. Zeitg. Nr. 47. 1884. — Kelly, J. E.: Two new methods of reduction of dislocation at the elbow-joint. The Dublin Journ. of med. sc. July 2. Part I. — Gräupner, H.: Ueber die Luxat. des Vorderarmes nach aussen. Prager Vierteljahrsschr. 1885. — Parker, R.: Case of compound dislocation of the elbow-joint with division of the main artery and vein; with remarks. The Lancet. March 14. 1885. — Lucas, R.: A case of separation of the epiphysis of the thumb. Lancet. Oct. 31. 1885. — Annandale, Th.: On some injuries complicating the elbow-joint. Edinb. med. Journ. 1886. — Battiscombe, C. George: Note on a rare dislocation of the elbow-joint. The Lancet. p. 397. Aug. 28. 1886. — Wallis, Chr.: Ueber seitl. Luxation d. Vorderarmes im Ellenbogengelenk nach innen. Diss. Greifswald 1886. — Hutchinson: Partial dislocation of the head of the radius, peculiar to children. Brit. med. Journ. Jan. 2. 1886. — Sprengel: Zur Behandlung veralteter Luxationen im Humeroradialgelenk. Centralblatt für Chir. 1886. — Bobek, M. L.: Complicirte Luxation des Ellenbogengelenks. Wiener med. Presse. 1886. — Hoffmann: Ueber die Subluxation des Radiusköpfchens bei kleinen Kindern. Deutsche med. Wochenschr. 1886.

Resectionen des Ellenbogengelenkes.

Waimann: An account of a new method of treating diseases of the joints of the knee and elbow, in a letter of Percival Pott. London 1783. — Görke: Rust's Magazin. Bd. 15. 1823. — Moreau, P. F.: Glasgow 1806. — Syme, J.: The Edinb. med. and surg. Journ. Vol. 21. 1829. — Moreau fils: Observ. pratiques relatives à la résection des articulations affectées. Paris. — Crampton: The Dublin Hosp. Rep. Vol. IV. 1827. — Humphrey, George Murray: On the influence of paral. diseases of the joints etc. Med.-chir. Transactions. Vol. 45. p. 283. 1862. — Lücke: Beiträge zur Lehre von den Resectionen. Arch. f. klin. Chir. Bd. 3. p. 378. 1863. — Hüter: Ueber part. Resection von Fuss- u. Ellenbogengelenk. Verhandl. der deutschen Gesellsch. f. Chir. Bd. I. p. 5. — Ollier: Traité expérim. et clinique de la régénération des os. 2 tomes. Paris 1867. — Hüter, C.: Der radiale Längsschnitt zur Resection des Ellenbogengelenks. Deutsche Zeitschr. f. Chir. Bd. II. Heft 1. 1872. — Czerny: Eine Beschreibung eines neugebildeten Gelenkes nach der totalen Resection im Ellenbogengelenk wegen Ankylosis. Archiv f. klin. Chir. Bd. 13. p. 225. 1873. — Mayer: Zur part. Resection. Deutsche Zeitschr. f. Chir. III. 1873. — Bidder, A.: Experimente über die künstliche Hemmung des Längenwachsthums. Arch. f. experim. Path. u. Pharm. Bd. I. p. 248. 1873. — Hugelshofer, A.: Ueber die Endresultate der Ellenbogengelenkresection. Zeitschr. f. Chir. Bd. 3. p. 1. 1873. — Doutrelepont: Zur Regeneration der Knochen nach subperiostalen Gelenkresectionen. Archiv f. klin. Chir. Bd. IX. p. 911. 1868. Bd. VII. — Jagetho, G.:

Beiträge zur chir. Osteologie. Deutsche Zeitschr. f. Chir. IV. p. 393. 1874. — Chenu: Aperçu historique, statistique et clinique etc. pendant la guerre de 1870 à 1871. Paris 1874. — Bergmann: Die Resultate der Gelenkresection im Kriege. Giessen 1874. — Bidder, Alfred (Mannheim): Ein neuer Schienenapparat zur Correction der Schlotterverbindung im Ellenbogengelenk etc. Arch. f. klin. Chir. Bd. 17. p. 108. 1874. — Rivington, Walter: Excision of the elbow-joint. Lanc. II. Nov. 20. 1874. p. 732. — Maunder, C. F.: A useful method of excision of the elbow-joint. Lancet. Vol. II. Nov. 13. 1875. p. 695. — Morel d'Arleux, J. P.: Considération sur la résection du coude etc. Thèse de Paris. Nr. 230. 1875. — Porter, J. H.: Some remarks on excision of the elbow-joint. Dublin Journ. of med. sc. p. 287. Oct. 1876. — Bigelow, H. J.: Excision of the elbow-joint by a new method; death from multiple embolism. Boston med. and surg. Journ. p. 362. March 30. 1876. — Thiel: Dissert. Greifswald 1876. — Tyrrell, Henry J.: Excision of the elbow-joint. Med. Press and Circ. II. p. 517. 1876. — Roser, W.: Die Ursachen des Schlottergelenks nach Ellenbogenresectionen im Kriege. Stuttgart 1876. — Beach, H. H. A.: Excision of the elbow-joint, showing results. Boston med. and surg. Journ. Vol. 96. p. 1. 1877. — Jacobson: A case of injury to the elbow-joint. Brit. med. Journ. I. p. 774. 1877. — Helferich: Zur Lehre vom Knochenwachsthum. Arch. f. Anat. u. Phys. 1877. — Wolff, Jul.: Ueber einen Fall von Ellenbogengelenkresection nebst Bemerkungen über die Endresultate. Archiv f. klin. Chir. Bd. 20. p. 771. 1877. — Ollier: Lyon méd. Nr. 47. p. 441. 1878. — Köhnborn, Conrad: Zur Statistik der Resectionen des Ellenbogengelenks. Deutsche militärärztl. Zeitschr. Heft 1. p. 10. 1878. — Vogt: Ueber die functionelle Indication zur Ellenbogengelenkresection. Verhandl. der deutschen Gesellsch. f. Chir. VII. Congress. I. p. 47. 1878. — Vogt, P.: Die traumat. Epiphysentrennung und ihr Einfluss auf das Längenwachsthum der Röhrenknochen. Arch. f. klin. Chir. p. 343. Bd. 22. 1878. — Holmer: Bidrag til Bedommelse af Alburesectionens. Endresultater. Nord. med. Arkiv. Bd. XI. Nr. 32. 1879. — Annandale, Thomas: Clinical lecture on excision of the elbow-joint. Lancet. Vol. I. p. 256. 1879. — Bide, J. B.: Étude sur les résections anaplastiques articul. Thèse de Paris. 1879. — Podrazky: Ein Fall von Ellenbogengelenkresection nebst einigen allgem. Bemerkungen. Der Feldarzt. Nr. 7, 8. 1879. — Leisrink, H.: Chir. Mittheilungen. Totale Resection des Ellenbogengelenks und der Entfernung der Ulna bis zur Handgelenkepiphyse. Gutes Resultat. Deutsche Zeitschrift für Chirurgie. Bd. 13. p. 367—369. 1880. — Vogt, P.: Zur Resectionstechnik. Central-Bl. für Chirurgie. Nr. 34. 1882. — Pozzi, S.: Resection des Ellenbogens wegen geradliniger Ankylose. Mém. de la société de chir. p. 159. Paris 1882. — Wolff, Jul.: Ueber Ellenbogen- u. Hüftgelenkresection. Verhandlungen der deutschen Gesellsch. f. Chir. XI. Congress. I. p. 121. 1882. — König: Die Resection am Fuss-, Hüft- und Ellenbogengelenk mit Erhaltung der Epikondylen und Muskelfortsätze. Chir. Central-Bl. IX. 28. p. 457. 1882. — Godlee: Destructive Entzündung des Ellenbogengelenks nach einem Nadelstich. Excision. Heilung. Med. Times and Gaz. Vol. II. p. 98. July 22. 1882. — Ollier: Wiederherstellung des Ellenbogengelenks nach subperiostalen Resectionen. Bull. de mém. de la société de chir. de Paris. p. 314. Avril 18. 1882. — Anders, E.: Ueber Nearthrose u. Knochenregeneration nach Resection des Ellenbogens. St. Petersb. med. Wochenschr. VII. 47, 48. 1882. — Ollier: Résection sous-périostée du coude durant de quinze ans. Lyon médicale. Nr. 20. p. 42. 1882. — Derselbe: Du degré de reproduction osseuse dans la reconstitution des articulations nouvelles. Gaz. hebd. méd. et de chir. Nr. 16. p. 258. 1882. — Baraban: Des résultats éloignés des résect. des grandes articulations. Thèse de concours. 1883. — Mosetig-Moorhof: Ueber osteoplastische Resection des Ellenbogengelenks. Wiener medicinische Presse. p. 825. 1883. — Sprengel, Otto: Ein Fall von temporärer Resection des Olecranon zur Entfernung des Epicondylus int. Central-Bl. f. Chir. Nr. 34. 1883. — Nepveu: Contribution à l'étude des résections du coude. Bull. et mém. de la soc. de chir. p. 586. 1883. — Verneuil: Résection sous-périostique de l'humérus et de l'avant-bras. Gaz. des hôp. Nr. 126. 1883. — Giebe-Richter: Ueber die Resection des Ellbogengelenks. Archiv f. klin. Chir. Bd. 30. p. 119. 1884. — O'Connel Raye (Calcutta): Lancet. II. p. 798. 1884. — Fornari, Frederico: Resezione de gomito. Raccoglitore medico. p. 362. Aprile 20. 1884. — Lossen: Pitha-Billroth. p. 309. — Faraboeuf, L. H.: Précis de manuel opératoire. Résections. Paris 1885. — Korff: Ueber die Endresultate nach Gelenkresectionen. Würzburg. Inaug.-Diss. Deutsche Zeitschr. f. Chirurgie. Bd. 22. —

Helferich: Ueber improvisirte Drahtprothesen nach Resectionen. Verhandl. der deutsch. Gesellsch. f. Chir. XIX. Congr. I. p. 128. — Fries: Beiträge zur Resect. der Gelenke. Diss. Würzburg 1885. — Middeldorpf: Beiträge zur Resect. am Ellenbogengelenk. v. Langenb. Arch. Bd. 33. — Schreiber: Gelenkresectionen. Münch. med. Wochenschr. Nr. 15—19. 1886. — Kölliker: Beitrag zur Resect. u. Osteotomie ankylotischer Gelenke. Deutsche Zeitschr. f. Chir. Bd. 24. p. 593. 1886. — Westendorf, Th.: Beitrag zu den Gelenkresectionen. Inaug.-Dissert. Würzburg 1886.

IX. Fracturen des Vorderarmes.

Laurentii Heisterii Institutiones chir. Amsterdam 1739. — Camper: Diss. de fractura patellae et olecrani. 1789. — Sheldon: An essay on the patella etc., with observation on fracture of the olecranon. London 1789. — Böttcher, J. K.: Auswahl des chir. Verbandes. Berlin 1795. — Combes-Brassard: Mem. sulla frattura dell' apoph. coron. Milano 1811. — Paul: Die chir. Krankheiten des Bewegungsapparates. p. 145. 1811. — Cooper: Treatment on disloc. and fract. London 1822. — Kühnholz, Friedr.: Notizen. Bd. XIV. 1826. — Wright: Journ. des progrès. T. XV. p. 103. — Feiler: Ueber den Bruch des Olecranon. Sulzbach 1811. — Colles: Edinb. med. and surg. Journ. 1814. — Pouteau: Contenant quelques réflex. sur les fractures de l'avant-bras etc. Mém. oeuv. posth. — Goyrand: Gaz. méd. p. 661. 1832. — Froriep's Tafeln. 355. — Voisin: Gaz. méd. p. 24. 1833. — Lenoir: Thèse inaug. Paris. Nr. 315. p. 19. 1833. — Alcook: The London med. Repositary. Vol. I. p. 496. 1824. — Dieffenbach: Heilung veralteter Fracturen des Olecranon und der Patella durch Sehnendurchschneidung. Med. Zeitung des Vereins für Heilkunde. 1836. — Major: Bandages et appareils à les pansements. p. 345. Paris 1838. — Diday: Arch. gén. 13. 1837. — Cooper, B.: Lectures on surgery. — Pasquier: Gaz. des hôp. p. 190. 1839. — Malgaigne: Anatomie chir. II und Gaz. des hôp. p. 437. 1839. — Voillemier: Arch. gén. de méd. Mars 1842. — Chelius: Chirurgie. — Skey: Operative Chirurgie. p. 161. — Huguier: Bull. de l'acad. de méd. 1842. — Verneuil: Annal. de chir. T. IX. p. 100. 1843. — Van Nierop: Gaz. des hôp. 1844. p. 224. — Dupuytren: Leçons orales. — Dieffenbach: Operative Chir. 1845. — Bidart: Journ. de Malgaigne. p. 200. 1845. — Nélaton: Pathologie chir. p. 735. — Cloquet, J.: Dict. de méd. (in 31 Bänden). — Fleury: Journal de chir. p. 314. 1845. — Baudens: Gaz. des hôp. p. 224. 1844. — Desault: Nachgelassene Werke. — Heighton, Duncan: Med. comment. — Richter, A. L.: Knochenbrüche; ferner die Werke von Vidal, Bardeleben, Hamilton, König, Hüter, Lossen, Malgaigne, Bruns etc. — Campomont: Thèse de Paris. Gaz. des hôp. p. 327. 1845. Nr. 19. — Fauger: London Lanc. May 8. 1847. — Blaudin: Gaz. des hôp. 1845. Nr. 82. Lanc. franç. 1845. Nr. 82. — Philippeaux: Du trait. des fract. de l'extrém. infér. du radius d'après Bonnet de Lyon. Bull. de thérap. Mars 1850. — Hoppe: Neue Theorie der Verschiebung der Bruchstücke etc. Rhein. Zeitschr. Juli 1850. — Rigaud: Vollkommen vereinigte Fractura olecrani. Rev. méd.-chir. Janv. 1850. — Verneuil: Les fractures des articulations. Thèse de Paris. 1851. p. 81. — Drake: Ueber die indirect. Brüche des Radius. Prager Vierteljahrschr. Bd. 82. p. 1. — Wernher: Handb. der allgem. u. spec. Chir. II. Bd. p. 655. 1851. — Kluyskens: Sur le traitement des fractures de la rotule et de l'olécrane. Annal. de la soc. de méd. de Gand. 1851. — Lorinser: Zeitschrift der Wiener Aerzte. Aug. 1851. — Linhart: Ueber den Bruch der unteren Epiphyse des Radius. Würzburger Zeitung VII. p. 1. April 1852. — Smith, R.: Treatise on fractures etc. p. 170. Dublin 1854. — Busch: Ueber die Fractur des Radius. Virch. Arch. Sept. 1858. — Gros: System of surgery. p. 181. Philad. 1859. — Zeis: Ueber die Fractur des Proc. coron. ulnae und über die bisweilen daraus hervorgehende Luxation des oberen Endes des Radius. Dresden 1859. — Lecomte, O.: De la fracture indir. de l'extrémité infér. du radius. Arch. gén. 1860—1861. — Paul: Die chir. Krankheiten des Bewegungsapparates. p. 145. Lahr 1861. — Schmidt, Benno: Ein Supinationshinderniss nach der Heilung der Fractur der Vorderarmknochen. v. Langenb. Arch. Heft 2. 1862. — Moutet: Ueber Fractura olecrani et Processus coronoid. Gaz. méd. 1863. — Duer: Amer. Journ. of med. sc. p. 390. Oct. 1863. — Marcel: Des fractures comminut. du coude. Thèse. Strasbourg 1864. — Humphry: Fractur des Vorderarms durch Muskelzug. Schmidt's Jahrb. 1864. — Lotzbeck: Die Fractur des Proc. coron. der Ulna. München 1865. — Callender: St. Barthol. Hosp. Rep. p. 281.

1865. — Jarjavay: Du mode de réduction et du maintien des fragments de la fracture de l'extrémité inférieure du radius. Bulletin. thérap. Juillet 1865. — Gurlt: Handbuch der Lehre von den Knochenbrüchen. Theil II. Berlin 1865. — Moore, E.: New York Medical Record. April 1. 1870. — Flower: Holmes' System of surgery. Vol. II. 2. edit. p. 791. — Hamilton: Fracture and Dislocation. 4. edit. p. 271. Philadelphia 1871. — Hewitt, A.: A new splint for fractures of the fore-arm, and especially designed for fracture of the radius near the wrist-joint. New York med. Record. April 1. 1873. — Chiene: Dissection of a recent case of Colles' fracture of the radius, with remarks on the pathologie. Edinb. med. Journ. June 5. 1874. — New York med. Journ. June 1874. — Lesser: Deutsche Zeitschr. f. Chir. Bd. I. p. 292. — Weichselbaum: Virch. Arch. Bd. LVII. p. 127. — Annandale, Th.: United fracture of the fore-arm with deficiency of the ulna successfully treated by excision and the wire suture. Brit. med. Journ. Jan. 9. 1875. — Packard: Two cases of ununited fracture successfully treated by operation. Amer. Journ. of med. sc. July 1875. — v. Nussbaum: Ueber die Behandl. unglückl. Vorkommnisse nach einfachen u. complic. Beinbrüchen. Baier. ärztl. Intell.-Bl. Nr. 8. 1875. — Uhde: Traum. Biegung der Ulna. Arch. f. klin. Chir. Bd. XX. p. 635. — Pirigaud: Contribution à la thérapeutique des fract. à l'aide des pointes métalliques. Gaz. hebd. de méd. Nr. 21. 1875. — Sénès, E.: Des fract. de l'olécrane. Thèse de Paris. 1875. — Gordon, A.: A treatise on the fractures of the lower end of the radius, on fractures of the clavicle and their treatment etc. London 1875. — Foucarde: Des fractures de l'olécrane et en particulier d'un cas de fracture compliquée. Thèse de Paris. 1876. — Hüter: Verhandl. der deutschen Gesellsch. f. Chir. V. Congr. p. 39. 1876. — Martin, H. A.: Colles' fracture and Dr. Curr's splint. Boston med. and surg. Journ. Aug. 17. 1876. — Hodges: Fractures of the head of the radius. Boston med. and surg. Journ. Jan. 18. 1877. — Hüter: p. 795. — Flesh, M.: Ueber seitliche Gelenkbildung zwischen den Vorderarmknochen nach Fractur der Ulna. 1876. — Patterson, Alex.: Case of ununited fracture in the treatment of which a portion of dog's bone was used etc. Lancet. p. 539. Oct. 19. 1878. — Cameron, C.: Fractures of the lower extremity of the radius (Colles). Glasgow med. Journ. March 1878. — Duke: Case of ununited fracture of the radius and ulna. Lancet. Dec. 7. 1878. — Urlichs: Fractur des Proc. coron. ulnae. Deutsche Zeitschr. f. Chir. Bd. X. p. 399. 1878. — Pilcher: On injuries of the wrist-joint, particulary Colles' fract. New York med. Rec. July 27. 1878. — Hamilton, H.: On fractures of the humerus and Colles' fracture. Philad. med. Times. March 30. 1878. — Derselbe: An unusual case of Colles' fracture. (Clinical lecture.) Philad. med. Times. March 2. 1878. — Schmidt, Ch.: Étude sur les conditions de présence ou d'absence de la déformation caractéristique dans les fractures de l'extrémité infér. de radius. Thèse de Paris. 1878. — Rossander, C. S.: Massagebehandlung. Nord. med. Ark. Bd. XI. Nr. 33. 1879. — Hofmokl: Ueber den intracapsulären Bruch des Radiusköpfchens beim Kinde. Wiener med. Presse. Nr. 12, 13. 1879. — Pignard, C.: Études sur les fractures du corps du cubitus. Thése de Paris. 1879. — Packard: Fractures at the lower end of the radius. Amer. Journ. of med. sc. Jan. 1879. — Macleod: On Colles' fracture of the radius. (Clinical lecture.) Brit. med. Journ. p. 39. July 12. 1879. — Bennet: On Colles' fracture and the fractures of the same part of the lower end of the radius. Brit. med. Journ. p. 322. Aug. 30. 1879. — Scherer: Ueber indirecte Fracturen der Ulna. Milit.-ärztl. Bericht. Nr. 1. 1880. — Bruns, Paul: Die Fractur des Radiusköpfchens. Central-Bl. f. Chir. Nr. 22. 1880. — Duplay, M.: Fractures de l'extrémité infér. du radius. Gaz. des hôp. Nr. 139. 1880. — Gillet, A.: Contribution à l'étude des fractures de l'extrém. infér. du radius. Thèse de Paris. 1880. — Poncet: Cas de paralysie douloureuse du membre supér. etc. Lyon méd. Nr. 14. 1880. — Levis, R. J.: Treatment of fracture of the lower end of the radius. Boston med. and surg. Journ. Nr. 27. 1879. — Cheever: Compound fracture of the arm. Boston med. and surg. Journ. March 20. 1879. — Allis: Fractures involving or approximating the elbow-joint. Philad. med. Times. — Mac Ewen: De la transplantation des os. Compt. rend. Tome 92. Nr. 25. 1881. — Jakimowitsch: Wiederanheilen vollkommen getrennter Knochensplitter. Deutsche Zeitschr. f. Chir. Bd. XV. 1881. — Ollier: Sur les greffes osseuses. Compt. rend. Tome 92. Nr. 25. 1881. — Riedinger: Ueber Pseudarthrosen am Vorderarm. Arch. f. klin. Chir. Bd. XXVI. p. 985. 1881. — Quintin, Jul.: Beiträge zur Lehre von den Brüchen des Olecranon. Inaug.-Diss. Bern 1881. — Croly, Henry, Gray: Unvereinigte Fractur des Radius. Knochennaht. Heilung. Dublin. Journ. LXXIV. p. 15. July 1882. — Paalzow, F.: Zur Casuistik der Fracturen der Extremitäten-

knochen. Inaug.-Diss. Berlin. — Grundler, R.: Einige Beobachtungen über Körpertemp. Würzburger Corresp.-Bl. Nr. 18. — Feibelmann: Beiträge zu den Verletzungen der Schultergegend. Inaug.-Diss. Würzburg 1885. — Sée: Ueber die Behandlung der Gelenkfracturen und der in der Nähe der Gelenke befindlichen Fracturen. Bull. de la société de chir. Juillet 1886. — Bruns: Die Lehre von den Knochenbrüchen. Stuttgart 1886. — Bardenheuer: Die Verletzungen der oberen Extremitäten. Stuttgart 1886. — Mac Cormac: United fracture of the olecranon process, in which bony union was obtained by sutures of the bones. The Brit. med. Journ. June 16. 1881. — Hochstetter: Ueber die Fracturen des Proc. coron. ulnae. Inaug.-Diss. Berlin 1881. — Rammont: De l'influence du retrait de la membrane interosseuse sur la part du mouvement de la supination dans les fractures de l'avant-bras. Arch. gén. de méd. Août 1881. u. Fractur des Process. coron. mit Lux. nach hinten. — Hadden, W. B.: A united fracture of right ulna from a case of locomotor ataxy. Transact. of the pathol. soc. XIII. — Girnder, H.: Fracture of the radius in the cadaver. New York med. Record. Febr. 26. 1881. — Cotterell, Ed.: Colles' fracture treated by a new splint. The Brit. med. Journ. April 9. 1881. — Gosselin, M.: Fracture des deux os de l'avant-bras. Gaz. des hôp. Nr. 75. 1882. — Ollier, M.: La suture osseuse de l'olécrane pour une fracture de cette apophyse avec ouverture de l'articulation. Lyon méd. Nr. 29. 1882. — Fister, H.: Sphrit for fracture of the fore-arm. The Lancet. Oct. 27. 1883. — Hinsdale, Guy: Two cases of incomplete fracture of the fore-arm. The New York med. Record. July 7. 1883. — Pinner, O.: Die Fractur des Radiusköpfchens. Deutsche Zeitschr. f. Chir. Bd. XIX. Heft 1. p. 74—81. 1883. — Poncet, M. A.: Réflexions sur la fracture du cubitus par cause indirecte. Société des sciences méd. de Lyon. Séances de janvier. Lyon méd. Nr. 8. 1883. — Godlee, R.: Compound fracture of fore-arm; recovery, with good use of hand; remarks. Med. Times and Gaz. Sept. 20. 1884. — Lucas, R. Ch.: On Colles' fracture. Guy's Hosp. Rep. XXVII. 1884. — Bonilly: Traitement des consolidations vicieuses de la fracture de l'extrémité inférieure du radius. Bull. de la soc. de chir. Mai 14. 1884. — Flesh, M.: Deformationen des Ellenbogengelenks nach Fracturen des Vorderarms. Deutsche Zeitschr. f. Chir. Bd. XXI. 1884. — Falkson: Zur Aetiologie der indirecten Fractur des Radiusschaftes. Central-Bl. f. Chirurgie. 1887. — Löbker: Entstehungsmechanismen der typischen Radiusfractur. Deutsche med. Wochenschr. 27. 1884. — Lauenstein: Zur Prognose und Behandlung der subcutanen Querfractur des Olecranon. Central-Bl. f. Chir. 33. 1884. — Sheild, Marmaduke: Fracture of the head of the radius. Transact. of the pathol. soc. XXXVI. 1884. — Lauenstein: Die Anlegung des Heftpflasterverbandes bei Querbrüchen des Olecranon. Memorabilien. Nr. 9. 1884. — Dörfler: Fractur der Ulna in ihrem oberen Drittel, combinirt mit Luxat. des Radius. Zeitschr. f. klin. Chir. 1886. — Hall, R. J.: Treatment of fractures of the lower end of the radius. Amer. med. News. p. 402. April 10. 1886. — Rzehulka, R.: Ueber den Entstehungsmechanismus der typischen Fractur am unteren Drittel des Radius. Dissert. Greifswald 1886. — Champonnière, L.: Traitement des fractures du radius et du péroné par le massage. Bull. de la soc. de chir. Juni 30. 1886. — Simon, P.: Des fractures spontanées. Paris 1886.

X. Verletzungen von Weichtheilen am Vorderarm.

Michel: Ligature du tronc des artères interosseusses de l'avant-bras. Gaz. hebd. de méd. et de chir. Nr. 39. 1874. — Remak, E.: Zur vicariirenden Function peripherer Nerven des Menschen. Berl. klin. Wochenschr. Nr. 48 u. 49. 1874. — Berhardt: Zur Pathologie der Radialislähmungen. Archiv für Psychiatrie. IV. Heft 3. p. 601. — Bernhardt: Neuropatholog. Beobachtungen. Arch. f. Psychologie und Nervenkrankheiten. Bd. V. p. 549. 1875. — Vogt, P.: Beitrag zur Nervenchirurgie. Zeitschrift für deutsche Chirurgie. Bd. VII. p. 144. — Manuvriez: Paralysie sensitive et motrice du nerf cubital par compression temporaire. Gaz. des hôp. Nr. 9. 1876. — Schnitzer, W.: Ueber traumatische Lähmungen der Armnerven, speciell des Medianus. Dissertation. Berlin 1876. — Braun, H.: Neuroplastische Resection am N. medianus und N. ulnaris. Deutsche Zeitschr. für prakt. Medicin. Nr. 25. 1876. — Hulke: Wound of the interosseous artery of the fore-arm. Dublin med. Times and Gaz. Jan. 15. 1876. — Derselbe: On a wound of the palm. Med. Times and Gaz. Oct. 3. 1874. — Lewis, R. J.: Rare case of aneurism

of the ulnar artery cured by ligat. of the brach. artery. New York med. Rec. Jan. 8. 1881. — Putnam, James J.: A case of section of the median and ulnar nerves. The Boston med. and surg. Journ. March 22. 1877. — Térillon: Contribution à l'étude de la contusion des nerfs mixtes. Arch. de physiol. normale et pathol. Nr. 2. Gaz. méd. de Paris. Nr. 21. Gaz. des hôp. Nr. 22. 1877. — Sander, Wilh.: Trophische Störungen nach Verletzungen des linken N. medianus. Berliner klin. Wochenschr. 34. 1877. — Rohden, A.: Neuritis durch Nervenverletzung. Deutsche med. Wochenschr. Nr. 34. 1877. — Bramwell: Treatment of wounds of the radial and ulnar arteries by acupressure. Edinb. med. Journ. March 1877. — Good: Traumatic aneurism of the right radial artery cured by direct pressure. Lancet. p. 371. Dec. 20. 1877. — Morton, Thomas: Two cases of nerve stretching. Amer. Journ. of med. sc. January 1878. — Ledoux, Louis: Des atrophies de la main consécutives aux lésions du nerf cubital. Paris 1878. — Panas: Sur une cause peu connue de paralysie du nerf cubital. Arch. génér. Juillet 1878. — Kraussolt, H.: Ueber traumat. Nervendurchschneidung und Nervennaht. Volkmann's Sammlung. Nr. 132. 1878. — Sorbets: Hemorrhagie grave déterminée par l'ouverture de l'artère radiale; compression. Gaz. des hôp. Nr. 143. 1878. — Jones: Traumatic aneurism of right radial artery, successful ligature of vessel etc. Med. Times and Gaz. Oct. 12. 1878. — Estlander: Travmatisk nevralgi behandled med los preparering och, sträckneng of nerven. Finska läkaresälsck handl. Bd. XX. p. 278. 1879. — Hulke: On a case of junction of the ulnar nerve etc. Med. Press and Circ. May 14. 1879. — Richelot, Gust.: Note sur un cas de blessure incomplète du nerf. médian. L'Union méd. Nr. 25, 26 und Bull. de la soc. de chir. Nr. 1. 1879. — Kraussolt: Ueber Nerven- und Sehnennaht. Central-Bl. für Chir. Nr. 47. 1880. — Lawrie, Gunshot wound of the median nerve. Lancet. Oct. 9. 1880. — Heath, Ch.: Tetanus following injury to the hand nerve; stretching; death. Med. Times and Gaz. p. 484. Oct. 23. 1880. — Barwell, R.: On traumatic consecutive aneurism of the ulnar artery; deligation of the brachial artery with catgut. Lancet. July 30. 1881. — Richet: Sensibilité récurrente. Gaz. des hôp. Nr. 134. 1881. — Bernhardt, M., u. Treibel: Ein Fall von Nervennaht am Nervus ulnaris. Berl. klin. Wochenschr. Nr. 46. p. 676. 1881. — Maydl: Ueber isolirte Trennung des N. ulnaris und über die Naht desselben. Wiener medic. Wochenschr. Nr. 41—46. 1881. — Demons: Contribution au traitement antiseptique des phlébites. Bull. de la soc. de chir. Nr. 12. 1881. — Guermonprez, F.: Verletzung des Vorderarmes. Gaz. des hôp. Nr. 102. 1882. — Lister: Verletzungen des Vorderarmes. Med. Times and Gaz. Dec. 2. 1882. — Morris, H.: The rider's sprain. Lancet. p. 133. July 29. 1882. — Lloyd, J.: The rider's sprain. Lancet. Aug. 5. 1882. — Henderson, E.: The riders sprain. Lancet. p. 134. July 29. 1882. — Richet: Plaie par arme à feu; anévrisme de l'arcade palmaire. Gaz. des hôp. Nr. 17. 1882. — Latil: Sur un cas de blessure de l'artère radiale. Bull. gén. de thér. Oct. 15. 1882. — Page: Case of secondary suture of ulnar nerve. Brit. med. Journ. June 23. 1883. — Meegs: Case of severe and extensive injury of fore-arm, with recovery. Med. Rec. p. 706. Dec. 1883. — Bayer, K.: Zur Statistik der Schussverletzungen. (Klinik Gegenbauer.) Prager med. Wochenschr. Nr. 3. 1883. — Mitchell, Weir: Cases of lesions of peripheric nerves trunks, with commentaries. Amer. Journ. of med. sc. Nr. 17. July 1883. — Richelot, L. G.: Note sur l'innervation collatérale à propos d'une résection du nerf médian. Bull. de la soc. de chir. Séance du 23 mai. p. 439. L'union méd. p. 922. VIII. 1883. L'Union méd. p. 953. Nr. 171. 1883. — Pick: Un cas du suture du nerf radial six mois après division complète. L'Union méd. p. 964. Nr. 172. 1883. — Trélat: Nerf radial emprisonné dans un cal. Comptes rendus de la soc. de chir. Nr. 19. 1883. — Zesas: Durchtrennung des N. ulnaris. Wiener med. Wochenschr. Nr. 47. 1883. — Bellamy: Traumatic aneurism of the ulnar artery; operation; recovery. 1885. — Charcot: De la névrite traumatique et de ses conséquences en chir. Archiv. génér. de méd. Août, Oct., Nov., Dec. 1885. — Markoe: Second. nerv. suture. Amer. med. Journ. Nr. 11. — Pye Walter: Nerv. suture. Brain. p. 255. July 1886. — Tillmanns: Ueber die operative Behandlung etc. Arch. f. klin. Chir. XXXII. p. 923. 1885.

XI. Resectionen des Handgelenkes.

Orrel: Philosoph. Transact. Vol. 69. p. 10. 1779. — Brechet: Mémoires sur les luxations du joignet. p. 39. 1833. — Velpeau: Nouveaux éléments de

méd. opérat. T. II. p. 691. 1839. — Textor, C.: Ueber Wiedererzeugung der Knochen. p. 22. 1842. — Fergusson: The Lancet. Vol. II. p. 856. 1842—43. — Roux (bei Gerdy): De la résection. p. 41. 1847. — Ried: Resectionen der Knochen. p. 22. 1847. — Gurlt: Resectionen. p. 1208. Bd. II. — Maisonneuve: Gaz. des hôp. 1852. — Küster: Ueber die Resection des Handgelenks. Berliner klinische Wochenschrift. 1874. — Erichsen: Dublin med. Journ. Nov. 1855. — Danzel: Archiv für klinische Chirurgie. VII. 1866. — Hodges, R.: The excisions of joints. Boston 1861. — Heyfelder, C. O.: Operationslehre und Statistik der Resectionen. p. 262. Wien 1861. — Otis: Med. and surg. history of the rebellion. Philadelphia 1861—65. — Lister, Jos.: On excision of the wrist for bones for caries. Lancet. March 25. 1865. April 8. 1865. — Butcher: Essays and reports on operations and conserv. surgery. Dublin 1865. — Surgical history by George Otis. Washington 1870—76. — Langenbeck, B. v.: Demonstration zweier Kranken mit Resect. des Handgelenks. Berliner klin. Wochenschr. Nr. 14. p. 183. — Folet, H.: Contribution à l'étude de la résection du poignet. Gaz. hebd. de méd. et de chir. p. 148. Nr. 10. 1875. — Culbertson: Excision of the larger points of the extremities. Philadelphia 1876. — Vogt, P.: Verhandl. der deutsch. Gesellschaft f. Chirurgie. V. Congress. Bd. XXXII. 1876. — Pye, Walter: Case of excision of the wrist following compound dislocation. Med. Times. and Gaz. Vol. II. p. 532. 1879. — Hentschel, Bruno: Ueber Resectio manus. Diss. Berlin 1879. — Williams, W. Roger: An improved method for excising the wrist-joint. Lancet. Vol. II. p. 932. 1880. — Hinsch, Heinr.: Ueber Handgelenkresectionen. Diss. Kiel 1880. — Ollier: Ueber Erhaltung der Hand durch Abtragung der Carpalknochen und Resection des Radius und Corpus. Gaz. méd. de Paris. 19. 1882. — Derselbe: Présentation de trois opérés de la résection du poignet. Lyon. méd. p. 15. Nr. 19. 1882. — Warren, J. Collins: Excision of the wrist-joint. Boston med. and surg. Journ. Vol. 107. p. 388. 1882. — Hopkins, Wm.: Report of a case of resection of the radius performed by Dr. John Rhea Barton. Boston med. and surg. Journ. p. 436. 1883. — Bidder, A.: Ueber Resectionen des Handgelenks und ihre Entresultate. Arch. f. klin. Chir. Bd. XXVIII. p. 822. 1883. — Polaillon: Résection totale du poignet. Bull. de la soc. de chir. T. IX. p. 36. 1883. — Ollier: De la résection radio-carpienne. Ibid. p. 292. 1883. — Lossen: Allgemeines über Resectionen. Handb. der allg. u. spec. Chir. v. Pitha-Billroth. II. Bd. 2. Abth. — v. Scheven: Ueber Schussverletzungen des Handgelenks. Deutsche milit. Zeitschrift. 5. Jahrg. 1876.

XII. Verletzungen und Verrenkungen des Handgelenkes.

Cruveilhier: Atlas pathol. Artic. p. 3. — Desault: Journ. de chir. u. Oeuvr. chir. — Dupuytren: Leçons orales. — v. Langenbeck's Archiv Bd. XV. — Pitha-Billroth: Handb. der allgem. und spec. Chir. Bd. IV. Abth. II. — Malgaigne: Mémoires sur les luxations du poignet et les fractures qui les simulent. Gaz. méd. p. 720. 1832. — Bouchet: Sur la luxat. du poignet. Thèse de Paris. 1834. — Marjolin: Thèse de Paris. 1839. — Voillemier: Histoire d'une luxat. complète et récente du poignet. Arch. gén. de méd. 1839. — Padieu: Bull. de la soc. anat. p. 162. 1839. — Lénoir: Arch. générales de méd. p. 402. 1839. — Barker: Dislocations of the carpus backward. Gazette med. p. 453. 1844. — Keysser: Observ. d'une luxat. du poignet en arrière. Gaz. méd. de Paris. 1844. — Hecker: Erfahrungen und Abhandlungen. Vollständige Luxation der Hand. 1845. — Paret: Thèse inaug. Paris 1851. — Laloy: Wahre Luxation der Hand. Gaz. des hôp. 1859. — Kums: Luxations du poignet. Annal. de la soc. méd. d'Anvers. 1863. — Parker, F. L.: Med. Rev. Nov. 1. 1871. — Smith: On fractures and dislocations in the vicinity of joints. — Bonnet: Lussazione dell' osso moltangolo maggiore. Giorn. Venetto. Sept. 1865. — Hassan, Mahomet: Complete Luxation der Hand ohne Fractur. L'Union méd. 1867. — Tillmanns, H.: Statistische Beiträge zur Lehre von den Luxationen. Arch. für Heilkunde. Heft 3, 4, XIV. 1874. — Ohlemann: Ueber eine einfache Luxation der Ulna im Handgelenk nach der Vola. Arch. für klin. Chir. XVIII. 1875. — Purdom, E.: Dislocation forwards of the styloid end of the ulna. Edinb. med. Journ. Oct. 1874. — Randers, C. A.: Luxation af Händen med Forskydning af Handrodbenene til Volarseden af Forarmen. Norsk. Magaz. f. Läger. R. 3. Bd. 5. p. 197. Nord. med. Ark. Bd. 7. Nr. 26. 1875. — Caspari: Ueber Luxationen der

Ulna im unteren Radioulnargelenk. D. Zeitschr. f. prakt. Med. Nr. 50. 1876. — v. Scheven: Ueber die Schussverletzungen des Handgelenks. Deutsche militärärztl. Zeitschr. p. 114. 1876. — Taylor: Case of dislocation of the wrist. St. Barthol. Hosp. Rep. XII. 1877. — Hönigschmied: Leichenexperimente über die Zerreissungen im Handgelenk. Zeitschr. f. Chir. X. p. 462. 1878. — Goodall: Dislocation of the wrist; death. Lancet. June 29. 1878. — Norton: Colles' fract.; compound with dislocation of wrist-joint. Lancet. July 19. 1879. — Kleffel: Ein Fall von vollständiger Ausreissung der Hand. Berl. klin. Wochenschr. 9. 1879. — Norton: Laceration of hand sloughing into wrist-joint. Med. Presse and Circ. Febr. 19. 1879. — Smith, Noble E.: Dislocation of the wrist-joint. The Brit. med. Journ. March 20. 1880. — Hamilton, F. G.: Dislocation of the wrist. The Brit. med. Journ. April 3. 1880. — Anderson, R.: Dislocation of the wrist-joint. Ibid. March 1880. — Servier: Observation d'une luxation de poignet. Gaz. hebd. de méd. et de chir. Nr. 13 et 14. 1880. — Moore, M. E.: Three cases illustrating the luxation of the ulna in connection with Colles' fracture. The New York Rec. Nov. 20. 1880. — Feretti, Raf.: Ferita incisa larga e profonda nel ferzo ant.-inferiore dell' avambraccio destro e del carpo con recisione ecc. 1880. — Rydygier: Zur Aetiologie der Handgelenksluxation. D. Zeitschr. f. Chir. XV. p. 289. 1881. — O'Hara, M.: Compound dislocation of the wrist with extension of the semilunar bone. Philad. med. Times. Febr. 11. 1882. — Lossen. — Pitha-Billroth. — Angerer: Aus der chir. Klinik des kgl. Julius-Hospitals zu Würzburg. Baier. ärztl. Intell.-Bl. Nr. 24. 1882. — Kohn, J.: Complicirte Fractur der Hand. Mittheil. d. Ver. d. Aerzte i. Nieder-Oesterr. VII. 6. 1882. — Croly: Verletzung des Handgelenks mit Durchtrennung von Sehnen. Dublin Journ. LXXIV. p. 353. Nov. 1882. — Gray: Contribution to operative and preservative surgery. Dublin Journ. of med. sc. XII. Nov. 1. 1882.

XIII. Luxationen und Fracturen an der Hand.

Lorinser: Luxat. pollic. palmaris. Wiener med. Wochenschrift. 1857. — Meschede: Die Verrenkg. des ersten Daumengelenks. Virchow's Arch. B. 370. 510. — Hugier, P. C.: Considérations anatomiques et physiologiques sur le rôle du pouce etc. Arch. génér. de méd. Oct., Nov., Déc. 1873 et Janvier 1874. — Tillaux: Luxation des quatre derniers métacarpiens en avant. Séance de soc. de chir. Gaz. des hôp. Nr. 51, 54. 1875. — Rinaldi: Luxation de l'extrémité supér. du 4me métacarpien. Le Bordeaux méd. Nr. 33. 1875. — Desprès: Luxation du poignet au avantmédiocarpienne. 1875. — Puky: Dorsale Luxation im Metacarpophalangealgelenk des Zeigefingers mit Sehneninterposition. Wiener med. Wochenschr. Nr. 27. 1875. — Faraboeuf: Une nouvelle pince à réduire les luxations des phalanges. Bull. de l'acad. Nr. 5. 1875. — Delaparde, E.: Des luxations traumatiques de la phalangette du pouce. Paris 1874. — Faraboeuf: Luxation du pouce en arrière. Gaz. des hôp. Nr. 145. 1875. — Marcano: Des luxations irréductibles du pouce en arrière. Bull. génér. de thérap. Sept. 12. 1875. — Foucaut: De la luxation métacarpo-phalangienne du pouce en avant. Thèse de Paris. 1876. — Faraboeuf: De la luxation du pouce en arrière. Arch. génér. de méd. Mars, Avril. Paris 1876. — Waitz, H.: Zur Dorsalluxation des Daumens. Berl. klin. Wochenschr. Nr. 44. 1876. — Ranke: Ein Beitrag zur Incision der Gelenke bei irreponiblen Luxationen. Berl. klin. Wochenschr. Nr. 36. 1877. — Burette, B.: Des luxations des phalangettes des quatre derniers doigts. Thèse de Paris. 1878. — Audoyer: Luxation complète de la phalangette du pouce en dedans. Journ. de méd. de Bordeaux. VII. Nr. 4. p. 35. 1878. — Bull, H.: A case of compound dislocation of the second phalanx of the thumb. Lancet. Nov. 1. 1879. — Zur Pathologie der kleinen Gelenke. Wiener med. Blätter. Nr. 13. p. 300. 1879. — Güterbock: Ueber eine Luxation der zweiten Phalanx des Daumens. Arch. f. klin. Chir. Bd. 24. p. 585. 1879. — Walton: Observation de fracture isolée du 3. metacarpien. Annal. de soc. de méd. de Gand. Mars 1879. — Nimier, H.: Quelques lésions traumat. de l'index gauche, observées chez les cavaliers. Hôp. mil. du Gros-Caillou. Arch. génér. de méd. Nov. 1880. — Bennet, E. H.: Fractures of the metacarpal-bones. Dublin Journ. of med. sc. Jan. 1880. — Richet: Fracture d'un métacarpien. Gaz. des hôp. Nr. 69. 1880. — Eve, F. S.: Specimen of a recent dislocation of the first phalanx of the thumb-forwards. Transact. of the pathol. soc. XIII. 1881. — Desprès: De la meilleure pince, employé dans la réduction des luxations du

pouce. Bull. de la soc. de chir. Oct. 12. 1881. — Heydenreich, Th.: Schussverletzungen der Hände u. Finger. Wien 1881. — Nimier, H.: Quelques lésions traumatiques de l'index gauche, observées chez les cavaliers. Arch. génér. de méd. Nov. 1882. — René, Alb.: Luxations rares du poignet sur l'avant-bras complet et en arrière sans fracture. Gaz. des hôp. Nr. 75. 1882. — Richet, M.: Fracture d'un métacarpien par une balle de revolver. Gaz. des hôp. Nr. 69. 1882. — Guermonprez, F.: Note sur la réduction de la luxation du pouce en arrière au moyen des manœuvres de la douceur. L'Union méd. Nr. 115. 1882. — Richet: Schussfractur eines Metacarpalknochens. Amputation. Gaz. des hôp. 69. 1882. — Bennet, E. H.: Fractur der Metacarpalknochen. Dublin Journ. LXXIII. p. 72. Jan. 1882. — Krehbiel, Gust.: Schusswunde durch die Mittelhand. Wiener med. Wochenschrift. 32. 1882. — Pluyette, E.: Seitliche Luxation der vorderen Phalanx des Ringfingers. Gaz. des hôp. 89. 1882. — Garden, R. J.: Dislocation of the wrist-joint and fracture of the lower end of the radius. A clinical lecture. Edinburg med. Journ. April 1883. — Potsdamer, J. B.: A case of dislocation of the wrist. Philad. med. and surg. Rep. Jan. 6. 1883. — Weinlechner: Ueber Luxation des Daumens. Wiener med. Blätter. Nr. 14. 1883. — Heubner, J. E.: Reduction of backward luxation of the thumb. Philad. med. Times. July 14. 1883. — Thorens: De la luxation des phalangines en avant. L'Union méd. Nr. 104. 1883. — Bosté, J.: Contribution à l'étude des fractures du métacarpe. Thèse de Paris. 1883. — Barn, W.: A case of compound fracture of a finger with subsequent caries of bones treated successfully on conservative principles. Med. Times. Jan. 26. 1884. — Bablon: Contribution à l'étude des luxations des métacarpiens. Bull. de la soc. de chir. Févr. 11. 1885. — Buchanan, G.: Case of compound dislocation of the semilunar bone of the carpus. Med. Times. Jan. 24. 1885. — Körber, H.: Die dorsale Luxation des Daumens. Diss. Breslau 1885. — Otis, E. O.: Backward dislocation of the fingers upon the metacarpus. Boston med. and surg. Journ. Sept. 2. 1886. — Dubar: Luxation en arrière et en dehors de la phalangette du pouce droit. Bull. de la soc. de chir. Avril 29. 1886. — Jalaguier, A.: Traitement chir. des luxations en arrière, récentes et irréductibles des doigts sur les métacarpiens. Arch. génér. de méd. Févr. 1886. — Faraboeuf: Luxation de la phalangue du medius avec plaie et issue de la première. Bull. de la soc. de chir. Juin 2. 1886.

XIV. Verletzungen von Weichtheilen der Hand. Complicirte Verletzungen der Hand und Finger.

Rochelt: Ueber die Naht getrennter Sehnen. Wiener med. Presse. Nr. 26, 27. 1874. — Hoselitz: Ueber die Naht getrennter Sehnen. Wiener med. Presse. Nr. 49. 1874. — Société de chirurgie. Séance 3. Nov. 1. 1875. Gaz. des hôp. 130. 1875. — Bellamy, E.: Revolver bullet encysted in the palm; removal. The Brit. med. Journ. Oct. 1875. — Le Dentu: Plaie de la paume de la main; blessure de l'arcade palmaire superficielle. L'Union méd. Nr. 148, 150. 1875. — Anger: Réunion des sections tendineuses. Gaz. des hôp. Nr. 19. p. 148. 1875. — Tillaux: Suture de tendons. Gaz. des hôp. Nr. 19. 1875. — Célarier: Cas de chir. conserv.; écrasement des doigts. Arch. méd. belges. Mai 1875. — Irwin: Extensive laceration of the hand caused by the explosion of a bottle of white gunpowder while held in the hand. Americ. Journ. of med. sc. April 1875. — Hulke: Clinical lecture on a wound of the palm. Med. Times and Gaz. p. 463. May 1. 1875. — Nancrede, Ch.: A plea for the recival of the use of the suture in the treatment of divided tendons. Philad. med. Times. Aug. 5. 1876. — Pilate: Suture d'un tendon facilité la compression d'Esmarch. Gaz. méd. de Paris. Nr. 7. 1876. — Duplay: Suture tendineuse par anastomose. Gaz. des hôp. Nr. 140. 1876. — Ogston, Alex.: Deligation of the deep palmar arch. Brit. med. Journ. June 24. 1876. — Dupont: Extrait du rapport chir. de l'hôp. milit. d'Anvers; chir. conserv.; section de doigt. Arch. méd. belges. Nov. 1876. p. 342. — Pinkerton, Rob.: Case of tearing out of the entire tendon of the flexor longus pollicis muscle. Glasgow med. Journ. Jan. 1877. — Rochas: De la suture des tendons. Paris 1876. — Notta: Suture des tendons. Gaz. des hôp. Nr. 46. 1877. — Eschenburg, Th.: Ueber die Sehnennaht. Diss. Bonn 1877. — Lespine, A.: De la conservation et du pansement au diachylon dans les plaies graves des doigts. Thèse de Paris. 1877. — Brokon, Eug.: Contribution à l'étude du traitement des plaies des

doigts et des oreils. Thèse de Paris. 1877. — Franz, K.: Anheilung eines getrennten Fingergliedes nebst Bemerkungen über das Carbol und Collodium. Memorabilien. Nr. 8. 1877. — Barwell: Wound of palmar arch. Brit. med. Journ. April 21. 1877. — Walton: Injury to the palmar arch. Lancet. Oct. 16. 1877. p. 496. — Donald: Wound of palmar arch.; repeated hemorrhages. Brit. med. Journ. Jan. 20. 1877. — Lebrun, Paul: Essai sur le traitement des hémorrhagies des artérielles de la main et du poignet. Paris 1878. — Ledouble: Essai sur la pathogénie et le traitement des hémorrhagies de la paume de la main. Paris 1877. — Abeille: Anévrisme traumat. du pouce de la main. Bull. gén. de thérap. Déc. 15. 1877. — Guyon, Felix: Recherches sur la lig. de l'arcade palm. superf. acad de méd. Févr. 20. Gaz. des hôp. Nr. 22. 1877. — Desprès: Anévrisme de la main. Gazette des hôp. Nr. 125. 1877. — Bocchini, Angelo: Ligatura dell' arteria subclavia. Il Raccoglitore medico. Agosto 10.—20. 1877. p. 106. — Quesnel, Hyacinthe: Quelques considérations sur les plaies de la main produites par les machines à battre. Paris 1877. — Winkfield: Aneurism of left femoral artery. Brit. med. Journ. Nov. 16. 1878. — François: Plaie contuse de la main; hémorrhagies. Arch. méd. belges. Oct. 1878. — Folker: Hemorrhage from a palmar abscess; ligature of the radial an ulnar arteries. Med. Times. Oct. 12. 1878. — Gilruth: On wounds of the palmar arches. Edinburgh med. Journ. Febr. 1878. — Bellamy, Ed.: Treatment of wounds of the superf. palmar arch by acupressure. Lancet. Sept. 21. 1878. — Prideaux: Note on the excision of the phalangeal joints. Lancet. Vol. II. p. 291. 1878. — Nogier: Arrachement du phalange. Rec. de mém. de méd. Sept. et Oct. p. 532. 1878. — Massé, A.: Arrachement du pouce avec les tendons du long flechisseur et du long extenseur; arrachement des nerfs collatéraux. L'Union méd. Nr. 93. 1878. — Delmas: Relation d'un cas de mutilation de l'indicateur de la main etc. Rec. de mém. de méd. mil. Sept. et Oct. 1878. — Verneuil: Rupture per écrasement de l'artère etc. Gaz. des hôp. Nr. 118, 120. — Hussey, E. L.: Case of aneurism in gluteal region etc. St. Bartholom. Hosp. Rep. XIII. 1878. — Eaton, John: Amputation of three fingers; tetanus; recovery. Lancet. I. p. 660. 1879. — Lee: Diffuse traumatic aneurism of the palmar arch. New York med. Rec. Jan. 11. 1879. — Kottmann: Die Sehnennaht an der Hand. Corresp.-Bl. für Schweizer Aerzte. Nr. 17 u. 18. 1879. — Aubert: De la dilatation et de l'extension des muscles. Lyon méd. Nr. 16. 1879. — Busch, W.: Ueber den Abriss der Strecksehne von der Phalanx des Nagelgliedes. Centralblatt f. Chir. Nr. 1. 1880. — Kölliker: Ein Fall von Sehnennaht. Centralblatt f. Chir. Nr. 6. 1880. — Nicoladoni, C.: Ein Vorschlag zur Sehnennaht. Wiener med. Wochenschrift. Nr. 52. 1880. — Pozzi: Anévrisme traumat. de l'arcade palmaire superf. Gaz. méd. de Paris. Nr. 41. 1880. — Desprès, Armand: Du traitement de quelques blessures des artères de la main. Bull. gén. de thérap. 1880. 30. Jan. — Fourrier: Du traitement des plaies de la main par le poids et la position. Bull. gén. de thérap. Mai 30. 1880. — Délattre, Léon: De la compression dans les hémorrhagies traumat. de la paume de la main. Thèse de Paris. 1880. — Lallemand, Louis Alfred: Des plaies par arrachement du pouce. Thèse de Paris. 1880. — Doutre, M.: Observation d'arrachement de la troisième phalange de l'indicateur de la main gauche. Mém. de méd. milit. Nr. 2. 1880. — Weinlechner: Chir. Mittheilungen aus der ersten chir. Abth. der k. k. Rudolf-Stiftung. Wiener med. Blätter. Nr. 18. 1880. — Guermonprez: Plaies par éclatement des doigts et des orteils. Gaz. des hôp. Nr. 129. 1881. — Roth, Th.: Zerreissungen und gequetschte Verwundungen. Memor. Nr. 6. p. 350. 1881. — Richet: Plaie de la paume de la main par balle de revolver. Gaz. méd. de Paris. Nr. 37. 1881. — Thirier, J.: Étude sur le traitement des plaies des arcades palmaires. Journ. de méd. de Brux. Févr., Mars, Avril, Mai, Juillet 1881. — Pozzi, S.: Anévrisme traumat. de l'arcade palmaire. Gazette méd. de Paris. Nr. 41. 1880. — Mourton: De la suture des tendons. Rec. de mém. de méd. milit. Nr. 1. 1881. — Gluck, Th.: Ueber Muskel- und Sehnenplastik. Archiv für klin. Chirurgie. Bd. 26. p. 61. 1881. — Trélat: Schussverletzung der Hand. Gaz. des hôp. 119. p. 948. 1882. — Croly, H.: Primäre Amputation eines grossen Theiles der rechten Hand mit Erhaltung des Daumens und Zeigefingers. Dublin Journ. LXXIV. p. 356. Nov. 1882. — Huck, G.: Beitrag zur Sehnenplastik. Chir. Centralblatt. IX. 18. 1882. — Madelung, O.: Zur Erleichterung der Sehnennaht. Chir. Centralblatt. IX. 6. 1882. — Du Pré, G.: Contribution á l'étude du pansement de Lister. Journ. de méd. de Brux. Mai 1882. — Berger: Anévrisme cirsoïde de la main. Gaz. des hôp. Nr. 36. p. 1082. 1882. — Roberts, J. B.: Sackförmiges Aneurysma des zweiten

Ramus interosseus des Arcus palm. prof. Boston med. and surg. Journ. Vol. CVI. Nr. 22. p. 516. June 1. 1882. — Poignon, G.: Traumat. Aneurysma an der Hand. Rec. de mém. de méd. milit. 3. sér. XXXVIII. p. 190. 1882. — Richet: Schussverletzung. Consecutives Aneurysma spurium des Arcus vol. superf. Gaz. des hôp. 17. 1882. — Kölliker, Th.: Unterbindung beider Vorderarmarterien wegen Arcusblutung. Berl. klin. Wochenschrift. XIX. 1882. — Delorme, E.: De la ligature des artères de la paume de la main et en particulier des artères de la plante du pied. Avec 18 planch. Paris 1882. — Cochu: Ueber Verletzungen des linken Zeigefingers bei Cavalleristen. Arch. gén. de méd. 7. p. 609. Nov. 1882. — Nimier, H.: Quelques lésions traumat. de l'index gauche. Arch. gén. de méd. Nov. 1882. — Bellamy, Ed.: Ueber Behandlung der Contractur der Finger. Lancet. II. p. 439. Sept. 11. 1882. — Sell: Gerissene Wunde am Handrücken. Tetanus. Heilung. Brit. med. Journ. Dec. 23. 1882. p. 1250. — Garden, R. J.: Dislocation of the wrist-joint and fracture of the lower end of the radius. Edinb. med. Journ. April 1883. — Potsdamer, J. B.: A case of dislocation of the wrist. Philad. med. and surg. Rep. Jan. 6. 1883. — Weinlechner: Ueber Luxation des Daumens. Wiener med. Blätter. Nr. 14. 1883. — Heebner, E. F.: Reduction of backward luxation of the thumb. Phil. med. Times. July 14. 1883. — Plessing: Heilung eines Aneurysma racemos. arter. durch subcutane Alkoholinjection. Archiv f. klin. Chir. XXXIII. 1886. — Polaillon: Étude clinique pour le traitement de l'anévrisme art.-veineux. 1886. — Vallas: Varice anévrismale de la cuisse. Soc. de méd. Lyon méd. Nr. 13. 1886. — Harrison: Wound of wrists with division of median and ulnar nerves. Brit. med. Journ. March 8. p. 443. 1886. — Schwartz, E.: Plaie du poignet; section du nerf médian. Bull. de la soc. de chir. p. 942. 1886. — Tillaux: Gaz. des hôp. Nr. 41. p. 565. 1886. — Riedinger: Ueber Nervenchirurgie. Sitzungsberichte der physik. Gesellschaft zu Würzburg. 1886.

XV. Subcutane Verletzungen der Muskeln und Gefässe des Armes.

Führer: Beiträge zur chir. Myologie. Berlin 1850. p. 51. — Malgaigne: Ueber Scapulalgie. L'Union. 113. 1853. — Buffalo, Alfred: Med. Journal. XIV. p. 641. April 1859. — Ashhurst, S.: Rupture of the biceps flexor cubiti. Philad. med. Times. Jan. 4. 1873. — Jarjavay: Sur la luxation de la longue portion du muscle biceps huméral. 1867. — Uhde: Zur Casuistik subcutaner Rupturen der Muskeln und Sehnen. Archiv f. klin. Chir. XVI. p. 202. 1874. — Brooke: A case of rupture of the biceps. Ibid. Sept. 9. 1874. — Nancrede, C.: A rupture of the biceps flexor cubiti. Philad. med. Times. May. 23. 1874. — Perkowski: Ein Fall von Lux. des langen Kopfes des Bicepsbrachii. Pam. Tow. Lek. Marzz. IV. p. 534. 1875. — Montgomery, H. F.: Case of traumatic aneurism at the bend of the arm cured by flexion. Amer. Journ. of med. soc. April 1875. — Heath: Two cases of sloughing of arteries. The Lancet. July 10. 1875. — Marchant: Plaie par arrachement de la face interne du bras; déchirure de l'artère humérale et du nerf médian. Gaz. hebdomad. de méd. et de chir. Nr. 5. 1876. — Fontaine: Ligatures artérielles et veineuses; guérison parfaite. Arch. méd. belges. Sept. 1876. — Hulke: Circular laceration of the inner and middle coats of the brachial artery, followed by thrombosis and gangrene, fracture of radius, bruises of the leg; death. Med. Times and Gazette. Jan. 15. 1876. — Choznacki: Ueber Sehnenluxation. Diss. inaug. Greifswald 1877. — Chazin: Anévrisme faux primitif; anomalie de l'artère humérale. Gaz. des hôp. Nr. 5. 1877. — Boeckel, Jul.: Deux cas d'anévrisme du pli du coude traités avec succès par la ligature antisept. Gaz. hebd. Nr. 22. 1877. — Cameron, Hector C.: Illustrations of antiseptic surgery on the antiseptic ligature of arteries. Lancet. March 9. 1878. — Watson, E.: Clinical account of two cases of an aneurism treated successfully by Syme's operation. Lancet. April 27. 1878. — Callender, G. W.: Clinical lecture on dislocations of muscles and their treatment. Brit. med. Journ. July 13. 1878. — Holt, L. E.: True aneurism of brachial-artery, cured compression. Amer. Journ. of med. sc. April. p. 382. — Mourton: De la suture des tendons. Rec. de mém. de méd. milit. Nr. 1. 1881. — Delahousse: Considérations pratique sur la ligature de la brachiale en cas d'anomalie. Rec. de mém. de méd. milit. Nov. et Déc. 1879. — Régard, Amédée: Étude sur les ruptures muscul. Thèse de Paris. 1880. — Busch, W.: Ueber den Abriss der Strecksehne von der Phalanx des Nagelgliedes. Centralblatt für Chirurgie. Nr. 1. — Güterbock, P.: Kleinere Mit-

theilungen über Zerreissung der Sehne des musc. biceps brachii. Archiv f. klinische Chirurgie. XXVI. p. 259. 1881. — Richet: Section de l'artère et du nerf cubital par un coup de couteau. L'Union médicale. Nr. 159, 160. 1881. — White, J. W.: A case of supposed dislocation of the tendon of the long head of the biceps muscle. The Americ. Journ. of the med. sc. January 1881. — Page, H. W.: The immediate suture of divided nerves. Brit. med. Journ. May 7. 1881. — Baudin: Contribution à l'étude de la hernie muscul. spontanée. Rec. de mém. de méd. milit. Nr. 5. 1881. — Maydl, Carl: Ueber subcutane Muskel- u. Sehnenzerreissungen mit Berücksichtigung der durch directe Gewalt entstandenen und offenen Verletzungen. Deutsche Zeitschrift für Chir. XVI ff. 1882. — Weinlechner: Ueber subcutane Muskel-, Sehnen- u. Knochenrisse. Wiener med. Blätter. Nr. 1. 1882. — Heuk, G.: Ein Beitrag zur Sehnenplastik. Centralblatt f. Chir. Nr. 18. 1882. — Lücke: Ueber die traum. Insufficienz des M. quadric. fem. und verwandte Affectionen an Schulter und Hüfte etc. (Originial.) Deutsche Zeitschrift f. Chir. Bd. 18. p. 140 ff. 1882. — Helferich, H.: Ueber Muskeltransplantation beim Menschen. Archiv f. klin Chir. Bd. 28. p. 562. 1882. — Maydl, C.: Ueber subcutane Sehnenluxationen. Allgem. Wiener med. Zeitung. Nr. 5 u. 6. 1882. — Hopkins, W. B.: Cases illustrating some forms of injuries to the arm resulting from muscular violence; ruptur of the tendon of the long head of the biceps. Philad. med Times. March 24. 1882. — Feré, Ch.: Sur l'atrophie muscul. qui succède a certaines lésions articul. Le Prognès méd. Nr. 20, 21. 1882. — Nimier: De la hernie et pseudo-hernie. Archiv gén. de méd. Sept. 1882. — Faraboeuf: Notes sur deux cas de pseudo-hernie muscul. Bullet. de la soc. de chir. Nr. 7. 1881. — Gluck: Ueber Muskel- und Sehnenplastik. Archiv für Chirurgie. Bd. XXVI. p. 61. 1881. — Monks, G. H.: On rupture of the tendon of the long head of the biceps brachii muscle. 1886. Boston med. and surg. Journ. Nov. 25. 1886. p. 496. — Hirn: Zerreissung der Bicepssehne bei Lux. hum. subglen. Inaug.-Diss. Würzburg 1886. — Gies, Th.: Zwei operative Fälle von Hernia muscularis. Rostock 1886.

Kapitel XV.

Luxation des Ellenbogengelenkes.

Anatomie des Ellenbogengelenkes.

§. 1284. Das Ellenbogengelenk wird aus drei Gelenken zusammengesetzt.

Der knöcherne Theil besteht aus dem Processus cubitalis humeri und den beiden oberen Enden des Radius und der Ulna.

Der Processus cubitalis zerfällt in die Trochlea zur Aufnahme der Cavitas sigmoidea major der Ulna und in die Emin. capitata, worauf sich das Köpfchen des Radius bewegt.

Der Bau des Ellenbogengelenkes ist deshalb ein sehr complicirter, weil sich in demselben nicht nur Flexion und Extension, sondern auch Rotation vollzieht.

Man unterscheidet zum Zwecke der Classification der Luxationen zwei Gelenke. Das eine dient zur Vermittelung der Flexion und Extension, das andere zu derjenigen der Pro- und Supination.

Die Beugung und Streckung findet um die Querachse des Gelenkfortsatzes des Humerus statt und wird vorzüglich um die Trochlea ausgeführt. Die Trochlea besteht eigentlich aus zwei abgestutzten und in der Mitte verschmolzenen Kegeln. In der Mitte derselben besteht eine tiefe Furche, zur Aufnahme der Firste der Cavitas sigmoid. maj. ulnae bestimmt. Durch dieses exacte Ineinandergreifen der beiden Contactflächen wird sowohl die Festigkeit des Gelenkes überhaupt garantirt, als auch ganz besonders die Seitenverschiebung gehemmt.

Die innere Kante der Trochlea ragt bedeutend weiter nach unten als die äussere, wodurch die leichtere seitliche Verschiebbarkeit der Vorderarmknochen nach aussen gegeben ist.

In dem Radiohumeralgelenke findet nicht nur die Rotation, sondern auch die Flexion und Streckung statt; der Radiuskopf wandert hierbei mit der Ulna nach vorn und liegt nur bei der Flexion mit seiner ganzen concaven Fläche der Eminentia capitata innig an, bei der Streckung ruht das Köpfchen nur mit seinem vorderen Rande der Eminentia capitata auf.

Die Drehung des Vorderarmes findet um eine Achse statt, welche von dem Mittelpunkte der Fossa patellaris des Radiuskopfes zur Mitte der unteren Gelenkfläche des Ulnarköpfchens verläuft. Der Rand des Radiusköpfchens articulirt seitlich mit der Cavitas sigmoidea minor ulnae, das Ulnarköpfchen durch seinen cylindrischen Theil mit der Incisura semilunaris radii. Die Pro- und Supination ist in einem Winkel von 180°, die Flexion und Streckung in einem solchen von 50° möglich.

Die Festigkeit des Gelenkes ist ferner bedingt durch die Straffheit der Seitenbänder.

Die Streckung wird im Ellenbogengelenke durch das Anstossen des Olecranon an die hintere Fossa supratrochlearis, die Beugung durch die Berührung des Process. coronoid. mit der vorderen Fossa gehemmt. Bei der starken Streckung stösst ferner der hintere Rand des Radiusköpfchens an eine Rauhigkeit der Eminentia capitata an.

Die Knochenhemmung wird für die Pro- und Supination dadurch gegeben, dass die vordere oder hintere Kante der semilunaren Radiusfläche sich an die hintere Leiste der Ulna, welche in den Process. styloideus ausläuft, anstemmt. Bei der starken Pronationsbewegung soll auch an der Kreuzungsstelle der beiden Knochen ein Hemmniss gegeben werden können? Die Spannung der Bänder, Kapsel und Muskeln dient besonders für die Rotation als Hemmungsmoment.

Von letzteren sind speciell der Brachial. int. und Biceps für die Streckung zu erwähnen. Bei Kindern hemmen ganz besonders die Muskeln und Gelenkkapseln und -bänder die Bewegungen, da die Hemmungspunkte seitens der Knochenvorsprünge weniger ausgeprägt sind. Es ist dementsprechend auch die Excursion der Beugung und Streckung bei Kindern, sowie auch bei Frauen viel grösser als bei robusten Arbeitern. Durch die geringere Entwickelung der Fortsätze: des Olecranon, des Capitulum radii, gegenüber der Abflachung der Fossa supratrochlearis etc., wird die Knochenhemmung relativ später eintreten; es sprechen hierbei indes auch noch andere Momente mit: die geringere Länge, Dicke und Kraft der Muskulatur bei Kindern.

Die Muskeln sind bei Kindern relativ kürzer als bei Erwachsenen, so dass der Unterschied in der Grösse der Bewegungsexcursionen nicht so bedeutend ist, als man nach dem Verhalten der Knochen erwarten könnte. Bei Kindern sind andererseits die Höcker, Vorsprünge und Kanten flacher, wodurch das Ineinandergreifen der einzelnen Gelenktheile in einander weniger innig und dementsprechend die relative Häufigkeit der Luxationen überhaupt und besonders der seitlichen Verrenkungen bei Kindern mit erklärt wird. Ausserdem sind die Gruben, die Unterstützungspunkte für das Olecranon und das Radiusköpfchen flacher. Die Epiphysenknorpelscheiben sind weniger fest, elastischer, weshalb viel eher eine Luxation als eine Epiphysentrennung eintritt.

Die Rotation des Vorderarmes wird nach Schüller weniger durch Knochenvorsprünge als durch Spannung der antagonistischen Muskeln und der Bänder gehemmt. Die Pronation wird durch die Spannung des Lig. annulare, des Lig. cubito-radiale, der vorderen Kapselwand, sowie der Kapsel und Bänder des unteren Radioulnargelenkes, speciell auch noch der Muskeln, Biceps, Supinator brevis und longus, weniger der Extensores manus behindert. Die Supination wird gehemmt durch die Spannung des gleichen Kapsel- und Bandapparates in der radialen Hälfte des Ellenbogengelenkes, im unteren Radioulnargelenke, des Lig. cubito-radiale und der Membrana interossea, der Muskeln Pronator teres und quadratus, der radialen Flexoren der Hand.

§. 1285. Häufigkeit des Vorkommens der Luxation überhaupt. Die Luxation des Vorderarmes überhaupt kommt nach Malgaigne, Gurlt, Krönlein am häufigsten nach derjenigen des Oberarmkopfes vor.

Nach Krönlein kommt dieselbe in 27,2 % aller Luxationen vor gegen 51,7 % der Schulterluxationen.

§. 1286. Häufigkeit nach der Seite. Die Luxation vertheilt sich nach Krönlein gleichmässig auf beide Seiten und kam unter 100 Luxationen 23mal am Ellenbogengelenke und zwar 11mal rechts, 12mal links vor.

§. 1287. Häufigkeit nach dem Geschlechte. Der Einfluss des Geschlechts war bei den Luxationen übereinstimmend ungünstig für das männliche Geschlecht (4 : 1).

Unter 26 Fällen des Hôtel Dieu kamen 5 Frauen, unter 20 von St. Louis 6 Frauen vor, also circa 1/4 der Luxationen befiel die Frauen.

§. 1288. Häufigkeit nach dem Alter. Bezüglich des Alters waltet indes das umgekehrte Verhältniss wie bei der Humerusluxation ob.

Von 5—15 Jahren luxirte der Humeruskopf 4mal auf 370 Luxationen (1/95) (nach Malgaigne); von 5—15 Jahren der Ellenbogen 6mal auf 47 Luxationen (1/7).

Von 15—25 Jahren luxirte der Humeruskopf 36mal (1/10), der Ellenbogen 16mal (1/3).

Von 25—60 Jahren luxirte der Humeruskopf 124mal (1/3), der Ellenbogen 4mal (1/10).

Von 60—80 Jahren luxirte der Humeruskopf 109mal (1/3), der Ellenbogen 3mal (1/15).

Die Luxation des Ellenbogens gehört daher hauptsächlich dem jugendlichen Alter an, und kommt im kindlichen Alter vor dem sechsten Jahre nie zur Beobachtung (Malgaigne). Krönlein hebt hervor, dass die Luxation des Ellenbogengelenkes im Alter von 1 bis 20 Jahren weitaus die häufigste sei. Von 113 Luxationen dieses Alters gehörten nur 2 der Schulter = 1,8 % und 80 dem Ellenbogen an = 70 %. Krönlein hebt noch hervor, dass die Luxation des Ellenbogengelenkes die adäquate Verletzung für die indirecte Schultergelenkluxation sei.

Beim Falle auf die ausgestreckte Hand halte der Erwachsene durch kräftige Contraction der das Ellenbogengelenk umgebenden Muskeln das letztere steif und es werde hierdurch die Ueberstreckung des Ellenbogengelenkes und somit die Entstehung der Luxation verhindert, während die Gewalt durch den starr gehaltenen Arm weiter gegen das Schultergelenk verpflanzt werde, und durch den somit verlängerten Hebelarm werde die Gewalt dem sehr beweglichen, schwerer durch die Muskeln fixirbaren Schultergelenke mitgetheilt, wodurch die Luxation desselben entstehe. Das Kind sei hingegen noch nicht willensstark genug, um das Ellenbogengelenk durch eine kräftige Muskelaction zu fixiren, und es entstehe hier eine Luxation des Ellenbogengelenkes.

Die Häufigkeit der Luxation bei Kindern ist durch die früher mitgetheilte Abflachung der Fossa supratrochlearis zu erklären. Dass nicht statt der Luxation regelmässig Epiphysentrennung eintritt, dürfte seine Erklärung in der geschützten Lage der Epiphysen im Gelenke und in der durch die erwähnten anatomischen Verhältnisse gegebenen Leichtigkeit der Luxationsentwickelung finden.

Unter 5 Jahren umgekehrt ist die Seltenheit der Luxation durch die geringe Resistenz der Epiphysenlinie erklärt.

§. 1289. In Bezug auf die Unterarten der Luxationen herrscht bis auf die neueste Zeit die grösste Verwirrung. Duverney leugnete sogar alle Luxationen, während doch Hippokrates schon von einer Luxation nach hinten und selbst nach vorn sprach. Cooper sprach nur von Luxationen beider Vorderarmknochen nach hinten, sowie der

isolirten Luxation der Ulna nach hinten und der von ihm sogenannten Luxation beider Knochen nach hinten und aussen und nach hinten und innen.

§. 1290. Nomenclatur nach Malgaigne. Malgaigne unterschied:

a) Luxationen nach hinten:
   1. vollständige (häufig),
   2. unvollständige (sehr häufig),
   3. der Ulna allein;
b) Luxationen nach aussen:
   4. unvollständige nach aussen,
   5. nach hinten und aussen,
   6. vollständige nach aussen;
c) Luxationen nach innen:
   7. unvollständige nach innen,
   8. vollständige nach hinten und innen;
d) Luxationen nach vorn:
   9. vollständige und unvollständige nach vorn;
e) doppelte Luxationen der Ulna auf den Humerus und den Radius zugleich;
f) 10. der Ulna nach hinten und des Radius nach vorn,
   11. der Ulna nach hinten und des Radius nach aussen.

Die Luxation des Vorderarmes nach hinten.

§. 1291. Es ist hier am Platze, hervorzuheben, dass eigentlich nicht der Vorderarm nach hinten verrenkt ist, sondern der Processus cubitalis humeri nach vorn, weil derselbe die vordere Kapsel zuerst sprengt und sich von den Gelenkflächen der Ulna und des Radius entfernt und also durch den vorn gelagerten Riss nach vorn austritt. Wir bezeichnen jedoch die Luxationen nach dem peripher gelegenen Theile. Malgaigne unterscheidet hier zwischen einer vollständigen und einer unvollständigen Luxation.

Eigentlich ist diese Unterscheidung nicht ganz logisch, wie schon früher bei der Humerusluxation erwähnt, weil in dem Augenblicke, wo die Cavitas sigmoid. maj. die Trochlea verlassen hat, auch die Luxation vollständig ist und das mehr weniger starke Hinaufrücken des Processus coronoideus nicht zum Begriffe der Vollständigkeit der Luxation gehört. Indes giebt diejenige Luxationsform, welche Malgaigne als incomplet bezeichnet, eine so characteristische Configuration, dass ich die Form nicht unerwähnt lassen kann; ich habe dieselbe mehrmals gesehen und noch in allerletzter Zeit meinen Assistenzärzten demonstriren können.

Schüller hat sogar durch seine Leichenversuche nachgewiesen, dass die Luxation auf dem unvollkommenen Entwickelungsgrade stehen bleiben kann. Der Processus coronoideus ist gegen die untere Trochleafläche angestemmt, das Radiusköpfchen steht mit seinem Rande unter der Eminent. capit., das Lig. lat. ext. ist meist erhalten. Dieselben kommen nach Schüller's Experimenten besonders bei Kindern vor.

§. 1292. Häufigkeit gegenüber andern Ellenbogenluxationen. Die Luxation nach hinten kommt am häufigsten von allen Luxationen des Ellenbogengelenkes vor; Malgaigne giebt indes dies nur zu, wenn die vollständigen und unvollständigen zusammengefasst werden; und sie verhält sich dann nach Malgaigne wie 12 : 1, nach Desault wie 10 : 1.

Nach Krönlein kam von 109 Luxationen des Ellenbogengelenkes, welche unter 400 Luxationen überhaupt vorkamen, 94mal diejenige nach hinten vor.

§. 1293. Vorkommen nach dem Alter. Die Luxation kommt mit Vorliebe in dem jugendlichen Alter vor. Hamilton sah die Luxation 60mal, das Durchschnittsalter war 20 Jahre. Der jüngste Patient war 4, der älteste 53 Jahre alt; 23mal sah er die Luxation bei Kindern unter 14 Jahren.

§. 1294. Entstehungsweise. Die vollständige Luxation entsteht nach der Ansicht der meisten Chirurgen durch Fall auf die Hand des extendirten Vorderarmes. An der Leiche lässt sich ebenfalls die Luxation nach hinten, am besten durch Hyperextension (dorsale Flexion) hervorrufen. Bei der Hyperextension stemmt sich das Olecranon in die Fossa supratrochlearis posterior an und gewinnt daselbst einen Stützpunkt, einen neuen Drehpunkt.

Die Achse der Bewegung des Vorderarmes wird plötzlich aus der Querachse des Processus cubitalis nach hinten und oben, in den Unterstützungspunkt des Olecranon an der Fossa supratrochl. post. verlegt.

Der Vorderarm wird hierbei in einen einarmigen Hebel verwandelt und bei hinreichender Kraft wird die Hyperextension noch weiter forcirt; es stellt sich der Vorderarm zum Oberarme in einen nach hinten offenen Winkel. Bei genügender Krafteinwirkung wird nun der Processus cubitalis humeri, nach Andern der Process. coronoid. gegen die vordere Kapselwand gepresst, so dass eine starke Anspannung der letzteren und Zerreissung derselben eintritt. Das eine oder andere Seitenband oder auch beide zugleich werden hierbei oft ebenfalls bis zum Zerreissen angespannt, und es verlässt der Processus cubitalis die Gelenkhöhle.

Wenn die Gewalt eine sehr grosse ist, so reisst der Gelenktheil des Humerus auch noch den Brachialis internus, selbst den Nervus medianus, ja sogar die Art. cubitalis und zuletzt die Haut ein, so dass er nach aussen vordringt. Zu gleicher Zeit verlassen naturgemäss die Ulna und der Radius, erstere sich in der Fossa supratrochlearis posterior, letzterer sich mit dem hinteren Rande seines Köpfchens auf dem hinteren Theile der Rotula anstemmend, die Gelenkfläche des Process. cubit.; sie hebeln sich in der weiteren Entwickelung des Mechanismus gewissermassen mit ihrem vorderen Abschnitte von derselben ab.

Betreffend die Entstehungsweise sagt Bichat umgekehrt: der Oberarm wird, weil er der luxirende Theil ist, in einen zweiarmigen Hebelarm umgewandelt.

Derselbe stützt sich bei der Hyperextension des Vorderarmes mit seiner hinteren Fläche auf das Olecranon auf, der kürzere nach unten

vom Unterstützungspunkte abfallende Hebelarm, der Processus cubitalis, wird nach vorn abgehebelt und zerreisst dann die vordere Kapsel.

§. 1295. Entstehung einer Distorsion. In diesem Augenblicke der Entwickelung der Verrenkung, wo die Gelenkflächen ausser Contact getreten sind, könnten noch immer, wenn die verletzende Gewalt durch den zu überwindenden Widerstand erschöpft wäre, die Cavitas sigmoid. maj. und das Radiusköpfchen unter dem Zuge der vielleicht noch theilweise an der vorderen Seite erhaltenen Kapsel und Muskeln, trotzdem die Gelenkflächen schon ausser Contact getreten, letztere wieder mit einander in Verbindung treten, so dass wir nur eine Distorsion des Gelenkes, im engeren Sinne, oder die spontane Einrenkung einer schon bestehenden Luxation vor uns hätten.

Bei der Spontanreposition ist indes nöthig, dass die Cavitas sigmoidea, nachdem sie die Trochlea verlassen hat, bei ihrem Rücktritte zu derselben gerade genau die Trochlea umfasst, um wieder reponirt werden zu können; sobald dieselbe indes, wie es nach der Zerreissung der vorderen Kapsel und der seitlichen Gelenkbänder stets eintreffen muss, nur etwas nach hinten gewichen ist, so stemmt sich die Ulna bei ihrer Rückkehr zur Trochlea mit der Spitze des Proc. coronoid. oder ihrer vorderen Fläche auf die hintere Fläche der Trochlea auf, so dass die Luxation vollkommen und dauernd vorhanden ist.

Dies wird wiederum um so eher eintreten, als die vorderen Muskeln gewaltsam gedehnt sind und den ganzen Vorderarm gerade vermöge ihrer Dehnung nach oben ziehen.

In dem Augenblicke, wo der Proc. coronoid. sich auf die Trochlea aufstemmt, ist der bis dahin während der Luxationsentwickelung einarmige Hebel des hyperextendirten Vorderarmes in einen zweiarmigen Hebel verwandelt, und es wird das Olecranon aus der Fossa supratrochlearis herausgehebelt, die Gelenkfläche, die Cavitas sigmoidea, verlässt die Trochlea ganz und die Luxation ist fertig.

§. 1296. Verhinderung der spontanen Einrenkung. Die spontane Einrenkung tritt am Ellenbogen höchst selten ein und zwar deshalb, weil die luxirende Gewalt in der ursprünglichen senkrechten Richtung fortwirkt, wobei die Knochen noch weiter longitudinal über einander geschoben werden, so dass bei der folgenden Flexion die vordere Fläche des Proc. coronoid. an die hintere des Proc. cubit. humeri anstösst.

Nach der eingetretenen longitudinalen Verschiebung der Vorderarmknochen am Oberarme vorbei wird nämlich in Folge einer einfachen Abknickung durch das Gewicht des fallenden Körpers der Vorderarm zum Oberarme in Beugung gestellt.

Es ist noch wahrscheinlicher, dass zur Hervorrufung der longitudinalen Verschiebung die Beugungsmuskeln, Biceps und Brachialis internus in dem gegebenen Augenblicke, durch die stattgehabte dorsale Flexion des Vorderarmes in die grösste Spannung versetzt, sich re- und contrahiren und bei ihrer Verkürzung, statt den Arm zu beugen, die Ansatzpunkte der Vorderarmknochen nach oben und hinten ziehen und die Gelenkenden beider Vorderarmknochen hinter dem Proc. cubit. humeri nach hinten und oben schieben.

§. 1297. Leichenexperiment. Roser entwickelte die Luxation an der Leiche durch das rasche Aufeinanderfolgen von Hyperextension und plötzlicher Beugung. Hierbei legt man den Oberarm am besten so auf eine Tischplatte auf, dass nur der Gelenktheil vorsteht, und nach einer übermässigen Hyperextension lässt man rasch die Flexion folgen. Bei der übermässigen Extension wird besonders das Capitulum radii die Emin. capitata verlassen, weil die letztere am meisten nach vorn gewandt ist, während ihre hintere, überknorpelte Fläche nur bis zur Mitte der Eminentia reicht. Es ist daher erklärlich, dass das Capitulum radii früher vollständig ausgerenkt ist, als der Proc. coronoid. und die Cavitas sigmoid. maj. ulnae die Rolle verlassen haben. Die Emin. capit. geht nach hinten und aussen durch eine scharfe Leiste in den Epicondylus ext. über, so dass an dieser Leiste der scharfe Rand des Capitulum radii sich nach oben anstemmt; wenn man nun die Volarflexion plötzlich folgen lässt, so zieht das Lig. annul., wofern es, wie meist, erhalten bleibt, die Ulna nach hinten.

§. 1298. Entwickelung der unvollständigen Luxation. Bleibt der Processus coronoid. in Folge der gespannten Seitenbänder auf der Trochlea stehen, so haben wir die unvollständige Luxation nach hinten; derselbe gleitet indes meist an der hinteren glatten Fläche der Trochlea ab und wird nach hinten und oben in die Fossa supratrochlearis von den sich in doppelter Weise, a) durch die active Contraction, b) durch die elastische Retraction, verkürzenden Muskeln nach hinten und oben gezogen.

§. 1299. Häufigkeit der incompleten Luxation. Malgaigne behauptet im Gegensatz zu allen andern Chirurgen, dass die incomplete Luxation viel häufiger vorkommt als die complete.

Ich kann dieser Ansicht für das kindliche Alter wenigstens insoweit beipflichten, als ich sie daselbst oft beobachtet habe. Schüller ist durch die Praxis und durch seine Versuche zu der gleichen Ansicht gekommen, dass die incomplete Luxation wenigstens oft im kindlichen Alter zur Beobachtung komme; in den betreffenden Leichenversuchen war das Lig. lat. int. meist noch erhalten.

Huetcr hingegen spricht die Vermuthung aus, dass es sich bei der Malgaigne'schen incompleten Luxation höchst wahrscheinlich um eine laterale Luxation handele.

Boyer hält diese Unterart überhaupt für unmöglich, weil der Proc. coronoid. auf der glatten Trochlea keinen Halt gewinnen könne und nach hinten weichen müsse.

§. 1300. Entstehungsursachen. Die Luxation entsteht nach der Anschauung der meisten Chirurgen meist durch Ueberstreckung, welche am häufigsten durch Fall auf die Hand des gestreckten Vorderarmes eingeleitet wird.

Die Luxation kann indes auch durch directe Gewalt entstehen und zwar dadurch, dass bei gestrecktem Arme und fixirtem Oberarme eine Gewalt den oberen und vorderen Theil des Vorderarmes trifft und letzteren direct nach hinten treibt, resp. dass umgekehrt, was viel eher sich ereignen wird, eine directe Gewalt die hintere Fläche des unteren

Humerusendes des Oberarmes trifft und denselben nach vorn treibt, während der Vorderarm extendirt und die Hand auf der Erde aufgestützt ist.

Weber hat einen Fall mitgetheilt, wo ein Student seinen gestreckten Arm einem anderen zum gewaltsamen Beugen übergab; da dies misslang, so schlug der Gegner auf das obere Ende des Vorderarmes bei gleichzeitig energisch fortgesetztem Versuche, die Flexion zu erzielen, und es trat eine Luxation ein. Hamilton sah die Luxation durch einen Hufschlag auf die hintere Seite des unteren Humerusendes entstehen.

Hierher gehört auch wohl ein Fall von Malgaigne; derselbe sah auch einmal die Luxation complicirt mit der Fractura olecrani (vergl. oben Fractura olecrani) bei einem 26jährigen Jünglinge, als er einen mit Wasser gefüllten Krug trug, entstehen. Es entstand hier die Luxation einfach durch das Gewicht des am oberen Ende des Vorderarmes aufgehängten Kruges. Dasselbe zog den Vorderarm direct nach hinten. Die Einrenkung der Luxation misslang.

Flaubert sah auf ähnliche Weise die Luxation entstehen; beim Umwerfen eines Wagens wurde der mittlere und hintere Theil des Oberarmes von den Rädern des Wagens getroffen und nach vorn getrieben, während die Hand fixirt war.

An der Leiche kann man die Luxation in der gleichen Weise durch kräftig gegen die Hinterfläche des unteren Humerusendes oder schwerer gegen die Vorderfläche des oberen Endes des Vorderarmes geführte Schläge darstellen.

§. 1301. Andere Entstehungsart in schwachgebeugter Stellung. Malgaigne ist ganz anderer Ansicht betreffs der Entstehung der completen indirecten Luxation nach hinten. Während fast alle Chirurgen annehmen, dass die indirecte Luxation ausnahmslos durch Hyperextension, durch Fall auf die Hand des ausgestreckten Vorderarmes und durch die nachfolgende Schwere des Körpers entstehe, ist er der Meinung, dass dieselbe meist bei einer leichten Beugung des Armes, durch eine Drehbewegung und gleichzeitige radiale Abduction des Vorderarmes zur Entwickelung komme. Es entsteht hier also die Luxation durch forcirte Abduction des leicht gebeugten Vorderarmes.

König macht auch darauf aufmerksam, dass die Luxation zweimal durch Fall auf die Hand bei gebeugtem Vorderarme, ein anderes Mal auf die ebenfalls bei gebeugtem Ellenbogengelenke unter dem Körper liegende Extremität stattfand.

Boyer hatte ebenfalls schon die Beobachtung gemacht, dass bei einer leichten Beugung die Verrenkung eintrete und glaubt, dass bei einem Falle auf den leicht gebeugten Arm letzterer nach hinten fixirt werde, während der Proc. cubit. des Oberarmes auf der schiefen Ebene des nach vorn abfallenden Proc. coronoid. abgleite.

Die Supposition der nach vorn abfallenden schiefen Ebene des Proc. coronoid. stimmt nicht mit der wirklichen anatomischen Beschaffenheit überein. Der Proc. coronoid. ist an der Gelenkflächenseite in der Cavitas sigmoidea major stark ausgehöhlt und umgreift in der Mittelstellung den Proc. cubit. in grosser Ausdehnung; an der vorderen und hinteren Seite ist $^1/_6$ der Gelenkfläche frei, nur in der Hyperextensionsstellung wird die letztere nach vorn um $^2/_6$ der Oberfläche frei.

König meint, dass beim Falle auf den gebeugten Arm ein kräftiger Stoss auf der Rückenfläche des Oberarmes den Proc. cubit. humeri über den Proc. coronoid. nach vorn heraustreibt. Wie dies in der Flexionsstellung zu erreichen möglich ist, will mir nicht klar werden. Es ist hierbei allerdings möglich, dass der Proc. coronoid. abgesprengt wird, wobei das Nachaussentreten des Proc. cubit. erleichtert wird. Eine fernere Möglichkeit ist, dass bei dem Falle auf den gebeugten Vorderarm der letztere fixirt wird, während der Oberarm unter dem Gewichte des nach hinten überfallenden Körpers zum Vorderarm in dorsale Flexion gestellt wird. Wir haben dann die gleiche Entwickelung der dorsalen Flexion wie bei der Entwickelung durch Fall auf die Hand des gestreckten Armes. Es ist indes selten möglich, diese Entwickelungsweise für die Entstehung der Luxation nachzuweisen.

Malgaigne sucht die Erklärung in anderen Momenten; er sagt, dass zur Hervorrufung der Luxation in leichter Beugestellung gleichzeitig die radiale Abduction des Vorderarmes und eine Drehbewegung der Ulna nach aussen nöthig sei, wobei das Ligamentum laterale internum abreisse und der Kronenfortsatz nach einander nach innen, unten und hinten geleitet werde. An der Leiche hat Malgaigne diesen Mechanismus nachgemacht, indem er zuerst den Vorderarm nach aussen neigte, radialwärts abducirte und das Ligamentum laterale internum sprengte und hierauf dem Vorderarme eine drehende Bewegung nach aussen gab, wobei der Processus coronoideus nach unten und hinten von der Trochlea wich.

Malgaigne fügt noch bei, dass er, von Anfang an von dem Widerspruche der anderen Meinungen überzeugt, anamnestisch stets klargestellt habe, in welcher Stellung des Vorderarmes die Luxation entstanden sei und dass er ausnahmslos constatirt habe, dass dieselbe in einem mehr minder gebeugten Zustande des Vorderarmes sich entwickelt habe und zwar durch Fall auf die innere Fläche des oberen Ulnarandes oder des Olecranon, oder auf die ganze innere Fläche des gebeugten Vorderarmes entstanden sei; in seltenen Fällen (2mal) entwickelt sich nach ihm dieselbe indes durch Fall auf die Hand des ausgestreckten Armes.

§. 1302. Die Luxation kann ferner durch forcirte Rotation entstehen.

Hamilton sah sie dadurch entstehen, dass der Vorderarm von einer Maschine ergriffen, gewaltsam verdreht wurde.

Es ist mir auch stets aufgefallen, wie selten man in der Lage ist, anamnestisch die Stellung des Vorderarmes in Streckung, während der Luxationsentwickelung feststellen zu können.

Es kann die Luxation auch durch forcirte Abduction nach Fall auf die Hand des gestreckten Armes entstehen. Durch Fall auf die Hand des gestreckten Armes, zumal wenn er abducirt gehalten wird, entsteht eine forcirte Abduction, wobei entweder das Ligament. lat. ext. selbst einreisst, resp. den Epicondyl. ext. abreisst. Die Gelenkfestigkeit geht hierbei verloren und die Vorderarmknochen rücken nach hinten aus (v. Senftleben), wie wir schon früher Bd. I, S. 699 erwähnten.

§. 1303. Experimente von Schüller. Schüller hat durch Experimente nachgewiesen, dass die Luxation sich durch forcirte Ab- und

Adduction des gebeugten und gestreckten Armes, durch forcirte Pro- und Supination des gebeugten Armes, sowie durch die Combination beider Bewegungen entwickeln lässt. Er ist der Ansicht, dass die forcirte Abknickung des Armes viel häufiger die Veranlassung zur Entstehung der Luxation gebe, als die Hyperextension. Der Fall auf den mässig gebeugten oder mässig gestreckten Vorderarm kommt, wie wir erwähnten, in der That auch viel häufiger, als derjenige auf den vollständig extendirten Arm vor. Es ist ferner wahrscheinlich, dass sich bei einem solchen Falle unter dem Gewichte des Körpers leicht eine Abknickung des Armes einstellt. Hierbei wird meist das Lig. lat. int. abgerissen; das Lig. cubit. lat. ext. wird seltener und zwar nur an der obersten Insertionsstelle und ausserdem meist nur theilweise eingerissen. Durch eine forcirte Rotation des Armes, Pro- oder Supination reisst die vordere Wand der Kapsel, das Lig. annul. und lat. ext. und das Lig. cubito-radiale mehr ein. Wenn das Lig. annul., wie zumeist, ganz bleibt, so reisst bei fortgesetzter forcirter Pronation das Lig. lat. int. ein, worauf eine Luxation beider Vorderarmknochen nach hinten resultirt.

Das Gleiche findet bei forcirter Supination statt, so dass auch hierbei Luxation nach hinten entsteht.

Wenn man das Resume aus den Experimenten von Schüller giebt, so folgt daraus, dass die Luxation nach hinten sowohl durch forcirte Ab- und Adduction, als durch forcirte Pro- und Supination entstehen kann. Die Zerreissung des Lig. int., das Klaffen der Gelenkflächen zwischen Incis. semilun. maj. und Trochlea ist nöthig zur Entwickelung der Luxation, herbeigeführt durch seitliche Abknickung oder Rotation oder durch Combination beider Bewegungen. Speciell entsteht die Luxation des Vorderarmes nach hinten, durch forcirte Adduction oder Abduction des gebeugten Vorderarmes.

Nach meiner Ansicht scheinen mir 1. die Bedingungen zu diesen forcirten Bewegungen viel häufiger gegeben zu sein, als diejenigen zur reinen Hyperextension; 2. entspricht dies auch dem häufigeren Vorkommen des vorausgehenden Falles auf den gebeugten Arm. Bei diesem Falle, zumal auf die innere Seite des Vorderarmes, wird derselbe zuerst radialwärts abgeknickt und ferner in forcirte Supinationsstellung getrieben.

Anatomie.

§ 1964. Wir besitzen keine Zergliederung über frische Luxationen, indes aus den Versuchen an den Leichen haben wir vollständige Berechtigung anzunehmen, dass folgende Veränderungen bestehen und dass speciell das Bündband fast ausnahmslos unversehrt ist.

Die Ulna und der Radius sind nicht nur rückwärts hinter die Gelenkfläche des Proc. cubit. humeri, sondern auch meist durch die Retraction des Biceps mehr weniger weit nach oben verschoben, so dass der Proc. coronoideus ulnae der Fossa supratrochlearis post. oder bei geringerer, longitudinaler Verschiebung der hinteren Fläche der Trochlea aufruht.

Der Radius behält seine relative Lagerung zur Ulna bei und ruht auf der hinteren Fläche des zugehörigen Gelenktheiles der Eminentia capitata auf oder ist weiter nach oben geschoben.

Die vordere Kapsel und Bänder, sowie die beiden Seitenbänder sind häufig eingerissen, letztere zumeist nur am vorderen Theile, während die hintere Kapsel und das Lig. annul. meist verschont bleiben. Bei gleichzeitiger Zerreissung des Lig. annul. verlässt der Radius die Ulna mehr weniger.

Der untere Theil der vorderen Kapsel interponirt sich oft bei Leichenexperimenten zwischen den Proc. cubit. und die Ulna.

Das Lig. lat. int. ist meist mehr eingerissen und besonders oft bei der Ab- oder Adductions- resp. Rotationsluxation ganz zerrissen. Die Kapsel ist hier gleichfalls in grösserer Ausdehnung innen, vorn und hinten verletzt. Das Lig. lat. ext. ist meist sehr wenig verletzt.

Der Brachialis internus ist meist stark gespannt, die Sehne zum Theile eingerissen, während der Biceps eine nur mässige Dehnung erleidet, die Muskeln können auch ausnahmsweise getrennt sein. Das cubitale Ende des Humerus wird meist durch den Brach. int., selten durch noch erhaltene vordere Kapseltheile, mehr durch die Muskeln des Vorderarmes, welche von den Epicondylen und oberhalb derselben entspringen, gegen die Vorderarmknochen gezogen; der Proc. cubit. ist gewissermassen zwischen dem Proc. coronoid. und den ebenerwähnten Muskeln eingeklemmt. Der Cubitalfortsatz des Humerus drängt den Nervus medianus und die Art. cubit. nach vorn und spannt diese Theile sehr stark an.

Diese Theile, sowie auch die Haut können sogar vom Process. cubit. eingerissen werden, so dass letzterer frei nach aussen prominirt.

Der Nerv. median. und radialis können leicht durch den Process. cubit. gedehnt und contundirt werden; bei der Abductionsluxation ist besonders der tiefe Ast des Nervus radialis und der Musc. supinator brevis der Zerreissung ausgesetzt. Der Nervus ulnaris weicht bei der Hyperextensionsluxation meist nach hinten aus seiner Furche hinter dem Epicondyl. int. heraus, so dass er selten verletzt wird. Bei den Abductions- und Rotationsluxationen kann er indes leicht gezerrt werden und zu einer Lähmung in den betreffenden Muskeln führen.

Sehr häufig werden bei den Leichenversuchen die Epicondylen, speciell der Epicondyl. int., abgesprengt im Gelenke vorgefunden, ferner ist zuweilen die Spitze des Process. coronoid., ein Stück vom Capitulum radii abgetrennt; es besteht ausserdem häufig eine Schrägfractur des einen oder anderen Condylus oder des ganzen Gelenkfortsatzes des Humerus.

Von veralteten Luxationen haben wir mehrere genauere Sectionsberichte. Cooper giebt indes auch einen Sectionsbefund von einem complicirten frischen Falle, dessen Präparat sich im St. Thomas-Hospital befindet. Es kommen dort all die Veränderungen vor, welche eben erwähnt worden sind. Der Process. coronoideus stand in der Fossa supratrochlearis posterior, das Olecranon dementsprechend $1^1/_2$'' höher.

§. 1305. Präparate von veralteter Luxation. Bonissonon giebt (vergl. Annales de la Chirurgie I. IX, p. 336) einen Sectionsbericht einer veralteten Luxation. Das Olecranon stand $17^1/_2$''' oberhalb der Gelenkfläche des Process. cubit. humeri.

Malgaigne beschreibt ein Präparat von Villepin. Die Luxation war hier sehr alt. Das Olecranon war durch ein festes fibröses Gewebe und zwei Knochenplatten fixirt.

Die eine Knochenplatte, $3^1/_2$''' dick, füllte die Fossa supratrochlearis aus. Die andere, 7''' dick, erhob sich auf der hinteren Fläche des Condylus internus, eine gleiche Knochenplatte befand sich auf der vorderen Seite der Trochlea vor dem Condylus internus, letztere Knochenplatte war mittelst fibrösen Gewebes mit dem betreffenden Knochen vereinigt. Cruveilhier giebt uns im Atlas d'anat. path. 9. Livr. pl. IV, Fig. 1, 2 und 3 eine Zeichnung von Knochenstalactiten, die von der Vorderfläche des Humerus in einem grossen Bogen zum Radius und zur Ulna heruntergestiegen waren. Malgaigne giebt ebenfalls eine Zeichnung von einer gleichen Bildung (siehe Fig. 179 und 180).

Die Veränderungen bei veralteten Luxationen sind ausserdem folgende:

Die Gruben an der hinteren und vorderen Seite des Humerusgelenkendes sind mit fibrösem Gewebe ausgefüllt. An der Vorderfläche des Process. coronoideus und des Olecranon und Radiusköpfchens befinden sich neu-

gebildete glatte Gelenkflächen, während die alten Knorpelflächen meist geschwunden sind und eine rauhe Oberfläche zeigen. An der hinteren Fläche des Process. cubit. bestehen gleichfalls Vertiefungen, welche eine glatte,

Fig. 179.

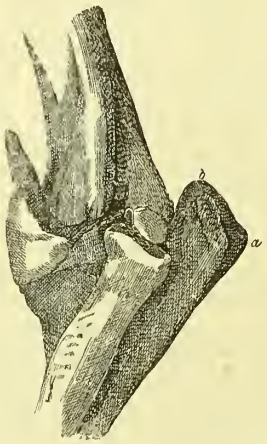

Von den Verrenkungen des Ellenbogengelenkes(alte unvollständige Luxation).
Malgaigne, Knochenbrüche u. Verrenkungen, II. Bd. S. 541, Fig. 70.

Fig. 180.

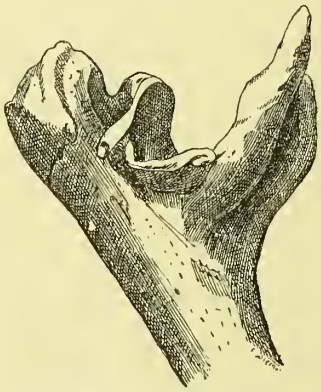

Von den Verrenkungen des Ellenbogengelenkes (alte unvollständige Luxation).
Malgaigne, Knochenbrüche u. Verrenkungen, II. Bd. S. 541, Fig. 71.

knorpelige Oberfläche zeigen. Der vordere Kapselriss ist meist durch Verwachsungen mit dem Brachialis int. geschlossen.

Die neugebildeten Gelenkflächen sind von Knochenauswüchsen umgeben. Es liegen oft freie Knochenkerne, Sesambeine in den verdickten Gelenkbändern. Die Muskeln sind oft fibrös entartet.

Das Köpfchen des Radius, überhaupt alle Gelenktheile sind meist verdickt und durch neue Knochen und Knorpelablagerung verunstaltet, die tellerförmige Grube abgeflacht.

Bei Arthrotomien, welche zum Zwecke der Reposition der Luxation vorgenommen werden, findet man die gleichen Veränderungen.

Symptome.

§. 1306. Stellung des Armes. Der Arm ist meist etwas flectirt, einen Winkel von 135° in frischem Zustande, von 115° bei veralteten Luxationen bildend. Ich sah und reponirte (durch Arthrotomie) eine veraltete Luxation, wo der Vorderarm im flachen Winkel gestreckt und ankylotisch war. Wenn der Arm in eine Schlinge gelegt wird, so stellt er sich meist in stärkere Flexion; der Vorderarm steht bald in Pronation, bald in Supination, meist ist der Vorderarm auch gleichzeitig, entsprechend der häufigeren Ursache der Entstehung durch radiale Abduction etwas abducirt, weil die Luxation selten eine ganz reine, direct nach hinten gerichtete ist. Häufig weichen nämlich die luxirten Vorderarmgelenktheile etwas nach aussen, selten nach innen. Bei der ersteren wird die bestehende physiologische Abduction meist ausgeglichen, selten übercorrigirt, bei der zweiten, selteneren Form

wird die physiologische Abductionsstellung noch stärker. Die Adduction des Armes ist auch bedingt durch die nachherige Adduction des Armes an den Leib.

Hamilton hat 26mal von 60 Fällen eine Aufzeichnung über die Stellung des Vorderarmes angeführt und jedesmal stand der Arm in flacher Flexion, niemals fand er den Vorderarm bei einer frischen Luxation in einem rechten Winkel gebeugt. Die leichte Beugestellung ist bedingt durch die Contraction des Brachialis int. und Biceps, resp. durch die Dehnung derselben über den Process. cubitalis.

Sir A. Cooper sagt, dass die Hand meist supinirt stehe, Desault fand sie bald in Pro-, bald in Supination.

Malgaigne fand meist eine ausgesprochene Pronationsstellung vor, Hamilton sah ebenfalls niemals eine leichte Pronationsstellung des Vorderarmes fehlen und betrachtet dieselbe als zum Bilde gehörig.

König fand den Vorderarm auch häufiger pronirt. Die Pronationsstellung ist wohl durch die Zerrung des Pronator teres von Seiten des Processus cubitalis, vielleicht auch durch die bei der Rotations- und Adductionsluxation bedingte Zerreissung des Sup. brev. bedingt. Der Kranke unterstützt meist mit der gesunden Hand den Vorderarm, oder wenn er sitzt, ruht dieselbe auf dem Schenkel.

§. 1307. Länge des Armes. Der ganze Arm, speciell der Vorderarm, erscheint verkürzt; bei gleicher Beugung reichen die Fingerspitzen an der gesunden Seite weiter nach abwärts, als an der kranken Seite. Die Entfernung vom Acromion bis zum Process. styloid. ulnae ist stets zu Ungunsten der kranken Seite verkürzt, während die Entfernungen vom Acromion bis zum Condylus intern. und vom Olecranon zum Process. styloid. ulnae die gleichen sind, die Entfernung vom Acromion zum Epicondylus int. ist also nicht alterirt, während diejenige bis zum Processus styloid. verkleinert ist.

Die Differenz kann somit nur durch eine Verschiebung im Ellenbogengelenke erklärt werden.

Die Verkürzung ist natürlich stärker bei der completen als bei der incompleten Luxation.

§. 1308. Die Bewegungen des Armes sind activ bei frischen Fällen der Schmerzhaftigkeit halber fast ganz aufgehoben; passiv kann man den Arm allerdings unter Schmerzen in vollständige Pro- und Supination bringen. Die Beugung des Armes ist passiv fast gar nicht möglich, höchstens bis zu einem rechten Winkel, und ist zumeist sehr schmerzhaft, die Streckung ist etwas ausgiebiger möglich, indes auch sehr schmerzhaft; zuweilen kann man den Vorderarm passiv sogar hyperextendiren. Die Bewegungen des Gelenkes sind hauptsächlich behindert durch die Spannung der Muskeln (Biceps und Brachialis internus), durch die Kapselbänder an der hinteren Seite, ferner besonders durch die noch erhaltenen Theile der Seitenbänder, welche über den Process. cubit. hinübergespannt sind, ferner durch das Anstemmen der verrenkten Theile: des Process. coronoid. oder der Vorderfläche der Ulna, des Olecranon gegen die untere hintere Fläche des Humerus und der Trochlea und des Capit. radii gegen die Eminentia capitata behindert.

An letzterer Stelle ist noch hervorzuheben, dass die Bewegung des Gelenkes nicht um die Querachse des Gelenkfortsatzes, sondern um eine weit tiefer, unterhalb desselben gelegene Achse statt hat; dieselbe ist selbstverständlich auch weiter nach vorn vom Olecranon gerichtet, woraus auch die stärkere Prominenz des letzteren bei der Flexion resultirt.

§. 1309. Abnorme passive Beweglichkeit. Seitliche Bewegungen des Armes, welche sonst nie vorgenommen werden können, sind am ersten Tage, sobald noch keine zu starke entzündliche Anschwellung des Gelenkes besteht, oft in ausgedehntem Massstabe möglich. Malgaigne macht darauf aufmerksam, dass es den Anschein habe, dass man dieselben nur etwas zu forciren brauche, um eine vollständige seitliche Luxation zu erzielen. Man kann ausserdem noch eine zweite fehlerhafte Bewegung hervorrufen und zwar dadurch, dass man den Vorderarm anzieht und rückwärts stösst, bei welcher die beiden Gelenktheile, oft unter dem deutlich fühlbaren Geräusche einer schwachen Crepitation an einander vorbeirutschen. Drittens ist oft eine Dorsalflexion möglich. Sobald die Luxation älter ist, so nehmen im Allgemeinen die Bewegungen immer mehr ab. Nach einigen Tagen schon ist die Seitenbewegung bedeutend behindert. Die Pro- und Supinationsbewegungen bleiben indes meist erhalten, jedoch auch nicht immer; die Fixation in der gestreckten Lage wird meist eine dauernde, indes selten eine vollkommen ankylotische. Wenn die Patienten das Glied üben und viel bewegen, so bleibt das Vermögen der Pro- und Supination stets erhalten und dasjenige der Beugung nimmt etwas zu; die Bewegungsfähigkeit kann so wachsen, dass Patient den Arm sogar fast bis zum rechten Winkel zu flectiren im Stande ist. Velpeau theilt einen Fall von veralteter Luxation mit, wo Patient seine Nase berühren konnte.

Indes sind dies Ausnahmsfälle; die Patienten bleiben dauernd verstümmelt, sie können den flectirten Vorderarm dem rechten Winkel etwas nähern, sie können sich jedoch nicht an den Kopf greifen.

§. 1310. Veränderungen am Gelenke selbst. Die Veränderungen am Gelenke selbst sind ziemlich prägnante, wofern noch keine zu starke Anschwellung besteht. Das Gelenk ist meist, besonders nach Ablauf von einigen Tagen sehr geschwollen.

Wenn das Gelenk in den ersten 24 Stunden nicht zu sehr geschwollen ist, so zeigt sich schon bei der Inspection Folgendes: Die Ellenbeuge ist verstrichen, die Plica cubiti ist nach unten verschoben und vorgewölbt, an der hinteren Seite sieht man das Olecranon hervorragen.

Die Achse des Vorderarmes und des Oberarmes schneiden sich nicht im Gelenke, sondern etwas tiefer. Da der Vorderarm oft nach einer Seite, besonders nach der Aussenseite verschoben ist, so trifft die verlängerte Humerusachse nicht die Ulna, sondern geht nach innen oder aussen neben der letzteren vorbei.

Der Durchmesser von vorn nach hinten ist bedeutend, bis zu 1″ vergrössert.

Das Olecranon bildet an der hinteren Seite, besonders wenn der

Vorderarm stärker gebeugt wird, einen Vorsprung, von dessen Höhe die Sehne des Triceps nach oben, als vorspringende Leiste, entweder sichtbar oder mit dem Finger deutlich fühlbar zu verfolgen ist. Dieselbe ist nach hinten oft selbst concav. Im ersteren Falle liegen zu beiden Seiten derselben sichtbar zwei ziemlich tiefe oblonge Gruben; im letzteren Falle lassen sich zu beiden Seiten der Sehne die Vertiefungen mit den Fingern nachweisen, selbst durch Eindrücken. Die Prominenz des Olecranon und seines anhaftenden Triceps wird stärker, je weiter die Vorderarmknochen nach hinten und oben verschoben sind und je stärker man den Vorderarm beugt; es ist dies ein wichtiges differentielles Zeichen von der Querfractur des Humerus oberhalb des Processus cubitalis, wo bei der Beugung die Fractur sich leicht einrenkt und die Verstellung schwindet.

Die Prominenz des Olecranon nach hinten ist im Uebrigen ohne Flexion stärker bei der incompleten Luxation als bei der completen, weil die Ulna mit dem Processus coronoideus als mit einem weiter nach vorn von seiner Achse abweichenden Punkte die Trochlea aufruht. Zuweilen sind die einzelnen Gelenktheile: das Olecranon, das Radiusköpfchen, selbst die teilerförmige Grube, durch die Inspection, jedenfalls oft durch die Palpation zu erkennen. Durch die Palpation gelingt es gleichfalls oft, die Cavitas sigmoidea major ulnae abzutasten.

Es empfiehlt sich, bei der Untersuchung durch Druck und Massage das Exsudat, das Blut in der Umgebung des Olecranon und des Köpfchens, welches letztere noch am leichtesten zu entdecken ist, fortzuschaffen; dasselbe folgt den Rotationen des Vorderarmes und steht ebenfalls höher als der Epicondylus ext. Der innere Epicondylus ragt meist an der kranken Seite markirter hervor, als an der gesunden, während der Epicondylus externus vom Radiusköpfchen verdeckt und oft schwer zu entdecken ist.

§. 1311. Verhalten der Gelenklinie. Die sogenannte Gelenklinie, welche die beiden Epicondylen und das Olecranon mit einander in einer Linie verbinden soll, ist gebrochen, das Olecranon hat dieselbe nach oben oft um 3—4 cm verlassen und steht bedeutend höher, besonders bei der Streckung, weniger bei der Beugung, während im Normalen das Olecranon bei der starken Beugung unterhalb der Epicondylenlinie tritt. Bei der Beugung des luxirten Vorderarmes bis zum rechten Winkel steht dasselbe jedoch weit hinter der Epicondylenlinie. Die Entfernung des Olecranon vom Epicondylus internus ist vergrössert, selbst in den Fällen, wo die Ulna als Ganzes durch Nachinnenweichen dem Epicondylus internus genähert ist. Oft gelingt es selbst bei der Palpation, die Cavitas sigmoidea ulnae maj. abzupalpiren. Nach aussen vom Olecranon fühlt man das Radiusköpfchen gleichfalls höher stehend und weiter nach hinten gerückt als der Epicondylus externus.

§. 1312. Verhalten der Ellenbeuge. In der Ellenbeuge sieht man zuweilen eine grosse Protuberanz und an derselben von innen nach aussen vorschreitend entdeckt man den Epicondylus int. und die einzelnen Details des Process. cubitalis, die Trochlea und zuletzt die Eminentia capit.

Die Achse des Vorderarmes fällt oft je nach der Unterart der Luxation, mit dem oberen Ende innen oder aussen neben den Oberarm.

Die Diagnosis der Luxation bietet hiernach bei genauer Berücksichtigung der obigen Symptome keine Schwierigkeit.

§. 1313. Differentielle Diagnosis von Fract. supracondyloidea. Die Luxation kann, wie früher schon erwähnt wurde, am leichtesten mit der Fractur an der Basis des Humerusgelenkfortsatzes verwechselt werden. Sehr wichtig sind: die leichtere Reposition bei der Fractur, das Verschwinden des Vorsprunges an der hinteren Gelenkseite durch stärkere Flexion, welche sich jedoch augenblicklich mit dem Verlassen derselben wieder einstellt, während das Olecranon bei der Luxation durch die Beugung stärker hervorspringt und die Einrichtung sehr schwer gelingt, indes wenn sie gelungen ist, dauernd die Verstellung behebt.

Die Reposition gelingt bei der Fractur auch durch Druck auf den Vorsprung in der Plica von vorn nach hinten und auf das Olecranon von hinten nach vorn; bei der Luxation dagegen muss ein Repositionsmanöver eingeleitet werden.

Ferner verdient die Lagerung der Epicondylen des Humerus zum Olecranon und speciell zum Humerusschafte noch Berücksichtigung; dieselben liegen bei der Fractur hinter dem verlängerten Humerusschaft und vor dem Olecranon, haben indes im Uebrigen ihre normale Entfernung und Lage zum Olecranon gewahrt.

Bei der Luxation liegen dieselben in der verlängerten Achse des Humerusschaftes, indes weit vor dem Olecranon. Bewegungen im Gelenke sind bei der Fractur leichter auszuführen und weniger schmerzhaft, hierbei entdeckt man Crepitation; bei der Luxation sind die Bewegungen, zumal die Beugung bis zum spitzen Winkel unmöglich, Crepitation fehlt meist bei der isolirten Luxation. Ferner ist noch der Umstand zu betonen, dass bei der Fractur der Vorsprung an der vorderen Seite oberhalb der Plica cubitalis liegt und viel kleinzackiger ist, während dieser Vorsprung bei der Luxation unterhalb derselben gelegen und von gleicher Breite mit dem Process. cub. der gesunden Seite ist. An demselben lassen sich die einzelnen Details durch die Palpation verfolgen.

Der Vorsprung oberhalb der Plica ist bei der Fractur abgerundet, selbst oft zackig, sehr schmerzhaft; derjenige in der Plica breit etc.

Malgaigne giebt daher auch den Rath, den inneren Theil des Process. cubit. und speciell den inneren scharfen Rand der Trochlea innen und vorn aufzusuchen; die letztere sowohl, wie speciell der Epicond int. liegen der Haut sehr nahe und können leicht entdeckt werden; von hier aus orientiert man sich leicht. Zur grössern Sicherheit kann auch die Messung der Entfernung des Acromion vom Epicondyl. int. benutzt werden, welche bei der Fractur verkürzt, bei der Luxation nicht verändert ist.

§. 1314. Die Differentialdiagnosis von einer einfachen starken Contusion kann auch im Anfange für den Fall einige Schwierigkeit bieten, dass die Schwellung eine sehr starke ist, so dass man absolut keine Theile durchsehen, noch durchfühlen kann; hier wird indes die Vergrösserung des Tiefendurchmessers, die Erhebung der Cubitalfalte, die Verkürzung des Gliedes, die Möglichkeit der seitlichen Verschiebung, resp. die Unmöglichkeit selbst der passiven

Flexion etc. die Diagnosis schon sichern; gesetzt, dies wäre indes nicht der Fall, so würde man einige Tage Eis auflegen, um dann eine genauere Untersuchung in der Chloroformnarcosis nachzuschicken.

§. 1315. Differentialdiagnosis von der intraarticulären Fractur im Allgemeinen. Die Differentialdiagnosis von der Fractur im Allgemeinen ist gegeben durch Folgendes:

Die intraarticuläre Blutung ist bei der Fractur stärker als bei der Luxation.

Die Bewegungen des Gelenkes, besonders die Flexion, sind weniger bei der Fractur als bei der Luxation gehemmt.

Der Arm steht bei der Fractur weniger starr als bei der Luxation.

Bei den Bewegungen im Gelenke entsteht Crepitation, insofern eine Fractur besteht.

Die abnormen Vorsprünge bei der Fractur entsprechen nicht den normalen Fortsätzen des Gelenkes, sind oft zackig und äusserst schmerzhaft.

Die Gelenklinie ist bei der Fractur meist nicht unterbrochen, die Reposition gelingt leicht, indes nicht dauernd.

§. 1316. Die Differentialdiagnosis bei veralteter Luxation. Dieselbe wird ebenfalls in veralteten Fällen oft sehr erschwert, indem hier Reste von entzündlichen Exsudaten, Bindegewebe etc. besonders an der hinteren Seite des Gelenkes die Gelenktheile, das Vorspringen des Olecranon verdecken, indem ausserdem die neugebildeten Schwarten die Beweglichkeit des Gelenkes aufgehoben haben.

Durch fibröse und nachträglich sogar knöcherne Auflagerungen wird das Gelenk oft so verunstaltet, dass eine sichere Diagnosis zuletzt kaum mehr möglich ist.

Die hauptsächlichsten differentiellen Zeichen sind hier gegeben: 1. Durch die Verkürzung des ganzen Armes, sowie des Vorderarmes, insofern man von den Epicondylen aus zu dem Process. styloid. misst. 2. Durch das Vorspringen des Olecranon und des Radiusköpfchens aus der Gelenklinie nach hinten. Oft sind jedoch die Gruben und die Vertiefungen zur Seite des luxirten Olecranon mit fester „Exsudatmasse“ ausgefüllt, so dass man sich leicht verführen lässt, die Masse für knöcherne zu halten und das Olecranon nicht erkennt. 3. Durch das Vorspringen des Radiusköpfchens in toto nach hinten.

§. 1317. Messung. Wir haben schon mehrmals als Hülfsmittel zur Klärung der Diagnosis die Messung empfohlen. Bei der Messung des ganzen Armes müssen die Schulterblätter gleichstehen und ebenfalls die Vorderarme sich in gleicher Beugung und, was leicht übersehen wird, in gleicher Pronation resp. Supination befinden.

§. 1318. Schwierigkeiten der Messung. Die Messung schliesst indes selbst bei der Beobachtung dieser Vorschriften andere Fehler in sich. Dieselbe wäre an und für sich richtig, wofern der Arm ganz gestreckt werden könnte; dies ist indes nicht der Fall und daher misst man, wofern man an der hinteren Seite das Band bis zum Olecranon vorbeiführt, nicht die Abweichung der Ulna entlang der

hinteren Fläche des Humerus etc. nach oben, sondern auch gleichzeitig das Abweichen des Olecranon nach hinten von der Gelenkachse.

Man wird daher sogar bei einer incompleten Luxation nach hinten eine Verlängerung haben, weil der Process. coronoid. ulnae, auf der hinteren Trochleafläche aufsitzend, weiter nach hinten gerückt ist. Man misst daher am besten die Entfernung vom Epicondylus internus zum Process. styloid. ulnae.

Bei dieser Messung müssen zur Vergleichung die beiden Vorderarme in dem gleichen Beugungs- und Rotationswinkel stehen.

Malgaigne macht auf einen ferneren Fehler der Messung aufmerksam. Er unterscheidet nämlich zwischen der Spitze und dem Schnabel des Olecranon; die erstere ist das Ende des hinteren Randes der Ulna, der letztere liegt weiter nach vorn und bildet den vorderen Rand der abgestutzten hinteren Fläche des Olecranon.

Bei einer Messung des gesunden, in dem gleichen Winkel mit dem kranken gestellten Armes präsentirt sich hauptsächlich die Spitze, während bei dem luxirten Arme mehr die obere Fläche des Olecranon vorspringt, weil letzteres durch die Verrückung der Ulna nach hinten bei leicht flectirtem Vorderarme mit einem mehr nach unten gelegenen Punkte als mit der Incisura semilunaris seinen Unterstützungspunkt an der hinteren Fläche des Process. cubitalis humeri gewinnt.

Durch letzteres ist es bedingt, dass der nach hinten abfallende Vorderarmtheil viel länger ist und bei einem gleichen Beugungswinkel weiter von dem Humerus absteht.

Die hintere Fläche des Olecranon wird dementsprechend dem palpirenden Finger viel mehr zugängig, und bei einer vorgenommenen Messung wird die letztere mit in das abzumessende Gebiet hineingezogen, wodurch eine relative Verlängerung entsteht. Die Entfernung des Olecranon vom Epicondylus intern. muss man natürlich bei der differenzirenden Diagnosis ganz besonders mit in Betracht ziehen.

§. 1319. Palpationsschwierigkeiten. Wichtiger als dies ist indes die Palpation des vom Radiuskopfe gebildeten Vorsprunges.

Bei einer frischen vollständigen Luxation, solange die Anschwellung noch nicht zu gross und sobald die Luxation eine vollständige ist, bereitet die Palpation des Radiusköpfchens in seinem ganzen Umfange und speciell der ganzen tellerförmigen Grube in der Regel keine Schwierigkeiten.

Für den Fall des Misslingens kann man den Vorderarm stärker flectiren, da das Radiusköpfchen bei forcirter Beugung dem Finger mehr zugänglich wird. Dieselbe wird hierbei am besten bei gleichzeitigen Pronations- und Supinationsbewegungen des Vorderarmes entdeckt.

Bei einer alten Luxation gelingt es indes nicht stets, sich auf diese Weise von der Anwesenheit und Lage des Radiusköpfchens zu überzeugen. Man kann alsdann unter anderem zur Punction mit einer feinen Carlsbader Nadel seine Zuflucht nehmen und gleichzeitig den Abstand desselben von dem Humerus messen.

Wenn die Nadel sich 7‴ entlang dem Radiusköpfchen einsenken lässt, ehe sie auf den Humerus gelangt, so ist's sicher, dass

der Radiuskopf ganz luxirt ist, da bei einem erwachsenen Manne die Dicke des Radiuskopfes 7‴ beträgt.

Die Punction kann auch noch auf andere Weise zur Eruirung der Wesenheit der Prominenz benützt werden. Man sticht die Nadel auf die fragliche Prominenz ein und führt Rotations- und Flexions-Bewegungen aus, wobei die Nadel die Bewegungen mit ausführt, wofern die Protuberanz dem Radiusköpfchen oder dem Olecranon angehört.

§. 1320. Die Prognosis der vollständigen Luxation nach hinten ist bezüglich der Repositionsmöglichkeit so lange eine günstige, als die Verletzung noch eine frische ist, wird indes um so ungünstiger, je weiter sich das Datum der Beobachtungszeit von demjenigen der Verletzung entfernt. Boyer sagt, dass der äusserste Termin, innerhalb dessen noch die Einrenkung gelänge, 6—8 Wochen sei, und dass der Repositionsversuch auch oft noch in einem viel früheren Zeitraume misslinge. Mir ist die Reposition 1mal nach 5, 1mal nach 6 Wochen gelungen; indes gestehe ich auch ein, dass ich in 4 Fällen, 1mal nach 6 resp. 4 und 3 Monaten und 1mal schon nach 5 Wochen, vergeblich die Einrenkung versucht habe und jedesmal die Resection mit dem schönsten functionellen Resultate nachgeschickt habe. In 2 Fällen habe ich jüngst die Arthrotomie und temporäre Vernähung des Radiusköpfchens mit der Emin. capit. humeri mit Erfolg und Erhaltung der Beweglichkeit ausgeführt.

Cooper giebt den Zeitraum der möglichen Reposition auf mehrere Wochen an. Indes gelingt die Einrenkung auch oft noch viel später, wie folgende Beispiele zeigen.

Desault und Blandin haben die Einrenkung noch erzielt nach 65 Tagen, Maisonneuve nach 3 Monaten, Roux nach 3 Monaten, Drake, Groove, Gerdy, Lisfranc, Nichet, Sanson, Malgaigne nach 4—6 Monaten, Brainard nach 5 Monaten, Hamilton sogar nach 7 Monaten. Denucé hat 17 Fälle zusammengestellt, wo die Einrenkung nach einem Monat bis zu 114 Tagen gelang. Diese Fälle beweisen allerdings, dass die Einrenkung auch nach Ablauf eines längeren Zwischenraumes möglich ist, indes so viel steht fest, dass im Allgemeinen eine nur wenige Wochen alte Luxation der Reposition viel grössere Schwierigkeiten als z. B. eine gleichalterige Schultergelenkluxation bietet.

Hamilton ist der Ansicht, dass die Misserfolge in keinem Verhältnisse zu den Erfolgen (1 : 5) stünden. Denucé sagt, dass es ihm gelungen sei, 5 Fälle aufzufinden, wo schwere Unglücksfälle nach der Einrichtung entstanden. Hamilton theilt 6 Fälle mit, wo eine Fractur des Olecranon entstand. Michaux riss sogar einmal den Arm aus. De la Motte musste wegen Brand amputiren.

§. 1321. Repositionshindernisse. Die Hindernisse bei der Einrenkung sind verschiedener Natur; bald ist der Process. coronoid. zu fest in der Fossa supratrochlearis post. eingehakt, wird daselbst durch die Kapselreste und die straff gespannten und retrahirten periarticulären Gewebe, Muskeln, Gelenkbänder etc. fixirt.

Das Hinderniss kann auch in der gleichen Weise vom Radius-

köpfchen gegeben sein, indem dasselbe sich an der früher schon erwähnten rauhen Fläche an der hinteren Leiste der Eminentia capitata anhakt.

Das Hinderniss kann ferner durch ein straff gespanntes Seitenband oder durch einen mit ihm noch in Verbindung stehenden Kapseltheil allein gegeben sein; bald sind es auch die Ausstrahlungen der Fascia dorsalis der Vorderarmmuskeln, welche sich mit den betreffenden Muskeln zu den Epicondylen des Oberarmes begeben; seltener ist es der untere Theil der vorderen Kapsel oder des Brachialis intern., welcher sich zwischen die Gelenktheile einlagert. Ein zu enger Kapselriss kann nicht leicht ein Hinderniss für die Einrenkung abgeben, da die Kapsel meist in grosser Ausdehnung zerrissen ist.

Es kann sich auch oft ein Stück des abgebrochenen Epicondylus int., seltener des Epicondyl. ext. zwischen den Gelenktheilen interponiren. König, Hueter, Trendelenburg, Völker theilen solche Fälle mit. Ersterer fand bei der Resection ein Stück vom Epicondylus ext. interponirt. Im Falle Trendelenburg's lag das abgebrochene Stück vom Epicondyl. int. in der Foss. patellar., im Falle Völker's in der Foss. supratrochlearis. Ich selbst habe dasselbe auch 2mal als Repositionshinderniss anzuklagen gehabt.

§. 1322. Prognosis bei nicht eingerenkter Luxation. Wenn die Einrenkung der Luxation misslingt, so wird die Functionsstörung, wie oben schon erwähnt wurde, dauernd eine sehr grosse bleiben.

Hamilton erzählt mehrere Fälle, wo das Glied sehr wenig functionsfähig war, indem das Gelenk in nahezu vollständiger Streckung stand; ich sah mehrere gleiche Fälle.

Malgaigne nennt das Resultat der nicht eingerenkten Luxation die Verkrüppelung des Gelenkes. Die Muskeln atrophiren meist stark, die Flexion ist nie bis zum rechten Winkel möglich.

§. 1323. Prognosis bei gelungener Einrenkung. Es ist selbstverständlich, dass die Prognosis auch nach der gelungenen Einrenkung durch die bestehende Complication wesentlich beeinflusst wird, z. B. durch die complicirte Eröffnung des Gelenkes oder durch die complicirte Fractur oder die complicirten Verletzungen der Gefässe und der Nerven. Bei der ersten Complication der Eröffnung des Gelenkes resp. der complicirten Fractur darf man unter der antiseptischen Behandlung noch immer eine vollständige Restitutio ad integrum erwarten (vergl. dieses Werk Bd. I, S. 610).

Bedenklicher ist die Complication der Eröffnung des Gelenkes mit gleichzeitiger Verletzung der Arterien und der Nerven. Hier kann sehr leicht Gangrän eintreten. Die subcutane Verletzung der Arterien ist äusserst selten.

Boyer und Cooper haben je einen Fall mitgetheilt. Busch, Hueter, Schreiber, Nussbaum, Rochhard haben Fälle ersterer Art veröffentlicht.

Ich habe augenblicklich noch einen Fall in Behandlung, wo die Haut, der Biceps, Brachialis int., die Arteria und Vena, überhaupt alle Weichtheile ausser dem Nerv. med. in der Plica cubiti quer ganz durch-

trennt waren. Der letztere war auch theilweise zerrissen und wurde vernäht, trotzdem war nach einigen Tagen schon wieder der Gefühlsinn im Gebiet des Nerv. med. ganz erhalten und kein Muskel gelähmt, während der Puls in der Art. radialis merkwürdigerweise nach 4 Wochen noch nicht deutlich wiedergekehrt war. Die Beweglichkeit des Gelenkes ist erhalten. — Der Nerv. ulnaris ist selten verletzt (1mal Boulet), oft tritt in Folge der Arterienverletzung Gangrän ein (Rochhard).

Eine sehr unangenehme Complication in Bezug auf die nachherige Function giebt das Bestehen einer subcutanen intracapsulären Fractur, weil sich nach derselben sehr leicht Ankylosis entwickelt. Als solche Complicationen sind zu bezeichnen: Die Fracturen des Epicondylus int. (oft) und ext. und des Pfannenrandes des Capitulum radii; noch unangenehmer ist die Complication mit Fractur des Processus coronoid. oder des Olecranon, weil durch dieselbe die Erhaltung der Reposition bedeutend erschwert wird.

Ferner ist die Complication mit der Fractur des einen oder anderen Condylus wegen des nachherigen Wiedereintrittes der Luxation und der Callushyperproduction sehr gefürchtet.

Bardeleben sagt von der Complication der Luxation mit der intraarticulären Fractur, dass dieselbe im günstigsten Falle einen hohen Grad von Gelenksteifigkeit giebt (Bardeleben l. c. Bd. II, S. 778).

Indes auch selbst dort, wo die Einrenkung dauernd gelingt und wo keine Complication mit einer der erwähnten Fracturen vorliegt, kann zuweilen eine Ankylosis zurückbleiben.

Die Wiederverrenkung, wie man sie an der Schulter etc. beobachtet, kommt in diesem Gelenke nur bei gleichzeitig bestehender Fractur vor, besonders des Pfannenrandes des Radiusköpfchens, des Process. coron., des Olecranon, eines ganzen Condylus etc.

§. 1324. Behandlung. Die Behandlung verlangt die immediate Einrenkung.

Es giebt verschiedene Methoden der Einrenkung. Die jetzt am meisten geübte ist die Roser'sche Hyperextensionsmethode. Die Knochen werden auf dem gleichen Wege zurückgeführt, wie die Luxation entstanden ist.

Die Luxation entsteht durch starke dorsale Flexion mit folgender volarer; es wird daher der Vorderarm zuerst in starke Hyperextension, Dorsalflexion von 140°, geführt und dann gebeugt. Der Processus coronoideus hakt sich bei der früheren, in der Achse des Oberarmes ausgeführten Extension in der Fossa supratrochlearis post. ein, während derselbe durch die Hyperextension aus derselben (s. die beifolgenden Zeichnungen 181, 182, 183) hervorgehoben wird. Der vordere Kapselriss wird hierbei, während sich das Olecranon auf der hinteren Fläche des Humerus anstemmt, dilatirt; in diesem Augenblick braucht für gewöhnlich nur eine rasche Volarflexion zu folgen, damit die Incisura semilun. die Trochlea umfasst und die Einrenkung vollendet.

Zuweilen kann es indes beim Misslingen der Einrenkung geboten sein, zuerst von oben und hinten einen Druck auf das Olecranon auszuführen und es daselbst zu fixiren, resp. sogar durch Druck nach unten zu führen, damit die Incis. semilun. der Trochlea entgegen-

geführt wird und damit das Olecranon nicht bei der nachfolgenden Flexion wieder nach oben zurückweicht.

Dieses Nachuntenführen des Olecranon kann man noch dadurch wirksamer unterstützen, dass man mit der Flexion im zweiten Acte der Einrenkung eine leichte Extension (Zug nach unten) verbindet. Bei der folgenden Flexion und Extension ist zugleich dem Processus cubitalis des Humerus Gelegenheit geboten, durch den vorderen weit geöffneten Schlitz nach hinten zu gleiten, eine Bewegung, welche man ebenfalls noch durch Druck auf die vordere Fläche des unteren Humerusendes nach hinten unterstützen kann. Es setzt sich daher die Einrenkung zusammen aus der dorsalen Flexion mit folgender volarer Flexion und gleichzeitiger Extension. In dem letzten Acte wird ein Druck auf das Olecranon nach vorn und unten und auf den Process. cubitalis von vorn nach hinten ausgeführt.

In seltenen Fällen wird durch das Radiusköpfchen ein Hinderniss gegeben; dasselbe hakt sich mit seinem vorderen Rande an der

Fig. 181.

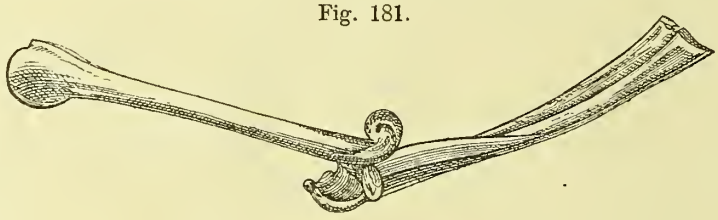

Fig. 182.

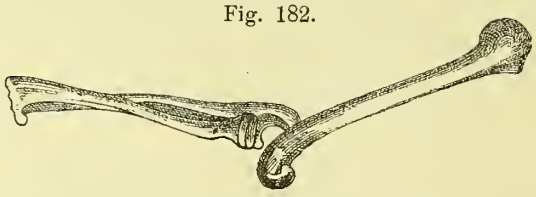

Eminentia capit. humeri ein; in den meisten Fällen genügt dann ein Druck auf die Fossa patellaris des Köpfchens, um dasselbe über das Hinderniss weggleiten zu sehen, oder wenn dies nicht ausreichend ist, so empfiehlt es sich, mit der Flexion eine Supinationsbewegung zu verbinden, und beim Uebergange von der Hyperextensions- in die Flexionsstellung den Arm gleichzeitig etwas stark zu adduciren, so dass ein nach innen offener Winkel entsteht. Das gleiche Manöver empfiehlt sich auch bei der seitlichen Verschiebung der luxirten Vorderarmgelenktheile nach innen resp. nach aussen; in diesen Fällen muss man einen nach der entgegengesetzten Seite offenen Winkel durch Abduction oder Adduction des Vorderarmes bilden und mit der Flexion verbinden.

Mit der Hyperextensionsmethode wird man fast ausnahmslos zum Ziele kommen; dieselbe empfiehlt sich auch speciell bei den veralteten Luxationen und macht alle Gewaltmassregeln in den meisten Fällen überflüssig.

Als besonders wichtig für diese Methode ist hervorzuheben, dass bei ihr die Weichtheile der Ellenbogenbeuge, welche ohnedies stark zerrissen und zerquetscht sind, weniger lädirt werden als bei der gewaltsamen Beugung.

Die Roser'sche Hyperextension kann man bequem in folgender Weise (s. Fig. 183, aus Albert entnommen) ausführen: Man legt die Volarfläche des Oberarmes auf sein Knie und fixirt denselben durch seine linke Hand an das letztere, während die andere rechte Hand den

Fig. 183.

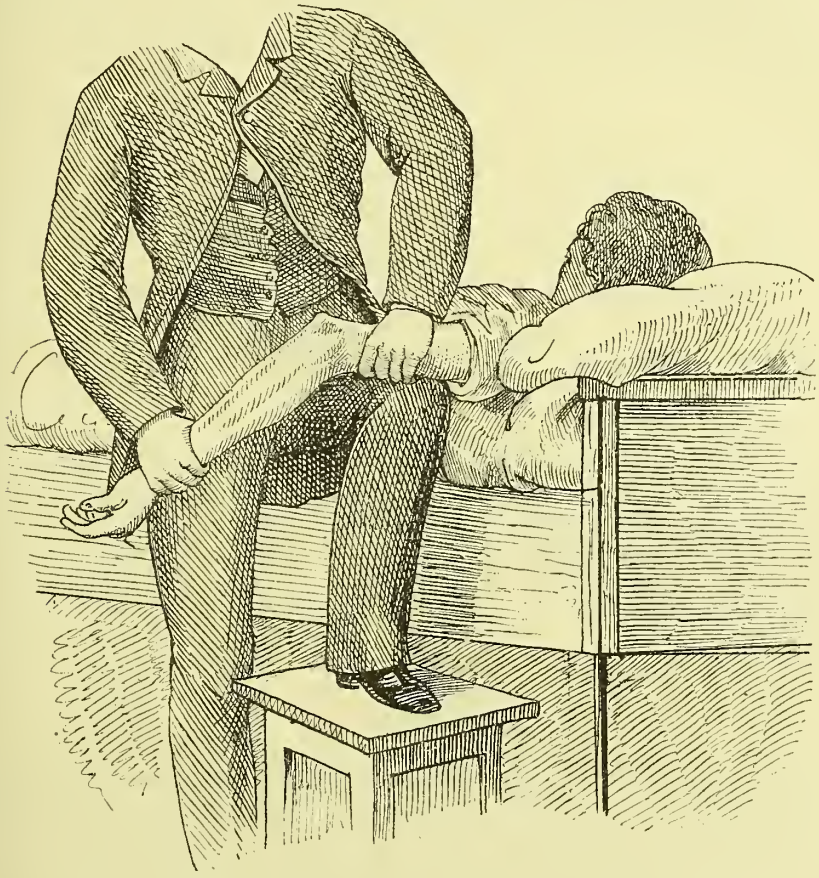

Vorderarm oberhalb des Handgelenkes umfasst, denselben nach oben zieht und dorsal flectirt. Sobald man bemerkt, dass der Processus coronoideus ulnae frei ist, rückt die linke Hand gegen das Olecranon nach unten und übt einen Druck auf dasselbe nach unten aus; hierauf extendirt man den Vorderarm etwas und führt eine rasche Flexion aus.

§. 1325. Die Extensionsmethode. Dieselbe besteht in der einfachen Extension, welche entweder in der Richtung des verlängerten Oberarmes oder des gebeugten Vorderarmes ausgeführt wird

oder in beiden Richtungen zugleich. Mit dieser Methode wird gleichzeitig die Hebelwirkung verbunden.

Die Extension in der Richtung des Oberarmes bei gebeugtem Vorderarme hat schon Hippokrates ausgeführt; der Vorderarm ward in der Gegend des Handgelenkes auf einen Tisch gestützt, während über das obere Gelenkende des Vorderarmes an der Volarseite ein nach unten dorsalwärts ziehendes Gewicht applicirt wurde.

Boyer machte eine Schlinge, in welche er mit dem Fusse trat. Auf diese Weise erreicht man, dass die Ulna nach unten gezogen und der Process. coronoideus aus seiner Nische befreit wird; es bleibt dann nur noch übrig, den Vorderarm nach vorn zu schieben. Boyer erreichte dieses durch eine forcirte Flexion, Hippokrates dadurch, dass

Fig. 184.

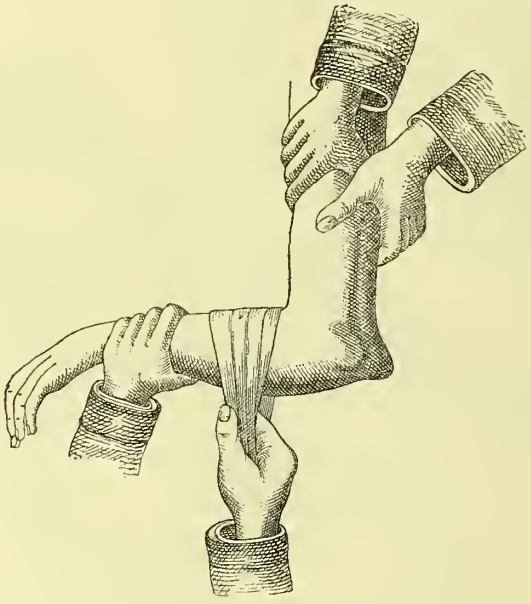

er das untere Ende des Oberarmes mit beiden Händen umfasste und mit den auf dem Olecranon aufruhenden Daumen das letztere nach vorn schob, während er mit den andern in der Plica liegenden Fingern den Oberarm nach hinten zog.

Ein im Princip gleiches Verfahren ist das von Duparque, ein ähnliches das von Dumreicher (s. Fig. 184). Er legt eine Schlinge um den Vorderarm in der Nähe des Ellenbogengelenkes und lässt gleichzeitig durch einen Assistenten den Oberarm nach hinten ziehen.

Hierauf wird der Arm bis zum rechten Winkel gebeugt, wodurch allein schon der Process. coronoid. hinter dem Process. cubit. fast ganz frei und nur noch um einige Millimeter von dem letzteren überragt wird; mit der einen Hand zieht nun der Operateur an der Schlinge, während er mit der andern den Vorderarm in der Nähe der Hand

fixirt. Sobald sich die Spitze des Olecranon ein wenig bewegt hat, so dass man annehmen darf, dass der Process. coronoideus frei ist, so führt der Operateur mit der rechten, den Vorderarm am unteren Ende umfassenden Hand eine Streckbewegung aus, womit eine gleichzeitige Extension verbunden wird.

Durch letzteres Manöver wird der Process. coronoid. ganz frei und durch die Extension nach vorn geleitet; hierauf folgt wieder eine Beugung, welche nur dazu dient, sich davon zu überzeugen, dass die Einrenkung gelungen ist.

Die Einrenkung wird also ausgeführt durch rechtwinkelige Beugung und Querdistraction des Oberarmes in der nach hinten verlängerten Achse des Vorderarmes, durch Querdistraction des ganzen Vorderarmes in der Richtung der nach unten verlängerten Oberarmsachse durch darauffolgende Streckbewegung mit Extension und gleich anschliessende Beugebewegung des Vorderarmes.

Diese Methoden wirken alle nach Art eines Hebels. Der Vorderarm wird durch die Schlinge in einen zweiarmigen Hebel verwandelt. Der längere nach vorn von der Schlinge abfallende Theil des Vorderarmes ist fixirt, der kleinere nach hinten von der Schlinge abfallende, luxirte Theil wird nach unten abgehebelt. Bei dieser Methode ist indes noch Druck auf das Olecranon in der Längsachse der Ulna auszuüben, damit dieselbe nach vorn wandert.

Wirksamer und mehr dem Hebel gleichwirkend ist die Methode von Paré, bei welcher in die Ellenbogenbeuge eine Kugel resp. Säule placirt ward. Den Unterstützungspunkt, das Hypomochlion, bildet hier nicht die Schlinge, sondern die Berührungsfläche der Kugel mit dem Vorderarme; der grössere Arm des Hebels fällt hierbei nach der Hand ab und je mehr sich die Hand bei der forcirten, über die Kugel eingeleiteten Flexion dem Oberarm nähert, um so mehr entfernt sich das Ende des kürzeren Hebelarmes, das Olecranon vom Oberarme, welcher gleichzeitig von der Kugel fixirt und sogar nach hinten gedrängt wird. Bei dieser Methode wird also dem Vorderarme und dem Humerus durch die Kugel ein Unterstützungspunkt gegeben, über welchen das Ende des kürzeren Hebelarmes, das Olecranon, nach vorn, resp. der Process. cubit. nach hinten abgehebelt wird.

Die Extension kann auch am gebeugten Arme durch Distraction des Oberarmes in der Richtung der nach hinten verlängerten Achse des Vorderarmes ausgeführt werden. Eine Combination dieser Methode mit der vorigen (der Distraction in der Richtung der Achse des nach unten verlängerten Oberarmes) ist schon die Methode von Paré, wo der Oberarm durch den Druck der Kugel oder durch eine Schlinge (Guy de Chauliac), oder durch Händedruck (v. Dumreicher) gleichzeitig in der Richtung des Vorderarmes nach hinten geschoben wird.

Letzterer liess den Oberarm durch eine Schlinge stark nach hinten ziehen und den Vorderarm dabei stark beugen. Durch letzteres Manöver sollte der Processus coronoideus ganz frei werden. Der Gelenktheil des Vorderarmes wurde hierbei von dem Processus cubitalis abgedrängt, so dass der Oberarm leichter durch Zug nach hinten über den Processus coronoideus hinüberzuziehen war. Die Flexoren des Oberarmes sollten dann durch ihre Contraction die Einrenkung vollenden.

Otto Fischer (Köln) verfuhr wie Theden; er liess den Ober-

arm erheben, umfasste mit der einen Hand das Handgelenk des Vorderarmes und stemmte die andere, während er mit der ersteren den Vorderarm stark beugte und supinirte, gegen die Vorderfläche des oberen Theiles des luxirten Vorderarmes. Er drängte hierbei denselben nach unten (dorsalwärts). Unter fortwährend wirkendem Drucke wird der Vorderarm zuerst in einen rechten, zuletzt in einen spitzen Winkel gestellt, worauf die Einrenkung vollendet ist. Während der ganzen Procedur zog ein Assistenzarzt dauernd das untere Ende des Oberarmes quer nach hinten.

Gleichzeitig kann man nach Petit einen Druck auf das Olecranon nach vorn ausführen.

Alle diese Methoden basiren auf dem gleichen Principe und unterscheiden sich nur durch die Art der Ausführung.

§. 1326. Die dritte, die einfache Impulsionsmethode wirkte nur durch Druck. Desault liess den Vorderarm schwebend halten und umfasste das Olecranon von hinten, während die beiden Daumen auf dem Olecranon ruhten und schob dasselbe ins Gelenk hinein; ebenso wirkte Nelaton dadurch, dass er an der hinteren Seite des Oberarmes eine Schiene fest anlegte, welche in der Gegend des Olecranon gehörig mit Compressen unterpolstert war; der Vorderarm war hierbei rechtwinkelig flectirt. Hierauf zog er durch Binden die Schiene recht fest an, worauf die Luxation sich oft von selbst einrenkte.

Diese Methode wirkt hauptsächlich durch Druck auf das Olecranon in der Richtung der rechtwinkelig gebeugten Ulna und wurde schon oben mehrmals erwähnt, indem der Druck aufs Olecranon sowohl bei der ersten, der Dorsalflexion, wie bei der zweiten Methode, sowohl bei der Distraction in der nach unten verlängerten Achse des Oberarmes als in der nach hinten verlängerten Achse des Vorderarmes zur Anwendung kam. Die Distraction wird auch bei der vierten Methode mit zu Hülfe genommen.

§. 1327. Die vierte Methode ist diejenige, bei welcher die Extension am gestreckten Arme ausgeführt wird. Dieselbe wurde von Petit-Boyer warm empfohlen. Der Processus coronoideus wurde durch einfachen Zug und Gegenzug frei gemacht, und sobald dies gelungen war, wurde die Flexion gemacht, damit die Incis. semilun. zuerst in die Höhe der Trochlea gebracht und alsdann über dieselbe geleitet würde. Durch einen entsprechenden Druck auf das Olecranon wird die Einrenkung unterstützt. Am Vorderarm wird eine Extensions- und am Oberarme eine Contraextensionsschlinge angelegt, während der Chirurge das Ellenbogengelenk mit beiden Händen umfasst und mit den Daumen das Olecranon nach vorn, mit den übrigen Fingern das untere Humerusende in dem Augenblicke nach hinten drückt, wo das Olecranon in die Gegend der Fossa supratrochl. post. angelangt ist und man die reponirende Flexion folgen lassen will.

Bei einer veralteten Luxation empfiehlt Malgaigne die forcirte Extension mittelst Flaschenzugs.

§. 1328. Kritik der Methoden. Gebe ich eine Kritik der obigen Repositionsmethoden, so ist's keinem Zweifel unterworfen, dass der Roser'schen Methode unter allen andern der Vorrang gebührt. Dieselbe ahmt die Entstehungsweise der Luxation durch Hyperextension am vollkommensten nach; durch dieselbe wird der Process. coronoid. aus seiner Einklemmung in der Fossa supratrochl. am besten befreit und der vordere Kapselriss am weitesten geöffnet. Diese Methode befreit auch am besten die interponirten Theile: Kapsel, Gelenkbänder, Muskel — aus dem Gefängnisse zwischen dem Process. cubitalis und den Vorderarmknochen, und hat ausserdem den Vortheil der geringeren Verletzung der Weichtheile in der Ellenbogenbeuge.

Ob nicht der häufige Eintritt einer Fractur des Olecranon, zumal in veralteten Fällen, der Methode vorgeworfen werden kann, wage ich nicht zu entscheiden. Nach der Mittheilung von Hamilton über 5 Fälle und nach dem Mechanismus der Einrenkung zu urtheilen, liegt dieser Verdacht etwas nahe.

Die zweite, die Fischer'sche oder Dumreicher'sche Methode, hilft trotzdem oft, wo die erste im Stiche lässt; ich bin mehrere Male in der Lage gewesen, mich von der Wirksamkeit derselben zu überzeugen, nachdem mich die erstere im Stiche gelassen. Mit beiden Methoden kann man auch vortheilhaft die dritte durch Druck auf das Olecranon verbinden. Am irrationellsten ist indes die vierte Methode; sie basirt nur auf der Wirkung der rohen Gewalt; bei derselben soll mit Gewalt das Hinderniss, welches seitens des hinter dem Process. cubitalis eingehakten Process. coronoid. gesetzt wird, überwunden werden.

Die forcirte Extension.

§. 1329. Wenngleich zahlreiche Fälle bekannt sind, wo die Luxation nach monatelangem Bestehen (s. oben) noch reponirt werden kann, so fordern die Berichte über diesen Gegenstand sehr wenig zur Nachahmung auf. Es entstehen oft sehr üble Zufälle nach der Einrichtung; ausserdem verschwinden die gelungenen Versuche im Vergleiche zu den nicht veröffentlichten misslungenen, so dass die Erfolge gegenüber den Gefahren in den Hintergrund treten.

Es können bei der forcirten Einrenkung all die üblen Folgen eintreten, welche wir früher bei der forcirten Oberarmluxation erwähnt haben. Es ist besonders zu erwähnen, dass das Olecranon bei der Einrichtung einer veralteten Ellenbogengelenkluxation leicht gebrochen wird. Cappelletti, Morel-Lavallée, Roux theilen je einen Fall mit, wo die erfolgreiche Einrichtung von der Fractur des Olecranon begleitet war. In einem Falle von Maisonneuve brach sogar das Olecranon ab, ohne dass die Einrichtung gelang.

In einem Falle Daugier's trat sogar die Fractur bei einer frischen Luxation ein. Hamilton erwähnt 5 solcher Zufälle.

Die subcutane Verletzung der Arteria brachialis bei der forcirten Einrenkung ist äusserst selten.

Flaubert theilt einen solchen Fall mit; hierbei scheinen auch gleichzeitig alle Muskeln zerrissen gewesen zu sein.

Nach der Extension mittelst sieben Gehülfen war in der Gegend des

Gelenkes unter der unverletzten Haut ein 2″ breiter leerer Kanal; es entstand rasch eine fluctuirende, weder pulsirende, noch geräuschgebende Geschwulst. Die Hand war kalt, empfindungs- und bewegungslos. Der Puls kehrte nach einem Tage zurück, der Fall verlief gut. In diesem sowohl, wie in einem von Malgaigne veröffentlichten (M. l. c. S. 146) Falle nimmt Malgaigne an, dass es sich um eine Zerreissung der Muskeläste handelte. Michaux theilt einen Fall mit, wo die Art. brachialis und der Nervus medianus zerrissen wurde und Gangrän des Armes eintrat; das Leben konnte nur noch durch Amputation gerettet werden. Es kann auch durch die forcirte Dehnung ein partielles Einreissen der Arterienwand eintreten. Verletzungen der Nerven durch die Einrichtung sind äusserst selten.

Diese Beobachtungen fordern uns auf, die forcirte Extension zum mindesten nicht zu lange fortzusetzen und höchstens nur zur Zerreissung der Adhäsionen zu benutzen, um alsdann eine der empfohlenen Methoden folgen zu lassen. Sollte diese Methode nicht zum Ziele führen, so würde man entschieden, wie Trendelenburg und Völkers und ich (2mal) es mit Erfolg gethan haben, das Gelenk eröffnen und die Reposition der Luxation ausführen.

Erst beim Misslingen dieses Versuches würde es geboten sein, wie es Hueter in seinem Lehrbuche vertritt, die Resection auszuführen. Letztere führte ich 4mal mit gutem functionellen Resultate aus.

Die forcirte Extension wird oberhalb des Handgelenkes am Vorderarme gemacht, während die Contraextension an dem Schulterblatte und Leibe, oder am Oberarme vorgenommen werden muss.

Findet die Contraextension ihre Stütze an dem Schulterblatte, so geht viel Kraft verloren; macht man sie am Oberarme, so kann leicht die Bandage, da sie bei der gleichmässigen Dicke desselben sehr wenig Stütze hat, nach oben abgleiten und zu Verletzungen der Haut und selbst der tieferen Gewebe in der Achsenhöhle führen.

Wenn das Olecranon bei der Extension weit genug hinabgestiegen ist, so lässt man mit der Extensionskraft nach und eine rasche Flexion ausführen, während zugleich das untere Ende des Oberarmes mit der einen Hand nach hinten gezogen und der Vorderarm vom Olecranon aus nach vorn und unten geschoben wird.

Zeichen der gelungenen Einrichtung.

§. 1330. Dieselben sind bei einer frischen Luxation sehr characteristisch: a) das Hören und Fühlen eines schnappenden, klappenden Geräusches; b) Möglichkeit der Flexion, überhaupt der normalen Beweglichkeit des Gelenkes; c) normale Gestalt und Form des Gelenkes; d) normale Länge und Richtung des Armes etc.; e) Abnahme der Schmerzhaftigkeit. Malgaigne macht betreffend der Configuration auf eine besondere Eigenthümlichkeit, zumal bei frischen Luxationen aufmerksam, dass nämlich die Tricepssehne nach der Einrichtung durch das im nicht eingerenkten Zustande entwickelte Oedem des benachbarten Zellgewebes nach hinten vorgedrängt bleibe. Die Tricepssehne erscheine sogar nach hinten convex, während dementsprechend das Olecranon relativ zu weit nach vorn gerückt erscheine. Die Abwesenheit dieses Symptomes genügte Malgaigne bei weniger alten Luxationen zum Zweifel an der gelungenen Luxation.

Die Zeichen b und c, normale Beweglichkeit und Configuration des Gelenkes, können bei der veralteten Luxation sehr oft fehlen; zum mindesten sind dieselben bei einer alten Luxation sehr wenig ausgeprägt.

Das Olecranon bleibt nach der Einrichtung einer veralteten Luxation stets prominent, während die Bewegung eine gute ist.

Das schnappende Geräusch täuscht ebenso oft wie bei der Oberarmluxation und ist auf die gleichen Ursachen zurückzuführen.

Die Abnahme der Schmerzhaftigkeit fehlt fast nie bei frischen Verletzungen, indes oft aus bekannten früher erwähnten Gründen bei alten Luxationen.

Das wichtigste und sicherste Zeichen ist durch die normale Länge und Richtung des Armes gegeben.

Nachbehandlung.

§. 1331. Nach der gelungenen Einrenkung geschieht im Allgemeinen sehr wenig; gewöhnlich genügt es, den flectirten Arm in einen Gipsverband zu legen.

Wenn die Schwellung sehr gering ist, so braucht man sogar nur eine Mitella zu appliciren.

Die Gipsverbandbehandlung genügt bei den mit Fractur complicirten Fällen nicht.

In einem meiner Beobachtungsfälle, wo die Anschwellung 8 Tage nach der Verletzung eine bedeutende war, gelang die Einrenkung leicht und wurde gleich der Gipsverband angelegt. 3 Wochen nachher wurde der Verband entfernt; es bestand eine feste Ankylosis, so dass activ absolut keine, und passiv nur mit Gewalt einige minimale Bewegungen ausgeführt werden konnten. Ich legte hierauf die permanente Extension an, und schon nach 8 Tagen kehrten die Bewegungen wieder, nach Ablauf von im Ganzen 5 Wochen war die Function des Armes eine normale. In diesem Falle bestand neben der Luxation noch ein Abbruch des hinteren Pfannenrandes des Capitulum radii. Das Fragmentstückchen konnte man deutlich fühlen und hin und her schieben und den entsprechenden Defect in der tellerförmigen Grube nachweisen, wodurch auch jedenfalls das rasche Entstehen und die Intensität der Ankylosis bedingt war. Hierbei bewährte sich die Extension vortrefflich, ohne dieselbe bin ich fest überzeugt, wäre das Endresultat eine vollständige Ankylosis gewesen. Ueberhaupt sind nach meiner Ansicht die Luxationen des Ellenbogengelenkes weit häufiger mit Absprengungen des einen oder anderen Knochenfortsatzes complicirt, als wir annehmen.

In meinen 4 Resectionsfällen und bei 2 Arthrotomien von veralteter Luxation des Vorderarmes nach hinten fand ich jedesmal den einen oder anderen Fortsatz, Knochenrand abgesprengt.

Ich habe, seitdem ich jede Ellenbogenluxation auf das Bestehen einer gleichzeitigen Fractur untersuche, fast ausnahmslos, zumal bei den Ab- und Adductions- oder Rotationsluxationen die eine oder andere Complication nachweisen können; fast nie fehlt eine complicirende Fractur bei Kindern.

Schüller hat durch seine Leichenversuche nachgewiesen, dass

die Epicondylen, der Process. coronoideus, ein Theil des Radiusköpfchens oder der eine oder andere Epicondylus oder Condylus, das Olecranon etc. oft abgesprengt sind. v. Senfleben wies auch nach, dass bei den Luxationen nach hinten oft der Epicondyl. int. abgesprengt ist.

Trendelenburg fand ein Stück Epicondyl. int., Annandale das Olecranon und den Process. coronoid., ich 2mal den Epicondyl. int., 2mal den Process. coronoid., 1mal einen Theil des Radiusköpfchens abgesprengt; im Völkers'schen Fall lag ein Knochenstückchen in der Fossa supratrochlearis post.

Es ist daher jedenfalls die Complication mit einer intraarticulären Fractur eine häufige und bedarf sowohl bei der Untersuchung als auch in der Nachbehandlung besondere Berücksichtigung, indem sie leicht zur Entwickelung von Ankylosis führt.

Hueter macht (Hueter, Lossen, Grundriss der Chirurgie, II. Aufl., S. 55) darauf aufmerksam, dass es z. B. bei den Epicondylenfracturen von grosser Wichtigkeit sei, eine correcte Behandlung einzuleiten, indem sonst sehr leicht partielle und totale Ankylosen als Folge entweder von Callusspangen, welche die vordere und hintere Gelenkfläche des Humerus überbrücken, oder einer Synovitis hyperplastica laevis entstünden. Es giebt auch ein Präparat von einem solchen Brückencallus.

Die Ankylosis kann auch selbst zur Entwickelung kommen, ohne dass eine intraarticuläre Fractur besteht.

Ich erinnere mich aus früherer Zeit mehrerer Beispiele, wo nach der Einrenkung sich Ankylosis entwickelte, wiewohl es mir nicht gelungen war, vorher die Absprengung eines Knochenfortsatzes nachzuweisen.

Es empfiehlt sich daher zum mindesten, selbst für den Fall keine Fractur nachgewiesen war, den Kranken nach der gelungenen Einrenkung unter Augen zu behalten und eventuell beim Fortbestehen der Anschwellung und der entzündlichen Symptome, resp. bei der Entwickelung einer Ankylosis augenblicklich den Arm etwa vom 8. Tage ab aus den gleichen Gründen, welche ich bei den intracapsulären Fracturen und der Luxation des Caput humeri anführte, permanent zu extendiren.

Ich habe in letzter Zeit in den der Fractur verdächtigen Fällen, resp. beim Nachweise einer complicirenden Fractur sogar vom 1. Tage ab die permanente Extension in Anwendung gezogen. Nach Ablauf von 8 Tagen beginne ich hierbei schon mit leichten passiven und activen Bewegungen und nach 3 Wochen ist die Behandlung mit vollständiger Erhaltung der Function vollendet. Es kann kein Zweifel darüber obwalten, dass man bei einer bestehenden intraarticulären Fractur, wie mich täglich die Praxis lehrt, mittelst der permanenten Extension die übermässige Callusproduction sowohl wie die Entstehung der Gelenkentzündung und Ankylosis viel mehr verhindert, als mit jeder andern Methode.

Die Begründung hierfür ist gegeben in der entzündungswidrigen Wirkung der Extension, in der guten Coaptation der Fragmente, in der Möglichkeit der frühzeitigen Anwendung der Massage, Electricität und Gymnastik etc.

Die Extension ist besonders wichtig bei der gleichzeitig bestehenden Fractur des Epicondylus oder Condylus intern., weil sich hierbei der Vorderarm secundär gerne in abnorme Adduction stellt. In diesem Falle ist die Querextension nach aussen für das Gelenk selbst und nach innen für den Oberarm und den Vorderarm mit der longitudinalen Extension zu verbinden.

Der supinirte Vorderarm ruht auf der Dorsalfläche auf, die Hand wird nach unten und etwas nach hinten, das obere Ende des Vorderarmes quer nach vorn und das untere Ende des Humerus quer nach hinten extendirt. Bei dieser Extensionsmethode habe ich nie den Wiedereintritt der Luxation sowie Ankylosis beobachtet.

§. 1332. Behandlung einer nicht einrenkbaren Luxation. Es entsteht die Frage, was im Falle des Misslingens der Einrenkung einer veralteten Luxation, um eine solche wird es sich fast ausnahmslos handeln, geschehen solle. Ueberlässt man hier das Gelenk sich selbst, so entsteht meist eine Ankylosis in einem flachen Beugungswinkel; macht der Patient fleissig Uebungen, so ist das schliessliche Resultat ein sehr verschiedenes.

Die Flexion wird nie bis zum rechten Winkel möglich, während die Rotation meist ziemlich erhalten bleibt.

Ich habe 4 veraltete, ½—2 Jahre alte Luxationen beobachtet, wo die Flexionsfähigkeit fast gleich Null war.

§. 1333. Behandlung mittelst passiven Bewegungen. Viele Chirurgen beschränken sich auf die gymnastische Behandlung, Massage, machen auch zeitweilig in der Chloroformnarcosis starke Flexions- und Streckbewegungen, verändern durch zweckentsprechende Maschinen den Winkel des Gelenkes etc. Von den forcirten Flexionen und Streckungen, wie ich sie in früherer Zeit oft ausführte, habe ich trotz grosser Energie seitens des Patienten sowohl wie meinerseits wenig Gutes zu berichten.

Zu forcirt ausgeführte Bewegungen leiteten stets eine Gelenkentzündung ein, mässige hatten gar keinen Effect. Die Kranken gaben meist die Behandlung als zu eingreifend und schmerzhaft bald auf, so dass das Schlussresultat gleich Null war. Dies ist am Ellenbogengelenke um so mehr zu bedauern, als nicht, wie am Schultergelenke, der Ausfall der Gelenkbewegung durch die compensirende Rotation der Scapula theilweise ersetzt werden kann. Wenn daher an einem Gelenke die Arthrotomie am Platze ist, so ist's beim Ellenbogengelenke.

§. 1334. Operative Behandlung. Die operative Behandlung könnte sich zwei Aufgaben stellen, entweder die Eröffnung des Gelenkes zur immediaten, operativen Reposition zu machen, oder die luxirten Gelenktheile zu entfernen.

Ich habe 4mal mit dem schönsten functionellen Resultate die möglichst eingeschränkte totale Resection des Gelenkes ausgeführt und kann nur zur Vornahme derselben auffordern, wofern die Einrenkung mit Eröffnung des Gelenkes, die Arthrotomie, wie Trendelenburg, Völkers, ich und andere nach ihnen sie ausgeführt haben, nicht dauernd gelingt.

§. 1335. Schwierigkeiten der Retention nach der Arthrotomie. Die Retention der reponirten Gelenktheile ist nicht stets zu erzielen und zwar besonders in dem Falle nicht, wo durch die gleichzeitig mit der Luxation herbeigeführte Fractur eine perverse Stellung der Gelenkenden zu einander besteht. Besonders der abgebrochene Condyl. int. weicht oft nach oben ab und steht in Folge dessen der Condylus ext. (Emin. capit.) weit tiefer als der internus, so dass die Vorderarmgelenkenden leicht nach innen abgleiten. Hier wäre zuerst eine Resection in dem äussern Rande des Humerus geboten. Das Gleiche gilt von der Fractura supratrochlearis, wo oft eine Fracturheilung mit der Spitze des Winkels nach vorn oder nach hinten besteht. Von jeder dieser Unterart habe ich bei der Arthrotomie einen Fall beobachtet (s. Bd. I, S. 709).

Die Resection ist hier nicht stets möglich, ich habe sie 2mal versucht und jedesmal musste ich secundär die Resection nachschicken. Heute würde ich in diesen Fällen die Gelenkenden temporär mit einander vernähen.

In einem Falle bestand vor der Operation eine Fractur des Condyl. int. und wichen die Vorderarmknochen auf der schiefen Ebene immer weiter nach innen ab, im andern Falle bestand eine supratrochleare Querfractur, unmittelbar oberhalb des Gelenkfortsatzes. Der letztere sah fast horizontal nach vorn; an der hinteren Fläche des Humerus bestand eine bedeutende Callusproduction und wurde die Haut nach der gelungenen Reposition sehr stark gespannt; andererseits musste man auch wiederum zur Erzielung der Reposition den Vorderarm in starke Flexion stellen, weil der Process. cubit. so bedeutend nach vorn gerichtet war. Durch die Spannung an der hinteren Seite des Gelenkes war die Drainirung im hinteren Gelenkabschnitte eine sehr mangelhafte und es entstand eine septische Entzündung, weshalb ich intermediär die Resection nachschicken musste. Der Erfolg war ein sehr guter.

In beiden Fällen wäre zuerst die keilförmige Resection zur Erzielung einer ordentlichen Stellung des Process. cubit. nöthig gewesen, um alsdann erst die Arthrotomie nachzuschicken.

In einem vor Kurzem beobachteten Falle, wo die Retention gleichfalls Schwierigkeiten bot, habe ich den vorderen Rand der Fossa patell. radii mit der Emin. capit. temporär vernäht.

Die Schwierigkeit der Retention der Gelenkenden ist fernerhin oft durch die Ausfüllung der Gelenkhöhlen und Vertiefungen gegeben; die tellerförmige Grube der Incisura semilunaris major ist mit fibrösem Gewebe ausgefüllt. Die Gelenkenden des Process. cubit., das Capit. radii, das Olecranon etc. sind oft kolbig aufgetrieben, so dass sie nicht auf die zugehörigen Gelenkenden passen; alle diese Umstände machen die Retention der Knochenenden oft zur Unmöglichkeit.

Bei einer schon sehr alten Luxation sind ausserdem die umgebenden Weichtheile, speciell die Gelenkbänder, die Kapsel, die Muskeln, die Sehnen etc., besonders des Triceps durch die elastische Retraction so verkürzt, dass dieselben für die durch die Reposition nöthig gewordene Verlängerung des Armes zu kurz sind. Auf jeden Fall ist daher in solchen Fällen die Excision von allem neugebildeten Gewebe, event. auch der alten Gelenkbänder und Kapsel, sowie die Discision der Sehnen und Muskeln, der Sehne des Biceps, Triceps etc. nöthig,

um die Einrenkung zu gestatten. Bei einer complicirten oder bei einer relativ frischen Luxation wird man die Arthrotomie stets mit Erfolg ausführen können, während bei einer veralteten Luxation, wo die Retention trotz Naht gar nicht zu erzielen ist, event. aus den oben erwähnten Gründen die Resection oft am Platze ist.

§. 1336. Behandlung mittelst Resection. Die Resection muss stets möglichst eingeschränkt werden (s. Verletzungen der oberen Extremitäten Bd. I, S. 611).

Man soll nur so viel reseciren, als eben nothwendig ist, damit der Arm vollkommen gestreckt werden kann.

Mittelst der permanenten Extension läuft man keine Gefahr, Ankylosis zu erhalten, während die geringe Grösse der resecirten Stücke vor der Entstehung eines Schlottergelenkes schützt. Es ist einleuchtend, dass bei einer sehr veralteten Luxation die Resectionsfläche wegen der secundären Retraction aller das Gelenk umgebenden Gewebe eine grössere sein muss, um die vollständige Streckung zu gestatten.

Es kann hierbei sogar zur Ermöglichung der vollkommenen Streckung, welche ich für eine conditio sine qua non des guten functionellen Resultates halte, geboten sein, die Bicepssehne zu durchtrennen. Das functionelle Resultat meiner Resectionen wegen veralteter Luxation war jedesmal ein ausgezeichnetes.

Ausführung der Arthrotomie.

In 2 Fällen habe ich bei einer veralteten Luxation nach hinten die Arthrotomie ausgeführt; es stellte sich hier gleichfalls stets wiederum die Luxation ein. Ich durchbohrte daher den vorderen Umfang der Eminentia capitata und den vorderen Rand des Radiusköpfchens und vernähte dieselben mittelst eines Silberdrahtes mit einander. Der Vorderarm wurde in Flexion gestellt. Nach 14 Tagen wurde der Silberdraht entfernt und der Arm gestreckt. Der Erfolg war ein vollkommener.

§ 1337. Trendelenburg hat den Rath gegeben, bei veralteten Luxationen die temporäre Resection des Olecranon zu machen. Ebenfalls hat Völkers die osteoplastische Resection des Ellenbogengelenkes gemacht. In dem Trendelenburg'schen Falle bestand wahrscheinlich durch Druck auf den N. med. eine leichte Lähmung der Hand und Finger, Anästhesie. Er führte einen bogenförmigen Schnitt an der hinteren Seite des Gelenkes über das Olecranon, löste das Periost an der inneren Seite vom Olecranon ab und durchmeisselte das letztere. Hierauf eröffnete er das Gelenk und fand ein Stück vom Condyl. ext. abgebrochen in der Gelenkfläche des Radiusköpfchens liegend. Die Reposition gelang leicht und das Olecranon wurde in der gestreckten Lage des Vorderarmes wiederum mit der Ulna vernäht. Das Resultat war ein sehr gutes.

In dem Völkers'schen Falle bestanden Sensibilitäts- und Motilitätsstörungen des N. ulnaris. Völkers durchsägte das Olecranon in der Höhe des Capitulum radii von einem radialen Schnitte aus; er excidirte alles fibröse Gewebe von den Gelenkflächen, und entfernte 2 kleine Knochenstückchen, welche in der Nähe des Ulnarnerven lagen. Die Reposition der beiden Vorderarmknochen gelang jetzt, nur die Reposition des Olecranon konnte erst erzielt werden, nachdem ein Knochenstückchen und neugebildetes fibröses Gewebe aus der Fossa supratrochl. post. entfernt worden war. Diese beiden Beobachtungen fordern entschieden zur Nachahmung auf.

Ich fand in einem Falle den Process. coronoid. ulnae abgebrochen und musste zur Erzielung der Retention der Gelenkenden das Radiusköpfchen mit der Emin. capit. vernähen, letzteres führte ich auch 2mal bei veralteter Luxation des Radiusköpfchens aus und kann daher die temporäre Naht nur dringend empfehlen.

Wahl hat in 2 Fällen, nachdem er vergeblich die beiden Seitenbänder durchschnitten hatte, die Resection mittelst des Hueter'schen Schnittes ausgeführt. Als Hinderniss der Reposition fand er die Interposition der verdickten Kapsel. Annandale fand in einem gleichen Falle das Olecranon und den Process. coronoid. gebrochen und die Ulna mit dem Humerus verwachsen; er führte die partielle Resection des Radius, der Ulna und des Olecranon aus.

Complicirte Luxation des Vorderarmes nach hinten.

§. 1338. Bei einer complicirten Luxation, wobei entweder der luxirte Process. cubit. nach vorn, oder umgekehrt die beiden Vorderarmknochen nach hinten die Haut perforiren, wird es besonders auf die genaue Durchführung der antiseptischen Behandlungsmethode und der Drainirung ankommen. Das Genauere siehe in dem Kapitel über complicirte Ellenbogengelenkverletzungen.

In einem Falle von Petit gelang die Heilung in 6 Wochen, der Biceps und Brachialis int. waren zerrissen.

In einem Falle von Bardeleben gelang auch die Erhaltung des Gelenkes mit Beweglichkeit.

Die schwerste Complication ist jedenfalls diejenige, wo das Humerusende die Gefässe und Nerven mit verletzt hat.

Für den Fall nur der Nerv. medianus und die Art. cubitalis verletzt sind, eine Verletzung, welche relativ sehr selten zur Beobachtung kommt, wird man natürlich zuerst die Arteria in loco laesionis aufsuchen, doppelt unterbinden und dann die conservative Behandlung versuchen.

Durch die Verletzung der Arteria droht die Entwickelung von Gangrän des Vorderarmes, indes sind Fälle in der Literatur bekannt, wo diese Eventualität ausblieb (mein Fall). Letzere ist besonders deshalb zu befürchten, weil der luxirte Process. cubit. eine weit verbreitete Zerstörung in der vorderen Kapsel, in den Muskeln, Nerven (N. medianus) etc. angerichtet hat, so dass daselbst consequenter Weise eine Necrosis und event. eine folgende stärkere entzündliche Infiltration eintritt.

Die Bildung des Collateralkreislaufes, welch letzterer die Ernährung des Vorderarmes übernehmen soll, wird behindert, weil erstens die Collateraläste in der Plica cubiti mit verletzt sind und weil zweitens die noch erhaltenen Collateraläste durch die entzündliche Infiltration comprimirt resp. thrombosirt werden. Man hat daher auch zur Verringerung der entzündlichen Anschwellung in der Plica angerathen, die primäre Resection mit der Unterbindung in loco zu verbinden. Indes liegen keine zwingenden Gründe für die Annahme vor, dass die Infiltration in der Plica bei der Resection geringer sein soll als bei der rein conservativen Behandlung.

Die Erhaltung des Gliedes und des Gelenkes ist daher nach meiner Meinung mit der Unterbindung der Art. cubitalis in loco lae-

sionis stets zu versuchen, zumal wir heute, wie wir früher schon an den complicirten Ellenbogengelenkverletzungen gesehen haben, eine Allgemeininfection durch die Möglichkeit der intermediären Resection resp. Amputation lange nicht mehr so sehr zu befürchten haben. Selbst für den Fall eine Gangrän eintritt, kann man noch immer früh genug die Amputation nachschicken.

Hueter war in einem solchen Falle gezwungen, die secundäre Resection auszuführen und zuletzt die Amputation nachzuschicken.

In einem jüngst von mir beobachteten Falle, wo Arteria und Vena cubit. und alle Weichtheile in der Plica total und der N. medianus zum Theil zerrissen waren, gelang die Erhaltung des Gelenkes mit Beweglichkeit. Das Gelenk wird am besten in Flexion gestellt, event. kann auch die temporäre Naht angelegt werden.

Bei einer regelrecht durchgeführten antiseptischen Behandlung tritt keine entzündliche Infiltration ein, so dass die Entwickelung des Collateralkreislaufes nicht leidet.

In meinem Falle konnte man nach 6 Wochen noch nicht mit Bestimmtheit den Puls in der Art. radial. fühlen, und trotzdem blieb der Arm erhalten.

Die complicirte Luxation ohne Zerreissung der Arteria wird meist günstig verlaufen, wofern die antiseptische Behandlung exact eingeleitet, durchgeführt und namentlich das Gelenk gehörig von einer Seite zur andern drainirt wird.

Incomplete Luxation nach hinten.

§. 1339. Anhangsweise bespreche ich noch die incomplete Verrenkung nach hinten, welche von den meisten Chirurgen geleugnet oder zum wenigsten keiner besondern Besprechung gewürdigt wird. Dieselbe wurde schon vorübergehend oben erwähnt. Malgaigne geht sogar so weit, zu behaupten, dass die meisten Luxationen nach hinten incomplet seien. Es ist nöthig, hier nur eine Verwechselung der Begriffsbestimmung anzunehmen, um diesen unverständlichen Widerspruch zu erklären; entweder entgeht den übrigen Chirurgen die Differenz zwischen beiden Luxationsformen, so dass die Luxation nach hinten stets für ein und dieselbe angesprochen wird, und Malgaigne hat eine unwesentliche Differenzirung eingeführt, indem er das irrelevante Tieferstehen resp. Vorspringen des Olecranon nach hinten zu sehr in den Vordergrund schob, oder die erste Unterart der Luxation geht ungemein rasch und leicht, zumal bei einer Manipulation, in die zweite über. — v. Pitha, welcher die Existenz dieser Form mit Malgaigne anerkannte, führt an, dass er unter 36 Fällen diese Luxationsform nur 1mal gesehen habe und hebt als bezeichnend das stärkere Hervortreten des Olecranon nach hinten hervor.

Auch ich habe die Luxation mehrmals beobachtet, so dass ihre Existenz für mich persönlich feststeht. Schüller hält sie nach seinen Experimenten für häufig vorkommend. Die Differenz zwischen beiden sonst ganz gleichen Luxationsformen liegt darin, dass der Haken des Process. coronoid. bei der incompleten Form auf der Trochlea stehen bleibt. Die Incis. semil. maj. sieht gegen die Fossa supratrochl.

post., das Capit. radii ruht der Emin. capit. humeri auf, während bei der Luxatio completa der Kronenfortsatz in der Fossa supratrochl. post. selbst steht. Petit erwähnt die incomplete Luxation zuerst wieder; bei den alten Autoren finden sich nur einige Andeutungen über diese Verletzung.

Die Ursachen sind die gleichen wie für die Luxatio completa.

Malgaigne glaubt indes, dass bei der incompleten Luxation häufiger ein Fall auf die innere Seite des Ellenbogens als Ursache der Verletzung anzusprechen sei.

Die Symptome sind ebenfalls die gleichen wie bei der completen Luxation.

Es bestehen nur einige geringfügige Differenzen.

Der Durchmesser des Gelenks von vorn nach hinten ist grösser als bei der completen, weil die Ulna bei der letzteren mit einem tiefer gelegenen und bedeutend verjüngten Theile dem Process. cubit. aufruht.

Die vordere Cubitalfurche ist dementsprechend mehr in die Höhe gestiegen. Es springen das Olecranon hinten, der Process. cubit. vorn, überhaupt alle Fortsätze, besonders die Epicondylen, seitlich stärker vor, weil die Ulna mit der Spitze des Process. coronoid., also in ihrem grössten Tiefendurchmesser, der Trochlea aufruht.

Der Vorderarm steht meist wegen der grösseren Anspannung der umgebenden Weichtheile in einem sehr stumpfen, fast flachen Winkel, die Hand ist pronirt, der Arm steht meist starrer.

Der Arm ist weniger verkürzt.

Der Arm steht starr, bald adducirt (seltener), bald abducirt (häufiger), je nach der gleich noch zu besprechenden Unterart der incompleten Radius- oder Ulnarluxation.

Das stark vorspringende Olecranon steht in gleicher Höhe mit den Epicondylen oder gar etwas tiefer als dieselben.

§. 1340. Verhalten des Radiusköpfchens. Das Radiusköpfchen ist nicht stets vollständig luxirt, springt daher nicht so stark vor, oft nur $1^1/_2'''$. Man kann meistens nur die hintere Hälfte der Fossa patellaris des Radius abpalpiren, indes zuweilen auch ganz, da der Radius zuweilen vollständig luxirt ist, während die Ulna nur incomplet verrenkte. Die Ulna schwankt auch in Bezug auf ihre Dislocation sehr. Der Process. coronoid. steht zuweilen ganz hinter der Trochlea oder weicht auch wie bei der vollständigen Luxation der Ulna bis in die Fossa supratrochl. hinauf, während der Radius incomplet luxirte, so dass also in einem Falle die Ulna, im anderen der Radius nur unvollständig luxirt ist; die Folge von dieser incompleten Luxationsform ist dann die, dass der Oberarm bei der incompleten Luxation der Ulna mit dem Vorderarme einen nach aussen, bei der incompleten Luxation des Radius einen nach innen offenen Winkel bildet. Je nach der grösseren Vollständigkeit der Luxation der Ulna und der correspondirenden Unvollständigkeit der Radiusluxation nähert sich das Olecranon dem Epicondyl. ext. und umgekehrt bei der grösseren Vollständigkeit der Luxation des Radius und Unvollständigkeit derjenigen der Ulna dem Epicondyl. int.

In den meisten Fällen fand Malgaigne die Ulna etwas weiter nach hinten dislocirt als das Radiusköpfchen.

§. 1341. Pathologische Veränderungen. Leider fehlt für diese Verletzung der stringente Beweis durch einen frischen Sectionsfall. Malgaigne hat nur einen Fall gesehen, welchen Robert als eine isolirte Verrenkung der Ulna angesprochen hatte. Der Radius war indes der Ulna etwas nach hinten gefolgt.

Die Ulna war am Humerus leicht in die Höhe gestiegen. Das Ringband war zerrissen, ebenfalls zum Theile das äussere Seitenband. Robert spricht diese Luxation als eine isolirte Luxation der Ulna an. Cooper gibt eine Beschreibung von einer veralteten incompleten Luxation beider Vorderarmknochen, welche er ebenfalls als isolirte Ulnarluxation angesprochen hatte, während Malgaigne beide als incomplete Luxationen nach hinten auffasst. Die Ulna war hier weit nach oben gestiegen, indes der Radius stand mit seinem vorderen Rande auf der hinteren Fläche der Emin. capit. Die Spitze des Olecranon befand sich unter den Condylen, der Schnabel des Process. coronoid. ebenfalls unter der Fossa pro olecrano, es ersetzte ein Stalactit den Process. coronoid. Gely giebt ebenfalls eine Beschreibung einer 7 Jahre alten incompleten Luxation; nach Malgaigne bestand indes hier wahrscheinlich ein Bruch des Process. cubit. humeri.

§. 1342. Prognosis. Die Einrenkung ist leicht in Bezug auf die Ulna, weil es nicht nöthig ist, den Process. coronoid. aus der Fossa supratrochl. zurückzuführen.

Malgaigne hat einen Fall von 2 Monaten, einen von 2½ Monaten leicht eingerichtet; er ist daher der Meinung, dass die Fälle von veralteten Luxationen, wo die Einrichtung noch nach 5 Monaten gelang, jedenfalls incomplete waren. Schwieriger wird oft die Einrichtung des Radiusköpfchens.

Malgaigne vermuthet, dass hier, wie in einem Sectionsfalle, einzelne Kapselfasern zwischen dem Kopfe des Radius und der Emin. capit. lagen; vielleicht beruht es auch darauf, dass, wie in dem einen Robert'schen Sectionsberichte, das Lig. annulare zerrissen war. Auch in diesem Falle war die Einrenkung sehr schwer.

Die Einrenkung gelingt oft durch Druck aufs Olecranon nach unten oder eine leichte Beugung etc. Im Uebrigen wird dieselbe in der gleichen Weise ausgeführt wie die complete Luxation.

In einem Falle, wo ich die Arthrotomie ausführte, war das Olecranon wenig nach oben gestiegen, und es ruhte der abgequetschte Process. coronoid. der Trochlea auf.

Kapitel XVI.

Luxation beider Vorderarmknochen nach vorn.

§. 1343. Die Verrenkung beider Knochen nach vorn kommt mit oder ohne Fractur des Olecranon zur Beobachtung. Man nahm bis vor Kurzem an, dass die Luxation nach vorn nie ohne Fractur des Olecranon statthaben könne, während man jetzt mehr zur entgegengesetzten Ansicht neigt, dass die Luxation häufiger ohne als mit Fractur vorkomme.

Cooper bezweifelt überhaupt die Existenz derselben, J. L. Petit hielt die Luxation ohne Fractur für eine Unmöglichkeit.

§. 1344. Mechanismus der Entwickelung. Colson und Huguier haben durch Experimente an Leichen gezeigt, dass diese Luxation entstehen könne: 1. Durch eine übermässige Beugung, welche sich im Lebenden durch Fall auf das Olecranon des spitzwinklig gebeugten Ellenbogens entwickelt. Hierbei entsteht indes an der Leiche meist eine Fractur des Olecranon oder des unteren Humerusendes. 2. Durch Abdrehen des Vorderarmes, d. h. durch eine Kreisbewegung des Vorderarmes um die Achse des Oberarmes, wobei das Olecranon zuerst unter die Trochlea und dann vor dieselbe tritt. 3. Durch eine übermässige Hyperextension. 4. Schüller sah sie durch eine Abduction des stark gebeugten Vorderarmes und durch forcirte Rotation des gebeugten Armes entstehen. 5. Schüller hat ferner gezeigt, dass sich dieselbe in den Fällen, wo das Lig. lat. int. und ext. bei unversehrtem Lig. annulare zerrissen waren, durch forcirte Supination und Zug am Vorderarme entwickeln lasse.

Streubel glaubt durch seine Experimente nachgewiesen zu haben, dass die Luxation nicht durch übermässige Flexion entstehen könne, indes wohl durch starke Hyperextension oder durch das Umdrehen des Vorderarmes. Wenn man die beiden seitlichen Bänder durch Ab- und Adduction einreisst, so ist's möglich, durch eine starke Supination des Vorderarmes das Olecranon unter und vor den Process. cubitalis zu bringen; ebenso gelingt die Entwickelung dieser Luxationsform, wenn man eine Hyperextension des Vorderarmes bis zum rechten Winkel bildet und hierauf den Oberarm nach oben zieht, während man das Olecranon nach unten schiebt.

§. 1345. Casuistik. Betreffende Fälle sind von Colson, Leva, Prior, Léon d'Angvers, Guyot, Wittlinger mitgetheilt und von Streubel zusammengestellt. Derselbe hat 8 einfache und 2 mit Fractur des Olecranon complicirte Luxationen zusammengestellt.

Fig. 185.

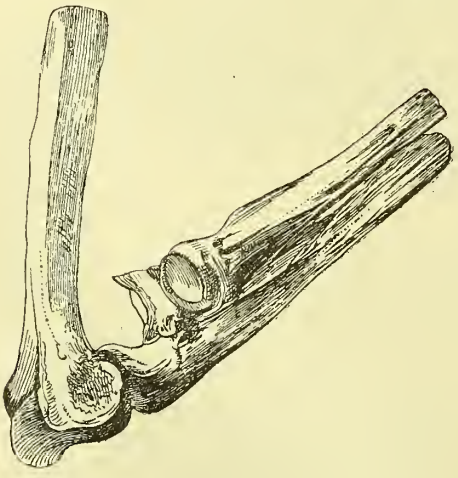

Die isolirte Luxation tritt in zwei Formen auf.

Leva, Monin, Wittlinger theilen solche Fälle mit, wobei das Olecranon mit seiner Spitze auf der Trochlea stehen blieb; der Radiuskopf stand unter der Rotula und war von ihr durch einen Spalt getrennt.

Monin, Guyot, Velpeau sahen ebenfalls je einen uncomplicirten Fall. Letzterer hat denselben Monin mündlich mitgetheilt.

Hamilton giebt eine Zeichnung (Fig. 185) von Verrenkung des Radius und der Ulna nach vorn. J. W. Langmore, Chapel theilten je einen Fall mit, wo ebenfalls eine Luxation nach vorn und gleichzeitig nach aussen bestand.

Luxation nach vorn cum fractura olecrani.

§. 1346. Casuistik. Die Luxatio cum fractura ist entgegengesetzt zu der üblichen Annahme viel seltener als die isolirte Luxation. Es sind in der Literatur 2 Fälle mit gleichzeitiger Fractur des Olecranon bekannt.

Ein Präparat befindet sich im Museum Dupuytren's.

Streubel beschreibt beide. Ricket giebt die Beschreibung einer intra vitam beobachteten und diagnosticirten complicirten Luxation und gleichfalls den Sectionsbericht von diesem Falle.

Das obere Fragmentstück besteht in dem Präparate des Dupuytren'schen Museums aus dem Olecranon und der inneren Hälfte des Process. coronoid. Das erstere ist in einem nach hinten offenen Winkel mit dem unteren verheilt, die Incisura semilunaris sieht nach oben statt nach vorn und ist stärker ausgehöhlt als normaliter, das Olecranon stand nur 1 cm höher als der Process. coronoid.

Das untere Fragment der Ulna besteht aus der äusseren Hälfte des Process. coronoid. und der ganzen Ulna; dasselbe war etwas vor das Gelenk gerückt und etwas nach aussen verschoben.

Dieser Theil der Cavitas semilunaris befindet sich ausserhalb des Gelenkes. Der Radius war nach vorn und aussen luxirt und stand mit dem unteren Fragmente im Zusammenhange.

Die Vorderarmknochen hatten sich so gedreht, dass der Radius etwas weiter nach vorn vorstand als die Ulna, der Arm stand daher in Pronation. Der Humerus ist zwischen dem Radius, dem unteren Bruchstücke und dem Process. coronoid. sammt Ulna nach vorn und dem Olecranon nach hinten eingeschlossen. Die Flexion war bis zum rechten Winkel möglich. Der Process. cubit. war von Knochenauswüchsen umgeben. Die normalen Gelenkflächen desselben sind geschwunden.

Richet's Fall ist folgender: Ein 18jähriger Mann fiel von einem Gerüste und hatte folgende Verletzung: Der Vorderarm war etwas gebeugt und supinirt. Der Tiefendurchmesser des Gelenkes war bedeutend vergrössert, der Querdurchmesser ganz normal, die Gelenkfalte an der vorderen Seite verstrichen. Die Haut war daselbst durch einen in der Tiefe liegenden Tumor bedeutend vorgetrieben. Letzterer folgte den Bewegungen des Vorderarmes. Der Brachialis int. und Biceps werden von dem Tumor stark in die Höhe gehoben. Die beiden Epicondylen, speciell der Epicondylus int., springen stark vor. Das Olecranon lag an seiner normalen Stelle und war nicht aufwärts gerückt, konnte indes seitwärts verschoben werden. Dasselbe ragte zum Theil aus der gleichzeitig hinten bestehenden Wunde hervor. Unterhalb des Olecranon lag eine Vertiefung, wo die Ulna fehlte.

Die Lage der Epicondylen zum Olecranon war normal. Passive Beweglichkeit war ziemlich ausgiebig, active gar nicht möglich. Die Reposition gelang leicht durch Beugung des Vorderarmes und durch gleichzeitigen Druck auf das obere Ende der Vorderarmknochen desselben nach hinten und folgende Extension, die Verrenkung stellte sich leicht wieder ein. Tod durch Unterleibsverletzung am ersten Tage. Die Muskeln, welche vom Epicondyl. int. entspringen (Flexores und Pronator teres), das Lig. int. und die ganze Gelenkkapsel waren ganz zerrissen. Das Lig. lat. ext. war unversehrt mit dem Radius nach oben dislocirt und verlief fast quer.

Das obere Fragment des Olecranon hing mit dem unversehrten Triceps und dem Anconaeus quartus zusammen.

Die Länge des Fragmentes betrug 2″ und die Fractur ging schief durch die Incis. semilunaris major.

Die Vorderarmknochen lagen vor dem Process. cubit. und waren $^1/_2$″ oberhalb der Condylen aufwärts verschoben.

§. 1347. Symptome der Luxatio cum fractura olecrani. Dieselben sind fast ganz die gleichen wie bei der Luxatio completa.

Das Olecranon liegt indessen an der normalen Stelle, im richtigen Verhältnisse zu den Epicondylen, während die beiden Vorderarmknochen nach vorn von dem Process. cubit. abgewichen sind.

Das Olecranon ist also nicht nach oben dislocirt und nur höchst wenig seitlich verschoben, was Richet dadurch erklärt, dass einerseits der Anconaeus quartus und andererseits der äussere Kopf des Triceps mit dem Olecranon in Verbindung steht und dasselbe nach allen Seiten gleichmässig fixiren. Das Olecranon lässt sich von einer Seite zur andern verschieben. Unterhalb desselben fühlt man eine Vertiefung; die Ulna lässt sich vom Olecranon nicht weiter nach unten verfolgen, man fällt bei der Palpation unterhalb des Olecranon in eine Vertiefung. Die Ulna verschwindet unter den Fingern.

Die Epicondylen sind sehr stark markirt, besonders der innere.

An der hinteren Seite kann man unterhalb des Epicondylus int. von innen nach aussen vorschreitend die Trochlea und die Emin. capit. verfolgen. Es fehlt das Radiusköpfchen auf letzterer, sowie die Ulna unterhalb der Trochlea.

Der Epicondylus ext. und die Emin. capit. sind besonders deutlich durch das Fehlen des Radiusköpfchens frei durchzufühlen.

Der Tiefendurchmesser des Gelenkes ist vergrössert, der Querdurchmesser nicht verändert, die Gelenkfalte an der vorderen Seite ist verstrichen. Vorn entdeckt man vor der Emin. capit. das Radiusköpfchen und vor der Trochlea die Ulna.

Die active Beweglichkeit ist aufgehoben, die passive ziemlich gross; der Arm steht supinirt, sehr wenig gebeugt.

§. 1348. Behandlung der Luxatio cum fractura olecrani. Die Einrichtung gelang im Falle Richet leicht durch Extension und folgende Flexion, während zugleich die Vorderarmknochen nach hinten gedrückt wurden.

Die Luxation stellt sich leicht wieder ein.

Wegen der bestehenden Fractur ist die gleiche Behandlung, wie bei der Fractur des Olecranon, permanente longitudinale Extension des Olecranon selbst, vom Oberarme aus nach unten, Querextension des oberen Endes des Vorderarmes nach hinten und des unteren Endes des Humerus nach vorn.

Ich habe die Fractur und Luxation an der Leiche nachgebildet und die Retention der Fragmente am besten durch die permanente Extension erzielt.

Die Behandlung hat auch noch eine zweite Indication, die knöcherne Verheilung der Fragmente zu erzielen. Zu diesem Zwecke könnte man durch Malgaigne's Klammern die beiden Fragmente mit einander in Verbindung setzen.

Wofern die Luxation trotzdem immer wieder eintritt, so ist's geboten, die Fragmente der Ulna blosszulegen, zu reponiren und durch eine Silbersutur temporär zu vereinigen.

Bei der bestehenden Fractur des Olecranon sind wir noch viel mehr gehalten, unser Augenmerk darauf zu richten, dass keine Entzündung und keine Ankylosis entstehe. Aus diesem Grunde empfiehlt es sich, wofern die Fragmentenden vernäht worden sind, nach 14 Tagen die Naht zu entfernen, die permanente Extension anzulegen und gleichzeitig die gymnastische Behandlung einzuleiten. Wenn die Reposition durch die permanente Extension allein gelingt, so hat man die Entstehung der Ankylosis nicht so sehr zu befürchten.

§. 1349. Incomplete isolirte Luxation. Aus der Mittheilung einzelner Fälle ergiebt sich, dass die isolirte Luxation eine complete und incomplete sein kann.

Die incomplete isolirte Luxation kommt seltener zur Beobachtung. Bei derselben ruht das Olecranon auf dem Process. cubit., das Capitulum radii ist weit von der Rotula entfernt. Der Vorderarm ist um die Länge des Olecranon nebst der Incis. semilunaris verlängert (2—3 cm), hinten befindet sich an Stelle des Olecranon eine Vertiefung (Fossa supratrochl. post.), zuweilen eine oblonge Rinne, worin man die Trochlearränder fühlen kann.

Die Rinne wird durch das Vorspringen der von den Epicondylen entspringenden Muskeln bedingt und kann selbst durch die Inspection erkannt werden.

Die beiden stark vorspringenden Epicondylen haben eine normale Entfernung vom Acromion und von einander, indes nicht von dem Process. styloid. ulnae, noch vom Olecranon und Radiusköpfchen bewahrt, sie sind vom Process. coronoid. 2—3 cm weiter abgerückt.

Zwischen ihnen fehlt hinten das Olecranon, dasselbe lässt sich auch durch Bewegungen nicht entdecken; man dringt vielmehr an der fraglichen Stelle tief bis in die Fossa supratrochl. post ein.

Die Epicondylen sind vom Olecranon bedeutend weiter entfernt.

Der Querdurchmesser des Gelenkes ist normal, während der Tiefendurchmesser bedeutend verkürzt ist.

Nach innen resp. aussen von den betreffenden Epicondylen entdeckt man vorn die relativ freie Trochlea und die Rotula, unmittelbar darunter beiderseits eine quere Vertiefung; hinten findet man unter der Trochlea das Olecranon und unter der Rotula, indes von ihr durch eine oft sichtbare, jedenfalls stets palpable quere Furche getrennt, den Radiuskopf. Vorn gelingt es zuweilen, den Process. coronoid. und selbst die Incis. semilunaris ausfindig zu machen. Es läuft zuweilen ein quer gelagerter Ring um das ganze Gelenk herum.

Die Configuration des Gelenkes ist etwas verschieden, je nachdem der Vorderarm steht; derselbe ist meist leicht gebeugt; die Sehne des Biceps springt dann stark vor und neben ihr fühlt man nach innen den Epicondyl. ext. vorspringen (Leva).

Zuweilen ist derselbe gestreckt und steht ganz starr. Hierbei ist die Haut von 2 festen seitlichen Vorsgrüngen (Epicondylen seitlich und oben) und dem Process. coronoid. und Radiusköpfchen (vorn und unten) stark emporgehoben (Guyot).

Bei Hyperextension des Armes springt der Process. coronoid. vorn zwischen dem Pronator teres und der Bicepssehne noch stärker vor (Colson). Alle Bewegungen sind wegen der Schmerzhaftigkeit und Spannung der Weichtheile sehr beschränkt. Die passive Beugung ist äusserst schwierig zu machen, eher ist die Hyperextension möglich.

In andern Fällen war indes der Vorderarm sehr beweglich; Colson konnte eine Hyperextension und Guyot sogar kreisförmige Bewegungen mit dem Vorderarm machen.

Die vollständige Luxation nach vorn.

§. 1350. Bei der vollständigen Luxation sind die beiden Vorderarmknochen vor dem Process. cubit. hinaufgerückt (Debruyn und Streubel).

Unter den 8 von Debruyn und Streubel gesammelten Fällen kam nur 2mal die incomplete Luxation vor.

Der Arm steht bald spitzwinklig gebeugt (Canton's Fall), bald gestreckt.

Der Querdurchmesser des Gelenkes ist nicht verändert, der Tiefendurchmesser bedeutend vergrössert. Die Epicondylen springen stark vor: zwischen ihnen liegt hinten eine starke Vertiefung, es fehlt hier das Olecranon, unter demselben fühlt man den freien Process. cubit. Derselbe lässt sich in seinen Details oft verfolgen.

Die Armlänge ist wenig, zuweilen bedeutend verkürzt.

Die Spitze des Process. coronoid., die vordere Fläche des Olecranon, sowie die dazwischen liegende Incis. semilunaris lassen sich nur in ganz frischen Fällen und bei gestreckter Lage des Vorderarmes entdecken, die ersteren prominiren dann unter der Haut.

Der Process. cubit. kann auch sogar die Haut hinten perforiren (Fall Prior).

Die Streckung ist in grosser Ausdehnung möglich, während die event. bestehende Beugung nur um ein weniges vermehrt werden kann.

Mahner-Monz hat eine eigenthümliche Verrenkung im Ellenbogengelenke mitgetheilt, wo die Ulna nach vorn und der Radius nach vorn und aussen sah; dieselbe war durch heftiges Aufschlagen mit dem Olecranon des stark gebeugten Ellenbogens auf einen Kastenrand entstanden. Das Olecranon stand 3 cm oberhalb der Ellenbogenbeuge, die tellerförmige Grube des Radius neben dem Epicondyl. ext.

§. 1351. Pathologische Anatomie. Der anatomische Befund für beide Luxationsformen ist nicht genau bekannt; indes darf man denselben aus den bekannten Sectionsbefunden und aus den Beobachtungen bei complicirten Luxationen, sowie aus dem Befunde an der Leiche in folgender Weise construiren.

Die vordere und hintere Kapsel ist in ausgedehntem Massstabe zerrissen; ausserdem sind das innere Kapselband meist in grosser Ausdehnung, das äussere zum mindesten theilweise, ferner ebenfalls ein Theil der am inneren Epicondylus entspringenden Muskeln zerrissen; es bestehen jedenfalls oft nebenbei Fracturen des einen oder anderen Fortsatzes, des Olecranon, des Process. coronoid., des einen oder anderen Epicondylus.

§. 1352. Aetiologie der Luxation. Die Luxationen nach vorn sind stets ausnahmslos durch Fall auf das Olecranon entstanden und zwar meist bei vollständig gebeugtem Arm, wie aus der Benützung der Casuistik hervorgeht, in einer Stellung, wo die Spitze des Process. coronoid. sich in der Fossa supratrochl. ant. befindet, das Köpfchen des Radius sich ganz vor die Rotula begeben hat und die Incis. semilunaris ebenfalls nur den vordersten Abschnitt der Trochlea umfängt, so das $^2/_6$ der letzteren an der hinteren Fläche ganz frei liegen.

Wenn sich das Olecranon in der spitzwinkligen Stellung des Vorderarmes gerade mit seiner breiten, nach hinten und unten stark vorspringenden Fläche präsentirt und durch Fall auf die letztere einen Stoss von hinten und unten erhält, so wird dasselbe nach vorn und oben getrieben, so dass es über den nach vorn nur noch flach prominirenden Abschnitt des Process. cubit. hinübergleitet. Hinzu kommt noch, dass gleichzeitig in dem Augenblicke des Falles der Oberkörper mit dem oberen Theile eine Neigung von hinten nach vorn erhält und somit umgekehrt der Oberarm mit dem unteren Gelenkende von vorn nach hinten getrieben wird, während das Olecranon dem Antriebe von hinten nach vorn folgt.

Der Oberarm stützt sich vermittelst des seine Achse verlängernden Olecranon auf. Das obere Ende des Humerusknochens hat vom Körper die von hinten nach vorn gerichtete Fallneigung übernommen und das Bestreben, über das untere Ende, den Unterstützungspunkt nach vorn hinüber zu pendeln, wofern der Unterstützungspunkt fixirt ist und nicht ausweicht. Hieraus resultirt naturgemäss für das untere Ende des Humerus eine entgegengesetzte Bewegung nach hinten.

Es wird also der spitzwinklig gestellte Vorderarm durch den Fall auf die hintere Fläche des Olecranon noch stärker in Flexion getrieben und es stemmt sich hierbei der Process. coronoid. in der Fossa supratrochl. ant. an, wodurch der Process. cubit. noch mehr nach hinten getrieben wird und die Incis. semilunaris nach hinten verlässt. Sobald die Gewalt erschöpft ist und der Process. cubit. die Incis. semilunaris maj. verlassen hat, richtet der Triceps den Vorderarm durch seine Con- und Retraction auf.

Streubel leugnet diese Entstehungsweise.

Die Erklärung von Debruyn und Colson für die Entstehung der Luxation durch gewaltsame Hyperextension, sowie durch gewaltsame Verdrehung des Vorderarmes um den Oberarm (zuerst starke Dehnung des Vorderarmes, dann Drehung, Circumduction des Vorderarmes um die Achse des Oberarmes) steht vor allen Dingen im Widerspruche zu der Anamnese der bekannten beobachteten Fälle, da die Luxation mit Vorliebe durch Fall auf das Olecranon entstand.

Dieselbe ist indes im Einklange mit den Experimenten von Colson, Streubel und Schüller.

Die Entstehung durch starke Ab- und Adduction, resp. forcirte Supination, resp. Combination derselben ist durch die Experimente von Schüller nahegelegt, indes durch Beobachtungsfälle nicht gestützt.

§. 1353. Häufigkeit nach dem Alter. Es ist ferner noch hervorzuheben, dass die Luxation am leichtesten in der Jugend, zu

einer Zeit, wo die Gelenkkapsel schlaff ist, entsteht. Busch erwähnt dreier Fälle aus der Bonner Klinik, wo das Alter der Kinder 5, 7 und 12 Jahre war. Das Kind von Monin war 6 Jahre, der Patient von Wittlinger 19 Jahre, der von Colson 15 Jahre, der von Velpeau 23 Jahre, die beiden anderen 14 und 15 Jahre alt, der von Prior 34. Es ergiebt sich hieraus, dass die meisten der Verletzungen in das kindliche, resp. jugendliche Alter fallen, wo die Kapsel schlaff ist, welche Beschaffenheit viel eher die Aufhebung des Gelenkcontactes, sowie auch das Zerreissen der Gelenkbänder gestattet.

§. 1354. Die Prognosis dieser Luxation ist im Allgemeinen eine gute; durch die grosse Bänderzerreissung ist die Einrenkung meist eine leichte.

Trotz der grossen Muskel- und Bänderzerstörung ist auch im Allgemeinen der Ausgang quoad functionem ein günstiger; die Einrichtung gelang in allen Fällen sehr leicht. Bei den meisten wird hervorgehoben, dass nachträglich die Brauchbarkeit des Armes eine günstige war.

Behandlung.

§. 1355. Einrenkung der completen Luxation. Wenn die Luxation complet ist und das Olecranon vor der Rolle steht, so kann die Einrenkung nicht durch eine starke Extension herbeigeführt werden, weil die beiden Knochen oft um 7‴ über einander geschoben sind. Man wird hierbei den Arm auf die gleiche Weise zurückführen müssen, wie er herausgetreten ist.

Die Luxation entsteht in einer forcirten Beugungsstellung; aus diesem Grunde empfiehlt es sich, zuerst den Vorderarm stark zu flectiren und dann gleichzeitig den Vorderarm an einer unter dem Ellenbogengelenke umgelegten Schlinge nach vorn (d. h. nach dem Dorsum des Vorderarmes hin) zu ziehen, während der Oberarm gleichfalls entweder durch Assistentenhände oder durch eine Schlinge nach hinten (nach dem Dorsum des Oberarmes) fixirt, resp. gezogen wird. Es wird nun der Vorderarm über die Schlinge des Vorderarmes stark flectirt, so dass die Gelenkenden des Vorderarmes, der kürzere Arm des durch die Schlinge unterstützten zweiarmigen Hebels, mittelst des längeren Hebelarmes, des ganzen übrigen Vorderarmes dorsalwärts über den Process. cubit. abgehebelt ist. Sobald das Olecranon vor dem Process. cubit. entwickelt ist, muss man eine Streckung des Armes folgen lassen. Prior und Monin renkten die complete Luxation auf diese Weise ein.

§. 1356. Einrenkung der incompleten Luxation. Die incomplete Luxation lässt sich meist durch die einfache Extension, indes auch noch auf manche andere Art einrenken, z. B. durch gleichzeitigen Druck auf die beiden Gelenkenden in die entgegengesetzte Richtung, auf das obere Ende der Vorderarmknochen von vorn nach hinten und auf den Process. cubit. des Humerus von hinten nach vorn. Colson beugte den Vorderarm im rechten Winkel, und während er das Handgelenk von einem Assistenten unterstützen liess, leitete er selbst mit seiner rechten Hand den Vorderarm nach hinten, unten und aussen und den Humerus mit der anderen Hand nach innen und vorn.

§. 1357. Nachbehandlung. Die Nachbehandlung beschränkt sich bei der eingerenkten Luxation nur auf Ruhigstellung.

Bei der Luxation nach vorn besteht eine grosse Zerstörung der Gelenkbänder. Es ist ferner sehr wahrscheinlich, dass eine Fractur des einen oder andern Fortsatzes besteht, und gerade aus diesem Grunde und wegen der consequenten Gefahr der Ankylosis würde ich zum mindesten nach Ablauf von einigen Tagen (6—8 Tagen) die Extensionsbehandlung in der gestreckten Lagerung einleiten und frühzeitig, täglich mit passiven Bewegungen beginnen, damit keine Entzündung noch Ankylosis entstehe. Der Beweis für die Richtigkeit dieser Behandlung ist gegeben in der Analogie mit andern Luxationsformen und in der Wirksamkeit dieser Behandlung gegen die Ankylosis bei andern Formen von Ellenbogengelenkverletzungen und Luxationen.

Es bleibt nur noch übrig, klar zu machen, dass bei der Extension nicht etwa die Verrenkung wieder entstehe. Bei der Luxation nach hinten habe ich schon seit Jahren anfänglich nach Ablauf von 6 bis 10 Tagen, seit 2 Jahren von Anfang an die Extension angewandt. Ich zog sie zuerst in Anwendung bei einer Luxation nach hinten cum fract. epicondyl. int., als sich eine ganz bedeutende Ankylosis entwickelt hatte. Die Luxation stellte sich nicht wieder ein, wiewohl der Arm vorher durch einen Gipsverband in flectirter Stellung fixirt worden und ankylotisch war.

Bei grosser Neigung zu Recidiven, wie sie ganz besonders bei einer gleichzeitigen Fractur des Condyl. int. besteht, ist man gerade durch die correct durchgeführte Extension im Stande, den Wiedereintritt der Luxation zu hindern.

A priori sollte man annehmen, dass selbst bei der Luxation nach hinten der Process. cubit. hum. vom Olecranon gegen die verletzte und jedenfalls nur frisch verlöthete, vordere Kapsel gedrängt wurde.

Letzteres ist indes nicht der Fall. Es empfiehlt sich jedoch bei bestehender Neigung zu Recidiven, mit der Longitudinalextension nach unten die Querextension des unteren Endes des Oberarmes nach hinten und des oberen Endes der Vorderarmknochen nach vorn zu combiniren.

Bei der Luxation nach vorn ist die Neigung zum Wiedereintreten der Dislocation nicht gross. Allerdings sind die Gelenkbänder in grosser Ausdehnung zerrissen, indes sobald wie das Olecranon hinter den Process. cubitalis gebracht ist, wird letzterer bei einer mässigen Extension nur dazu dienen, den Vorderarm hinter demselben zu fixiren.

Das Olecranon wird sich ausserdem um die Trochlea einhaken. Die Sehne des Biceps und des Brachialis int., welche erhalten sind, werden gedehnt und dienen dazu, die Reposition der Gelenktheile zu erhalten. Die permanente Extension gestattet sehr früh die Anwendung der gymnastischen Uebung, womit auch die Gefahr der Ankylosis aus dem Wege geräumt ist.

Die Luxation nach der Seite hin.

§. 1358. Betreffend dieser Luxationsform herrscht noch eine grosse Verwirrung; man hat hierbei zu unterscheiden zwischen einer reinen Luxation nach aussen oder innen, welche incomplet und complet vorkommt und der Luxation nach hinten und aussen oder nach hinten und innen. Die letztere Luxation ist eigentlich nur eine Abart der Luxation nach hinten, entwickelt sich aus derselben und hat der Entstehung nach sowohl, wie der Configuration nach viel mehr Verwandtschaft mit der Luxation nach hinten, als mit derjenigen nach aussen.

Ausserdem liegt allerdings auch noch die Möglichkeit vor, dass die Luxation nach einer Seite hin sich durch secundäre Verschiebung der Vorderarmknochen aus der Luxation nach hinten entwickelt hat. Wir wollen im Folgenden der grösseren Klarheit halber beide Luxationsformen getrennt abhandeln.

Es ist eine bekannte Thatsache, dass bei Luxationen nach hinten der Vorderarm oft mehr oder minder nach der einen oder anderen Seite abweicht und zwar mit Vorliebe nach aussen, so dass die Verlängerung des Oberarmes nicht in den Vorderarm, sondern nach innen resp. aussen an demselben vorbei fällt.

Bei dieser Verrenkung ist der Querdurchmesser und der Durchmesser des Gelenkes von vorn nach hinten bedeutend vergrössert, ersteres indem das Olecranon entweder nach einwärts über den Epicondyl. int. bei der Luxation nach hinten und innen, oder nach auswärts über den Epicondyl. ext. bei der Luxation nach hinten und aussen hervorragt.

Der Vorderarmknochen und die Hand sind entgegengesetzt zur Richtung der Verschiebung am oberen Ende in einem bedeutenderen Massstabe nach innen resp. nach aussen adducirt oder abducirt.

Zum Wesen der Luxation nach hinten und aussen und zum Unterschiede von der Luxation nach aussen resp. innen gehört, dass die Incis. semilunaris den Process. cubit. seitlich nicht umfasst.

Diese Luxationen sind nur eine Abart der Luxation nach hinten, werden indes noch genauer besprochen.

Die seitliche Verrenkung beider Vorderarmknochen.

§. 1359. Die reinen seitlichen Luxationen werden nicht so häufig beobachtet. Unter den 400 Luxationen erwähnt Krönlein keine einzige seitliche. Die seitlichen Luxationen kommen viel schwerer zu Stande, als die Verrenkung gerade nach hinten.

Die Gelenkflächen der Ulna und Trochlea greifen so fest in einander, die Seitenbänder sind so stark und so straff gespannt, dass das Ellenbogengelenk nicht leicht eine seitliche Dislocation zulässt.

Die rein seitlichen können nur bei vollständiger Zerreissung der Kapsel und des Ligament. lat. int. resp. Abreissen des Epicondyl. int. eintreten; aus denselben Gründen erklärt sich ferner, dass die

Verrenkung oft auf einer unvollständigen Entwickelungsstufe stehen bleibt, so dass die Luxation incomplet ist.

Der innere Rand der Trochlea steht tiefer als der äussere, woraus wiederum folgt, dass die Luxationen nach innen viel seltener zur Beobachtung kommen, als die nach aussen.

Die seitliche Luxation kommt in des Wortes strictester Bedeutung direct nach innen oder aussen äusserst selten zur Beobachtung; seitliche Luxationen sind entweder zugleich nach hinten verrenkt oder in einer solchen Weise rotirt, dass die Incis. semilunaris bei der incompleten äusseren Luxation die Emin. capit. oder den äusseren Rand des Humerus umfasst und der Radiuskopf nach vorn vor die Emin. capit. gewichen ist.

Die letztere Form mit gleichzeitiger Rotation ist nicht so selten beobachtet worden, kommt indes nur bei der Luxatio lateral. radialis vor. Ich sah dieselbe in den letzten 2 Jahren auffälliger Weise 4mal, so dass diese Luxationsform nach meiner Ueberzeugung nicht gerade so ausserordentlich selten vorkommt; 2mal habe ich die Luxation abzeichnen lassen, 2mal war das Radiusköpfchen weit nach vorn und innen gewandert und stand auf der Vorderfläche des Humerus, oberhalb der Emin. capit. und war kaum aufzufinden, während die Incis. semilunaris von hinten den äusseren Seitenrand des Humerus umfasste. In einem 3. Falle war das Köpfchen direct nach aussen stehen geblieben, und im 4. Falle stand der Radiuskopf sogar oberhalb der Trochlea und die Incis. semilun. maj. umfasste die Emin. capit. von vorn. Es handelte sich hierbei entweder um eine reine Luxation nach aussen (im 3. Falle) oder um eine Luxation nach aussen mit gleichzeitiger unvollständiger Rotation nach innen. Im 4. Falle bestand eine vollständige Rotation nach innen. Dieselbe entsteht jedenfalls aus der rein seitlichen Luxation.

Die rein seitlichen Luxationen sind jedenfalls seltener als diejenigen mit incompleter oder completer Rotation nach innen. Noch seltener ist die complete Luxation nach aussen, wo beide Vorderarmknochen complet nach aussen (ohne Rotation nach innen) luxirt stehen bleiben.

Luxation beider Vorderarmknochen nach hinten und aussen.

§. 1360. Die Luxation nach hinten aussen wurde zuerst von A. Cooper beschrieben.

Dieselbe ist eigentlich nur eine Abart der Luxation nach hinten. Durch starke Adduction des Armes werden die Gelenkfortsätze des Vorderarmes nach aussen getrieben.

Diese Luxationsform verdient im Allgemeinen keine besondere Besprechung, weil es sich nur um eine unwesentliche Abart von der Luxation nach hinten handelt. Derselben wird daher auch im Allgemeinen wenig Aufmerksamkeit geschenkt. In einzelnen Beschreibungen passt das Bild bald mehr auf die Luxation nach hinten und die gleichzeitige Vorschiebung nach aussen, bald mehr auf die reine Luxation nach aussen mit oder ohne Rotation.

Diese Luxation hat die gleiche Ursache, wie die Luxation direct nach hinten.

Malgaigne ist indes der Meinung, dass dieselbe durch einen Fall auf die innere Seite der Ulna entstehe.

Es ist möglich, dass dieselbe aus der Hyperextensionsluxation nach hinten entsteht, indem nach der Sprengung der Kapsel an der vorderen Seite das Körpergewicht weiter wirkt und den Vorderarm in Adduction zwingt.

Dieselbe entsteht indes jedenfalls am häufigsten durch radiale Abduction, z. B. durch einen Fall auf die innere Seite des Armes. In 6 von 11 Fällen Malgaigne's war die Entstehungsart genau zu eruiren, es war die Luxation durch einen Fall auf die innere Seite des Ellenbogens entstanden.

Pitha sah einen Fall, wo die Luxation durch Fall auf den hyperextendirten Arm entstand. Er schliesst sich jedoch dieser Ansicht Malgaigne's ebenfalls an und sagt, dass er in allen Fällen, wo er eine ausgesprochene Seitendeviation beobachtet, einen Sturz auf das gebeugte Ellenbogengelenk als Ursache constatirt habe.

§. 1361. Symptome. Pitha giebt die beste Beschreibung dieser Luxation nach hinten und aussen. Er sagt: Die Haut ist aufs Aeusserste gespannt. Die scharfe Kante der Trochlea springt innen sehr scharf vor, als ob sie die Haut durchschneiden wollte; man kann sogar die Kante zwischen Trochlea und Emin. capit. abpalpiren; oberhalb der Trochlea fühlt man an der hinteren Seite einen leeren Raum die Fossa pro olecrano.

Das Capitulum radii prominirt gleichfalls stark und kann man die tellerförmige Grube nicht nur abtasten, sondern zuweilen sogar sehen, der Vorderarm steht meist gebeugt und in ausgesprochener Pronation.

Der Tiefendurchmesser des Gelenkes sowohl, wie der Querdurchmesser ist vergrössert. Das Olecranon ist nach hinten und aussen gewichen; die Ulna ist derart nach aussen gedreht, dass die hintere Fläche nach aussen und der Process. coronoid. nach innen schaut und entweder der Fossa pro olecrano oder dem äusseren Condylus aufruht. Das Capitulum radii hat ebenfalls je nach dem Grade der Entwickelung der Drehung seine Lage verändert und steht bald ganz nach aussen, bald gleichzeitig etwas nach hinten oder etwas nach vorn vom Condyl. ext. Letzterer ist meist in der Muskulatur versteckt, zuweilen vom Radiusköpfchen ganz verdeckt.

Der Vorderarm bildet mit dem Oberarm einen nach innen offenen Winkel. Es besteht also im Wesentlichen eine vollständige Luxation nach hinten und eine unvollständige nach aussen.

Die willkürlichen Bewegungen sind aufgehoben, während die passiven Bewegungen, Pro- und Supination und Streckung, vollständig möglich sind; die Beugung ist, wie bei jeder Luxation nach hinten, kaum bis zum rechten Winkel zu erreichen.

§. 1362. Differentialdiagnosis von Luxationen nach hinten und Luxationen nach aussen. Das Leiden könnte mit der Luxation nach hinten, sowie mit der completen Luxation nach

aussen verwechselt werden. Bei der Luxation nach hinten entdeckt man das Radiusköpfchen hinter dem Condyl. ext., der Tiefendurchmesser des Gelenkes ist bedeutend, der Breitendurchmesser indes nicht vergrössert; bei der completen Luxation nach aussen ist der Breitendurchmesser des Gelenkes entweder allein bedeutend vergrössert (beim Fehlen der Rotation) oder gemeinschaftlich mit dem Tiefendurchmesser für den äusseren Gelenkabschnitt bei gleichzeitig bestehender Rotation des Vorderarmes; es umfasst hierbei entweder die Incis. sigmoid. maj. den Seitenrand der Emin. capit., das Radiusköpfchen ist weit nach vorn gewandert und nicht aufzufinden (bei completer Luxation mit Umdrehung), oder die Incis. sigmoid. steht neben dem Process. cubit. und das Radiusköpfchen ragt noch weiter nach aussen vor (bei completer Luxation ohne Umdrehung).

§. 1363. Behandlung. Zur Einrenkung empfiehlt es sich, die Vorderarmknochen zuerst durch Druck nach innen und unten zu schieben.

Auf diese Weise kommt man schon allein meistens zum Ziele.

Wenn nach der Verschiebung der Vorderarmknochen nach innen die Luxation nicht eingerenkt ist, so empfiehlt es sich, die dorsale Hyperflexion wie bei der einfachen Luxation nach hinten nachzuschicken und die Volarflexion folgen zu lassen.

Im Falle Debruyn misslang die Einrenkung bei allen Methoden. Es entwickelte sich sogar unter den Tractionsversuchen eine vollständige Luxation nach aussen, der Arm wurde gangränos und die Section zeigte Folgendes: Das Lig. annulare war unversehrt, Ulna und Radius hatten ihre gegenseitige Lage zu einander bewahrt. Die Brachialarteria und der N. medianus war zerrissen. Der Brachialis int. und Biceps lagen hinter dem äusseren Condylus.

Die reine Verrenkung nach aussen.

§. 1364. Die Verrenkungen nach aussen kommen, wenn auch selten, so doch häufiger vor, als man im Allgemeinen annimmt.

Dieselbe ist häufiger, wenn ich meinen Totaleindruck geben soll, als die anderen Verrenkungen des Vorderarmes mit Ausnahme der Luxation nach hinten.

Die seitlichen Verrenkungen können nicht gut eintreten, weil die Gelenkflächen so sehr ineinandergreifen und die seitlichen Gelenkbänder zu fest und straff sind.

Malgaigne sah 3 Fälle, Hahn war der erste, welcher darauf aufmerksam gemacht hat, dass sie besonders oft bei Kindern vorkommt. Letzteres ist erklärt durch die geringere, weniger scharfe Abgrenzung der einzelnen Gelenktheile gegen einander, ferner durch die geringere Festigkeit der Gelenkbänder.

Diese Ansicht hat jetzt allgemein Verbreitung gefunden und durch Volkmann, Sprengel, Hueter und König ihre Bestätigung erhalten.

Hueter hat sogar 12mal die Resection wegen der verkannten incompleten Luxation nach aussen ausgeführt; ich habe sie 5mal aus gleichem Grunde mit vollkommenem functionellem Resultate vorgenommen.

Die Luxation kommt in zwei Formen zur Beobachtung, als incomplete und complete.

Die incomplete Luxation nach aussen.

§. 1365. J. L. Petit war der erste, welcher die Luxation beschrieb und einen Fall beobachtet haben will; es bestand jedoch hier gleichzeitig eine Fractur des Radius.

Albert sah 2 Fälle auf der Dumreicher'schen Klinik. Sprengel hat über 12 Luxationen aus der Volkmann'schen Klinik Bericht erstattet, Nicoladoni, Bertini und Conor haben ebenfalls je einen Fall mitgetheilt. Holl hat über einen Fall Bericht abgestattet, wo gleichzeitig die Art. cubit. und der N. medianus zerrissen waren.

Nach den Mittheilungen von Hueter ist diese Luxation häufiger als diejenige nach innen; letzteres stimmt auch mit der Beobachtung vieler Chirurgen überein.

Hahn ist bezüglich dieses Punktes entgegengesetzter Ansicht. Ich habe die Luxation nach innen nur 1mal beobachtet, diejenige nach aussen hingegen oft.

Die grössere Seltenheit findet ihre Erklärung zum Theile in dem Tieferstehen des inneren Randes der Trochlea; indes ist dies Verhältniss nicht so ausgesprochen, wie man nach Hueter's Mittheilungen voraussetzen sollte.

Schüller hat durch Leichenexperimente nachgewiesen, dass die beim Lebenden seltener vorkommende Luxation nach innen sich an der Leiche viel leichter hervorrufen lasse.

§. 1366. Entstehungsweise. Boyer glaubt, dass zur Entstehung dieser Luxation die beiden Gelenktheile einen Anstoss in entgegengesetzter Richtung erhalten müssten.

Petit hält hierbei gleichzeitig die gestreckte Lage des Gliedes für nöthig.

Malgaigne glaubt, dass es gleichgültig sei, ob der Vorderarm flectirt oder gestreckt sei, für beide Entstehungsarten hat er Beispiele aufgefunden, es sei nur nöthig, dass eine Gewalt den Vorderarm von innen treffe und denselben nach aussen werfe und dass das Ligament. int. mit zerreisse, wodurch das Voneinanderweichen der Gelenkenden möglich werde; in diesem Zustande kann die Incis. sigmoid. mit einem Kreisbogendurchmesser von 7‴ den äusseren Rand der Trochlea mit einem solchen von 8½‴ überschreiten; es sei jetzt nur noch nöthig, dass das Lig. lat. ext. einreissen und dem Radiusköpfchen Platz mache.

Das Lig. lat. int. zerreisse am ehesten, wenn der Arm stark abducirt werde, z. B. durch einen Schlag auf die innere Seite des oberen Endes des Vorderarmes.

§. 1367. Experimente an der Leiche. An der Leiche kann man die Luxation darstellen, wenn man den gestreckten Vorderarm nach aussen abknickt und das innere Seitenband oder den Epicondyl. int. abreisst.

Roser und Streubel konnten dieselbe zur Entwickelung führen durch Dorsalflexion, folgende Abknickung nach aussen, so dass das Lig. lat. int. zerriss und ein nach aussen offener Winkel entstand; zuletzt liessen sie eine Supination folgen.

§. 1368. Schüller hat durch seine Leichenversuche nachgewiesen, dass die Luxation nach innen sich an der Leiche entgegengesetzt zur Casuistik leichter darstellen lässt, als diejenige nach aussen, und dass sich beide seitlichen Luxationen durch die dorsale Flexion mit einer nachfolgenden seitlichen Abknickung oder besser noch mit nachfolgender directer seitlicher Verschiebung entwickeln lassen. Er fügt indes bei, dass die Luxation nie so characteristisch gelinge, wie sie am Lebenden beobachtet werde.

a) Entwickelung durch Inflexion des gestreckten Armes. Durch die Radialinflexion des gestreckten Armes entsteht nicht so regelmässig, wie Nicoladoni es will, die Luxation nach aussen. Bei derselben entsteht meist eine isolirte Luxation der Ulna nach hinten oder eine complete Luxation beider Vorderarmknochen nach hinten oder zuletzt eine Luxation nach aussen oder nach innen.

Die Luxation nach aussen entsteht meist bei der Ab- oder Adduction des gestreckten oder gebeugten Armes.

Durch die Inflexion, Ab- oder Adduction des Armes, entsteht vorerst eine Zerreissung des Lig. lat. int. und der seitlich vorn und hinten angrenzenden Kapsel. Das Lig. lat. ext. und annul. bleibt hierbei meist unversehrt; nur bei der Abduction des gebeugten Armes reisst gleichzeitig das Lig. lat. ext. und die angrenzende Kapsel vorn und hinten mehr weniger, indes nicht so vollständig ein wie das Lig. int. Bei der forcirten Abduction des gestreckten Armes ist also die nächste Folge die Zerreissung des Lig. lat. int. und der angrenzenden Kapsel. Die Ulna wird nun einwärts gedreht, wodurch leicht die Luxation der Ulna, meist auch des Radiusköpfchens nach hinten entsteht. Bei der seitlichen Abduction des gestreckten Armes kann jedoch auch das auf der Emin. capit. nach aussen weichende Radiusköpfchen fest angepresst werden. Durch letzteres und durch das Intactbleiben des Lig. lat. ext. wird meist die Entstehung der seitlichen Luxation nach aussen verhindert; zuweilen bleibt das Radiusköpfchen nach aussen verschoben. Leichter wird dies erreicht durch eine gleichzeitige Supination, womit ein stärkeres Einreissen des Lig. lat. ext. verbunden und die Luxation nach aussen fertig ist. Die Luxation nach innen kann gleichfalls durch die Abduction entstehen. Ist die Ulna nach hinten und innen gerichtet, so tritt alsdann oft gleichzeitig beim Nachlassen der Abduction der Radius auf den inneren Abschnitt der Emin. capitata. Beim Fortwirken der Abduction weicht die Ulna weiter nach innen und zieht hierbei den Radius nach; letztere Kraft kann durch einen Druck auf die Vorderarmknochen nach innen besonders wirksam ersetzt werden.

Durch die Adduction des gestreckten Vorderarmes (ulnare Adduction) zerreisst zuerst die innere Kapsel und dann das Lig. int. Der Process. coronoid. hebelt sich über die Innenwand der Trochlea, das Radiusköpfchen weicht nach innen und hinten, es entsteht so am leichtesten eine Luxation der Ulna allein oder eine seitliche Luxation beider Vorderarmknochen nach innen. Das äussere Seitenband widersteht meist, weshalb auch die Luxation meist nicht so vollständig ist und die Luxation nach innen überhaupt sehr selten ist.

Bei der einfachen Abduction entsteht durch einen directen Impuls auf die Vorderarmknochen nach aussen eine Luxation nach innen oder umgekehrt durch einen entgegengesetzten Impuls eine solche nach aussen.

b) Entstehung durch Inflexion des gebeugten Armes. Bei der forcirten Adduction des rechtwinklig gebeugten Vorderarmes entsteht

zuerst ausser der ebenerwähnten Kapsel- und Bänderzerreissung eine stärkere Verletzung des Lig. lat. int., sowie eine leichtere des Lig. lat. ext.

Die Olecranonspitze ist nach aussen gegen die Emin. capit. gerichtet, das Köpfchen ruht nur mit dem inneren Rande der Emin. capit. auf. Bei darauffolgender Streckung oder directem Impulse auf den Vorderarm von der Ulnarseite aus nach aussen ist die seitliche Luxation nach aussen vollendet; die Incis. sigmoid. maj. umfasst die Emin. capit. und das Radiusköpfchen weicht nach aussen. Meist entsteht hierbei eine Luxation nach hinten.

Bei forcirter Abduction des rechtwinklig gebeugten Armes luxirt die Ulna unter der gleichen Zerreissung der Bänder der inneren Seite nach innen und es folgt das Radiusköpfchen nach innen.

Noch sicherer wirkt jetzt der directe Impuls auf den Vorderarm nach innen, durch Schlag auf das Radiusköpfchen nach innen; indes kann auch ausnahmsweise in diesem Zustande durch folgende Streckung des Vorderarmes eine Luxation nach aussen entstehen, indem die Incis. sigmoid. bei der Reposition statt der Trochlea durch den sich in die Furche zwischen Emin. capit. und Trochlea einstemmenden Process. coronoid. die Emin. capit. umfasst.

Die seitliche Luxation lässt sich auch durch forcirte Pronations- und Supinationsbewegungen besonders in Verbindung mit den seitlichen Bewegungen darstellen.

Schüller hat ferner durch seine Leichenversuche nachgewiesen, dass trotz der geeigneteren Beschaffenheit des knöchernen Theiles des Gelenkes, trotz der Schlaffheit der Gelenkbänder, die reinen seitlichen Luxationen bei ganz jungen Kindern seltener sind, dass vielmehr Ablösungen der Epiphysen und Fracturen entstehen, dass nur bei Kindern von mehr als 5 Jahren genau dieselben Luxationsformen nebenbei entstehen.

Bei Kindern von 11—15 Jahren entstand mit Vorliebe die Schrägfractur der Emin. capit. Schüller nimmt an, dass bei lebenden Kindern die Verbindung der Epiphysenlinie eine festere ist.

§. 1369. Entsprechend den Leichenexperimenten Schüller's entsteht die Luxation durch starke Ab- und Adduction des gestreckten und gebeugten Armes.

v. Pitha sah dieselbe sich durch Fall auf den gebeugten Arm entwickeln, und zwar besonders beim Falle auf die innere Seite des gebeugten, seltener des gestreckten Armes.

In meinen Fällen konnte ich meist den Fall auf die innere Seite des gebeugten Armes als Ursache nachweisen.

Pitha, Debruyn, Triquet, Malgaigne und Andere theilen indes auch Fälle mit, wo die Luxation durch Hyperextension, durch Fall auf die Handfläche des ausgestreckten Armes entstand. Es ist daher zweifellos, dass die Luxation durch Hyperextension zu Stande kommen kann; es scheint hierbei nöthig zu sein, dass der extendirte Arm zugleich etwas abducirt stehe, damit das innere Seitenband einreisst, resp. dass eine Abknickung eintritt.

Durch Fall auf die nach aussen gerichtete Hand des extendirten Armes entsteht also zunächst als Folge des Druckes von Seiten des Körpers eine Hyperextension, Abheblung, Zerreissung der Kapsel an der vorderen und inneren Seite.

In diesem Augenblicke, wo der feste Stützpunkt des extendirten Armes gebrochen ist, fällt der Körper nach innen von dem unterstützenden Vorderarm, den letzteren nach aussen drängend und in radiale Abduction stellend.

Hueter hält das Abreissen des Lig. int. resp. des Epicondyl. int. für die erste Bedingung zur Entstehung der Luxation. Merkwürdigerweise fehlt letztere meist bei den Experimenten von Schüller, während sie in den Sectionsfällen fast stets vorhanden ist.

Beide Entstehungsarten haben ihre Analoga in der Entwickelung an der Leiche durch forcirte Abduction des gestreckten Armes.

An dritter Stelle kann die Luxation aus einer Luxation nach hinten entstehen, durch eine nachträgliche starke radiale Abduction des Vorderarmes.

An vierter Stelle, bemerkt Albert, kann man sich denken, dass zuerst z. B. eine Maschinengewalt in der extendirten Stellung des Vorderarmes die Gelenkbänder aus einander zieht und dann erst eine Rotation die Vorderarmknochen um den Process. cubit. herumführt.

Es muss hier darauf hingewiesen werden, dass bei einer vorausgegangenen Abknickung eine forcirte Rotation des Vorderarmes, speciell Supination, eine seitliche Luxation an der Leiche zur Entwickelung bringen kann.

Die Leichenexperimente von Schüller haben, wie wir oben sahen, eigentlich erst Klarheit in dies dunkle Gebiet gebracht und gezeigt, dass alle erwähnten Entstehungsarten an den Leichenexperimenten zu verfolgen sind.

§. 1370. Pathologischer Befund. Pitha zieht aus der Beobachtung von 3 Fällen, wo die Anschwellung und der Hämarthros gefehlt haben, Symptome, welche bei den übrigen Luxationen des Ellenbogengelenkes nie fehlten und um so grösser seien, je extensiver und intensiver die Muskel-, die Kapsel- und Bänderzerreissung sei, und zieht hieraus den Schluss, dass diese Gewebstheile äusserst wenig verletzt seien. Er glaubt daher, dass nur das Lig. lat. int. eingerissen, wodurch es auch bedingt sei, dass fernerhin die Gelenktheile in allen 3 Fällen so unbeweglich starr gewesen seien.

Die Kapsel und Bänder müssten daher zum grössten Theile erhalten gewesen sein, um die Starrheit des Gelenkes und das Stehenbleiben der Luxation auf halbem Wege zu erklären. Die geringe Verletzung der Kapsel erkläre auch die Schonung der Muskeln und die geringe Grösse der Blutung. Dies stimmt indes nicht mit den Leichenversuchen von Schüller etc., besonders nicht mit dem Sectionsberichte der inneren Seite des Gelenks überein.

Die Kapsel ist in grosser Ausdehnung innen vorn und hinten, auch zuweilen an der äusseren Seite zerrissen. Die Weichtheilverletzung ist stärker als bei der sogen. Hyperextensionsluxation.

Das äussere Seitenband und die äussere Kapsel scheint nach den Sectionsberichten sowohl, wie entsprechend den Experimenten in der That meist erhalten oder nur wenig verletzt zu sein. Das Lig. annul. ist meist unverletzt, zuweilen ist indes der Theil, welcher am äusseren Rande des Process. coronoid. sich ansetzt, abgerissen.

Das innere Seitenband ist entweder selbst stets vollkommen zerrissen oder es hat den Epicondylus int. abgerissen; bei den Leichenversuchen ist das Lig. lat. int. meist abgerissen.

Diesen Widerspruch erklärt Schüller durch die active Contraction der Flexoren und des Pronator teres, vielleicht auch als Folge einer directen Krafteinwirkung (Stoss), welches beides bei den Experimenten fehlt. Der Epicondyl. int. wird entweder abgerissen oder abgequetscht (Hueter).

Die Untersuchungen von Hueter haben es klargelegt, dass das Lig. int. entweder selbst zerrissen ist oder aber wie zumeist den Epicondyl.

int. abgerissen hat. In zwei von meinen fünf Resectionen war ebenfalls der innere Epicondylus abgesprengt.

Malgaigne theilte zwei Präparate von veralteten Luxationen mit, das eine von Pinel veröffentlicht, das andere, welches Poumet der Société anatom. vorgezeigt hatte.

In dem Falle Pinel umfasste die Ulna mit der Incis. sigmoid. die Emin. capit., der Process. coronoid. ruhte bei starker Beugung in der Grube für das Radiusköpfchen.

Der nach aussen dislocirte Radius articulirte mit einem Sesambeinchen. Die Publicationen über entsprechende Präparate sind heute nicht selten (Hueter).

Das von Letzterem beschriebene Präparat beweist, dass das Lig. int. eingerissen war, dass ebenfalls eine Abrissfractur des Epicondylus int. bestand. Das Fragment legt sich gern in die Grube für die Trochlea und giebt das Hinderniss für die Einrenkung der Luxation ab; der Epicondyl. ext. war ebenfalls gebrochen und von Callusmasse überwuchert. Im Falle Poumet war die Ulna nach innen gedreht und der äussere Rand derselben sah etwas nach vorn, der Radius war ebenfalls nach vorn getrieben, sein innerer Rand sah nach hinten. Das Radiusköpfchen war stark hypertrophirt. Die Incis. sigmoid. umfasst die Emin. capit. Die Zeichnung rührt von einem Präparate her, welches Poumet der anatomischen Gesellschaft zu Paris vorlegte (vergl. Fig. 186 S. 55).

Die anatomische Untersuchung ergiebt daher ziemlich die gleichen Resultate, wie bei der Luxation nach hinten. Einreissen der vorderen und hinteren Kapsel, besonders an der inneren Seite, des Lig. int. oder statt dessen auch Abrissfractur des Epicondyl. int., zuweilen selbst auch des Epicond. ext. Das Lig. annul. ist unversehrt. Die Verletzung des knöchernen Theiles ist ebenfalls eine grössere. Am häufigsten ist der Epicondyl. int. abgesprengt, zuweilen der Epicondyl. ext., zuweilen sind auch Theile vom Rande des Radiusköpfchens, der Trochlea, vom Process. coronoid. abgetrennt. Der intraarticuläre Bluterguss ist meist ein beträchtlicher. Die Muskeln an der inneren, seltener äusseren Seite des Vorderarmes sind meist stark lädirt.

Bei der Luxation nach einwärts ist ausserdem der Nervus uln. durch den andrängenden Rand der Incis. sigmoid. maj. gequetscht und gezerrt. Bei der Luxation nach aussen wird derselbe durch die nähere Lage zum Epicondyl. int. gezerrt, in alten Luxationen wird der N. ulnaris auch oft durch den Callus hypertrophicus, in frischen Fällen durch den abgebrochenen Epicondylus gequetscht und gezerrt. Bouley sah den N. ulnaris zerrissen.

Der tiefe Ast des N. radialis wird oft durch Zerrung und Dehnung lädirt.

Der Medianus kann nur durch Callus comprimirt werden.

Die typische Form ist diejenige, wo die Incis. sigmoid. nach aussen gewichen und die Rotula umfasst, während das Radiusköpfchen nach aussen steht; die Eminentia capitata wird durch die Incisura sigmoidea umfasst; dies ist das characteristische Zeichen der äusseren seitlichen Luxationsform. Das Radiusköpfchen steht hierbei je nach dem Grade der stattgehabten Rotation des Vorderarmes, entweder gerade nach aussen, hierbei steht der Arm in Supination (Fall Pitha) oder etwas hinten oder ganz nach vorn, und verschwindet im Muskelfleische, indem es vor der Ulna und der Eminentia capitata liegt; hierbei ist der Vorderarm stark pronirt.

Beifolgende Figur giebt ein Bild von dieser Luxationsform.

Wenn die Ulna mit dem Process. coronoid. hinter dem Condyl. ext. höher hinaufgerückt ist, so haben wir die Luxation nach hinten und aussen vor uns.

Fig. 186.

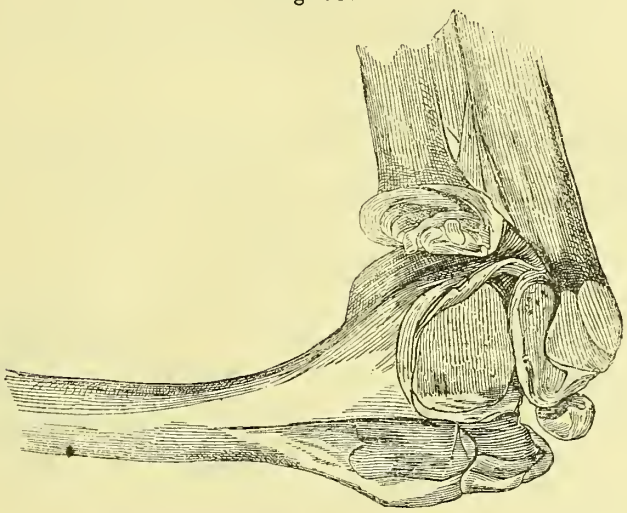

Ich sah und operirte 2 veraltete Fälle, wo der Vorderarm sich immer mehr in radiale Abduction stellte und besonders bei der Beugung mit dem Oberarme nach der Radialseite fast einen rechten Winkel bildete. Die Incis. sigmoid. maj. umfasste die Emin. capit. und das Radiusköpfchen lag vor der Ulna und der Emin. capit.

§. 1371. Hindernisse der Reposition. Mich stützend auf die gegebene Beschreibung der Anatomie füge ich die Besprechung der Repositionshindernisse an.

Hueter hat durch seine Resectionen noch die interessante Thatsache festgestellt, dass das Lig. int., statt selbst einzureissen, ein Stück vom Epicondylus abreisst, und dass dieses durch Zwischenlagerung zwischen den Gelenktheilen oft das Hinderniss bildet.

Debruyn beobachtete die Interposition der Sehnen des Biceps und Brachialis internus als Repositionshinderniss. Der Arm wurde nach fruchtlosen Repositionsversuchen wegen Brand amputirt. Die Sehne des Brach. int. und Biceps waren hinter den äusseren Condylus gewichen und lagen zwischen dem Process. cubit. und den nach hinten und aussen luxirten Vorderarmknochen.

Die Art. cubit. war gleichfalls mit hinter den äusseren Condylus gewichen und daselbst zerrissen. Es handelte sich hier indes jedenfalls um eine Luxation des Vorderarmes nach hinten und aussen.

Symptome.

§. 1372. Stellung des Armes. Der Vorderarm steht meist schwach gebeugt und unbeweglich, ist stark pronirt, kann indes auch

schwach supinirt sein. Letzteres hängt davon ab, ob das Radiusköpfchen nach aussen stehen geblieben ist.

Der Arm steht nur dann supinirt, wenn das Radiusköpfchen nach aussen ohne Ausführung der Rotation stehen geblieben ist. Bei gleichmässig herabhängenden Armen steht die Hand radialwärts, resp. stark abducirt. Die Muskeln an der Radialseite des Vorderarmes, die Supinatoren und die Extensoren sind wulstig aufgetrieben. Der Vorderarm ist nur wenig verkürzt.

§. 1373. Gelenkconfiguration. Ein anschauliches Bild von der Configuration des Gelenkes giebt uns Fig. 187 a und b, welche aus Albert entnommen ist.

Der Tiefendurchmesser ist hierbei nicht vergrössert; derselbe ist

Fig. 187.

a

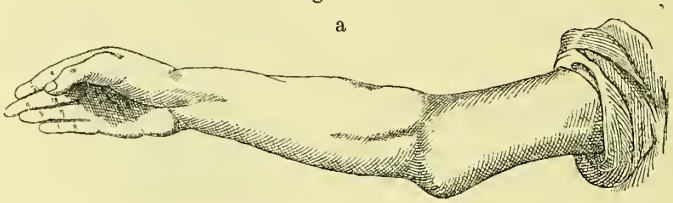

Aeussere Ansicht.

b

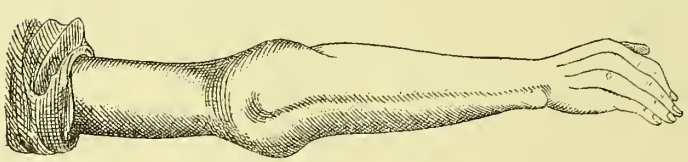

Innere Ansicht.

zuweilen etwas kleiner, weil die Ulna nach innen umgelegt ist, oder weil die Incis. sigmoid. die Furche zwischen der Emin. capit. und Trochlea oder den Epicondyl. ext. selbst umfasst.

Wenn eine starke Drehung des Vorderarmes stattgefunden hat, so ist der Tiefendurchmesser des Gelenkes im äusseren Abschnitte vergrössert.

Die Vergrösserung des Querdurchmessers ist bedeutend und zwar um ein Drittel, wenn der Radius gerade nach aussen getreten ist.

Das Olecranon springt hinten, resp. innen stark vor, von ersterem kann man nach oben die nach aussen gerückte, oft stark prominirende Sehne des Triceps verfolgen.

Die Fossa pro olecrano ist leer.

Neben der Tricepssehne besteht (bei fehlender Schwellung) besonders nach innen eine Vertiefung.

Palpation.

§. 1374. Stellung der einzelnen Theile zu einander. Das Palpationsresultat ist ein verschiedenes je nach den Theilen, welche die Incis. sigmoid. umfasst und nach der bestehenden resp. nicht bestehenden Rotation des Radiusköpfchens.

Wenn die Incisura die Furche zwischen Trochlea und Emin. capit. umfasst, so fühlt man das Radiusköpfchen noch zum Theile der letzteren aufruhend, oder für den Fall letzteres nach vorn gewandert ist, so entdeckt die Palpation den äusseren Theil der Emin. capit. selbst und den Epicondyl. ext.

Wenn die Incisura indes die Emin. capit. ganz umfängt, so kann man noch die äussere Kante der Trochlea entdecken, das Olecranon springt hierbei etwas stärker vor, indes weniger bei der gleichzeitigen Drehung der Ulna nach vorn und innen. Die letztere ist ausserdem dem Epicondyl. ext. bedeutend genähert und weit von dem Epicondyl. int. entfernt. Die hintere Fläche des Olecranon ist bei der Drehung der Ulna nach aussen gerichtet.

Nach aussen und unten vom Olecranon fühlt man das Radiusköpfchen bei fehlender Rotation (selten) und die tellerförmige Grube frei vorspringen, zuweilen ist dieselbe sogar sichtbar (Niquet), in anderen Fällen ist sie unter der Muskulatur der Extensoren versteckt und zwar dann, wenn der Vorderarm eine starke Drehung, Pronation ausgeführt hat und der Radius vor die Emin. capit. gewandert ist. Der Epicondyl. int. springt nach innen, weil er frei ist, ganz bedeutend vor, und um so stärker, je mehr die Knochen des Gelenkes ohne Drehung neben einander liegen und je weiter der Vorderarm nach vorn gewandert ist. Letzteres ist indes nur dann der Fall, wenn er nicht abgesprengt ist.

Die Haut ist im letzteren Falle aufs äusserste gespannt und die Contouren des Epicondyl. int. und der Trochlea springen so scharf vor, dass man selbst die innere Kante der Trochlea oft schon sehen, zum mindesten fühlen kann; in seltenen Fällen kann man sogar an der hinteren Seite die ganze Trochlea selbst bis zur äusseren Kante von innen nach aussen wandernd abpalpiren.

Unter der Trochlea fühlt man eine Vertiefung und beim tieferen Eindrücken nach aussen den inneren Ulnarrand.

An der vorderen Seite ist die Gelenkfalte im inneren Abschnitt durch den Process. cubit. verstrichen, im äusseren Gelenkabschnitte zuweilen selbst durch das nach vorn und innen gewanderte Radiusköpfchen vorgewölbt. Die Bicepssehne prominirt oft stark und ist nach innen dislocirt. Innen und vorn fühlt man den freien Epicondyl. int., die Trochlea und, daran nach aussen anschliessend, zuweilen das Radiusköpfchen durch, für den Fall es vor die Ulna gewandert ist; meist ist es in der Muskulatur versteckt und daher nicht zu entdecken.

Wenn es mit geringer Drehung nach aussen von dem Epicondyl. ext. gelagert ist, so wird es daselbst durch die Palpation leicht aufgefunden und hebt die Muskulatur (die Supinatoren und Extensoren) in die Höhe. Dasselbe folgt den Rotationen des Radius.

Das Bild ist ein ganz anderes, wenn der Epicondyl. int. abge-

brochen ist; derselbe liegt dann gerne vor der Trochlea, oder in der Fossa pro olecrano.

Die Formabweichung ist hier eine viel weniger prägnante, indem die innere Trochleakante als Epicondyl. int. aufgefasst wird und die seitliche scharfe Prominenz des Epicondylus verloren geht.

Die Breite des ganzen inneren Condylus ist verringert. Es dient hierbei wesentlich zur Klärung der Diagnosis die Anwesenheit des Fracturschmerzes, selbst der Crepitation bei Druck auf die Gegend des Epicondylus, für den Fall der Epicondylus in der Nähe seiner ursprünglichen Lage geblieben ist.

Die innere Kante der Trochlea kann bei grösserer Dislocation sehr leicht als Epicondyl. int. angesprochen werden. Hierbei bietet die characteristische Schmerzhaftigkeit im Gebiete des kleinen Fingers bei Druck auf den N. ulnaris wesentliche Anhaltspunkte.

§. 1375. Function. Die activen Bewegungen des Gelenkes sind aufgehoben. Der Vorderarm steht meist starr, nach v. Pitha wegen der geringen Bandzerreissung, jedenfalls aber mehr durch die starke Muskelzerrung und Spannung, wie sie mit der bestehenden perversen Rotation verbunden sind.

Die passiven Bewegungen sind durch die grossen Schmerzen gleichfalls bedeutend behindert, indes kann man oft, selbst bei starker Kapselzerreissung, die Pro- und Supination, selbst Streckung und Beugung etwas ausführen; zuweilen sind in ganz frischen Fällen seitliche Bewegungen möglich.

§. 1376. Resumé. In allen meinen Fällen war die Starrheit des stark pronirten verdrehten Armes und die Missstellung und kantige Beschaffenheit des Gelenkes als characteristisch hervorzuheben, wodurch man allein schon auf eine exacte palpatorische Untersuchung des Gelenkes geleitet wird.

Die Hauptsymptome sind Nichtvergrösserung des Tiefendurchmessers im innern Gelenkabschnitt, neben starker Vergrösserung im äussern; starke Vergrösserung von einer Seite zur andern, besonders beim Stehenbleiben des Köpfchens direct nach aussen, geringes Vorspringen des Olecranon, indes grösserer seitlicher Abstand des Epicondyl. int. vom Olecranon, bedeutende Annäherung des letzteren an den Epicondyl. ext., starke Prominenz des Epicondyl. int., resp. Nachweis der Fractur desselben und Prominenz des inneren Trochlearrandes, Leerheit der Foss. supratrochl. post., Verstrichensein der Plica cubit., Vorspringen des Radiusköpfchens nach aussen (selten) oder hinten (selten), resp. Abhandensein und Verstecktsein desselben in den Extensoren und Supinatoren (häufig) und die dementsprechende Supinations-, für die 1. Form (selten), oder Pronationsstellung, für die 2. und 3. Form (meist).

§. 1377. Die Prognosis ist im Allgemeinen nicht so günstig, wie bei der Luxation nach hinten; die Einrichtung gelingt meist leichter als bei der Luxation nach hinten, weil die Bandmassen in grösserer Ausdehnung zerrissen sind.

Die Prognosis wird zuweilen durch die gleichzeitige Affection

der edleren Theile, z. B. Zerreissung des N. ulnaris (im Falle Bouley) und Zerreissung der Art. cubit. (im Falle Debruyn) und durch die gleichzeitig bestehende intraarticuläre Fractur und consequente Callushypertrophie und Ankylosis getrübt. In einem veralteten Falle von mir, welcher erst nach 14 Tagen eingerenkt wurde, übte der hypertrophische Callus einen Druck auf den N. ulnaris aus. Es bestand lange eine grosse Schmerzhaftigkeit im Gebiete des N. ulnaris.

Die Einrenkung gelingt auch selbst noch leicht bei alten Luxationen, selbst nach 4 Monaten (Triquet).

Die Prognosis ist um so ungünstiger, je grösser die Dislocation der Gelenktheile ist, sowohl in Bezug auf die augenblickliche Gefahr, als die nachherige Gebrauchsfähigkeit des Armes.

Bei der unvollkommenen Luxation ist die nachherige Gebrauchsfähigkeit selbst bei der nicht stattgehabten Einrichtung im Allgemeinen eine ziemlich gute, weil die Incis. sigmoid. maj. mit einem Theile des Gelenksfortsatzes in Contact steht und weil diese Theile sich leicht einander anpassen; indes möchte ich hier hervorheben, dass dies nur bedingungsweise der Fall ist. Es entwickelte sich nachträglich in zwei von mir beobachteten, veralteten Fällen, mit dem höhern Alter des Kindes eine fortdauernd zunehmende, durch die elastische Retraction der Extensoren der Hand und des Oberarmes bedingte, stärkere radiale Abductionsstellung des Armes, welche die Function derselben bedeutend behinderte.

Bei genauer Diagnosis und dem entsprechender regelrechter Behandlung (Reposition und Nachbehandlung mittelst permanenter Extension) ist die Prognosis eine günstige; in meinen Fällen wurde die Erhaltung der normalen Function, mit Ausnahme eines 14 Tage alten Falles, wo die Nachbehandlung mittelst Gypsverband geleitet werden musste, stets erzielt.

§. 1378. Behandlung. Die Reposition der Luxation gelingt leicht durch dieselben Manipulationen, welche bei der Luxation nach hinten zur Geltung kommen, in Verbindung mit der Impulsion nach innen. Meist genügt bei der grossen Zerreissung der Bänder ein einfacher Zug und Gegenzug, um die Gelenktheile durch den einfachen elastischen Zug seitens der Muskeln zurückführen zu lassen; zuweilen ist's geboten, hiermit einen seitlichen Druck auf die Gelenktheile in entgegengesetzter Richtung auszuführen, wohin sie dislocirt sind, durch welchen die Gelenktheile einander entgegengeführt werden. Zu diesem Zwecke umfasst der Chirurge den unteren Theil des Oberarmes mit beiden Händen und zieht ihn nach aussen, während der Daumen auf dem Olecranon aufruhend dasselbe nach innen fortdrückt. Es empfiehlt sich, mit dem Drucke gleichzeitig eine Supination zu verbinden.

Hueter empfiehlt, von der Ansicht ausgehend, dass es sich bei der Entstehung stets um eine Hyperextension handele, zuerst die Hyperextension und dann die Abduction und gleichzeitiges Verschieben des Vorderarmes durch Druck auf das Olecranon nach innen, um dann event. die Einrenkung mittelst der Flexion zu vollenden.

Zur Reposition genügt daher zumeist eine einfache Extension und Druck auf das Olecranon nach innen, event. ist die gleichzeitige Abduction mit einer Supination und nachfolgender Flexion geboten.

§. 1379. Nachbehandlung. Wenn die Reposition gelungen ist, so empfiehlt man meist, den Arm in einen Gipsverband zu legen, damit die Entstehung einer hyperplastischen Entzündung der Synovialis durch die Ruhe behindert werde; je geringer die Entzündungsproducte in dem Gelenke sind, um so grösser wird auch die nachträgliche Beweglichkeit sein.

Ich brauche wohl nicht zu begründen, weshalb ich auch in diesem Falle gerade wegen der oft bestehenden intracapsulären Fractur und wegen des häufigen Eintrittes der Gelenkentzündung die Anwendung der permanenten Extension als besonders wirksam empfehle.

Noch wirksamer ist bei grosser Verstellung die Querextension des oberen Endes des supinirten Vorderarmes nach innen, des unteren Endes desselben nach aussen und unten, des Gelenkfortsatzes des Humerus nach aussen und des oberen Endes des Humerus nach innen.

Die Querextension verlangt 5—8, die longitudinale 10 Pfd.

Es kommt nämlich in den Fällen, wo das Gelenk einen nach aussen offenen Winkel bildet, darauf an, dasselbe nach innen zu leiten, während das obere Ende des Oberarmes und das untere Ende des Vorderarmes nach oben aussen resp. nach unten aussen extendirt wird, so dass eine forcirte Adductionsstellung des Vorderarmes erzielt wird.

Die permanente Extension wirkt wie bei jeder mit intracapsulärer Fractur complicirten Luxation viel antiphlogistischer als die Ruhigstellung allein, ohne die Gefahr der Bewegungsstörung als Folge der lang dauernden Ruhe und der Inactivität der Muskeln, der Callushyperproduction zu theilen; im Gegentheil kann man bei der permanenten Extensionsbehandlung durch häufige intercurrent vorgenommene Bewegungen der Inactivitäts-Ankylosis frühzeitig (nach 10 Tagen schon) wirksam entgegen arbeiten.

§. 1380. Behandlung der veralteten Luxation. Man wird hier vorerst die Reposition versuchen, welche oft noch relativ spät gelingt.

Beim Misslingen ist die Arthrotomie und dann erst event. die möglichst eingeschränkte Resection am Platze.

Bei der ersten Operation muss man besonders darauf Acht haben, den genau gekannten Dislocationsort des event. abgesprengten Epicondyl. int. aufzusuchen und denselben zu entfernen.

Vollständige Verrenkung nach aussen.

§. 1381. Casuistik. Diese Verrenkung ist zuerst von Delpech nach einer von Dupuytren gemachten Beobachtung einer 7 Monate alten Luxation beschrieben worden.

Nach Malgaigne sind nur 10 Fälle bekannt. Cloquet und Nélaton haben je einen Fall beobachtet. Robert, Soulé, Perrin, Denucé, Marcé, Pitha haben gleichfalls Fälle veröffentlicht. Einer wurde auf Mály's Clinik beobachtet. Ich sah dieselbe 2mal.

Unter 10 Fällen war 4mal der Kranke auf den abducirten Arm gefallen, 1mal war sie durch Fall auf die Hand und den Vorderarm, 1mal durch Stoss des Oberarmes gegen die Mauer entstanden.

Ekrourzel, Habry, Andrews theilen auch Fälle mit. Hamilton

erwähnt noch einige Fälle, wobei es allerdings nicht klar ist, ob es sich um eine incomplete oder complete Luxation handelt.

Der Varick'sche Fall ist eine vollständige Luxation nach aussen.

§. 1382. Entstehungsweise. Die Luxation entsteht auf gleiche Weise wie die incomplete, und ich verweise auf das daselbst Gesagte.

Nach Malgaigne entsteht sie besonders oft durch Fall auf die Innenseite des gebeugten Vorderarmes.

§. 1383. Eintheilung. Man unterscheidet verschiedene Grade dieser Luxation, je nach der Stärke der Rotation nach innen; als 1. Form der vollständigen Luxation ist diejenige zu erwähnen, wobei die Rotation ganz fehlt und der Vorderarm direct nach aussen dislocirt ist; Ulna und Radius stehen frei, direct nach aussen vom Epicondyl. ext. Diese Form ist die seltenste; in den meisten Fällen tritt die secundäre Rotation nach innen und vorn ein.

Bei der 2. und 3. Form der Luxation verlassen ebenfalls die beiden Vorderarmknochen den Process. cubit., indes nicht in grader Linie, sondern die Ulna und der Radius führen eine starke Drehung nach vorn und innen aus. Diese Drehung entsteht entweder durch den weiteren Einfluss der rotirenden Gewalt oder durch den secundären Zug des Biceps. Die Drehung des Radius kann einen verschiedenen Höhegrad erreichen.

Das Köpfchen steht bei der incompleten Luxation vor dem Epicondyl. ext. aussen (1. Unterart). Dasselbe ist bei der completen noch weiter nach vorn und innen bis vor die Emin. capit. (2. Unterart) und selbst bis in die vordere Grube oberhalb der Trochlea (3. Unterart) gewandert.

Die Ulna führt bei der 1. Unterart keine Drehung aus, umfasst bei der 2. Unterart den äussern Abschnitt der Emin. capit. oder selbst den Epicondyl. ext. und bei der 3. Unterart die Emin. capit. von vorn.

§. 1384. Symptome. Der Vorderarm ist bei allen Formen durchschnittlich in einem Winkel von 135° gebeugt und bei der 1. Unterart meist supinirt, bei der 2. und 3. äusserst stark und um so stärker pronirt, je weiter das Radiusköpfchen nach vorn und innen gewandert ist. Der Beugungswinkel wechselt gleichfalls.

Der Vorderarm ist meist um 7—12‴ verkürzt, indes kann dieselbe auch ganz fehlen. Das Gelenk ist stark verbreitert, am stärksten bei der 1. Unterart; hierbei besteht an der äusseren Seite des Gelenkes ein starker Vorsprung seitens des Radiusköpfchens bei 1. Unterart, resp. seitens der Ulna bei der 2. und 3. Unterart. An der inneren Seite ragt der Epicondyl. int. oder der innere Trochlearrand stark vor, je nachdem der Epicondylus abgerissen ist oder nicht, unter derselben befindet sich eine plötzliche Vertiefung. Der Tiefendurchmesser des Gelenkes ist nur bei der 1. Form der Luxation verringert, während er bei der 2. und 3. im äusseren resp. im äusseren und inneren Abschnitte bedeutend zugenommen hat.

Der Querdurchmesser ist aufs Doppelte vergrössert bei der 1., weniger bei der 2. und 3. Unterart.

Bei der 1. Unterart sieht der Rücken des Vorderarmes nach

hinten, liegt indes neben der Achse des Oberarmes, bei der 2. nach aussen und vorn, bei der 3. Unterart ganz nach vorn.

Der Befund am Epicondyl. int., an der Trochlea sowohl innen als hinten und vorn ist der gleiche, wie bei der incompleten Luxation nach aussen. Der Epicondylus ist meist abgebrochen oder prominirt äusserst stark. Die Trochlea und Fossa supratrochlearis post. sind nur von Haut bedeckt und leicht abzupalpiren, erstere oft selbst sichtbar.

Das Olecranon ist sehr weit vom Epicondylus internus entfernt — 27‴, dasselbe sieht entweder bei der 1. Unterart direct nach hinten, bei der 2. nach aussen und vorn, oder bei der 3. ganz nach vorn.

Die Ulna steht je nach dem Grade entweder neben dem Epicondyl. ext. und ist entlang demselben emporgerückt, oder umfasst bei der 2. Unterart je nach dem Grade des Reitens mit ihrer Incis. sigmoid. den äusseren Epicondylus (Soulé und Denucé), oder den äusseren Rand des Humerus (Fall Dupuytren, Nélaton, Robert);

Fig. 188.

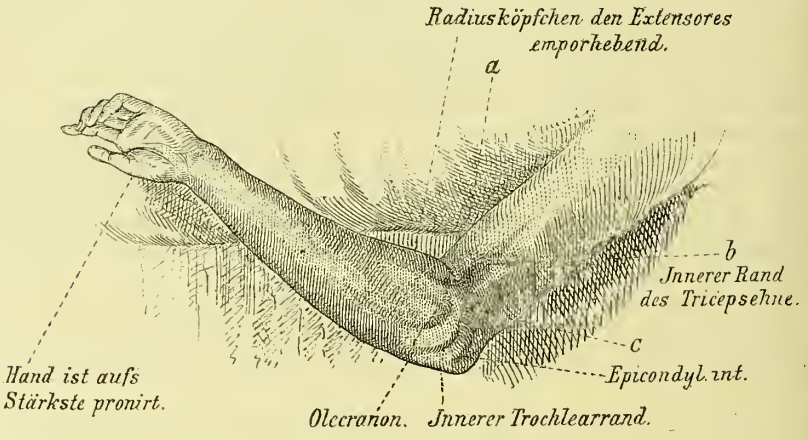

dementsprechend steigt auch das Köpfchen des Radius, der Ulna folgend, nach oben oder unten.

Man kann den Process. cubit., von innen nach aussen wandernd, an der hinteren Seite verfolgen und stösst zuerst auf den stark vorspringenden Epicondyl. int., wofern er nicht abgebrochen ist, dann auf die Rinne des N. ulnaris, dann die innere scharf vorspringende Kante der Trochlea, welche am Tiefsten steht, dann auf die Trochlea mit ihrer Vertiefung, mit ihrem äusseren, weniger vorspringenden Rande.

Oberhalb der Trochlea liegt die leere Fossa pro olecrano. Dann gelangt man auf die Emin. capit. und zuletzt auf die hintere Fläche des Epicondyl. ext. Nach aussen von ihm gelangt man auf die hintere innere Fläche des Olecranon bei der 1. Unterart oder auf den inneren Rand der Ulna bei der 2. und 3. Unterart. Unterhalb des Epicondyl. int. fällt der Finger in eine Tiefe hinein. Der Epicondyl. ext. ist selbst bei der 1. Form nicht abzupalpiren und wird vom Olecranon verdeckt. Nach aussen vom Epicondyl. ext. entdeckt man bei der 1. Unterart die Vorderarmknochen, grade nach aussen

gerichtet das Olecranon und noch weiter nach aussen die tellerförmige Grube des Radiusköpfchens, welche sich bei Rotationen als dem Radius angehörig zu erkennen giebt. Das Olecranon ist hierbei entweder nach oben gerückt oder steht in gleicher Höhe mit dem Epicondyl. ext. Die Haut ist über den betreffenden Theilen straff angespannt und lässt sogar oft die Formen der darunterliegenden Theile durch die Haut hindurch errathen.

Man kann hierbei auch gleichzeitig den Process. cubit. an der vorderen Seite von innen nach aussen weit verfolgen und gelangt zuerst auf den Epicondyl. int., dann auf die Trochlea, die Emin. capit. Letztere ist indes in der Tiefe der Muskulatur versteckt. Bei fortgesetzter Wanderung nach aussen gelangt man auf die Vorderfläche der Ulna, event. auf die Incis. sigmoid., den Process. coronoid. und zuletzt auf das Radiusköpfchen.

Im 2. Grade der Verstellung ist das Radiusköpfchen nach vorn gewandert und liegt, wie wir sahen, vor der Emin. capit., oder sogar noch weiter nach innen rückend in der Fossa supratrochlearis anterior (3. Unterart). Die Incis. sigmoid. sieht hierbei nach innen und etwas nach hinten und umfasst den Epicondyl. ext.; im 3. Grade umfasst sie von vorn die Emin. capit. (s. Fig. 188, S. 62).

Je weiter der Vorderarm um den Epicondyl. ext. herumgewandert ist, um so ausgeprägter sind die oben erwähnten Symptome an der inneren und hinteren Seite des Process. cubit. Derselbe bildet hinten einen starken, ganz frei vorliegenden Vorsprung, man kann hierbei sogar die ganze hintere Fläche der Emin. capit. und selbst den äusseren Rand des Humerus und den Epicondyl. ext. abtasten, für den Fall derselbe nicht, wie bei der 3. Unterart, von der Incis. semilun. umfasst wird. Nach aussen vom Epicondyl. ext. entdeckt man die hintere Fläche des Olecranon, welche je nach dem Grade der Rotation direct nach aussen (2. Unterart) oder nach aussen und vorn (3. Unterart) sieht. An der Vorderseite werden mit dem Grade der Rotation die Verhältnisse unklarer, weniger abpalpabel.

Der Epicondyl. int. und die Trochlea lassen sich beim 2. Grade noch von vorn entdecken, indes der Radiuskopf verschwindet meist in der radialen Muskulatur, in den Extensores; dieselben sind von dem Köpfchen stark emporgehoben (s. Fig. 188). Die vordere Fläche des Process. cubitalis ist daher bei der 2. Unterart nur in der inneren Hälfte, bei der 3. indes auch nicht einmal in der letzteren abzutasten. Zuweilen gelingt es bei tiefem Eindrucke, das Radiusköpfchen oberhalb der Emin. capit. resp. der Trochlea ausfindig zu machen.

Die Theile bieten sich bei dieser Rotationsform an der Vorderfläche des Gelenkes von aussen nach innen vorschreitend in folgender Weise dar:

a) Das Olecranon 20—25‴ oberhalb des Epicondyl. ext. entweder diesen (meist) oder den äusseren Rand des Humerus (selten) umfassend, dasselbe lässt sich nach unten zur Ulna, nach oben zur Tricepssehne hin verfolgen; b) weiter nach innen das Radiusköpfchen, dasselbe documentirt sich meist durch eine Vorwölbung, in den Extensores gelagert, und wird nur bei ausgeführter Rotation des Vorderarmes erkannt; von ihm zieht nach oben zum Oberarm zuweilen die emporgehobene Bicepssehne. Zwischen Biceps- und Tricepssehne liegt eine tiefe Furche.

Wenn die Ulna in der 3. Form ganz herumgewandert ist, so ist der Process. cubit. an der hinteren Seite und selbst oft der Epicondyl. ext. ganz frei abzupalpiren.

Die Ulna sieht mit der hinteren Fläche nach aussen und vorn oder ganz nach vorn. Der Zwischenraum zwischen Ulna und Radius ist normal und das Radiusköpfchen steht mit der tellerförmigen Grube vor der Trochlea.

Bei der 2. und 3. Unterart ist die Betrachtung des äusseren Randes des Ellenbogengelenkes am interessantesten. Der innere Rand des Oberarmes geht in einem grossen Knickungswinkel in denjenigen des Vorderarmes über (s. Fig. 188), oder besser gesagt, der innere Rand des Vorderarmes schliesst sich an den äusseren des Oberarmes an.

Ich habe 2 Fälle solcher beobachtet. In specie ist hervorzuheben, dass die Hand in beifolgender Figur (Fig. 188) des complet nach aussen luxirten Vorderarmes so stark heraufragt, dass der Daumen nach unten und die Palma manus nach aussen schaut, der Epicondyl. int. und der innere und äussere Rand der Trochlea sind durch blosse Inspection zu erkennen.

Die ganze Trochlea war an der hinteren Seite frei durchzufühlen bis zur Emin. capit. ext. Das Olecranon umfasste die letztere von aussen und vorn; letzteres ist nach oben und vorn zum inneren Rande der Tricepssehne, unten und vorn zum inneren Rande der Ulna zu verfolgen.

Die Ulna sieht mit der hinteren Fläche nach vorn und etwas nach aussen, bei dieser Drehung des Vorderarms schliesst sich nach vorn und innen an das Olecranon ein dicker Muskelwulst an (die vom Radiusköpfchen emporgehobenen Extensores). Das obere Ende dieses Wulstes ist durch eine tiefe, in der Zeichnung erkennbare Furche *b* vom äusseren Rande des nach innen geschobenen Biceps getrennt; Tricepssehne und äusserer Bicepsrand berühren sich, dicht unterhalb der Furche fühlt man das Radiusköpfchen unter den Extensoren. In einem zweiten gleichen Falle war der Epicondyl. ext. frei zu palpiren, die hintere Ulnafläche sah ganz nach vorn.

Der Radius steht also in beiden Fällen nach innen von der Ulna.

Beifolgende Zeichnung von Albert giebt das Bild von der 3. Unterart der completen Luxation nach aussen in prägnantem Massstabe.

§. 1385. Casuistik. Bei der ersten Unterart der vollständigen Luxation nach aussen ohne Drehung behält der Radius seine relative Lagerung nach aussen von der Ulna bei (Chapel). Dieselbe entstand durch ein Aufschlagen des Humerus gegen eine Mauer. Das Radiusköpfchen bildete einen nach aussen vorspringenden Winkel unter der Haut und man erkannte dasselbe an der tellerförmigen Grube; nach innen von demselben lag das Olecranon mit seiner Incis. sigmoid. und dem Process. coronoid. nach vorn sehend.

Die Ulna war an der äusseren Seite des Oberarmes 7‴ nach oben verschoben.

Der Breitendurchmesser war bei dieser Luxation bis aufs Doppelte gestiegen.

Pitha hat ebenfalls einen solchen Fall veröffentlicht. Der Vorderarm war hierbei supinirt. Die passiven Bewegungen waren nach allen Seiten, selbst lateralwärts, zumal radialwärts und zwar bis zum rechten Winkel möglich.

Hamilton hat einen solchen Fall veröffentlicht (under the cases of Hamilton a unic case of complete outward dislocation of the forarm. med. Press and circ. April 23, p. 325, 1879). Nach ihm wurden sämmtliche

aus der Literatur bekannten 11 Fälle von Franzosen beobachtet, sein Fall ist kurz folgender:

Ein 38jähriger Fischer fiel vor 17 Jahren mit der Innenseite des Vorderarmes auf ein Tau auf, während ein 150 Pfund schwerer Behälter 3″ ober

Fig 189 u. 190.

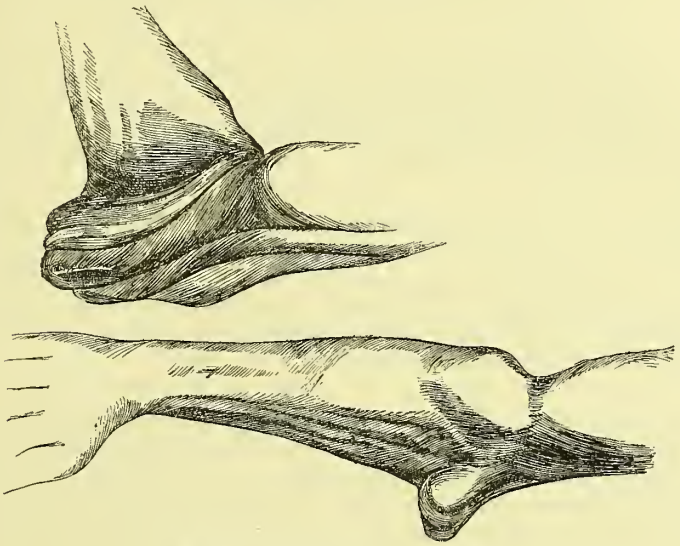

Entnommen aus Albert l. c. S. 410.

halb des Epicondyl. int. aufschlug. Der Arm war 3″ verkürzt, indes so zu gebrauchen wie der andere Arm.

Isham hat gleichfalls eine vollständige Luxation nach aussen beobachtet und dieselbe mitgetheilt: Isham, A. B. Med. News XLI. 1. 14. September 1882.

§. 1386. Muskelverhältniss. Bei der completen Luxation folgen selbstverständlich die Muskeln den Insertions- resp. Ursprungspunkten der Vorderarmknochen.

Bei der 1. Form sind die Muskeln an der hinteren und vorderen Seite, speciell der Triceps und Biceps stark nach aussen gezerrt. Bei der 2. Form haben sie den Weg zuerst nach aussen und von dort nach vorn und innen zurückgelegt; die Extensores sind durch das Radiusköpfchen emporgehoben; bei der 3. Form ist letzteres noch mehr der Fall. Der Triceps folgt dem Olecranon nach aussen und zuletzt nach vorn und innen.

Man kann besonders bei der 1. Form den Triceps sehen, von oben und innen direct nach unten und aussen, in der 2. und 3. Form sogar um den äusseren Humerusrand herum nach vorn und innen bis zum Olecranon verfolgen.

Die Bicepssehne ist mit dem Radiusköpfchen entweder nur nach vorn oder auch nach vorn und innen verschoben.

§. 1387. Die Prognosis ist eine günstige, weil die Reposition im Allgemeinen gelingt; indes auch selbst für den Fall, dass

die Luxation nicht eingerichtet wird, sprechen die Beobachtungen sowohl, wie die Präparate sehr dafür, dass die Function eine relativ gute ist.

Im Falle Nélaton, 20 Jahre alte Luxation, war nur die Pro- und Supination erhalten, das Untergehen der Flexion ist wahrscheinlich auf die mangelhafte Uebung zu schieben; im Falle Robert waren alle Bewegungen ziemlich gut erhalten.

§. 1388. Pathologische Anatomie. Von dieser Luxationsform ist kein Sectionsbefund mitgetheilt worden, indes steht zu vermuthen, dass die Muskeln und die Gelenkbänder in grosser Ausdehnung zerrissen sind. Jedenfalls steht fest, dass das Ligamentum annulare nicht verletzt ist, wie aus dem Fortbestehen der normalen Lagerung der Vorderarmknochen zu einander mit Sicherheit geschlossen werden kann. Die grosse ausgedehnte übrige Verletzung der Gelenkbänder lässt sich aus der ausgiebigen Beweglichkeit des Vorderarmes und aus der Analogie mit der andern, incompleten seitlichen, weniger ausgeprägten Luxation und aus der Grösse der Dislocation der einzelnen Gelenktheile mit Sicherheit folgern.

§. 1389. Die Diagnosis ist hauptsächlich gegeben in der bedeutenden Vergrösserung des Querdurchmessers des Gelenkes und der Lagerung des Radiusköpfchens, entweder ganz nach aussen oder vor dem Epicondyl. ext. resp. selbst vor der Trochlea, aus der Stellung des Olecranons, welch letzteres mit seiner hinteren Seite nach aussen, selbst nach aussen und vorn, oder gar ganz nach vorn sieht.

Die wesentlichen differenzirenden Symptome sind für alle diese Luxationsformen, für die incompleten sowohl, wie für die completen, sowie auch für die 3 Unterarten derselben das Freisein des Epicondyl. int. und der anschliessenden Trochlea, die Verschiebung des ganzen Vorderarmes und mit ihm des Olecranon entweder direct nach aussen (radialwärts) oder nach aussen und vorn, das Vorspringen desselben nach hinten resp. aussen und selbst vorn.

§. 1390. Differenzirende Punkte von der Luxatio nach hinten und aussen. Diese Symptome kommen auch zum Theile der Luxation nach hinten und aussen zu.

Das hauptdifferenzirende Criterium ist gegeben durch den Umstand, dass die Incis. sigmoid. maj. den Process. cubit. bedeckt, indes nicht wie bei der incompleten Luxation umfasst, während bei completer Luxation die Emin. capit. an der hinteren Seite ganz frei ist und nur bei der 2. Form seitlich, oder bei der 3. von vorn umfasst wird. Bei der 1. Form der completen Luxation wird die Emin. capit. nach aussen vom Olecranon überragt. Ferner dadurch, dass der ganze Gelenktheil der Vorderarmknochen vor dem Process. cubit. für die 2. und 3., oder ganz nach aussen für die 1. Form der completen Luxation (neben dem Epicondylus) steht.

Der Process. cubit. ist bei der Luxation nach hinten und aussen insofern an der hinteren und inneren Seite abzupalpiren, als dieselbe durch den mehr schiefgerichteten Vorderarm von hinten an der inneren Seite nicht verdeckt ist. Der Process. cubit. ist indes nach aussen nicht frei.

Es fehlt ausserdem gegenüber der 2. und 3. Form, womit die Luxation nach hinten und aussen grosse Aehnlichkeit hat, die obenerwähnte Unterbrechung des äusseren Randes des Oberarmes, gegenüber derjenigen des Unterarmes neben der äusserst starken Pronation des Vorderarmes, während bei der 1. Unterart diese Achse sichtbar ohne Rotation gebrochen ist.

Die Unterbrechung der Achse ist bei der Luxation nach hinten und aussen mehr durch die schiefe Richtung des Vorderarmes als durch die Rotation desselben bedingt. Die 1. Form der completen Verrenkung ist ausserdem characterisirt durch die colossale Breitenzunahme und das Fühlen des Radiusköpfchens nach aussen von der Ulna und direct nach aussen und unten von dem Olecranon; an der Ulna unterscheidet man vorn die Incis. sigmoid. und den Process. coronoid., welche beide nach vorn gerichtet sind. Der Process. cubit. ist fast in der ganzen Ausdehnung vorn und hinten abzupalpiren.

§. 1391. Behandlung. Die Einrichtung dieser Luxation vollzieht sich meist leicht durch Extension und Druck.

Durch Druck auf die äussere Seite des Olecranon sucht man zuerst die Ulna von der Vorderfläche des Process. cubit. frei zu machen und die Rotation nach aussen zurücklegen zu lassen. Es wird hierbei anfänglich die Ulna immer weiter nach aussen und hinten geschoben, bis dieselbe den Epicondyl. ext. umwandert hat und auf die hintere Fläche des Process. cubit. angelangt ist. Von da ab drängt man die Ulna immer weiter nach innen. Durch eine starke Supination des stark pronirten Vorderarmes wird die Rückwärtsdrehung (die Rotation nach hinten und aussen) noch am besten unterstützt. Wenn der Vorderarm hinter dem Process. cubit. angelangt ist, so genügt eine einfache Extension, event. kann man auch eine dorsale Flexion zufügen.

Die Einrenkung gelingt auch meist durch die einfache Extension und Supination mit nachfolgender Flexion.

Bei der 1. Form der completen Luxation direct nach aussen empfiehlt es sich zuerst, den Vorderarm durch Druck auf die Vorderfläche des Vorderarmes nach hinten und die Hinterfläche des Oberarmes nach vorn hinter den Oberarm zu führen.

Sobald wie die Vorderfläche des Vorderarmes durch Druck in eine Ebene, welche hinter der hinteren Fläche des Oberarmes liegt, gebracht ist, muss der Druck auf den Vorder- und Oberarm eine andere Richtung einschlagen und zwar von aussen nach innen für den Vorderarm resp. von innen nach aussen für den Oberarm wirken.

Wenn der Vorderarm alsdann hinter den Oberarm gebracht ist, wird die Einrenkung durch die forcirte Dorsalflexion oder einfache Extension und folgende Flexion erzielt.

Man kann auch umgekehrt zuerst die longitudinale Verschiebung durch Druck auf das Olecranon nach unten und Extension heben.

Es empfiehlt sich auch zuweilen die Extension in der rechtwinklig gebeugten Stellung zu machen, während gleichzeitig auf das obere Ende des Vorderarmes ein Druck nach hinten ausgeführt wird, und sobald die Gelenkflächen bezüglich des Frontalschnittes in gleiche Höhe gebracht sind, so lässt man durch einen Assistenten das Olecranon nach aussen schieben, bis es in der Gegend der Trochlea angelangt ist und treibt den Vorderarm in Supination (Cloquet).

Bei allen diesen Repositionsmanövern ist es räthlich, festzuhalten, dass durch eine starke Supination des pronirten Armes die Aussenleitung des Armes bedeutend befördert wird.

Es entsteht die Frage, was in den Fällen geschehen soll, wo die Einrenkung nicht gelingt oder wo die Luxation schon veraltet ist. Wenn die Einrenkung in frischen Fällen misslingt, so ist die Eröffnung des Gelenks und die directe Reposition geboten; indes wird dieses selten der Fall sein. Die Einrenkung gelingt meist, weil die Luxation wegen der frappanten Gelenkconfiguration gleich erkannt, daher auf frischer That richtig behandelt wird und weil die Bänderzerreissung eine grosse ist. Das gleiche Verhältniss liegt nicht bei der incompleten Luxation vor, wie wir oben sahen. Diese Luxation wird oft verkannt und bedarf nachträglich oft der Resection.

Die Umdrehungsluxation nach vorn.

§. 1392. Pitha l. c. S. 78 stellt eine besondere Varietät der Luxation nach vorn und zwar die sogen. Umdrehungsluxation auf. Derselbe stützt sich hierbei hauptsächlich auf eine von Maisonneuve gemachte Beobachtung.

Bei der completen Luxation nach aussen wurde schon erwähnt, dass der Vorderarm sich in starke Pronation stellt, welche als Folge der Spannung der Pronatoren und des Biceps und der äusseren Gewalteinwirkung aufzufassen ist.

Bei der gewöhnlichen Luxation nach aussen 3. Form mit Umdrehung steht das Radiusköpfchen in der Fossa pro Process. coronoid. und sieht die hintere Ulnarfläche stark nach aussen und vorn.

Die Pronation kann sich indes so steigern, dass die Rückenfläche des Vorderarmes ganz nach vorn sieht, hierbei schaut jedoch die Incis. semilun. noch stets etwas nach vorn und innen. In dem Maisonneuve'schen Falle indes sieht die Incis. sigmoid. direct nach hinten. Der Fall von Maisonneuve ist folgender: Eine Frau stürzte aus dem Bette auf den Ellenbogen und luxirte diesen. Der Process. cubit. ragte hinten unmittelbar unter der Haut stark vor. Die Tricepssehne war nach vorn über den Epicondyl. ext. luxirt. Die Cavitas sigmoid. umfasste die Trochlea von vorn so vollständig, dass das Olecranon in die Grube für den Process. coronoid., während der letztere in diejenige für das Olecranon eingriff; das Radiusköpfchen konnte nicht entdeckt werden. Der Arm stand in sehr starker Pronation und leichter Beugung. Die Flexion und Extension war möglich. Die Reposition gelang durch drei Bewegungen: zuerst wurde die Ulna seitwärts auf die Emin. capit. gedrängt, hierauf kam das Radiusköpfchen zum Vorscheine und war in der jetzigen Lage der Ulna nach innen von derselben gelagert. Alsdann wurde die Ulna sammt dem folgenden Radius um den Condyl. ext. nach aussen und hinten herumgeführt, worauf der Vorderarm sich gleich in Supination stellte, und im 3. Tempo wurde die jetzt bestehende Luxation nach hinten eingerichtet. Maisonneuve ahmte die Luxation an der Leiche nach und zwar durch Verschiebung des Olecranon sammt der Tricepssehne nach aussen um den Condyl. ext. herum und danach folgende forcirte Pronation des Vorderarmes, bis die volle Umdrehung des Olecranon stattgefunden hat. Bei diesem Manöver riss nur der Musc. brach. int. und Supinator brevis.

Es handelt sich demnach hier nur um eine Unterart der completen Luxation nach aussen mit vollständiger Rotation der beiden Vorderarmknochen nach innen und vorn. Man hat also nur einen stärkeren Grad der Luxation nach aussen mit Rotation nach innen vor sich.

Die Verrenkung beider Vorderarmknochen nach innen.

§. 1393. Hier unterscheidet Malgaigne auch wieder zwei Unterarten, eine unvollständige und eine vollständige. Diese Verrenkungen kommen äusserst selten zur Beobachtung und zwar hauptsächlich aus dem Grunde, weil der innere Rand der Trochlea tiefer steht; nach anderen Chirurgen soll sie häufiger als die äussere sein.

Joubert und Petit theilten zuerst je einen Fall mit, ohne dass indes eine genaue Beschreibung desselben gegeben wurde, so dass es zweifelhaft ist, ob es sich um eine complete oder incomplete Form handelt.

Das Wesentliche dieser Luxation liegt darin, dass die Incis. sigmoid. maj. den Epicondyl. int. umgreift und das Radiusköpfchen auf der Trochlea aufruht.

Beide Fälle entstanden durch Sturz vom Pferde. Im Falle Petit lag der untere Theil des Oberarmes der Erde auf, während der Vorderarm hohl lag. Das Pferd lag auf dem Vorderarme, so dass derselbe durch das Gewicht des Pferdes nach innen luxirt wurde.

Ich habe 2 veraltete Fälle beobachtet und operirt, resecirt. Die Incis. sigmoid. umgriff in einem Falle den nicht abgebrochenen Epicondyl. int., in einem 2. Falle war der Epicondylus sammtTrochlea abgebrochen und nach oben und innen gewichen.

v. Pitha, Hahn, Volkmann, Sprengel und Hueter haben diese Luxation gleichfalls beobachtet und beschrieben.

§. 1394. Mechanismus. Denucé hat die incomplete Luxation nach innen dadurch hervorgerufen, dass er den Oberarm in seiner Länge durch einen Schraubstock fixirte und dann auf den oberen und äusseren Rand des Vorderarmes drückte, so dass eine seitliche Bewegung des letzteren nach innen eingeleitet wurde.

Triquet gelang bei der gleichen Fixation des Oberarmes die Luxation dadurch hervorzurufen, dass er an dem halb gebeugten Arme eine sehr starke Pronation machte. Dieselbe lässt sich auch zur Entwickelung bringen, wenn man an dem leicht dorsalwärts flectirten Arme eine Pronation ausführt und dann eine Flexion folgen lässt.

Nach den Experimenten Schüller's entsteht dieselbe durch Hyperextension des Vorderarmes mit nachfolgender seitlicher radialer Abknickung des Vorderarmes (nach aussen). (Das Genauere siehe bei der Luxation nach aussen). Es entsteht hierbei zuerst eine Luxation der Ulna nach hinten; die Ulna zieht, da das Ligg. ext. und annulare intact sind, das Radiusköpfchen nach, ein seitlicher Druck auf den Vorderarm von aussen nach innen befördert die Entwickelung der Luxation.

Die Luxation entsteht noch besser bei forcirter ulnarer Adduction des gestreckten Armes und gleichzeitiger Impulsion nach innen.

Forcirte radiale Abduction des rechtwinkelig gebeugten Armes führt gleichfalls zur Entstehung der seitlichen Luxation nach innen; noch sicherer wird dies erreicht, wenn man gleichzeitig einen Druck auf das Radiusköpfchen nach innen ausübt.

§. 1395. Ursache der Entstehung. Die Luxation entsteht nach der Casuistik meist in Folge von Fall auf die Innenseite des Vorderarmes.

Malgaigne sah die Luxation mit Fractur der Rotula bei Fall auf den adducirten Ellenbogen entstehen. In den 2 Fällen von Debruyn und Morel Lavallée entstand sie ebenfalls durch Fall auf den Ellenbogen.

Triquet sah die Luxation bei einem Kinde durch Fall auf die Hand, und den Ellenbogen zugleich bei einem Kinde von 7 Jahren und bei einer 22jährigen Frau, welche, durch einen Wagen umgeworfen, auf die Hand und den ausgestreckten Arm fiel, entstehen. Das Rad ging schief von aussen und hinten nach innen und unten, unmittelbar unter dem Gelenk über dem Ellenbogen. Aehnlich entstand, wie wir oben sahen, Petit's Fall.

v. Pitha sah die incomplete Luxation 2mal bei einem 7jährigen Knaben und 14jährigen Mädchen.

Der erste rang mit einem Knaben um die sogen. Streckung des gebeugten Armes. Losgelassen fiel er zurück mit unter dem Rücken untergeschlagenen Armen und erlitt eine complicirte Verletzung, eine Fractur der Epitrochlea des Condyl. int. und eine seitliche innere Luxation. Das Gelenk war stark mit Blut unterlaufen und die Anschwellung sehr stark. Dasselbe stand in Viertelsbeugung, starr, zwischen Pro- und Supination. Der nach aussen normaliter bestehende offene Winkel fehlte; es bestand sogar an der Radialseite des Gelenkes eine leichte Convexität.

Das Gelenk war weder verdickt, noch breiter. An seiner äusseren Seite ragte der Epicondyl. extern. und die Emin. capit. frei vor, unterhalb der letzteren fehlte das Radiusköpfchen und bestand eine Vertiefung.

Der auf der gesunden Seite sehr markirte Epicondyl. int. war auf der kranken sehr verwischt; auf demselben entdeckte man das Olecranon und die Ulna.

Die Reduction gelang erst unter stark forcirter Extension und Seitendruck, wodurch die Gelenktheile in entgegengesetzter Richtung geleitet wurden. Nach der gelungenen Reduction waren die Bewegungen frei; es bestand indes gleichzeitig eine Fractur des Epicondyl. int. und des angrenzenden Theiles der Trochlea. Diese Complication hinderte die frühzeitigen Bewegungen und es entstand eine Ankylosis.

Im 2. Fall war die Luxation 2 Jahre alt; der Vorderarm war etwas atrophisch und adducirt. Der äussere Epicondylus ragte stark vor; unter ihm fehlte das Köpfchen. Das Olecranon war gegen den Epicondyl. int. vorgeschoben und bedeckte denselben von hinten; nur die Spitze des Epicondylus war deutlich zu fühlen und ging nach unten in die Ulna über.

Die Flexion war bis zum rechten Winkel und die Extension bis zu 135° möglich und somit nicht wesentlich behindert. Pro- und Supination waren ganz frei, das Köpfchen des Radius stand etwa in der Mitte des Process. cubit.

Das Gelenk war nicht breiter. Die wichtigsten Zeichen waren hiernach in den Fällen v. Pitha's die relative Adduction des Vorderarmes, das Vorspringen des Epicondyl. ext., die Leere unter demselben, das Abschneiden der Spitze des Epicondyl. int. mit dem inneren Rande der Ulna, also die Annäherung desselben an den Epicondyl. int., resp. Entfernung vom Epicondyl. ext., das Verdecktsein des Epicondyl. int., das Nachinnenweichen des Radiusköpfchens, so dass es etwa in gleicher Entfernung vom Epicondyl. ext. und int. stand.

§. 1396. Häufigkeit der Luxation. Albert sah 3mal eine rein isolirte Luxation nach innen und eine mit Fractur des Condyl. int. complicirt.

Sprengel hat eine Reihe von Fällen mitgetheilt, die während der Jahre 79 und 80 auf der Volkmann'schen Klinik gesammelte Luxationen nach innen enthalten.

Wie schon früher erwähnt, sah Hueter dieselbe unter 21 Lateralluxationen nur einmal, während Sprengel sie häufiger beobachtete.

Im Allgemeinen ist's die herrschende Ansicht, dass die Luxation nach innen viel seltener beobachtet werde als die externe.

Ich habe die seitliche Luxation nach innen nur 2mal im veralteten Zustande gesehen. In diesem Falle hatte sich der Vorderarm im Laufe von einigen Jahren in ulnare Adduction gestellt, bei flectirtem Vorderarme stand der Vorderarm fast im rechten Winkel, zum Oberarme ulnarwärts adducirt und konnte zum mindesten mit Leichtigkeit bis zum rechten Winkel adducirt werden.

Bei der Resection zeigte sich in einem Falle, dass die Trochlea gleichzeitig abgebrochen und nach oben verschoben war. Ich habe den Fall schon bei der Fractur des Condyl. int. erwähnt und gleichfalls eine Zeichnung von demselben angegeben (vergl. Fig. 164, I. Bd., S. 709).

§. 1397. Die Symptome sind leichte Flexion des Armes, ausgesprochene Pronation (im 1. Falle Petit bestand Mittelstellung), der äussere Epicondylus prominirt stark, unterhalb desselben besteht eine starke Vertiefung, die Olecranongrube ist leer, die Emin. capit. ist frei, das Olecranon ruht auf dem inneren Epicondylus, denselben ganz verdeckend, so dass derselbe zuweilen gar nicht zu fühlen ist und mit dem inneren Ulnarrande abschneidet.

Der Arm steht relativ, oft sogar bedeutend adducirt; es wird daher am Ellenbogen ein mit der Spitze nach aussen stehender Winkel gebildet.

In meinen beiden Fällen konnte man den Arm bis zum rechten Winkel adduciren.

Das Radiusköpfchen steht bald in der Mitte der Ellenbogenfalte auf der Trochlea (Debruyn, Triquet, Pitha), bald mehr nach vorn (Morel-Lavallée, meine Fälle), bald nach hinten (Denucé) abgewichen.

An der hinteren und vorderen Seite kann man von aussen nach innen wandernd zuerst den stark vorspringenden Epicondyl. ext. und die freie Emin. capit. abpalpiren. Unterhalb derselben fällt der palpirende Finger in die Tiefe und erst bei tieferem, nach aussen gerichtetem Drucke stösst man auf das gleichzeitig meist etwas nach vorn gerichtete Radiusköpfchen.

An der hinteren Seite stösst der Finger bei seiner weiteren Wanderung nach innen, etwa in der Mitte zwischen den beiden Epicondylen auf das Radiusköpfchen, oder wenn dasselbe nach vorn gerichtet ist, noch weit nach aussen auf das Olecranon. In diesem letzteren Falle kann man an der hinteren Seite selbst noch den äusseren Theil der Trochlea abpalpiren. Das Olecranon ist ganz bedeutend vom Epicondyl. ext. entfernt.

Zur Sicherung der Diagnosis ist ferner noch die Stellung des Armes, das Verschwinden des Epicondyl. int., das Abschneiden desselben mit dem inneren Rande oder der hinteren Fläche der Ulna zu berücksichtigen, wie wir's oben vom Falle Pitha erwähnten.

§. 1398. Pathologische Anatomie. Bei seinen Leichenexperimenten fand Triquet den Radiuskopf aus dem Ringband herausgetreten; die

Incis. sigmoid. ulnae major umfasste den inneren Epicondylus und das Radiusköpfchen ruhte auf der inneren Hälfte der Trochlea, zuweilen stak sogar der innere Rand der Trochlea wie ein Keil zwischen Ulna und Radius. Es ist klar, dass bei Erwachsenen das Köpfchen nicht gut unter der Trochlea stehen bleiben kann, wenn die Incis. sigmoid. sich auf dem Epicondyl. int. befindet und deshalb nach vorn oder nach hinten abweichen muss.

§. 1399. Einrenkung. Die Einrenkung macht oft grössere Schwierigkeit, als man erwarten sollte.

v. Pitha richtete eine Luxation durch forcirte Extension und Verschiebung der Gelenktheile in entgegengesetzter Richtung ein. Triquet richtete in seinen 2 Fällen ein durch Extension in der Richtung, welche der Vorderarm einnahm, und langsames Uebergehen in Streckung und Supination und gleichzeitige Ueberführung der beiden Gelenkenden durch Zug resp. Druck in entgegengesetzte Richtung zu ihrer Dislocation.

Wenn man auf diese Weise nicht zum Ziele kommt, so empfieht es sich, mit der Extension eine Abductions- und Supinationsbewegung zu verbinden, um so das Radiusköpfchen frei zu machen und das Olecranon nach der Fossa supratrochl. post. zu richten; hierauf schliesse man unter gleichzeitigem Zuge vom Vorderarm aus und Druck auf das Olecranon nach aussen und auf das untere Humerusende nach innen eine Adductionsbewegung des Vorderarmes und rasch folgende Flexion desselben an.

Wenn diese Methode im Stiche lässt, so muss man die dorsale Flexion des Vorderarmes versuchen, um den Process. coronoid. frei zu machen und dann durch entsprechenden Druck die Gelenktheile einander entgegenzuführen. Beim Misslingen der Reposition von frischen Fällen ist entschieden die Eröffnung des Gelenkes und die directe Reposition geboten und zwar besonders noch aus dem Grunde, weil der Vorderarm sich nachträglich stetig mehr in Adduction stellt.

§. 1400. Die Nachbehandlung schliesst sich ganz und gar derjenigen der Luxation nach aussen an.

Die permanente Extension kann hier aus den gleichen Gründen wie bei der seitlichen Luxation nach aussen nicht entbehrt werden, weil so häufig nebenbei eine intraarticuläre Fractur besteht; bekannt ist die Complication des Abbrechens des Epicondyl. int. und des Condyl. int. Jedenfalls bestehen indes noch häufig andere Complicationen, da die Gewalteinwirkungen noch viel intensiver sein müssen, als zur Hervorrufung der seitlichen Luxation nach aussen. Die Extension wird wegen der zu fürchtenden ulnaren Adductionsstellung vom Ellenbogengelenke quer nach innen geführt, während der Oberarm und Vorderarm nach unten, resp. oben longitudinal und gleichzeitig nach aussen quer extendirt werden.

Bei veralteter unvollständiger Luxation nach innen hat Lesser (Centralblatt für Chirurgie Nr. 16) das gleichzeitig abgebrochene Stück des Condyl. ext. resecirt und das Olecranon an seine normale Stellung zu bringen versucht, indes luxirte dasselbe wieder auf den Condyl. int., er schlägt daher vor für die Zukunft das untere Ende des Humerus schwalbenschwanzförmig zu modelliren, damit die Incis. sigmoid. einen Halt gewinne. Ich würde in diesem Falle die temporäre Naht anlegen.

Vollständige Luxation nach hinten und innen.

§. 1401. Cooper macht zuerst auf diese Form aufmerksam. Bei dieser Luxationsform besteht das Wesentliche darin, dass die Ulna auf den Epicondyl. int. steht und mit dem Process. coronoid. dem inneren Rande der Trochlea aufruht, während der Radius ganz luxirt ist und der äusseren Hälfte der Trochlea anliegt. Eine complete Luxation nach innen im Sinne der completen Luxation nach aussen, wobei die beiden Gelenkenden seitlich neben einander stehen bleiben resp. durch Rotation nach innen (für die innere Luxation nach aussen) vor dem Process. cubit. wandern, existirt nicht.

Bei der einfachen Luxation nach innen ist die Ulna nicht vollständig luxirt, sondern umfasst den Epicondyl. int., es steht daher das Olecranon nicht viel höher als normaliter.

Diese Luxation nach hinten und innen ist selten beobachtet worden (Malgaigne); es handelt sich bei derselben um eine Abart der Luxation nach hinten, wobei die Vorderarmknochen gleichzeitig nach innen gewichen sind.

§. 1402. Aetiologie. Dieselbe entsteht wahrscheinlich durch eine secundäre Abknickung des Vorderarmes nach der vollendeten Luxation nach hinten.

Dieselbe entstand meist durch forcirte Streckung (Fall auf die Hand des gestreckten Armes) und folgende Abknickung (z. B. Fall auf die Innenseite des Vorderarmes).

Malgaigne hat dieselbe 4mal gesehen, 1mal complicirt mit Fractur des Process. cubit. humeri. Die Luxation entstand 1mal durch primären Fall auf die Hohlhand und secundären aufs Ellenbogengelenk, 1mal auf das Dorsum der Hand und das 3. Mal auf den Ellenbogen des auf dem Rücken gehaltenen und gebeugten Vorderarmes.

Das 4. Mal lag ein complicirter Mechanismus vor. Der Vorderarm war zwischen einem Knochen und einem Brette eingeklemmt, während der Oberkörper nach innen und hinten, vom Vorderarme als Achse der Fallrichtung gesprochen, fiel, so dass das untere Ende des Humerus nach vorn und aussen getrieben wurde. Der Vorderarm stand leicht flectirt, bei dreien supinirt, beim vierten, wo die Luxation schon alt war, war die Pro- und Supination ziemlich frei. Bei zweien war die Richtung des Vorderarmes zum Oberarme normal, bei zweien bildete sich ein nach innen offener Winkel.

Symptome.

§. 1403. Aeusserer Befund. Aussen springt der Epicondyl. ext. gerade so wie bei der reinen Luxation nach innen stark vor, unterhalb desselben liegt eine starke Vertiefung.

Das Radiusköpfchen fehlt auf der Emin. capit. und liegt hinter der Trochlea; an der äusseren Hälfte derselben steigt es mehrere Linien in die Höhe. Es besteht also eine vollständige Verrenkung des Radiusköpfchens nach hinten.

Die vollständige Palpation der Fossa patell. radii ist meist nicht

möglich wegen der stärkeren Prominenz des Olecranon und der hierdurch bedingten Spannung der äusseren Haut.

Dieselbe wird von der Ulna überdeckt.

Das Olecranon ist in dem gleichen sagittalen Durchmesser mit dem Epicondyl. int. befindlich $3^1/_2$—7‴ in die Höhe gestiegen, überragt den Condyl. int. nach oben und liegt auf dem inneren Rande der Humerusdiaphyse; die Ulna sieht mit dem inneren Rande nach innen und vorn; vor demselben ist der Epicondyl. int. zu suchen.

Malgaigne macht noch darauf aufmerksam, dass das Olecranon dem Epicondyl. int. im Tiefendurchmesser sehr genähert sei und er äussert deshalb den um so mehr begründeten Verdacht, dass der Process. coronoid. abgebrochen sei, weil in einem Falle deutliche Crepitation bestand. In einem solchen Falle, wo ich die Arthrotomie ausführte, fand ich den Process. coronoid. abgebrochen und nach hinten umgelegt. Der Tiefendurchmesser des Gelenkes war kaum vergrössert.

Das Olecranon ist dem Epicondyl. int. medialwärts bedeutend genähert und vom ext. bedeutend entfernt.

Der Arm steht bald in rad. Abduction, bald in ulnarer Adduction. Letzteres hängt von der Grösse des Hinaufsteigens der Ulna ab. In der Adductionsstellung springt der Epicondyl. ext. stärker vor und sieht die Spitze des Winkels nach aussen. Die Symptome sind hiernach die gleichen wie bei der reinen seitlichen Luxation und unterscheiden sich von denselben nur durch Vollständigkeit der Luxation bei den Vorderarmknochen nach hinten.

§. 1404. Pathologischer Befund. Malgaigne führt für seine Luxationsform ein Präparat aus dem Dupuytren'schen Museum an. Das Präparat zeigt folgende Verhältnisse. Das Radiusköpfchen steht nach hinten von der äusseren Hälfte der Trochlea und ist also nach hinten und innen dislocirt. Die Ulna ist weit weniger nach hinten, aber desto mehr nach innen dislocirt und überragt den inneren Rand der Trochlea nach innen bedeutend um 29‴, der Process. coronoid. steht hinter und unter dem inneren Rande der Trochlea und war bedeutend verkürzt, sei es durch einen Bruch oder langdauernden Druck. Der Vorderarm bildete mit dem Oberarme einen nach aussen offenen Winkel. Die Ulna befand sich somit tiefer als der Radius.

§. 1405. Prognosis. Ueber die Prognosis lässt sich wenig sagen, 3 Fälle waren schon älteren Datums über 2 Monate, 3 Monate, 2 Jahre 3 Wochen alt und konnte die Einrenkung bei keinem versucht werden. Bei der über 2 Jahre alten Luxation war die Pro- und Supination erhalten, die Extension und Flexion war ganz aufgehoben. Bei den Präparaten war indes Beugung und Streckung vollständig möglich.

§. 1406. Reposition. Die Reposition wird man in der gleichen Weise vornehmen wie bei der incompleten, seitlichen Luxation. Im frischen Zustand würde man vielleicht zuerst das Olecranon nach hinten und aussen schieben, um dann durch nachfolgende Extension, vielleicht Hyperextension die Reposition herbeizuführen.

Luxation beider Vorderarmknochen, indes nach verschiedener Richtung hin.

§. 1407. Die sogenannte divergirende Luxation. Dieselbe wird auch unter dem Namen der divergirenden Luxation oder keilförmigen Eintreibung des Process. cubit. zwischen die beiden Vorderarmknochen aufgefasst.

Die Luxation kann in zweifacher Weise auftreten. Die 1. Form ist derart, dass der eine Vorderarmknochen nach hinten vom Process. cubit. (meist die Ulna) und der andere (Radius) nach vorn von demselben steht.

Diese Form ist weitaus die häufigere.

Bei der 2. Form weicht der eine Vorderarmknochen nach aussen, meist die Ulna, oder aussen und vorn, der andere nach innen vom Process. cubit. Es kommen an 3. Stelle noch Mischformen vor, wo der eine Knochen hinter oder vor dem Process. cubit. steht, während der andere lateralwärts vor demselben geschoben ist. Die Verletzung ist eine noch so seltene, dass jeder veröffentlichte Fall unser Interesse wach ruft.

§. 1408. Casuistik. Malgaigne sind nur 3 Fälle von dieser äusserst seltenen Form bekannt, einer von Michaux, einer von Bulley, welche beide im Jahre 1841 veröffentlicht wurden, und einer von Meyer. Die 3 Fälle sind von Streubel l. c. mitgetheilt, einen 4. Fall hat Pitha veröffentlicht, von letzterem existirt ein Sectionsbericht.

Einen 5. Fall von frischer Luxation finde ich bei Vidal erwähnt, von Piogey und Debrueil gemeinsam beobachtet und veröffentlicht in der Gazette des hôpitaux 1851, Canstatt's Jahresbericht 1852, IX. p. 42.

In den letzten Jahren kamen noch 3 Fälle zur Beobachtung, so dass die Casuistik dieser seltenen Luxation allmählig eine grössere wird. Strube hat ebenfalls einen Fall mitgetheilt von Luxation des Radius nach vorn und der Ulna nach hinten; es bestand hier gleichzeitig eine Fractur des äusseren Epicondylus.

Nicolich Giorgio macht darauf aufmerksam, dass Camino im Jahre 1858 schon einen Fall von dieser Luxationsform veröffentlicht habe und dieselbe nach 3monatlichem Bestehen durch wiederholte forcirte, allmählig gesteigerte Extension reponirt habe.

Mason Erskine theilt einen Fall von Luxation des Radius nach aussen und der Ulna nach hinten, Samuel White theilt einen gleichen Fall mit.

Minich Angelo hat eine Abhandlung über die divergirende Luxation geschrieben und konnte einschliesslich seines mitgetheilten 10 Fälle aus der Literatur sammeln. Sein Fall ist kurz folgender: Ein 30jähriger Lastträger fiel, während er einen schweren Balken auf der Schulter trug und den Kopf mit der rechten Hand schützte; der Radius stand nach vorn, das Olecranon nach hinten. Die Reposition gelang durch kräftige Extension und Contraextension mit nachfolgender Flexion und gleichzeitigem Druck auf das Radiusköpfchen nach hinten.

Das Olecranon umfasste hier die Emin. capit. von vorn und aussen, so dass seine hintere Fläche nach aussen und vorn sah, das Capit. radii stand in der Fossa supratrochl. ant. (pro processu coronoideo), an der vorderen Seite befand sich eine tiefe Grube nach aussen und oben von der Tricepssehne,

nach unten vom äusseren Rande des Olecranon nach innen von dem Capit. radii begrenzt. Der Arm war wenig verkürzt. — Die Einrenkung gelang im Falle Erskine durch kräftige Extension in der Flexionsstellung und starke Supination, während gleichzeitiger Druck auf das Olecranon nach vorn und auf das Capit. radii nach hinten ausgeführt wurde.

Eine andere Art von divergirender Luxation beobachtete Bisell. Es bestand nebenbei 5 cm oberhalb des Handgelenks eine complicirte Fractur, die Fragmente waren gekreuzt, dem entsprechend standen die beiden Gelenkenden des Olecranon weit nach innen, das Radiusköpfchen weiter nach aussen. Guersant hat einen ähnlichen Fall veröffentlicht. Hueter-Lossen, Grundriss der Chirurgie, II. Bd., spec. Theil, S. 49.

Diese Fälle können nicht alle in dem Sinne zu den divergirenden Luxationen gerechnet werden, wie selbige oben aufgestellt worden sind.

Es handelt sich hier oft eigentlich nur um eine Luxation nach aussen mit starker Rotation nach innen und gleichzeitiger starker Diastasis der beiden Vorderarmknochen. Damit letztere eintreten konnte, war die Zerreissung des Lig. annulare nöthig. Die Ulna blieb hierbei zurück hinter dem Process. cubit. mehr minder nach aussen verschoben, während der Radius entweder nach aussen vom Epicondyl. int. stehen blieb oder sogar vor derselben wanderte.

§. 1409. Weitere Casuistik der eigentlichen divergirenden Luxation. Anders verhält es sich mit folgenden Fällen.

1. Fall Michaux. Patient war 47 Jahre alt, fiel 8 Fuss hoch auf den rechten gebeugten und abducirten Ellenbogen, der Schmerz war sehr gross, die Anschwellung bedeutend, es bestand ein sehr starker schwappender Hämarthros. Der Tiefendurchmesser war vergrössert. Das Olecranon lag an der hinteren Seite des Cubitalfortsatzes und war 2—3 Finger breit in die Höhe gestiegen und gleich weit vom Condyl. int. und ext. entfernt. Das Radiusköpfchen war vorn nicht aufzufinden.

Michaux erkannte bloss die Luxation der Ulna nach hinten; letztere wurde durch Traction reponirt und das Radiusköpfchen wurde alsdann vorn entdeckt, es rotirte vor dem Humerus und wurde durch Druck und Supination reponirt.

2. Fall (von Bulley). Patient, 28 Jahre alt, war vom Wagentritte eines Zuges auf die Vola der Hand geschleudert worden. Die Ulna war nach hinten verrenkt, der Kronenfortsatz stand in der Fossa pro olecrano, das Radiusköpfchen stand nach vorn, an dem im normalen Zustande vom Process. coronoid. eingenommenen Platze; es kreuzten sich somit Ulna und Radius.

Der Vorderarm war leicht gebeugt und feststehend, jede Bewegung heftig schmerzend. Eine leichte Traction richtete die Ulna ein; das Radiusköpfchen blieb nach vorn ausgerenkt; dasselbe wurde mittelst Druck reponirt.

Der 3. Fall von Mayer ist folgender: Patient war trunken und kann über die Art des Falles keinen Aufschluss geben. Die Anschwellung war so bedeutend, dass die Luxation erst am 14. Tage erkannt wurde; man fand die Ulna nach hinten luxirt und das Olecranon etwas nach oben und innen gestiegen, das Radiusköpfchen lag vor dem Process. cubit. des Humerus.

Die beiden Condylen des Oberarmes sprangen beiderseits stark vor. Der Vorderarm war leicht gebeugt, in Mittelstellung zwischen Pro- und Supination. Die Einrenkung gelang leicht, die Beugungsmöglichkeit stieg bis zum rechten Winkel.

Der 4. Fall von Pitha hat insoweit ein noch grösseres Interesse, als hiervon ein Sectionsbericht vorliegt. Ein Mann fällt zwei Stockwerk hoch, der linke Arm ist vorgestreckt und wird zwischen zwei Brettern eingeklemmt,

während der nachstürzende Oberkörper mit aller Wucht über den fixirten Vorderarm fiel. Der linke Arm ist um 3″ verkürzt, der Ellenbogen colossal verdickt.

Das Olecranon war hinter dem Humerus stark nach oben geschoben.

Das Gleiche war vorn mit dem Radius geschehen. Von beiden Knochen aus konnte man zwischen dieselben eindringen und den zwischengeschobenen Process. cubit. entdecken und weiter nach oben die Humerusdiaphyse verfolgen.

Die Reposition gelang leicht, es renkten sich die Vorderarmknochen indes wieder spontan aus. Die Section ergab totale Zerreissung der ganzen Kapsel, aller Gelenkbänder und selbst des Zwischenknochenbandes, Absprengung des Process. coronoid., Abreissung des Biceps, Brach. int., grosses Blutextravasat.

Es bestand in allen 4 Fällen eine vollständige Luxation der Ulna nach hinten und des Radius nach vorn, der eine oder andere Knochen war gleichzeitig etwas nach innen getreten, im Pitha'schen Falle bestand noch eine Absprengung des Process. coronoid.

Der äussere und innere Epicondylus ist leicht unter der Haut vorspringend zu palpiren. Ersteres ist wichtig zum Unterschiede von der Luxation nach aussen und gleichzeitiger Drehung des Vorderarmes nach vorn, so dass das Radiusköpfchen vor dem Humerus liegt, während die Ulna den Condyl. ext. umfasst. Bei letzterer ist jedoch der Condyl. ext. nicht frei durchzufühlen und dürfte dieser Umstand zur Differenzirung von der Umdrehungsluxation (Luxation nach aussen mit Rotation nach innen) am meisten zu gebrauchen sein.

§. 1410. Entstehungsweise. Es ist fraglich, wie die Luxation entsteht.

Im Falle Pitha ist es mehr als wahrscheinlich, dass durch starke Hyperextension des pronirt fixirten Vorderarmes zuerst eine Luxation der Ulna nach hinten entstand und dass unter der weiter einwirkenden Last des Körpers der Humerus, nachdem die Unterstützungsachse gebrochen war, nach hinten einknickte und mit dem Cubitalfortsatze von der Ulna nach vorn abrutschte und gleichzeitig noch der mitgetheilten Bewegung nach unten folgend der Erde zustrebte und sich zwischen den beiden Knochen des Humerus einschob.

Albert meint, das bei dem Falle Pitha der Vorderarm eine sehr starke Pronation, resp. der Oberarm eine sehr starke Supination erlitten habe; das äussere Seitenband und Lig. annul. seien hierbei eingerissen und der Process. cubit. habe sich, unter der Wucht des nachfallenden Körpers stehend, zwischen Ulna und Radius eingekeilt.

Eine andere Erklärung wäre die, dass der Cubitalfortsatz zuerst den Process. coronoid. bei der starken Streckung des Vorderarmes und durch den Gegenstoss abgesprengt habe und die Ulna nach hinten drängend direct bei einer gleichzeitigen Pronation des Vorderarmes zwischen Ulna und Radius eingetreten sei. Diese Entstehungsweise kann nicht für die Fälle 1, 2, 3 supponirt werden.

Im Falle 2 muss man annehmen, da der Patient auf die Vola der Hand fiel, dass zuerst durch Dorsalflexion des Vorderarmes und durch Anstemmen des Olecranon in der Fossa supratrochl. post. eine Luxation der Ulna nach hinten entstand, während der Radiuskopf sich vorn an der Emin. capit. noch anstemmte; in diesem Augenblicke entstand

durch den nachfallenden Körper eine Pronation des Vorderarmes, wodurch das Radiusköpfchen nach vorn luxirt wurde und der nach hinten von dem Radius abgleitende Cubitalfortsatz schob sich zwischen die nach hinten luxirte Ulna und den nach vorn ausweichenden Radius ein.

Eine andere Annahme ist die, dass dieselbe aus der vollständigen Luxation nach hinten dadurch entstanden sei, dass der Radius durch die folgende Pronation des Vorderarmes, resp. Supination des Oberarmes bei fixirtem Vorderarme um den Condyl. ext. herumgeführt worden sei.

Schüller beobachtete zuweilen bei seinen Experimenten, dass durch fortgesetzte Pronation des gebeugten Vorderarmes das Radiusköpfchen nach vorn trat, während die Ulna nach hinten und einwärts luxirt war, so dass also die Luxation durch forcirte Pronation entstand.

§. 1411. Die Symptome der Luxation aus den obigen Krankengeschichten zusammengestellt sind folgende.

Der Vorderarm ist wenig gebeugt und befindet sich in der Mittelstellung zwischen Pro- und Supination. Der äussere Rand des Oberarmes entspricht nicht demjenigen des Vorderarmes. Die Abknickung des letzteren hat sich in der Gegend des Gelenkes in einem scharfen Winkel vollzogen.

Der Arm ist bedeutend verkürzt, die Messung des knöchernen Theiles des Oberarmes und des Vorderarmes ergiebt, dass die Verkürzung nicht in dem Knochengerüste der beiden Theile selbst liegt, sondern in einer Verschiebung der beiden Theile an einander zu suchen ist.

Die Verkürzung beträgt in der Regel 1″ und kann selbst bis auf 3″ steigen (Fall Pitha).

Der Tiefendurchmesser des Gelenkes ist bedeutend vergrössert, der Querdurchmesser der Epicondyluslinie, im Gegensatze zur Luxation nach der Seite hin, nicht vermehrt, sobald man bei der bestehenden, oft starken Anschwellung tief eindrückt und die Epicondylen selbst aufsucht. Die Bewegungen des Armes sind sehr beschränkt und schmerzhaft; man fühlt bei rasch ausgeführter Beugung das Anschlagen des Radiusköpfchens auf die Vorderfläche des Humerus, womit das Hinderniss für die Weiterführung der Beugung gegeben ist. Das Olecranon ragt hinten spitz vor und wird bei Beugung noch stärker prominent. Unter dem stark prominirenden und freizupalpirenden Epicondyl. und Condyl. ext. fehlt das Radiusköpfchen. Um sich hiervon zu überzeugen, empfiehlt es sich noch, das Blut und Serum durch Fingerdruck zu entfernen. Der Epicondyl. sowie Condyl. int. springen ebenfalls oft stark und frei vor, unterhalb desselben fehlt die Ulna. Von beiden Epicondylen aus kann man, nach innen bis zur Ulna resp. Radius gehend, den Process. cubit. auf allen Seiten, vorn und hinten, innen und aussen, indes an der äusseren Seite im Gebiete des Epicondyl. und Condyl. ext. meist in grösserer Ausdehnung und Deutlichkeit abpalpiren und verfolgen. Die Emin. capit. ist hinten deshalb weiter zu verfolgen, weil die Ulna meist etwas nach innen abgewichen ist.

An der vorderen Seite wird man an der Palpation durch das Radiusköpfchen für einen kleinen Theil ganz und fernerhin noch durch

die Dicke der Muskeln der Extensoren resp. Flexoren des Vorderarmes mehr minder behindert. Zuweilen ist aber die Ulna auch nach aussen gewichen, so dass auch das umgekehrte Verhältniss für die Palpation des Process. cubit., nämlich eine bessere Orientirung an der hinteren Seite eintritt.

Die Plica cubit. ist verstrichen, durch eine harte Geschwulst emporgehoben, welche dem Process. cubit. und dem darübergelagerten Radiusköpfchen angehört, und der erstere endigt seitlich in den Epicondyl. ext. resp. int.; an derselben erkennt man sogar zuweilen beim tiefen Zudrücken die Trochlea und die Emin. capit.

Das Capit. radii ist selten und zwar nur auf sehr starken Druck hin zu entdecken und folgt den Bewegungen des Radius bei der Pro- und Supination. Dasselbe wird übrigens am besten bei Flexionen durch das Anschlagen an die vordere Fläche des Humerus erkannt; meist wird jedoch die Lage desselben erst nach erfolgter Reposition der Ulna entdeckt.

Die Ulna und der Radius kreuzen sich meist, indem die Ulna gewöhnlich stark nach innen, selten nach aussen und das Radiusköpfchen umgekehrt nach vorn und nur wenig nach innen gewichen ist. Das Gelenk hat eine prismatische Form. Auf der hinteren Fläche entdeckt man meist, dem Epicondyl. int. genähert, das Olecranon, welches nach oben in die Tricepssehne übergeht und durch stärkere Beugung prominenter gemacht wird. Dasselbe hat die Epicondylenlinie nach oben meist weit verlassen.

Die Schwierigkeiten der Diagnosis werden bei genauer Berücksichtigung aller anatomischen Verhältnisse zu überwinden sein.

§. 1412. Differentialdiagnosis. Die Luxation könnte nur mit der completen Luxation beider Vorderarmknochen nach hinten oder mit einer Luxation der Ulna allein nach hinten und complicirenden Fractur des Radius oder mit der Luxation der Ulna und des Radius nach aussen und der starken Rotation des Radius nach vorn und innen, mit dem 2. Grade der completen Luxation nach aussen verwechselt werden.

Zur Entscheidung dieser Fragen würde bei der Luxation nach hinten die genaue Untersuchung, das Fehlen des Radiusköpfchens hinter der Trochlea die Diagnosis klar stellen.

Bei der Luxatio uln. cum fract. radii wird man das Köpfchen des Radius aufsuchen und die Gelenkspalte zwischen jenem und der Emin. capit. entdecken; es rotirt dasselbe indes nicht bei Pro- und Supination, oder zum mindesten entdeckt man direct unterhalb des Köpfchens eine Abweichung und eine bedeutende Schmerzhaftigkeit.

Bei der isolirten Luxatio ulnae ist der Arm starr und adducirt, man entdeckt das Radiusköpfchen an seiner normalen Stelle.

Bei der Luxation nach hinten und aussen sind der Epicondyl. und Condyl. ext. nicht frei zu fühlen; dieselben werden von dem bedeutend nach oben und aussen gewichenen Olecranon verdeckt, dasselbe springt an der hinteren Seite stark vor. Bei der incompleten Luxation nach aussen wird die Emin. capit. von der Incis. sigmoid. umfasst.

Die hintere Fläche des ganzen inneren Theiles ist frei, der Arm ist characteristisch stark pronirt.

§. 1413. Behandlung. Die Behandlung wird es sich zuerst zur Aufgabe stellen, die Ulna durch Extension und Impulsion event. mit leichter Hyperextension einzurenken und wenn dies gelungen ist, entweder durch Druck allein oder auch durch Druck und Supination das Radiusköpfchen zurückzuschieben, wie es auch in den beiden ersten Fällen gelang.

Beim Misslingen der Retention der Einrenkung ist die temporäre Vernähung mittelst Silberdraht am Platze.

Die isolirte Verrenkung eines Vorderarmknochens.

§. 1414. Die Verrenkung des Vorderarmes nach hinten bleibt zuweilen incomplet und auf die Ulna beschränkt, wie dies auch ganz besonders die Experimente von Schüller gezeigt haben.

Unter den 400 Luxationen Krönlein's kam keine einzige der Ulna und nur 15 des Radius vor.

Luxatio ulnae nach hinten.

§. 1415. Dieselbe kommt isolirt und complicirt zur Beobachtung. Die Luxation combinirt sich ebenso wie die Verrenkung des Radius mit Fractur der Ulna, natürlich umgekehrt mit Fractur des Radius am oberen Ende oder selbst das Capit. radii (Roser), selten mit Fractura radii, in einem tiefer gelegenen Theile.

Zuweilen ist auch der Condyl. int. oder Epicondyl. ext. abgebrochen, in andern Fällen besteht eine Abrissfractur des Epicondyl. int.

§. 1416. Geschichtliches. Die isolirte Verrenkung nach hinten wird zuerst von Celsus, nachher von Oribasius erwähnt.

Sédillot war der erste, welcher dieselbe wieder genau beschrieb. Cooper hat ein Präparat beschrieben, welches einer incompleten Luxation beider Vorderarmknochen nach hinten angehört (Malgaigne).

Von Anderen wird der Sectionsbefund des Präparates von Cooper in seiner Richtigkeit nicht angezweifelt.

Malgaigne ist der Meinung, dass das, was Cooper an dem Präparate passirte, nachträglich vielen in vivis zustiess, sonst ist es ihm nicht zu erklären, dass Brun die so äusserst seltene Luxation unter 12 Fällen von Luxationen des Ellenbogengelenkes, welche während seiner assistenzärztlichen Thätigkeit gesehen wurden, 3mal beobachtete und Petrequin die isolirte Luxation als die häufigste ansah.

Es lässt sich dies nur durch die Annahme erklären, dass die partielle Luxation des Radius hierbei, zumal bei einer starken Anschwellung des Gelenkes, übersehen wird und dass der betreffende Chirurge realiter eine incomplete Luxation des ganzen Vorderarmes nach hinten vor sich hatte.

Auch Hamilton ist der Ansicht, dass dieselbe höchst selten vorkomme. Er glaubt gleich Malgaigne, dass die zahlreichen Mittheilungen von isolirter Luxation auf Täuschungen beruhen, dass es sich um eine Complication handele, entweder um eine Luxation beider

Vorderarmknochen nach hinten, oder um eine Luxation mit Fractur des Condyl. int., des Epicondyl. sive Condyl. ext., des Radius, des Process. coronoid.

Ich habe die isolirte Luxation ulnae noch nie gesehen.

§. 1417. Casuistik. Hamilton weist auf 2 reine Fälle hin, einen Fall von Dr. Waterman, einen 2. von Dr. Gosset. Die Luxation Watermann's entstand durch Fall auf die Hand, der Arm war im rechten Winkel gebogen und pronirt. Im Falle Gosset ruhte der Process. coronoid. auf dem inneren Condylus und bestand infolge des Druckes seitens des Kronenfortsatzes auf den Ulnarnerven ein heftiger Schmerz.

Pitha schildert in seiner characteristischen Weise einen gleichen Fall. Derselbe ist folgender: Ein 6jähriges Mädchen sucht, zwischen der Thür und einer Mauer stehend, sich an letzterer mit dem Rücken und dem Oberarme anstemmend, einen Thürflügel zuzudrücken, während einige Knaben von der entgegengesetzten Seite dieselbe aufzudrängen strebten. Das Mädchen war anfänglich durch seine Position im Vortheile, bis plötzlich die Knaben das Uebergewicht erlangten und den Flügel aufdrängten. Das Kind verspürte augenblicklich ein Krachen. Der Vorderarm steht in Extension und gleichzeitig adducirt. Der Radialwinkel des Gelenks war etwas convex. Die Plica cubit. ist verstrichen, selbst vorgewölbt, hinten springt das Olecranon vor und ist etwas höher. Der Tiefendurchmesser im ulnaren Gelenktheile ist vergrössert, die Beugung ist sehr schmerzhaft und nicht möglich, Pro- und Supination sind frei. Die Reposition gelang leicht durch Extension in Abduction mit leichter Dorsalflexion und schliesslicher Volarflexion.

Die Seltenheit dieser Luxation ist durch die innige und feste Verbindung des Radius mit der Ulna zu erklären.

Zur Entstehung der isolirten Luxation der Ulna ist es nothwendig, dass die Gewalt die Ulna allein treffe, oder wenigstens auf den Radius nicht dislocirend wirkt, z. B. ein Schlag auf das obere Ende des Vorderarmes, welcher die Ulna im oberen Theile von vorn trifft und dieselbe von vorn nach hinten treibt, während der Arm gestreckt und der Radius fixirt ist, oder Fall auf den Daumenballen des gestreckten Armes, wobei der Radiuskopf sich gegen die Emin. capit. anstemmt und zwischen letzterer und Handgelenk eingeklemmt ist, so dass eine Radiodorsalflexion im Gelenk statt hat, während der Humerus durch den fallenden Körper nach ab-, ein- und vorwärts getrieben wird.

Malgaigne hat nur einen Fall beobachtet.

§. 1418. Mechanismus. Pitha hat uns in der gewohnten Weise die Entstehung der Luxation in einem Falle meisterlich folgendermassen erklärt. Die linke verrenkte Hand fiel nach der Thürangel und da dieselbe mit der Verkleinerung des Raumes zwischen Thür und Mauer am meisten flectirt wurde, so konnte das Kind nicht mit der vollen Hand, sondern nur mit dem Ulnarande andrücken; es wirkte somit der Thürdruck genau durch die Achse der Ulna, welche den Ellenbogen nach hinten, resp. den Vorderarm nach hinten und innen zu drängen suchte. Der Gegendruck wirkte von der Mauer auf den Humerus und drängte ihn gegen die vordere innere Kapselpartie. Der Process. cubit. wurde nach vorn abwärts und einwärts gedrängt, so dass Druck und Gegendruck auf den vorderen inneren Theil der Kapsel und auf das Lig. lat. int. fiel. Dasselbe zerriss beim plötzlichen Eintreten des Uebergewichtes seitens der anstemmenden Knaben. Der Vorderarm wurde hierbei radialwärts abgeknickt und die Trochlea trat nach vorn und innen durch

den entstandenen Kapselriss über den Process. coronoid. hinüber nach aussen. Dieses Austreten wurde um so leichter, als durch die radiale Abduction des Vorderarmes das Lig. int. ganz zerrissen worden war. Die Ulna wich hierbei nach hinten. Es fragt sich, weshalb entstand in diesem Momente keine complete Luxation nach hinten? Bei der Abknickung nach aussen wurde der Radius fester gegen die Emin. capit. angedrückt und diente der letzteren gerade als Hypomochlion zur seitlichen Abhebelung des Vorderarmes. Die vordere äussere Kapsel war ausserdem bei der starken Supination ganz entlastet, der Gegendruck von Seiten des Process. cubit. machte sich daher im Momente der Entstehung der Luxation im äusseren Theile des Gelenkes wenig, desto mehr im inneren und vorderen geltend, so dass die Kapsel und Gelenkbänder in ersterer Gegend entlastet waren und grösstentheils geschont wurden. Mit dem plötzlichen Aufhören der einwirkenden Gewalt, durch die Unterbrechung des Anstemmens seitens der Knaben blieb die Verletzung auf dem momentan gegebenen Standpunkte stehen, so dass die vordere Kapsel nicht weiter einriss.

Bei einer länger einwirkenden Gewalt wäre es sicher nicht ausgeblieben, dass der Process. cubit. noch weiter nach vorn herausrückte und die Kapsel vorn noch weiter einriss, so dass ferner die Ulna, nach hinten weiter ausweichend, den Radius mit sich nach hinten zog oder dass gar bei der seitlichen radialen Abknickung des Vorderarmes die Ulna nach innen wich und eine seitliche Luxation nach innen entstand. Wir müssen daher supponiren, dass in unserem Falle die Ulna zur Luxirung gerade den Zeitmoment wählte, wo der abhebelnde Radius gewissermassen fest eingeklemmt war.

Der Mechanismus der Entstehung dieser Luxation ist jedoch im Allgemeinen noch sehr fraglich und nicht immer so klar dargelegt, wie im Falle von Pitha. Cooper glaubte, dass dieselbe durch einen heftigen Stoss auf das untere Ende der Ulna entstehen könne, durch welchen die Ulna mit dem oberen Ende nach oben und hinten gedrängt wird.

Boudant, Diday, Foucard, Brun, Guersant, Rodriguez, Blasius haben noch je einen Fall mitgetheilt.

Alle drei Patienten der drei ersten Autoren fielen auf die innere Seite des abducirten Ellenbogens; das Gleiche war der Fall bei einer Beobachtung von Malgaigne. Letzterer legt daher auch bei dieser Luxationsform wiederum einen grossen Werth auf eine statthabende Rotation des Armes. An der Leiche, sagt Malgaigne, lässt dieselbe sich nur darstellen, wenn man durch eine starke Rotation des Vorderarmes, eine Verschiebung der Ulna nach hinten und des inneren Condylus nach vorn ausführt.

Sedillot, Waterman, Pitha und Andere sahen die Luxation in gestreckter Lage des Vorderarmes, durch eine Gewalt, welche die Hand traf, entstehen, wobei wahrscheinlich neben der Dorsalflexion eine starke Abduction eintrat.

Schüller hat durch seine Leichenversuche die Möglichkeit der Luxat. uln. nach hinten nachgewiesen und gleichzeitig wesentliche Aufschlüsse über die Art der Entstehung derselben gegeben.

Durch die forcirte Ab- und Adduction des gestreckten und gebeugten Armes wird zuerst das Lig. lat. intern. und die Kapsel in dem inneren Abschnitte des Gelenkes zerrissen, wodurch die erste Bedingung zur Entstehung der Luxatio ulnae und der Luxation beider Vorderarmknochen nach hinten und überhaupt aller anderen Luxationen gegeben ist. Dieselbe schliesst eigentlich die Vorbedingung zur Entstehung der übrigen Luxationen in sich.

Die Experimente stützen auch die vielfach gemachte Behauptung, dass die Abductionen, wie sie bei Fall auf den gebeugten Vorderarm oder auf den Ellenbogen entstehen, bei der Entwickelung der Luxationen nach hinten wesentlich betheiligt sind.

Am leichtesten entsteht die isolirte Luxation der Ulna nach Schüller bei den radialen Abductionen und gleichzeitigem kräftigem Stoss von der Hand aus in der Richtung der Ulna oder gegen die hintere Fläche des unteren Humerusendes nach vorn. Es ist hierbei nöthig, dass das Köpfchen des Radius auf der Emin. capit. fixirt bleibe und dass die Gewalt mit der Vollendung der Luxatio ulnae erschöpft sei, sonst entsteht eine Luxation beider Vorderarmknochen nach hinten, resp. nach der Seite hin.

Fig. 191.

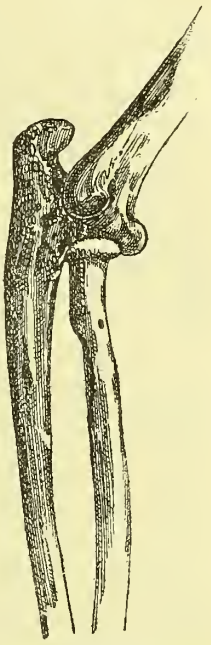

Isolirte Luxation der Ulna. Albert, Chir. u. Operationslehre. II. Bd. S. 46, Fig. 103.

Bei forcirter Pronation reisst auch meist das Lig. lat. int. und kann sich secundär eine Luxation der Ulna nach hinten entwickeln. Die Ulna wird von der Trochlea nach hinten abgehebelt. Dieselbe tritt nach der forcirten Pronation viel eher ein als die des Radiusköpfchens. Im Allgemeinen erklärt man die Entwickelung der Luxation des letzteren nach vorn gern auf diese Weise.

Bei forcirter Supination wird zuletzt auch die Ulna supinirt und das Lig. lat. int. zerrissen, indem der innere Rand der Incis. sigmoid. maj. nach innen rückt. Hierbei wird der Process. coronoid. von der Trochlea abgedrückt oder vom Lig. annul. abgerissen. Es entsteht dann als Folge die Luxatio ulnae nach hinten und innen.

Schüller glaubt daher, dass die Luxatio ulnae, welche oft bei Fall auf den Ulnarrand der Hand des gestreckten oder gebeugten Armes entsteht, sich entweder durch die radiale Inflexion allein oder durch die letztere und die gleichzeitige forcirte Pronation entwickelt. Sie kann auch als einfache Folge der forcirten Pronation der Hand allein oder entsprechende Supination des Humerus und gleichzeitige seitliche radiale Abknickung entstehen.

Streubel brachte die Luxation zur Entwickelung durch eine forcirte Adduction und folgende Drehung des inneren Abschnittes des Humerusgelenkfortsatzes nach vorn und aussen, der Ulna nach hinten und Vorstossen der Ulna nach oben.

§. 1419. Der pathologische Befund. Derselbe ist nach Obigem folgender. Die Ulna ist bald nur ein wenig nach innen verschoben, zuweilen auch nach innen und hinten.

Das innere Seitenband und die innere Hälfte der Kapsel ist an der vorderen Seite eingerissen, zuweilen pflanzt der Riss sich auch auf die hintere Kapsel etwas fort. Das Lig. ext., der äussere Theil der Kapsel und meistens auch die hintere Kapsel sind erhalten.

Das Lig. annul. ist meist erhalten, indes bei der completen Luxatio ulnae nicht stets; ebenfalls ist das Lig. interosseum intact. Die nothwendige Folge von letzterem ist, dass der Radius der Ulna nach innen etwas folgt, ohne indes die Emin. capit. verlassen zu haben und luxirt zu sein.

Der Nervus ulnar. wird zuweilen nach innen und hinten verschoben und kann gezerrt sein. Wernher spricht von einem Präparate des Giessener pathologischen Museums, wo das Capit. radii vollständig mit der Emin. capit. in Verbindung stand, wo indes gleichzeitig eine Fractur des Condyl. ext. bestand.

Zur Entstehung der Luxation der Ulna nach hinten muss überhaupt entweder das Lig. annul. oder later. ext. zerrissen sein oder bei erhaltenem Ligamente der Radius mit verrenkt sein, womit natürlich das Wesen der

isolirten Luxation aufgegeben wäre, oder es muss ein Bruch des äusseren Condylus mit gleichzeitiger Verschiebung desselben bestehen, oder der Radius selber gebrochen sein oder an letzter Stelle der Radius muss der Ulna etwas nach hinten, resp. nach innen folgen, ohne gerade verrenkt zu sein. Letzteres ist besonders nothwendig, für den Fall die Ulna gleichzeitig nach innen gewichen ist. In diesem letzteren Falle wird auch zuweilen der N. uln. stark gespannt und verschoben, zuweilen auch gezerrt. Wenn die einfache Lux. uln. allein ohne eine der erwähnten Complicationen vorliegt, so muss der Vorderarm in starker ulnarer Adduction stehen.

Der Process. coronoid. bleibt entweder auf der Trochlea stehen oder weicht noch weiter nach oben, so dass man von einer incompleten und completen Luxation sprechen kann. Derselbe kann auch abgebrochen sein.

Zuweilen ist auch der Epicondyl. int. abgerissen (Fall Gosset) oder der Process. coronoid. abgequetscht.

Die Chorda transversalis, sowie der obere Theil des Lig. inteross., welche gleichfalls viel zur Conservirung der gegenseitigen Lage beider Vorderarmknochen zu einander beitragen, ist ebenfalls bald zerrissen (bei der completen), bald unversehrt. Die Stellung der Knochen zeigt Fig. 191.

§. 1420. Symptome. Der Arm ist meist leicht gestreckt, selten leicht flectirt; er kann passiv weiter gestreckt, indes sehr wenig, höchstens bis zum rechten Winkel flectirt werden. Die Flexionsbewegung ist äusserst schmerzhaft, Pro- und Supination sind ausgiebig. Der Vorderarm steht in Adduction und bildet einen nach innen offenen Winkel; aussen ist das Gelenk selbst convex, oder zum mindesten ist die normaliter bestehende Abduction des Armes aufgehoben. Der Vorderarm ist an der Innenseite verkürzt, an der Aussenseite normal. Als besonders characteristisch wird noch die auffallende Pronationsstellung des Armes hervorgehoben.

Letztere ist bedingt durch die Abnahme des Zwischenraumes zwischen Carpus und Trochlea. Durch die Rotation des Vorderarmes nach innen passt sich die Entfernung vom Carpus zur Emin. capit. der bestehenden Verkürzung an. Bei der Pronation nähert sich nämlich der radiale Theil des Handgelenkes dem Ellenbogengelenke.

Der Tiefendurchmesser des Gelenkes ist an der Innenseite vergrössert, an der Radialseite normal. Das Radiusköpfchen wird an der normalen Stelle gefunden, ist meist nur etwas medianwärts oder nach hinten gewichen, so dass der hintere Rand etwas prominirt, ohne dass die Fossa glenoidalis radii abzupalpiren ist, und das Köpfchen dreht sich bei der Pro- und Supination mit, wofern keine Fractur des Radius besteht. Der hintere Rand des Köpfchens prominirt meist etwas; hinter der Trochlea springen das Olecranon und die Tricepssehne stark vor; an der Innenseite der Tricepssehne ist die Haut eingesenkt, aussen weniger. Bei der incompleten Luxation nach hinten und innen ist die Entfernung des Olecranon vom Epicondyl. int. seitlich verringert.

Das Olecranon steht trotz der Beugung in gleicher Höhe oder selbst über dem Epicondyl. int.; der letztere ist häufig bei der ulnaren Adductionsstellung verwischt, verdeckt und schneidet mit dem Innenrande der Ulna ab, während der Epicondyl. ext. um so markirter vortritt. Die Spitze des Olecranon hat sich dem Acromion um einige Linien genähert; an der vorderen Seite fühlt man in der Plica cubiti, wenn man den Epicondyl. int. nach aussen verfolgt, den scharfen inneren Rand der Trochlea und selbst die Trochlea frei.

Wenn ausnahmsweise der Arm bei der incompleten Luxation radialwärts abducirt ist, so hat das Olecranon sich dem Epicondyl. int. genähert; letzterer ist alsdann prominenter als an der gesunden Seite. Es besteht hierbei oft eine grosse Schmerzhaftigkeit, resp. Taubsein im Gebiete des N. ulnaris.

Vom Olecranon wird im Allgemeinen nur vermerkt, dass dasselbe nach hinten vorspringt, indes weicht dasselbe oft gleichzeitig nach aussen und dreht sich ebenfalls nach aussen, so dass der innere Rand der Ulna und die Cavitas sigmoidea gleichzeitig etwas nach innen und hinten sieht. Foucard sagt, dass das Olecranon nach aussen gewichen sei, im Falle Sédillot war es indes nach innen gewichen und schnitt mit dem Epicondyl. int. ab.

Die isolirte Verrenkung der Ulna nach hinten zeichnet sich auch oft durch grosse Schmerzhaftigkeit aus, der Vorderarm ist auch zuweilen im Gebiete der peripheren Ausbreitung des N. uln., zumal an dem Kleinfingerrande der Hand unempfindlich. Letzteres wird durch Druck seitens des Olecranon auf den N. uln. herbeigeführt.

Diese Symptome der grossen Schmerzhaftigkeit, resp. des Taubseins im Gebiete des N. uln. sollen besonders der completen Luxation zukommen. Streubel macht uns indes darauf aufmerksam, dass die Symptome, welche für eine Quetschung und Zerrung des N. uln. sprechen, auch bei der completen Luxation häufig fehlen.

Résumé der characteristischen Symptome.

Die characteristischen Zeichen der Luxation sind die Adduction, selten Abductionsstellung des Vorderarmes, das Vorspringen des Epicondyl. ext., selten des int., die Prominenz des Olecranon nach hinten, die Vergrösserung des Tiefendurchmessers an der inneren Gelenkseite, das Auffinden der Trochlea unter der Plica cubit. und die Verkürzung des Vorderarmes an der Ulnaseite und starke Pronation desselben, das Nichtauffinden des freien Radiusköpfchens. Das Olecranon ist meist dem Epicondyl. int. genähert.

§. 1421. Differentialdiagnosis. Die Verletzung könnte am leichtesten mit einer incompleten inneren Seitenluxation verwechselt werden; hiervon ist sie indes geschieden durch das Vorspringen des Olecranon nach hinten und durch die richtige Stellung des Radiusköpfchens, durch die weniger starke Prominenz des Epicondyl. ext. und die fehlende Leerheit unter demselben.

§. 1422. Prognosis. Die Prognosis ist günstiger, als wie bei der Luxation beider Vorderarmknochen, die Einrenkung gelingt meist leicht. Sédillot reponirte noch nach 6 Wochen.

§. 1423. Behandlung. Die Einrichtung wird durch Radialabduction erzielt, welche indes event. mit Dorsalflexion verbunden wird. Zuweilen gelingt sie auch durch Extension und Supination; diese Bewegung lässt sich noch mit der Radialabduction vereinigen. Am Schlusse der radialen Abduction, Streckung event. dorsale Hyperflexion lässt man den Oberarm proniren und den Vorderarm supiniren

und vollendet das Repositionsmanöver mittelst einer Flexion; man kann auch einen Druck auf das Olecranon von hinten und oben nach vorn und unten und auf die Trochlea von vorn und unten nach hinten und oben ausführen lassen.

Die so häufig bestehende intraarticuläre Fractur verlangt die Behandlung mit der permanenten Extension, und da der Arm in ulnarer Adduction steht, die Querextension des Gelenkes nach innen, des Oberarmes und Vorderarmes nach unten resp. oben und gleichzeitige laterale Extension nach aussen.

Isolirte Verrenkung der Ulna nach hinten und aussen vom Radius.

§. 1424. Wir haben früher erwähnt, dass bei der isolirten Luxation die Ulna bald nach innen und nach hinten, bald auch etwas nach aussen, bald gerade nach hinten gerichtet sei, woraus für den ersten Fall eine ulnare Adduction, für den zweiten eine radiale Abductionsstellung resultirt.

Malgaigne und Nélaton haben jedoch gemeinschaftlich einen einzigen und eigenthümlichen Fall beobachtet, wo die Ulna weit nach aussen gerückt war; ich gebe denselben wieder, wie Malgaigne ihn beschreibt. Eine 29jährige Frau fiel von den Festungswerken von Paris in den Graben. Das Gelenk war wenig angeschwollen und hatte die Gestalt eines dreiseitigen Prismas, dessen innere, fast normale Seite die Ellenbeuge bildete, die äussere Seite war die Dorsalfläche des Vorderarmes, die hintere abgeplattete leere Seite war innen vom Epicondyl. int., aussen vom Olecranon gebildet. Der Vorderarm stand in Pronation und in Beugung (116°) etwas nach aussen geneigt. Das Olecranon stand hinten und aussen stark vor, die grosse Incis. sigmoid. sah nach aussen und vorn, gleichfalls der Process. coronoid. Der Condyl. ext. und das Radiusköpfchen waren nirgends zu entdecken. Letzteres lag unter der dicken Muskulatur der Extensoren; es war daher höchst wahrscheinlich, dass das Radiusköpfchen in loco geblieben war.

Die Luxation entstand nach Malgaigne's Ansicht durch einen heftigen Stoss gegen die innere Seite der Ulna und des Olecranon, wodurch die Ulna nicht nur nach hinten, sondern auch gleichzeitig nach aussen getrieben wurde, während der Radius durch eine Contraction des Biceps an seiner Stelle zurückgehalten wurde.

Die Einrichtung gelang durch Extension am Handgelenk, in der Achse des Vorderarmes, während gleichzeitig der äussere Rand der grossen Incis. sigmoid. durch Druck nach hinten, nachher nach innen und vorn gedrängt wurde; man erkannte hierbei gleichzeitig, dass das Radiusköpfchen noch an Ort und Stelle stand.

Isolirte Luxationen des Radius.

§. 1425. Die Radiusluxationen überhaupt sind im Vergleiche zur Luxation im Allgemeinen sehr selten.

Unter 491 Luxationen des Hôtel Dieu und 114 Luxationen des Hospitals St. Louis sah Malgaigne nur 4, resp. 3 Radiusluxationen. Unter 400 Luxationen sah Krönlein die Luxation des Ellenbogengelenkes überhaupt 109mal = 27,2 aller Luxationen und diejenige des Radius 15mal = 3,75%.

Man sollte eigentlich erwarten, dass nach der Stellung der Emin. capit., ferner bei der geringen Contactfläche zwischen derselben und dem Radiusköpfchen, zumal an den Grenzen der Bewegungsexcursionen die Luxation sehr häufig einträte. Das ist indes nicht der Fall. Die Begründung hier-

für ist gegeben in der Festigkeit des Bandapparates im radialen Abschnitte des Ellenbogengelenkes, ferner in der Festigkeit desselben in dem unteren Radioulnargelenke. Selbst bei der Zerreissung der Bänder des oberen Radiohumeralgelenkes wird durch die Festigkeit des unteren Radioulnargelenkes die Verschiebung des Radius im Radiohumeralgelenke noch verhindert (Schüller).

Die Luxationen des Radius gehören, wie überhaupt diejenigen des Ellenbogengelenkes, dem jugendlichen Alter an. Die Luxationen des Radius zeigen indes eine Vorliebe für das kindliche und selbst das Säuglingsalter. Malgaigne sah mehrere Fälle bei Säuglingen, selbst bei 2 Neugeborenen. Die Häufigkeit der Luxation im jugendlichen Alter ist hauptsächlich bedingt durch die Kleinheit des Radiusköpfchens, so dass dasselbe, wie Schüller zuerst hervorhob, aus dem Ringe des Lig. annul. selbst ohne Zerreissung herausschlüpfen kann, die seitliche Abhebung des Randes des Köpfchens fehlt noch; das Köpfchen selbst geht ohne Halseinschnürung in den Schaft über. Das Lig. annul. ist ausserdem weit und schlaff. Hiezu kommt noch, dass sowohl dieses wie auch das Lig. lat. ext. weniger fest und widerstandsfähig ist; es reisst besonders am Uebergange des Seitenbandes in den Ring seitlich aus einander. Der Radius ist ausserdem in der Längsrichtung sowohl nach oben als unten sehr beweglich, so dass das Köpfchen bei einem Stosse leicht nach oben durch einen vorderen Kapselriss hindurch ausweicht, als auch nach unten durch einen Zug aus dem Ringbande herausschlüpft. Trotz diesen günstigen anatomischen Verhältnissen ist die Luxation selbst bei Kindern relativ selten, indes viel häufiger als bei Erwachsenen.

§. 1426. Häufigkeit der betreffenden Unterarten. Die Luxation nach vorn ist die häufigere, wie Denucé, Malgaigne, Hamilton etc. erklären. Malgaigne hat 12 Fälle zusammengestellt, Hamilton giebt uns ebenfalls einigen Aufschluss über das Zahlverhältniss der Radiusluxationen unter einander; er selbst sah 26 Verrenkungen desselben, 19 nach vorn und aussen und 4 nach aussen und hinten.

Hierbei sind die Verrenkungen, welche mit Fractur combinirt waren, mit aufgezählt; wenn letztere ausgeschlossen werden, so kommen auf 10 einfache Verrenkungen nach vorn, 2 einfache nach hinten.

Cooper nahm entgegengesetzt zu allen anderen Autoren an, dass die Luxationen nach hinten häufiger seien als die nach vorn. Hamilton hat ausserdem 12 Luxationen von verschiedenen anderen Autoren zusammengestellt.

Ich habe die Luxation des Radiusköpfchens relativ oft gesehen, und ist diese Luxation bei uns gerade nicht so selten. Ein Fall ist insoweit merkwürdig, als das Radiusköpfchen bald vor, bald hinter dem Condyl. ext. stand, je nachdem der Arm pronirt und flectirt resp. supinirt und extendirt wurde.

§. 1427. Geschichtliches. Martin veröffentlichte erst im Jahre 1770 wiederum eine Beobachtung von vollständiger Luxation nach vorn. Die Luxation des Radiusköpfchens war schon Hippokrates bekannt und von ihm beschrieben. Im Mittelalter kam dieselbe ganz in Vergessenheit, Fabricus ab Aquapendente beschrieb zuerst wieder diejenige nach aussen; J. L. Petit erwähnt sie gar nicht. Diese Luxation war sehr lange in Vergessenheit gerathen, bis dass 1870 Sabatier und Louis als Delegirte der Academie zu Paris nach Etampes reisen mussten, um sich von der Richtigkeit der Mittheilung seitens Butet über eine solche Verrenkung zu überzeugen.

Thomassin schickte 6 Jahre später eine Preisschrift an die Academie, wo über 2 Fälle von Luxation nach vorn und 2 nach aussen berichtet wurde.

Rouher theilte 3 Fälle von Luxationen nach vorn und innen nach hinten mit.

§. 1428. Classification. Nélaton unterschied vollständige Luxation nach hinten, nach vorn und nach aussen und unvollständige nach vorn und nach aussen.

Malgaigne unterscheidet:

a) Luxationen nach vorn:
   1. unvollständige, die häufigsten von allen,
   2. vollständige;

b) Luxationen nach hinten:
   3. unvollständige,
   4. vollständige;

c) Luxationen nach aussen:
   5. vollständige oder unvollständige, grade oder schiefe; übrigens die seltensten von allen.

Unvollständige Verrenkung des Radius nach vorn.

§. 1429. Ehe wir zur Besprechung dieser eigentlichen Luxation übergehen, empfiehlt es sich, eine Verletzung zu erwähnen, welche besonders von der französischen Chirurgie als eine Subluxation des Radiusköpfchens aufgefasst wird. Dieselbe soll durch Aufheben des Kindes am Arme entstehen.

Unter dem Namen incomplete Luxation fasst Malgaigne z. B. eine grosse Anzahl von Verletzungen zusammen, welche von den meisten Chirurgen als solche nicht anerkannt werden.

Ueber diese Verletzung herrscht daher bezüglich des Wesens eine grosse Unklarheit; noch mehr gilt dies von den in der Literatur mitgetheilten Fällen, indem die wirklichen, vollkommenen und unvollkommenen Luxationen mit den sogenannten Subluxationen und mit manchen ganz anderen Verletzungen zusammengeworfen wurden.

§. 1430. Sogenannte Subluxatio capit. radii. Die Subluxation sollte nach der Ansicht der Einen nach vorn (Dugès, Monteggia, Malgaigne, Collier, Bottentuit), der Andern nach hinten (Martin, Perrin etc.) und wiederum Anderer nach unten (Duverney) statthaben.

Bleiben wir einmal kurz bei der Ansicht stehen, dass die schmerzhafte Affection, welche sich bei Kindern durch Zug an der Hand entwickelt, eine Subluxation des Radius sei. Dieselbe entsteht meist, wenn ein Kind im Augenblick, wo es fallen will, an der Hand heftig zurückgehalten wird, oder wenn man z. B. bei dem Hinüberspringen über einen Graben dasselbe am Vorderarme in die Höhe zieht.

Viele Chirurgen waren eine Zeitlang der Ansicht, dass diese Verletzung eine Verrenkung des Köpfchens sei, indes waren sie sehr uneinig darüber, auf welche Weise sie entstehe und welcher Art sie sei. Nach den Einen, Fournier, Duverney und Anderen, soll zur Hervorbringung dieses Leidens,

welches nach ihrer Ansicht mit einer Dislocation des Radiusköpfchens verbunden sei, nur ein einfacher Zug, nach Bottentuit, Goyrand und Anderen eine gleichzeitig forcirte Pronationsbewegung nöthig sein. Pinel glaubt, dass mit dem Zuge eine starke Adduction der Hand verbunden sein müsse.

Rendu behauptet hingegen, gestützt auf gleiche Versuche, nicht die starke Pronation, sondern die Supination sei nöthig, weil bei der Pronation der Contact zwischen dem Kopfe und der Emin. capit. gerade ein sehr inniger sei, während bei der Supination die Gelenktheile sich von einander trennten. Letztere Ansicht ist theils richtig und theils falsch; das Köpfchen ist mit der Eminentia in innigem Contacte bei der Beugung und Pronation, resp. bei der Streckung und Supination.

Die Verletzung entsteht nach Pinel auch durch eine einfache starke Streckbewegung oder nach Bourguet durch eine starke Pronation ohne jeden Zug. Dieselbe kann auch durch Fall entstehen.

Duverney sah die wirkliche Subluxatio incompleta in 2 Fällen, 1mal durch Fall vom Pferde, das andere Mal bei einem 60jährigen Greise durch Fall auf den ausgestreckten Arm entstehen. Durch Fall auf die Hand oder den ausgestreckten Arm sahen ebenfalls diese incomplete Luxation entstehen: 3mal Bourguet, 1mal Willaume, 1mal Dugès (während der Geburt fiel ein Kind auf den Boden), je 1mal mit Bruch der Rotula sahen sie Kidgell und Bourguet; beide waren durch Fall auf die äussere Seite des Vorderarmes entstanden. Die Luxatio incompleta, welche durch Fall entstand, gehörte nur dem Alter an, welches die Grenze der Jugend überschritten hatte.

Die Subluxation entsteht bei Kindern durch starke Pronation und Beugung, wobei das Radiusköpfchen nach vorn abgehebelt wird (Streubel). Die Abheblung soll durch Kreuzung der beiden Knochen eintreten; letztere kann indes selbst bei der stärksten Pronation nicht statthaben.

Es ist entsprechend den vielen Mittheilungen über die Entstehung der incompleten Luxation in Verbindung mit der characteristischen Schmerzhaftigkeit und Functionsstörung des Vorderarmes bei Kindern wohl denkbar, dass nach solchen geringfügigen Ursachen eine solche Subluxation entsteht und dass in einzelnen Fällen die quästionirte Schmerzhaftigkeit an das Bestehen der Subluxation gebunden ist.

Viel mehr Wahrscheinlichkeit hat jedoch die Anschauung für sich, dass bei der stärksten Pronation, zumal bei der forcirten Adductionsstellung eine Zerrung der Bänder und Kapsel im Radiohumeralgelenke eintritt.

Es handelt sich also im ersteren Falle bei der schmerzhaften Verletzung des Ellenbogengelenkes ebenso um eine Luxatio incompleta, wie bei der im hohen Alter durch eine directe Gewalt entstandenen; erstere entsteht nur durch Zug mit oder ohne Pro- und Supinationsbewegung des Vorderarmes, während sie im Erwachsenen- oder Greisenalter durch Fall auf die Hand oder den Rücken des Vorderarmes zur Entwickelung kommt.

Bei der letzteren Entstehungsweise wird das Radiusköpfchen von einer Gewalt, welche dasselbe von hinten trifft, direct von hinten nach vorn getrieben.

Fractur des Radiusköpfchens. Fernerhin ist hier noch als anatomische Ursache für das fragliche Leiden die Fractur des Radiusköpfchens angesprochen worden, welche nach Hofmokl durch Zug an dem pronirten Arme entstehen soll. Er will dieselbe 17mal in 4 Jahren gesehen haben.

Einklemmung der vorderen oder hinteren Kapselwand. Es braucht hier wohl nicht erwähnt zu werden, dass die Malgaigne'sche Ansicht bezüglich des Bestehens der Subluxation oder die Hofmokl'sche bezüglich der Fractur nur in den seltensten Fällen die richtige ist, und zwar nur dann, wenn die incomplete Luxation nachgewiesen wird, was zuweilen wirklich gelungen sein soll. Streubel hat folgende Erklärung gegeben, dass

eine Einklemmung der hinteren Kapsel zwischen dem Köpfchen und der Emin. capit. vorliege; dieselbe hat viel Wahrscheinlichkeit für sich.

Bei der starken Pronation und Extension des flectirten Vorderarmes wird die vordere Kapsel und der vordere Abschnitt des Lig. annul. stark ausgedehnt, während der atmosphärische Druck die erschlaffte Kapsel der hinteren Seite einstülpt. Beim Nachlassen der Pronation fasst das Köpfchen die Kapsel und hält dieselbe fest. Erst eine starke Supination und Extension befreit die Kapsel wieder aus ihrem Gefängnisse.

Wenn man an der Kinderleiche umgekehrt den Arm in Streckung stark anzieht, während der Oberarm fixirt und pronirt ist und dann den Vorderarm stark supinirt, so tritt der bei Kindern sehr starke Kopf nach hinten, die hintere Kapsel wird stark gedehnt, während an der vorderen Seite des Gelenkes die erschlaffte Kapsel sich einsenkt, und beim Nachlassen der Supination des Oberarmes, resp. bei der folgenden Pronation tritt der Kopf etwas zurück und fast die vordere Kapsel.

Aus der Streubel'schen Arbeit geht hervor, dass eine Menge von Verletzungen, Contusionen, Distorsionen des Gelenkes, Interpositionen der Kapsel mit der incompleten Luxation zusammengeworfen werden, so dass die ältere casuistische Literatur betreffs der incompleten Luxation bei Kindern oft sehr wenig Glauben verdient.

Einklemmung des Radius hinter der Ulna. Eine andere Theorie, welche ebenfalls die Anwesenheit der Subluxation nicht zu Recht bestehen lässt, ist die, dass die Tuberositas radii mit dem Bicepsansatze (Gardner und Rendu) sich hinter den äusseren Rand der Ulna verschiebe, wodurch eine Supination unmöglich würde; hiergegen wandte Goyrand mit Recht ein, dass das Spatium interosseum bei Kindern gerade sehr gross sei.

Fixation des Radius in übermässiger Pronationsstellung. Bourguet glaubte ebenfalls die Subluxation leugnen zu müssen, er nahm an, dass durch die Fasern des Supinator brevis der Radius aufgerollt und festgehalten würde.

Ueberdehnung der Extensoren. Goyrand, welcher anfänglich sehr für die Existenz der incompleten Luxation plaidirte, war indes nachträglich von dieser Ansicht ganz zurückgekehrt.

Derselbe ging von dem Gesichtspunkte aus, dass die Bänder des Gelenkes bei Kindern sehr schlaff seien, zumal das Radiusköpfchen nur sehr locker am Humerus und zwar auch nicht einmal direct, sondern auf Umwegen durch gabelförmige Spaltung des Lig. lat. ext. fixirt sei.

Gleichfalls sind die umgebenden Muskeln schwach, so dass sie dem Gelenke nur eine höchst geringe Stütze gewähren können.

Wenn nun bei dem Zug am Vorderarme das Köpfchen die Emin. capit. verlässt, so sucht besonders der Biceps als der relativ stärkste Muskel das Radiusköpfchen nach vorn zu dislociren.

Die anderen Muskeln, Supinator und Extensoren, hindern nun das Austreten, indem sie durch ihre elastische Ueberdehnung das Capit. radii gegen die vordere Seite der Emin. capit. anpressen.

Luxatio cartilag. triangul. Goyrand war nachträglich wiederum anderer Ansicht, er bemerkte bei der Reduction des Vorderarmes jedesmal in 10 Fällen ein knackendes Geräusch im Handgelenke, ferner neben einer dorsalen ödematösen Anschwellung und Adductionsstellung der Hand (Ulnarflexion) einen Schmerz beim Druck auf den Rücken des Handgelenkes.

Aus diesen Symptomen glaubte Goyrand den Schluss ziehen zu dürfen, dass es sich um eine Luxation der Cartilago triangularis nach dem Rücken hin handle. Er stützt diese Ansicht noch durch Studien an der Leiche. An Durchschnitten des Handgelenkes beobachtete er, dass der Knorpel sich bei Pro- und Supinationsbewegungen verschiebt, bei ersteren geht derselbe

nach dem Dorsum, bei letzteren nach der Vola hin, und dass ferner bei einer starken Pronation der nach dem Dorsum bedeutend verschobene Knorpel durch eine Abduction der Hand oder einen Druck der Handwurzel gegen den Vorderarm hin vollständig verdrängt wird und nur mit Schwierigkeit wieder reponirt werden kann. Bei der starken Pronation, worin die quästionirte Verletzung entsteht, wird der Knorpel zuerst gegen das Dorsum verschoben und durch den Zug der Muskeln, wodurch die Hand gegen den Vorderarm gedrängt wird, vollständig subluxirt.

Durch eine starke Supination wird dieselbe eingerenkt.

Abreissen der Cartilag. triangul. Die Experimente von Schüller (l. c. S. 227) haben nachgewiesen, dass durch starke Pronationsbewegungen bei Erwachsenen auch zeitweilig Einrisse in der Kapsel des unteren Radioulnargelenkes und eine Faltung der Cartilag. triangul. entstehen; es kann selbst eine Verrenkung des Ulnarköpfchens zur Entwickelung kommen.

Bei forcirter Supination kann die Kapsel des unteren Radioulnargelenkes und selbst die Cartilag. triangularis abreissen, so dass also zum mindesten gleichfalls die Verletzung des Handgelenkes bei dem fraglichen Leiden nicht ausgeschlossen ist.

Ueberdehnung der Muskeln und der Kapsel. An letzter Stelle dürfte noch unter der Voraussetzung, dass bei der quästionirten traumatischen Ursache (Aufheben des Kindes am Arme) eine starke Rotation des Kindes um den fixirten Vorderarm, also eine forcirte Pro- und Supination eintritt, nach meiner Meinung zuletzt noch die Möglichkeit der Ueberdehnung event. mit Zerreissung verbundene Zerrung der Supinatoren und Extensoren, resp. der Pronatoren und Flexoren, sowie der hemmenden Kapsel- und Gelenkbänder als Ursache dieser Verletzung überhaupt nicht ausgeschlossen sein.

Schüller hat nachgewiesen, dass die Hemmung der Pro- und Supination weniger durch die Knochen- als durch die antagonistischen Muskeln und durch die Bänder des radialen Ellenbogengelenkabschnittes, des unteren Radioulnagelenkabschnittes und das Lig. interosseum gegeben wird.

Sneddon Willy bespricht in einem Aufsatze das gleiche Leiden und will für einzelne Fälle die Affection im Ellenbogengelenke, für andere im Handgelenke suchen; man hört und fühlt im ersteren Falle bei Supination und folgender Flexion des Ellenbogengelenkes ein leichtes Crepitiren. Er glaubt, dass es sich um eine leichte Verschiebung des Radiusköpfchens handle. Im 2. Falle, wo der Schmerz im Handgelenke liege, handle es sich um eine Verschiebung des Knorpels.

Für das fragliche Leiden haben wir also zahlreiche Theorien: die Subluxation des Radiusköpfchens nach allen Seiten hin, selbst nach unten, die der Einklemmung der Tuberositas radii hinter dem äusseren Rande der Ulna, die der Einklemmung der vorderen oder hinteren Kapselwand zwischen den Gelenkflächen, die der Dislocation der Cartilago triangularis auf das Dorsum der Hand oder die des Abreissens derselben, die der Contusion und Distorsion des Ellenbogen- oder Handgelenkes, die der Ueberdehnung und Zerrung der die Pronation und Supination hemmenden Muskeln und Kapsel, sowie der Gelenkbänder etc. Welche von diesen Theorien die richtige ist, lässt sich heute mit positiver Gewissheit nicht entscheiden; auf jeden Fall liegt diesem mysteriösen Leiden nicht stets der gleiche pathologische Process zu Grunde.

Die von Streubel aufgestellte Theorie hat einige Wahrscheinlichkeit für sich, ohne dass man die Subluxation des Capit. radii und die Verrenkung der Cartilag. triang. vollständig leugnen darf.

Zum mindesten ist es sehr auffällig, dass gemäss den Mittei-

lungen zuweilen durch eine starke vorgenommene Supination die Erscheinungen der Verletzung augenblicklich schwinden und dass der Druck auf das Handgelenk bei der fraglichen Verletzung zuweilen sehr schmerzhaft ist.

In anderen und zwar vielen Fällen fehlt die dorsale Schmerzhaftigkeit des Handgelenkes und der wohlthuende Einfluss der Supinationsbewegung.

Die Annahme der Ueberdehnung der die Pro- und Supination hemmenden Muskeln und Kapsel zur Erklärung der Verletzung, sowie die Subluxation des Radiusköpfchens nach unten hat für mich um so mehr viel Wahrscheinlichkeit für sich, als ich nie in der Lage gewesen bin, eine andere pathologische Veränderung, als z. B. die Subluxation aufzuweisen, und weil gerade die Gegend des Ellenbogengelenkes auf Druck schmerzhaft ist, weil ferner das Leiden oft rasch schwindet, ohne dass man therapeutisch das Geringste an dem Vorderarme (z. B. eine Supination) vornimmt und weil an letzter Stelle durch das Aufheben des Kindes am Arme die schwachen Muskeln der Kinder sehr gedehnt werden. An letzter Stelle ist noch zu betonen, dass die Schüller'schen Experimente diese Annahme sehr stützen.

Incomplete Luxation.

§. 1431. Gehen wir wieder zu unserem eigentlichen Thema der incompleten Lux. capit. radii und zwar zuerst derjenigen nach vorn über, so ist's wohl wahrscheinlich, dass die isolirte incomplete Luxation wirklich vorkommt.

Nach Malgaigne ist sie sogar die häufigste von allen. Bei derselben hat das Köpfchen die Emin. capit. nur zum Theile verlassen. Die incomplete Luxation des Radiusköpfchens nach hinten begleitet sehr gerne die isolirte Verrenkung der Ulna nach hinten und nach der Seite.

§. 1432. Ursache. Dieselbe entsteht bei allen meist durch directen Stoss und Druck gegen das Capit. radii von hinten nach vorn und zweitens durch Zug am Arm bei Kindern, wie wir dies eben besprochen.

Bourguet, Dugès, Martin, Malgaigne haben Fälle dieser Art bei der letzten Gewalteinwirkung beobachtet.

Pitha ist gleichfalls der Ansicht, dass diese Form von incompleter Luxation häufig vorkomme und durch Pronationsverdrehung entstehe, er meint, dass dieselbe nur leicht übersehen würde. Diese Luxation entgehe sehr leicht selbst den Kundigen.

Ausserdem erfolge die Reduction sehr leicht und oft von selbst. Er erzählt einen Fall, welchen er gemeinschaftlich mit Patruban beobachtete. Das Köpfchen war hinten gar nicht zu fühlen, indes war selbst in der Narcosis die Flexion nicht möglich; man verspürte einen harten Widerstand. Pitha konnte das Radiusköpfchen vorn nicht entdecken, wiewohl der Arm sehr mager und nicht geschwollen war; er nahm an, dass hier das Radiusköpfchen zum Theile nach vorn ausgewichen war. Durch eine Supination und Extension gelang die Reposition leicht und war die Bewegung wieder ganz unbehindert.

§. 1433. Die Symptome. Die quästionirten Verletzungen sind folgende: die Hand steht in leichter oder vollkommener Pronation, der Vorderarm ist leicht gebeugt, die Supination ist unmöglich und zum mindesten sehr schmerzhaft; Patient vermeidet instinctiv jede Bewegung des Vorderarmes.

Auf ein auffälliges Zeichen macht Malgaigne aufmerksam, dass beim Entstehen der Verletzung die beim Heben des Kindes den Vorderarm umfassende Hand ein Krachen verspürt habe. Letzteres lässt sich auch zuweilen noch durch Rotationsbewegungen hervorrufen.

Bourguet will eine Zunahme des Tiefendurchmessers im äussern Gelenkabschnitt und eine Differenz desselben im Vergleiche zum gesunden Gelenk auch noch nach der Reposition nachgewiesen haben. Bei einem Knaben von 13 Jahren war der Durchmesser von vorn nach hinten vor der Einrenkung ums Doppelte vergrössert und nach der Einrenkung nur noch um ein weniges, so dass diese letztere Zunahme auf die traumatische Anschwellung zu schieben war. Dieses Zeichen, die Vergrösserung des Gelenkdurchmessers, ist jedenfalls sehr wichtig und ausschlaggebend für das Bestehen der incompleten Luxation.

Als drittes wichtiges Zeichen führt Malgaigne an, dass an der hinteren Seite, unterhalb der Emin. capit. eine Einsenkung bestehe, während der nach vorn vorspringende, oft durch die Muskulatur verdeckte Kopf nicht gefühlt werden könne.

In einem Falle war Malgaigne in der Lage, seine Annahme durch die Section zu bestätigen.

Nach der Reposition war das Köpfchen wieder deutlich an Ort und Stelle zu fühlen.

Wenn die Dislocation etwas bedeutender ist, so kann man viertens das nach vorn gerückte Köpfchen deutlich durch die Muskulatur abpalpiren. Die Extensoren sind nach vorn abgehoben.

Bourguet, Dugès, Kidgell und Collier konnten dieses Symptom häufiger nachweisen.

Collier schätzte in einem Falle die Dislocation auf $^3/_4$ des ganzen Kopfumfanges.

Malgaigne glaubt durch Experimente an der Leiche nachgewiesen zu haben, dass das Lig. annul., ohne zu zerreissen, den Austritt des Köpfchens gestatte und giebt ausserdem einen Sectionsbericht von einem Greisen, welcher 47 Tage nach der Verletzung und nach stattgehabter Einrenkung an Pneumonie starb. Man konnte in diesem Falle die incomplete Luxation wiederherstellen. Der Radiuskopf lehnte sich mit seinem Rande auf den vorderen Rand der kleinen Cavitas sigmoid. ulnae und mit seiner tellerförmigen Grube an die Rotula an und bildete nach aussen und vorn einen Vorsprung. Es war in diesem Falle gleichzeitig der hintere Rand des Köpfchens ohne Dislocation abgesprengt.

Dieser Sectionsbefund hat wenig Werth, weil ein Stück vom Rande des Köpfchens abgesprengt war. Dugès hat ebenfalls eine Section bei einem Kinde gemacht und, wie er sich ausdrückt, seine Diagnosis der Subluxation bestätigt gefunden.

Wenn bei der Schmerzhaftigkeit des kindlichen Armes zu der Pronationsstellung die instinctive Vermeidung aller Bewegungen besteht und die Vergrösserung des Gelenkdurchmessers von vorn nach hinten in dem radialen Gelenkabschnitte und die Vertiefung, indes

nicht das vollständige Fehlen des Köpfchens in der Gegend unterhalb des Condyl. ext. an der hinteren Seite und selbst die Hervorragung an der vorderen Seite sich nachweisen lässt, wenn ferner der Supinator longus, sowie die Extensoren etwas abgehoben sind und wenn sich der vollständigen Flexion ein Widerstand entgegensetzt, so kann kein Zweifel vorliegen, dass wir es in diesem Falle wirklich mit einer incompleten Luxation als Ursache für das quästionirte Leiden zu thun haben.

§. 1434. Die Prognosis dieses Leidens ist im Allgemeinen eine günstige.

Die Symptome schwinden meist von selbst, meist genügt schon eine einfache starke Supinationsbewegung, für den Fall es sich nicht um eine incomplete Luxation, sondern nur um die berührte räthselhafte Verletzung des kindlichen Alters handelt.

Es unterliegt keinem Zweifel, dass es selbst beim Bestehen der einfachen Distorsion oder Distraction des Gelenkes stets leichtsinnig sein würde, dieselbe nicht exact zu behandeln. Letzteres ist schon aus dem Grunde verboten, weil dies Leiden oft wiederkehrt. Perrier, Duverney, Bottentuit wollen ausserdem oft beobachtet haben, dass einer nicht eingerichteten Subluxation eine Caries des Gelenkes gefolgt sei.

§. 1435. Behandlung. Bei einer incompleten Luxation genügt gewöhnlich eine starke Supination und Streckung des Vorderarmes, zuweilen ist's nöthig, dieselbe mit einem Zuge oder einem Drucke von der Plica cubiti aus auf den Radius, nahe der Insertion des Biceps zu verbinden und eine Flexion der Supination folgen zu lassen.

Mit der ersten Supinationsbewegung und Streckung verband Goyrand stets eine leichte Distraction.

Meist reicht man jedoch mit der Supination und dem von vorn nach hinten auf den Kopf des Radius wirkenden Drucke aus.

Vollständige Verrenkung des Radiusköpfchens nach vorn.

Diese Luxation kommt in 2 Formen vor, entweder isolirt oder in Verbindung mit der Fractur der Ulna oder des Condyl. ext.

§. 1436. Häufigkeit überhaupt und in dem verschiedenen Lebensalter. Die Verrenkung ist nicht grade so sehr selten und beträgt nach Krönlein 3,75 % aller Luxationen.

Cooper beobachtete 3 einfache Fälle und 4 in Complication mit anderen Verletzungen.

Malgaigne hat 25 einfache Luxationen nach vorn gesammelt und zwar 21 bei Männern und 4 bei Frauen, 12 Personen hatten weniger als 16 Jahre und eine nur 18 Monate. Die übrigen Luxationen Malgaigne's kamen zwischen 20 und 43 Jahren zur Beobachtung.

Jousset sah dieselbe indes bei einer Frau von 60 Jahren. Hamilton sah die Luxation entstehen, als ein Kind von 4 Jahren aus einer Schaukel fiel und sich mit den Händen festhielt. Kracko-

witzer theilt einen Fall mit, wo die Luxation intra partum bei der Wendung des Kindes entstand, das Gelenk war blutunterlaufen. v. Pitha sah sie nur 2mal.

§. 1437. Indirecte Luxation und Luxation durch Muskelcontraction. Dieselbe entsteht erstens oft durch starke Supinationsstellung, durch Zug an der supinirten Hand oder Fall auf die Hand. Dieselbe kann indes auch durch active Muskelcontraction (des Biceps) zur Entwickelung kommen, z. B. durch Aufheben einer schweren Last (van Gilsen), durch Werfen eines schweren Steines (Dalechamps), oder durch active Hypersupination, beim Ausringen der Wäsche; der Biceps soll hierbei den Radius aus dem Gelenke herausheben.

Boyer sah sie entstehen durch eine gewaltsame Dehnung und Supination, welche ausgeführt wurde, als ein Mann den Handgriff eines Cabrioletdaches gefasst hatte und ausglitt. 3mal entstand dieselbe durch Zug an der supinirten Hand.

Fall Danyau: Ein Mädchen wurde an der Hand auf die Bank gehoben; ein Kutscher fiel zurück, als er hinten auf den Bock steigen wollte und blieb mit seiner Hand hängen (Boyer), und der 3. Fall ist derjenige von Hamilton, wo ein Kind aus der Schaukel fiel und sich mit den Händen festhielt; hier war starke Extension und forcirte Supination die Ursache.

Drittens entsteht die Luxation durch Fall auf den gestreckten oder schwach gebeugten Arm.

§. 1438. Mechanismus der Entwickelung der indirecten Luxation. Bei diesem Falle entsteht entweder eine starke Pro- oder Supination vielleicht mit einer seitlichen Abknickung. Durch Fall auf die Hand des gestreckten Armes leitet sich meist eine forcirte Pro- oder Supination und eine Ab- oder Adduction ein. Die gleichzeitige Pronation ist bei Fall auf die gestreckte Hand besonders begünstigend, die Pronation wird durch das Gewicht noch weiter forcirt. Beim Bestehen der Supination würde eine Luxation nach hinten entstehen.

Ueber die Entwickelung der Luxation herrschen noch grosse Meinungsverschiedenheiten. Streubel behauptet und glaubt dies durch Leichenexperimente klargelegt zu haben, dass die Luxation nach vorn durch forcirte Pronation und Beugung entstehe, während Boyer und Hueter durch die gleiche Rotation, die forcirte Pronation, die Luxation nach hinten entstehen lassen; zur Entwickelung der letzteren verlangt Streubel die forcirte Supination und Streckung.

Forcirte Rotation. Schüller kommt durch seine Experimente, die ich etwas genauer wiedergeben muss, zu entgegengesetzten Resultaten. Er leugnet vor allem jede Knochenhemmung, sondern lässt nur die durch die antagonistischen Muskeln und durch die Bänder gegebene Hemmung als berechtigt bestehen.

Die Rotation wird gehemmt 1. durch Spannung des Bandapparates, der Gelenkkapsel und der Bänder der oberen und unteren Gelenkenden, zumal der vorderen Kapselwand des Ellenbogengelenkes, 2. durch das Lig. cubitoradiale, 3. das Lig. int., 4. die antagonistischen Muskeln.

Er leugnet besonders das Incontacttreten des Radius mit der Ulna als Ursache der Luxation.

Erst nach der Sprengung der Bänder treten Radius und Ulna in Contact. Durch forcirte Rotation des Vorderarmes mit oder ohne Adduction entstehen meist Zerreissungen des Ligamentum und der Kapsel in dem ulnaren Ellenbogenabschnitte, Luxationen beider Knochen nach hinten, nach beiden

Seiten oder der Ulna allein etc., wie wir dies schon sahen, selten Luxation des Radiusköpfchens. Bei der Pronation dreht sich das Capit. radii ausserdem, je nachdem Beugung oder Streckung besteht, mehr auf den vorderen oder hinteren Abschnitt der Emin. capit. und rückt bei der ersten Stellung nach vorn und innen. Das Lig. annul. und lat. ext., die vordere Kapselwand des Ellenbogengelenkes wird hierbei angespannt und kann ausnahmsweise reissen. Bei Kindern reisst das Lig. annul. leichter ein. Ausserdem entsteht ferner bei forcirten Rotationen eine starke Dehnung und Zerrung der antagonistischen Muskeln.

Bei der Supination weicht das Köpfchen nach aussen, das Lig. annul. und die umgebende Kapsel werden bei forcirter Supination stark angespannt. Bei gleichzeitiger Streckung weicht das Köpfchen stark nach hinten. Der Process. coronoid. kann hierbei durch das Lig. ext. abgerissen werden oder es kann auch das Lig. lat. ext., resp. Ringband abreissen.

Bei Erwachsenen trat erst nach Entfernung der Muskeln Supin. long. und Extensoren, zuweilen durch forcirte Rotation nach innen eine Zerreissung des Lig. annul. ein. Es dreht sich hierbei meist zuletzt die Ulna mit, wodurch deren Luxation (Ulnae resp. beider Knochen) nach hinten entsteht und oft gelang es erst bei Fixation derselben und gleichzeitiger Discision der vorderen und hinteren Kapsel, sowie bei theilweiser Durchtrennung des Lig. annul. und kräftigen Schlägen gegen das Capit. radii und fortgesetzter Rotation nach innen, die Luxation nach vorn zu erzielen. Bei der forcirten Supination und Entfernung der Muskeln auf der radialen Seite gelang die Luxation des Radius nach hinten, indes ereignet sich hierbei noch viel häufiger die früher erwähnte isolirte Luxation der Ulna nach hinten etc. Leichter wird die Luxation des Radius bei Absprengung des Epicondyl. ext. erzielt.

Hierbei ist noch für beide Luxationsformen für Erwachsene hervorzuheben, dass selbst bei der ausgiebigen Bandzerreissung, die zuweilen unter den obigen Verhältnissen hervorgerufen wurde, die Luxation nicht dauernd blieb und dass das Radiusköpfchen sich gleich wieder spontan beim Nachlassen der Pronations-, resp. Supinationsbewegung einrenkte. Erst bei der Trennung der Bandmassen am unteren Radioulnargelenke konnte man den Radius nach oben schieben und die Luxation stabilisiren, was also zur Effectuirung der bleibenden Luxation nöthig ist.

Das Gleiche lässt sich erreichen, wenn die Ulna im oberen Drittel durchmeisselt wird (Roser). Es lässt sich dann durch Hyperextension das Köpfchen nach vorn luxiren. Bei der Durchmeisslung der Ulna gelingt die Luxation nach vorn auch durch eine starke Pronationsbewegung oder nach hinten durch eine starke Supination. Das Lig. lat. ext. und Lig. annul. kann hierbei unverletzt sein.

Bei jüngeren Individuen ist der Bruch nicht so nöthig wegen der grösseren Verschiebbarkeit des Radius in der Längsachse, wegen der grossen Schlaffheit der Kapsel in beiden Radioulnargelenken und wegen der Kleinheit des Randes des Radiusköpfchens. Das Lig. lat. ext. und Lig. annul. werden auch ferner leichter gesprengt.

Forcirte Seitenbewegung und Rotation (Schüller). Die Combination der forcirten Rotation mit der forcirten Abknickung befördert die Entstehung der Luxation weit mehr.

Bei Kindern schlüpft das Radiusköpfchen durch forcirte Adduction und Pronation des Vorderarmes aus dem Ringbande heraus und weicht entweder nach hinten oder vorn, zuweilen wird hierbei noch der Process. coronoid. abgesprengt, wodurch das Nachaussenweichen des Köpfchens noch mehr befördert wird.

Durch forcirte Supination mit forcirter Abduction des gestreckten Vorderarmes luxirt der Kopf zuweilen nach hinten oder aussen; hierbei bricht häufiger der Process. coronoid. am äusseren Rande ab.

Es weicht auch das Köpfchen oft durch den Ring des Ligamentum nach unten.

Die Luxation entsteht bei Kindern allerdings auch durch einfache Rotation, indes viel leichter durch die radiale Abduction in Combination mit der forcirten Pro- resp. Supination. Die Luxation gelang hier besonders leicht bei gleichzeitiger Fixation der Ulna nach innen, damit dieselbe nicht luxire.

Hierbei wird das Lig. ext. nach aussen gerade am Ansatze ans Lig. annul. schlitzförmig gespalten und durch den Schlitz weicht das Köpfchen nach aussen, in anderen Fällen schlüpft es nach unten aus dem Schlitze heraus.

Eine andere Erklärung ist folgende: Durch Fall auf die mit der Vola aufliegende Hand ist der Radius fixirt, während der Cubitalfortsatz des Humerus unter dem Drucke des Körpergewichts eine derartige Rotation um seine Achse macht, dass der äussere Theil nach hinten, der innere nach vorn geschoben wird. Es weicht hierbei das Radiusköpfchen, welches fixirt ist, relativ nach vorn und sprengt vorn die Kapsel, resp. die vordere Kapsel wird durch die starke Supination des Oberarmes über das fixirte Köpfchen gewaltsam hinübergespannt und zerrissen.

Die Entstehungsweise müssen wir in den Fällen supponiren, wo die Luxation beim Aufheben eines Fallenden zur Entwickelung kommt. Es wird der Fallende am Vorderarme aufgehoben und mit letzterem fixirt, währenddes machte der Fallende mit dem Rumpfe eine Drehung um die verlängerte Achse des fixirten Vorderarmes, woraus für den Cubitalfortsatz des Humerus die gleiche Rotationsbewegung resultirt wie im vorigen Falle.

§. 1439. Directe Luxation. Die Luxation entsteht oft durch Fall, Stoss auf die Ellenbogengegend, z. B. Fall von der Treppe mit gebeugtem Ellenbogen auf eine Stiege, wobei eine von hinten den Radius treffende Gewalt das Köpfchen direct nach vorn treibt; vielleicht wird hierbei indes auch im Streubel'schen Sinne eine starke Pronation hervorgerufen.

Dieselbe entsteht also oft durch Fall auf die äussere Ellenbogengegend, wobei das Köpfchen direct getroffen und nach vorn getrieben wird. Es wird hierbei das Lig. annulare gesprengt. Diese Luxation entsteht besonders bei Kindern isolirt, da hier das Lig. annul. weit weniger Widerstand leistet. Bei Erwachsenen wird meist eine Fractur des Radiusköpfchens eintreten. Bei der gleichen Gewalteinwirkung kann indes auch die Ulna brechen, der Epicondyl. ext. oder die Emin. capit. abbrechen, wodurch erst secundär die Luxation nach vorn eintritt. Diese Luxation ist nach Schüller nicht selten; er sah sie 2mal.

Die Luxation entsteht hier in zweiter Linie.

Wenn die Gewalt nach der Einleitung des Ulnarbruches noch nicht erschöpft ist, so treibt sie den Radius nach vorn. Der mit der Ulna fest verbundene Radius wird alsdann zugleich mit derselben nach vorn getrieben.

Die hierbei durch die longitudinale Verschiebung der Ulnarfragmente eintretende Verkürzung begünstigt die Dislocation des Radius (Roser).

Diese Fractur entsteht auch oft durch Fall auf die Hand oder

die Ulnarkante, wobei alsdann auch secundär noch eine Luxation des Radiusköpfchens zur Entwickelung kommt.

Grenier hat sich gegen die Annahme ausgesprochen, dass die Luxation des Radius äusserst selten bei directer Fractur des oberen Drittels der Ulna primär eintrete. Dieselbe entstehe erst consecutiv, sobald die Verkürzung der Ulna nicht durch die Behandlung ausgeglichen wird. Dieser Ansicht kann ich nicht beitreten, ich habe 4 Fälle von frischer Luxation des Radiusköpfchens bei gleichzeitiger Fractur der Ulna gleich nach der Verletzung beobachtet.

Denucé schuldigt noch eine, die Innenfläche des Vorderarmes treffende Gewalt an, was einer gewaltsamen Adduction des Armes bezüglich des Effectes gleichkommt.

§. 1440. Complicationen mit Fracturen. Bei der Fractur der Emin. capit. entsteht meist die Luxation nach hinten.

Complicirt kommt, wie wir eben sahen, die Luxation mit der Fractur des Condyl. int. und mit derjenigen im oberen Drittel der Ulna vor, worauf Malgaigne und Roser aufmerksam gemacht haben, nach Schüller ausser mit Fractur des Condyl. int. auch mit Epiphysentrennung der Emin. capit., mit Fractur des Epicondyl. ext. und mit Fractur des Process. coronoid.

§. 1441. Symptome. (Stellung des Armes s. Fig. 192 u. 193.) Der Arm steht in Viertelsbeugung und in Pronationsstellung, kann

Fig. 192 u. 193.

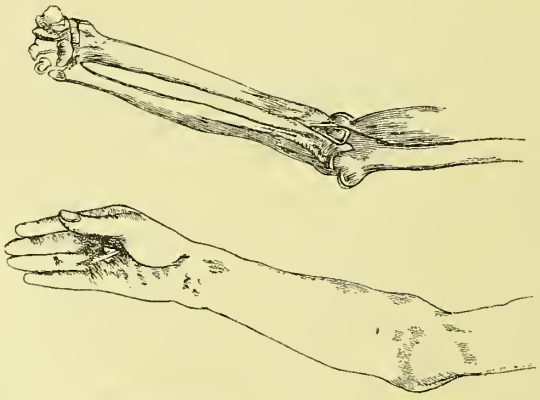

Entnommen aus Hamilton l. c. S. 608.

weder völlig gestreckt noch gebeugt werden, weil im letzteren Falle das Capit. radii an der vorderen Fläche des Humerus hörbar und für den Patienten schmerzhaft fühlbar anschlägt.

Der Arm ist auch zuweilen nur leicht pronirt. Es besteht meist eine widernatürliche, seitliche Beweglichkeit des Vorderarmes, zuweilen besonders bei veralteten Fällen ist der Arm zu hyperextendiren (Fall Lydia Merton, Hamilton l. c. 509).

Trotz der Stellung in Pronation ist die vollste Pronation nicht zu erzielen, ebenso wenig die Supination, wiewohl sich in einem kleineren

Kreis die Rotationen leicht entwickeln lassen. Der Vorderarm ist etwas stärker abducirt, so dass der normal bestehende Abductionswinkel noch mehr in die Augen springt. Die Radialseite des Vorderarmes ist etwas verkürzt, die Ulnarseite des Gelenkes vorspringend.

Albert hebt noch hervor, dass man trotz der radialen Abduction des Vorderarmes die Contouren vom Radiusköpfchen, Condyl. ext. beim blossen Anblicke entdeckt; er hält dies für ein wichtiges pathognostisches Zeichen der Luxation des Radiusköpfchens. Der Process. styloid. ulnae steht sogar etwas tiefer als derjenige des Radius, während das Verhältniss sonst ein umgekehrtes ist. Der innere Condylus springt in Folge der radialen Abduction stärker vor. Die Hand ist besonders in alten Fällen stark abducirt.

Die Bewegungen des Gelenkes sind sehr schmerzhaft und Martin sagt, dass in einem Falle die Contraction des Biceps einen heftigen Schmerz hervorgerufen habe, welcher bis zu seiner Ursprungsstelle ausstrahlte.

§. 1442. Beschaffenheit des Gelenkes. Die Extensoren des Vorderarmes sind in die Höhe gehoben und nach aussen gedrängt. Das Gelenk ist meist sehr wenig verändert. Der Tiefendurchmesser ist in dem radialen Abschnitte bedeutend vergrössert, der Querdurchmesser verkleinert, der Epicondyl. int. springt stärker vor. Nur bei mageren Individuen kann man durch die Inspection unter dem Supinator und den Extensoren vor und über dem Epicondyl. ext. eine Geschwulst entdecken, welche der Rotation des Vorderarmes folgt und besonders stark bei der Streckung und Supination des Armes, wobei der Biceps den Radius nach vorn zieht, hervortritt. Die Achse des Radius fällt vor dem Gelenke; dies lässt sich oft schon durch die Inspection nachweisen.

§. 1443. Palpation. Bei der Betastung des Gelenkes dringt man unter dem Epicondyl. ext. in eine Vertiefung ein, der Kopf des Radius fehlt daselbst; man kann seitlich oft sogar bis zum äusseren Rande der Ulna vordringen und selbst die Incis. sigmoid. min. abpalpiren. Die Emin. capit. fühlt man ebenfalls frei nach unten und hinten vorragen.

An der vorderen Seite entdeckt man mit dem Finger oberhalb der Emin. capit. das Köpfchen, welches in der Verlängerung des äusseren, ebenfalls nach vorn abweichenden Radiusrandes liegt. Bei starker traumatischer Infiltration oder stark muskulösen Individuen, sowie bei fettreichen Kindern ist das Köpfchen schwer zu entdecken; leichter geht dies jedoch mit dem Condyl. ext.

Der Radiuskopf weicht zuweilen etwas nach innen zum Process. coronoid. (Fall Martin), so dass die Rückenseite des Radius an die vordere Fläche der Ulna anstösst.

Der Radius kann auch zuweilen eine ganz extreme Stellung nach innen einnehmen, z. B. nach vorn und innen von der Ulna reichen, so dass er nach innen vom Process. coronoid., vor dem Brach. int. und hinter der Art. cubit., deren Pulsation dadurch sehr sichtbar ist, liegt (Fall Lacombe). Die Emin. capit. ist hierbei weit leichter abzupalpiren.

Zumeist liegt indes der Kopf vorn und etwas nach aussen, zwischen der Bicepssehne und dem äusseren Condylus resp. dem inneren

Rande des Supinator longus, nur bedeckt von der Aponeurosis der Bicepssehne und der Haut; oft steigt er auch am Humerus höher hinauf (s. Fig. 194). Als besondere Complication ist noch die Lähmung des N. rad., speciell des tiefen Astes durch den Contact mit dem Radiusköpfchen zu erwähnen.

Fig. 194.

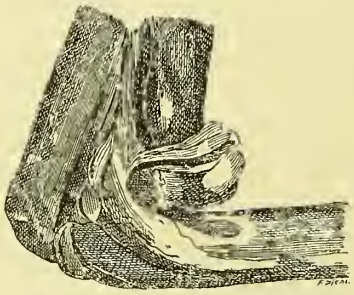

Präparat aus dem Museum Dupuytren. Malgaigne l. c. S. 613.

Anatomische Veränderungen sind von den frischen Luxationen wenig bekannt. Es ist indes eine ziemliche Reihe von Präparaten alter Luxationen mitgetheilt von Hamilton, Hilton, Danyau, Cooper und Dupuytren. Im Museum Dupuytren sind 2, im Museum des St. Thomashospitals 1. Danyau beschrieb 1, Debruyn 2 Fälle, Hamilton wieder einen anders. Hilton ebenfalls ein Präparat.

Malgaigne giebt eine Zeichnung eines Präparates aus dem Museum Dupuytren. Der Radiuskopf ist missstaltet, an der vorderen Fläche des Humerus befindet sich eine Vertiefung für das Capitulum; um den Hals des Radius läuft ein neugebildetes Band, vielleicht auch das nicht zerrissene Ringband.

Im Falle Debruyn und Danyau war das Lig. annul. nicht zerrissen, im Falle Hamilton war der Kopf durch die Sehne des Brach. int. vom Oberarm getrennt.

Das Résumé der Sectionsbefunde ist: Das Köpfchen steht vor dem Condyl. ext., bald etwas mehr nach unten, bald etwas mehr nach oben, bald etwas mehr nach innen, dem Process. coronoid. genähert, bald selbst dem Epicondyl. int. zugewandt. Das Köpfchen war in allen alten Fällen an die vordere Humerusfläche stark nach oben gewandert, letzteres ist jedenfalls zum Theil Effect der dauernden Con- und Retraction des Biceps. Mit dem Alter steigt der Kopf gleichfalls immer mehr nach oben und aussen.

Die Folge von dieser Wanderung nach oben ist die bedeutende Verkürzung der Radialseite des Vorderarmes. Der Process. styloid. radii reicht höher als derjenige der Ulna (Fall Debruyn). Die Hand steht hierdurch in starker radialer Abduction und ist das Radiocarpalgelenk stark verkrümmt. Die Ulna ist um ihre Achse gedreht, so dass ihr äusserer Rand zum vorderen und selbst zum inneren und das Capit. ulnae nach vorn sieht, anstatt nach aussen gedreht zu sein.

Die Stellung des Os lunatum und triquetrum ist daher auch meist verändert. Die Ulna wird bei sehr alten Luxationen verkürzt, der Radius verlängert gefunden. Nach aussen reicht der Kopf bis zum

inneren Rand des Supinator longus, nach innen bis zur Sehne des Biceps, beide Ränder überdecken den freien Rand des Köpfchens.

In Hilton's Fall hatte sich die Bicepssehne eine Rinne im Capitulum gebildet und diente als Stütze für das rotirende Köpfchen.

Nach innen benutzt das Capitulum zuweilen den äusseren Rand des Process. coronoid. zum Stützpunkte; dasselbe bildet sich jedoch bei längerem Bestehen auf der vorderen Fläche des Humerus eine Aushöhlung aus.

Der N. cutan. ext. geht über das Capit. radii hinüber.

Die Art. cubit. erleidet in veralteten Fällen nur eine geringe Verschiebung.

Der tiefe Ast des N. radial. wird oft comprimirt. Das Köpfchen ist deform kugelig, die tellerförmige Grube abgeflacht und erreicht nur bei starker Pronation die Spitze des Process. coronoid.; es befindet sich daselbst oft zuweilen eine Abschlifffacette.

Die Incis. sigmoid. minor ist mit fibrösem Gewebe ausgefüllt.

Das Lig. interosseum, der äussere Theil des Lig. lat. sind meist erhalten, während das Lig. annul. entweder vollständig oder nur zum Theile eingerissen, indes stets verlängert ist.

Bei erhaltenem Lig. annul. muss wenigstens das Lig. lat. ext. bei Erwachsenen zerrissen sein, um die Dislocation des Radiusköpfchens zu erlauben. Hierbei gleitet das Ringband auf den Hals des Radiusköpfchens nach unten.

Die Experimente von Schüller geben hierüber wesentlich andere Anhaltspunkte; nach ihnen ist die Kapsel nur an der vorderen oder hinteren Seite eingerissen, während das Seiten- und Ringband oft unversehrt sind (besonders bei Ulnarfractur). Zuweilen ist das Köpfchen nach unten ohne Zerreissung der Kapsel und Bänder überhaupt herausgeschlüpft (bei Kindern). Das Ringband ist ferner zuweilen vorn oder hinten eingerissen; in anderen Fällen ist der Process. coronoid., der Ansatzpunkt des Lig. ext. als einzige Verletzung der Bandmasse abgerissen; in wiederum anderen Fällen ist der Ansatzpunkt des Lig. lat. ext. ans Lig. annul. schlitzförmig gespalten, oder vom Epicondyl. int. abgerissen, oder letzterer selbst abgerissen, oder es besteht eine Fractur der Emin. capit., wodurch der radiale Bandapparat gelockert wird. Hierbei ist oft auch gleichzeitig die Kapsel vorn oder hinten geöffnet. Der N. radialis ist zuweilen gerade an seiner Theilungsstelle über das luxirte Köpfchen hinübergespannt resp. gedehnt und gezerrt.

§. 1444. Folgen der Verletzung. Wenn die Luxation nicht eingerichtet wird, so bleibt die Flexion dauernd bedeutend beschränkt; es kann dieselbe bis zu einem rechten Winkel ausgeführt werden. Meist sind die Patienten im Stande, die Hand zum Munde zu bringen. Die Streckung ist meist freier, das Pro- und Supinationsvermögen leidet meist nicht; nur dann, wenn das Radiusköpfchen gleichzeitig stark nach aussen dislocirt ist, kann auch die Excursion der Flexion eine ziemlich bedeutende werden.

Die Functionsfähigkeit hängt andererseits auch wesentlich vom Alter und der Energie des betreffenden Individuums ab.

Robert sah einen solchen Fall, wo die Bewegungen am 10. Tage schon wieder absolut frei waren.

Malgaigne sah einen Kranken von 29 Jahren, welcher in 19 Jahren eine fast vollständige Functionsfähigkeit erlangte; die Flexion war bis zu einem Winkel von 75° möglich, die Streckung bis zu 120°. Ich sah eine solche bei einem jungen Manne von 28 Jahren, welcher in seiner frühesten Kindheit sich die Luxation zuzog. Die Function hatte fast kaum gelitten. Der Fall ist insoweit interessant, als Patient sich durch eine forcirte Supination, welche beim Ringen ausgeführt wurde, nachträglich eine Fractur des Collum rad. zuzog.

Stark sah indes ein 9jähriges Subject, wo die Functionsfähigkeit innerhalb 2 Jahren noch wenig gestiegen war.

Danyau sah bei einem 3jährigen Mädchen innerhalb 2 Monaten und Malgaigne bei einem 18jährigen Patienten innerhalb eines Monats die Function des Gelenkes fast ganz wiederkehren.

Die Prognosis ist ungünstig in Bezug auf die Repositionsfähigkeit, resp. besser gesagt auf die Erhaltung der Reposition.

Hamilton sah unter 10 Fällen 6 veraltete, 3, welche nicht erkannt worden; bei 3 war vergeblich die Einrenkung versucht worden; bei einer 7 Tage alten Luxation versuchte Hamilton vergeblich die Einrenkung.

Bei Bruch der Ulna gelingt die Einrenkung meist nicht, es sei denn, dass der Bruch ein incompleter oder ein querer ist.

Unter 25 Fällen wurde die Luxation nach Malgaigne 6mal verkannt und 11mal vergeblich einzurenken versucht.

A. Cooper sah seinen Lehrer Cline vergebliche Versuche der Einrenkung machen; er sah ferner überhaupt unter 9 Fällen von nicht completer Luxation, welche er mitgetheilt hat, 5mal die Einrenkung misslingen und 2mal gelang sie überhaupt nur nach mehreren Versuchen, und wenn dieselbe auch gelang, so trat das Köpfchen oft wieder aus.

Ich habe in den letzten Jahren 5mal die einfache und frische Luxation des Radiusköpfchens und 6mal mit Fractur der Ulna beobachtet, 3mal gelang die Einrenkung bei der gleichzeitig bestehenden Fractur nicht, 2mal machte ich nachträglich die Resection.

3mal gelang die Einrenkung und Retention trotz der bestehenden Fractur und zwar durch die permanente Extension in der Supinationsstellung.

§. 1445. Repositionshinderniss. Das Hinderniss für die Reposition kann gegeben sein entweder in dem Dazwischenliegen des Ringbandes (Robert) oder der am Halse des Radiusköpfchens abgerissenen vorderen Kapsel (Roser), oder durch die zu starke Anspannung des relativ engen Kapselrisses (Streubel), oder durch die secundäre Contraction des Biceps. Das Gelenk liegt flach, das Köpfchen wird durch keinen vorragenden Knochenrand gestützt, die Emin. capit. geht sogar weiter nach vorn, so dass für den Fall die vordere Gelenkkapsel und das Ringband zerrissen sind, es dem Biceps sehr leicht gemacht wird, den Radius nach vorn zu ziehen.

Hilton durchschnitt die Gelenkkapsel der Muskeln, überhaupt alle Theile bei einer veralteten Luxation und fand nun, dass ein Theil des Lig. interosseum, welches von der Ulna, von oben nach unten zum Radius verlief, das Hinderniss abgab.

Ich habe in 2 Fällen, wo ich die secundäre Resection bei einer Luxation des Köpfchens nach vorn ausführte, gefunden, dass das Ringband sammt anhängendem Lig. lat. vom äusseren Epicondylus direct zur Incis. sigmoid. min. zog. Es legte sich bei jedem Repositionsversuche, selbst nach Blosslegung des Gelenkes von der äusseren Seite her, das Ringband zwischen das Köpfchen und die Emin. capit.

Es stimmt mein Befund mit dem Resultate, welches Schüller durch seine Leichenversuche gewonnen hatte, dass das Köpfchen aus dem Ringbande hinausschlüpft und dass das unversehrte Lig. annul. vom Köpfchen eingestülpt wird. Ich hoffte, dass nach Abtragung des Ringbandtheiles die Einrenkung sich leicht heben lassen werde, was allerdings gelang.

Das Köpfchen trat indes nach einigen Minuten, selbst Secunden wieder plötzlich nach vorn aus. Ich resecirte damals das Köpfchen, um dem Resectionsstumpfe mehr Platz zu schaffen, und um denselben durch einen geeigneten Gipsverband an der neuen Stelle zu fixiren. Letzteres gelang indes nicht; das Resultat war trotzdem ein relativ gutes.

Die Function war schon 6 Wochen nach der Operation eine ganz ausgezeichnete. Der zweite operirte Fall ist dem ersten ganz analog; es bestand hier eine Fractur der Ulna im oberen Drittel.

Ich habe den Patienten einige Jahre nach der Operation wegen einer andern Verletzung wieder gesehen, der Arm ist sehr brauchbar. Pro- und Supinations-, Flexions- und Extensionsvermögen sehr gut; indes steht der Arm radial abducirt. Letzteres ist bedingt durch die schon bei der Operation bestehende schiefwinkelige Verheilung der Ulna. Patient ist damals noch nicht mit der Extension behandelt worden.

Zu damaliger Zeit war ich noch kein Anhänger der permanenten Extension. Durch letztere würde vielleicht die schlechte Winkelstellung der Ulna sowohl wie die radiale Abduction der Hand nie eingetreten sein.

In jüngster Zeit habe ich 2 frische Fälle von Ulnafractur mit Lux. capit. radii nach vorn mittelst der permanenten longitudinalen und der Querextension des Gelenkes nach aussen und der Hand nach innen und in der Supinationsstellung erfolgreich behandelt.

Diese Fälle sind insoweit noch instructiv, als sie den Beweis beibringen, dass die permanente Extension im Stande ist, das Radiusköpfchen trotz des verminderten Abstandes zwischen der Trochlea und dem unteren Radioulnargelenke, trotz des Zuges seitens des retrahirten Biceps in der richtigen Position zu erhalten und gleichzeitig die Dislocation der Fragmente zu beheben.

Letzteres ist nur durch die Wirkung der permanenten Extension zu erklären; der Biceps wird in die Achse des Vorderarmes gezogen, die Verkürzung desselben wird durch Dehnung überwunden, die Verschiebung der Fragmente aufgehoben.

In einem 4. und 5. Falle, welche ich als veraltete Fälle in Behandlung erhielt, habe ich zuerst die Bicepssehne discidirt. Da die Retention hiermit nicht zu erzielen war, so vernähte ich das luxirte Radiusköpfchen durch eine Silbersutur mit der Emin. capit.; dasselbe blieb dauernd reponirt. Die Function war eine absolut gute.

Willmart that das Gleiche bezüglich der Bicepssehne bei einer allerdings spontanen Luxation des Radius.

§. 1446. Einrenkung. Zur Reposition lässt man den Oberarm fixiren und führt in gebeugter Stellung, damit der Pronator teres und

der Biceps paralysirt werden, eine Extension am Vorderarm aus. Man verbindet mit der Extension gleichzeitig eine ulnare Adduction des Vorderarmes, damit der Zwischenraum zwischen dem Handgelenke und der Emin. capit. zur Aufnahme des Radius vergrössert und der Radius nicht mittelst des Lig. interosseum und des Pronator teres nach innen gezogen werde. Zu gleicher Zeit bringt man den Vorderarm in starke Supination, damit das Radiusköpfchen nach aussen und hinten geleitet und vom Process. coronoid. entfernt werde. Während der Einrenkung empfiehlt es sich gleichzeitig einen Druck auf das Radiusköpfchen von vorn nach hinten und aussen ausführen zu lassen.

Extension in der Flexions- und Supinations- und ulnarer Adductionsstellung des Vorderarmes und Impulsion des Radiusköpfchens nach hinten sind also die wesentlichen Punkte, worauf bei der Einrenkung das Augenmerk zu richten ist.

Je mehr der Arm sich der gestreckten Stellung nähert, um so mehr wird der Process. cubit. humeri und mit ihm die Emin. capit. nach vorn geleitet, und um so mehr fängt sich das Köpfchen an der ohnedies nach vorn prominenten Emin. capit.; je mehr indes der Arm in Beugung gestellt wird, um so mehr wird das Hinderniss verringert. Es ist dies daher ein Grund mehr, die Reposition in der Flexionsstellung vorzunehmen.

Die Flexionsstellung hat indes auf jeden Fall das gegen sich, dass durch dieselbe der Kapselriss sich an einander legt, während er durch die Streckung klaffend gemacht und geöffnet wird.

Ausserdem verbindet man mit den oben erwähnten Stellungen, dem adducirenden Zuge und der Supination in der gebeugten Stellung einen von vorn seitens des aufgesetzten Daumens auf das Capit. radii nach hinten ausgeübten Druck; bemerkt man bei dieser combinirten Manipulation, dass der Kopf unter einem Geräusche eintritt, so macht man langsam eine Streckung, während der Druck auf das Radiusköpfchen nicht unterbrochen wird.

Colson, Cooper richteten auf diese Weise glücklich ein.

Zweites Verfahren. Key machte umgekehrt Gebrauch von der starken Supination, Streckung und dem Drucke auf das Köpfchen, worauf er eine Flexion folgen liess; er zog die Extension nicht in Anwendung.

Beim Fehlschlagen der Supination machte er Gebrauch von der forcirten Pronation, Druck und Beugung.

Indes ist es nicht begreiflich, wie man auf diese Weise das Capitulum über die Trochlea nach unten führen kann, ohne einen Zug auszuführen, und wie man den verringerten Zwischenraum zwischen Handgelenk und Emin. capit. hinlänglich erweitern soll.

Es kann daher zu letzteren Zwecken der ulnare Zug, die Adduction und Supination nicht entbehrt werden.

Hilton erreichte das Gleiche dadurch, dass er auf die Vorderfläche des gestreckten Armes unmittelbar über das Capitulum ein Stück Holz legte und zwar dicker, als die Hervorragung des Köpfchens nach vorn betrug; hierauf machte er eine forcirte Supination und führte über den Holzpflock eine starke Flexion des Vorderarmes aus.

§. 1447. Reduction bei Complication mit einem Bruche der Ulna. Bei gleichzeitigem Bruche des Condyl. int. muss man hauptsächlich durch Druck aufs Köpfchen und durch fortgesetzten Zug wirken; das Gleiche gilt von der Complication mit einer Fractur im oberen Drittel der Ulna oder der Fractur der Emin. capit.

§. 1448. Reposition durch Hyperextension. Entgegengesetzt zu der erst erwähnten Repositionsmethode in der Flexionsstellung steht die von Roser empfohlene, welche auf der gänzlich abweichenden Anschauung über die Entstehungsart durch Hyperextension basirt. Er lässt eine starke Hyperextension, verbunden mit der ulnaren Adduction, ausführen und hierauf mit dem Daumen auf das Radiusköpfchen einen Druck von vorne nach hinten ausüben, um alsdann eine Flexion des Vorderarmes folgen zu lassen.

Das gleiche Verfahren empfiehlt Schüller, welcher hierbei sein Vorgehen aus der anatomischen Lage des Kapselrisses nach vorn begründet.

Bei der gleichzeitigen Ulnafractur empfiehlt er bei alten Leuten den Zug am Arm nach vorn, bis die Fragmentverstellung ausgeglichen ist, dann eine leichte dorsale Hyperflexion und Supination des Vorderarmes mit einem gleichzeitigen Drucke auf das Köpfchen nach hinten und zuletzt eine leichte Beugung folgen zu lassen.

Bei jungen Leuten und Kindern kann jedoch unter gleichen Verhältnissen der Radius nach unten aus dem Ringe geschlüpft sein und dieserhalb empfiehlt sich die ulnare Adduction des gestreckten Vorderarmes und dann Supination.

Wenn das Köpfchen in Folge einer forcirten ulnaren Adduction und Pronation aus dem Ringband nach unten getreten ist, so empfiehlt sich die forcirte Adduction des gestreckten Armes und Pronation und folgende Supination event. mit directem Drucke combinirt.

Wenn das Ringband vorn zerrissen ist, so ist Zug am Arme in der Adductionsrichtung mit der Hyperextension und directem Drucke zu vereinigen.

§. 1449. Retention des Köpfchens. Die Einrichtung, die Hinüberleitung des Kopfes bis unter die Emin. capit. gelingt oft gut, indes weicht das Köpfchen fast ausnahmslos wieder aus dem Gelenke heraus.

Ueber dies Accidens klagen fast alle Chirurgen (Cooper, Martin, v. Bordeaux, Thomassin).

Das Ereigniss tritt besonders leicht bei der gleichzeitig bestehenden Fractur ein.

Als Ursachen werden hierfür die obenerwähnten Repositionshindernisse: die Interposition der vorderen Kapsel, des Ringbandes, die Contraction des Biceps und die Enge des vorderen Kapselrisses angeführt. Es entsteht die Frage, was man in solchen Fällen thun soll?

Die beiden ersten Hindernisse werden am besten behoben durch die forcirte Dorsalflexion (Roser); durch die Hyperflexion wird der an der vorderen Seite liegende Kapselriss weiter eingerissen und weit geöffnet; durch die Querextension des Radiusköpfchens nach hinten und des Process. cubit. nach vorn, sowie des Vorderarmes nach unten, um hierdurch die Retraction des Biceps zu überwinden, wird die Coaptation befördert.

Der Curiosität halber führe ich noch die erfolgreiche Repositionsmethode von Stark an, welcher zur Erzielung der Einrichtung einer 25 Monate alten Luxation bei einem Kinde von 9 Jahren 22 Tage lang täglich fortgesetzte und wiederholte Extension an der betreffenden Hand machte;

gleichzeitig hielt er mit einer Hand den Oberarm zurück; er gelangte zu einem glücklichen Endresultate. Das Gleiche erreichte er bei einer 2 Monate alten Luxation durch 24 Stunden lang fortgesetzte und wiederholt unterbrochene Extensionsversuche und Druckmanöver.

Wilmart hat einen Fall von spontaner Luxation nach vorn beobachtet, welcher der eingeschlagenen Behandlung halber Erwähnung verdient. Die Luxation war nach ihm spontan durch Verkürzung des Biceps entstanden. Die Retention gelang erst nach der Tenotomie des Biceps und Fixation des Vorderarmes in der gestreckten Lage.

Auf jeden Fall dürfte diese Beobachtung den Chirurgen veranlassen, event. in den Fällen, wo die Reposition des eingerenkten Kopfes nicht gelingt, die Bicepssehne zu durchschneiden.

§. 1450. Nachbehandlung nach der Reposition. Zur Nachbehandlung der eingerenkten Luxation und Retention des eingerenkten Köpfchens empfehlen die meisten Chirurgen die Anlegung eines Gipsverbandes in spitzwinkeliger Stellung und die Application einiger Compressen über dem Capit. radii; sie fügen gleichzeitig den Rath bei, den Verband nur recht früh (nach einigen Tagen, Debruyn, nach 8 Tagen, v. Pitha) zu entfernen, damit keine Gelenksteifigkeit eintrete.

Letzteres ist um so eher zu befürchten, als zuweilen gleichzeitig eine intracapsuläre Fractur des Epicondyl. ext., des Process. coronoid., des Condyl. int., des Capit. radii, der Ulna etc. besteht.

Bei der zu frühzeitigen Entfernung des Verbandes steht der Wiedereintritt der Luxation mit Sicherheit in Aussicht. Andere empfehlen daher, den Verband recht lange liegen zu lassen, wobei eher Ankylosis, indes auch eher Retention des Köpfchens in sicherer Aussicht steht. Im Uebrigen wird in den meisten Fällen die Luxation schon im Gipsverbande ausgetreten sein.

§. 1451. Nachbehandlung mittelst permanenter Extension. Mich stützend auf meine an 2 Resectionsfällen des Capit. radii und an 3 Fällen von Lux. capit. radii mit Fractura ulnae gemachte Erfahrung stehe ich nicht an, die permanente Extension als sehr wirksames Mittel gegen dieses Accidenz zu empfehlen. Eine Gefahr der Ausrenkung ist nicht zu befürchten, wofern man gleichzeitig eine Querextension des oberen Radiusendes nach hinten ausführt. Durch die Extension wird gleichzeitig der Entstehung von Ankylosis wirksam entgegen gearbeitet.

Der 3. Fall von Lux. cap. radii cum Fractura ulnae, in der Nähe der Incis. sigmoid. hat insoweit noch Interesse, als bei der Streckung die Luxation nach vorn, bei der Beugung diejenige nach hinten entstand und trotzdem die Extension sehr wirksam war.

§. 1452. Begründung der Extensionswirkung. Die Extension gestattet vor allem ohne Unterbrechung der Behandlung die Besichtigung und Palpation des Gelenkes, so dass man event. die Behandlung ändern, den Biceps durchtrennen oder gar die offene Reposition nebst temporärer Nahtanlegung ausführen kann.

Im Uebrigen wird durch die permanente Extension der Biceps gedehnt; und der Biceps verhindert, die durch Retraction bedingte Hervorhebung des Köpfchens aus dem Gelenke einzuleiten.

Der gedehnte Biceps und die gleichfalls gespannten Supinatoren und

Extensoren, speciell die gedehnte Fascia antibrachii drängen das Köpfchen nach hinten.

Um diese Wirkung der Extension noch mehr zu sichern, wird der Vorderarm durch Querextension des Gelenkes nach aussen und vorn und longitudinale Extension des Vorderarmes nach unten, hinten und innen in ulnare Adduction und leichte dorsale Flexion gestellt. Gleichzeitig muss natürlich das obere Ende des Oberarmes zur Fixirung der ganzen Extremität quer nach innen extendirt werden. Der Vorderarm muss in Supination stehen, weil in der Supinationsstellung das Radiusköpfchen nach hinten geführt und durch den gespannten Supinator nach hinten gedrängt wird.

Ausserdem wird hierdurch sowohl wie durch die forcirte Adduction der radiale Abstand des Ellenbogengelenkes vom Handgelenke vergrössert, wodurch Platz zum Eintritte für den Radius geschaffen wird. Gleichzeitig kann man durch die Querextension das Radiusköpfchen nach hinten und den Process. cubit. nach vorn leiten, um ersteres noch sicherer nach hinten zu leiten.

Die longitudinale Extension des supinirten Vorderarmes wird also nach unten, hinten und ulnarwärts ausgeführt, mit der Querextension des Radiusköpfchens nach hinten verbunden, während der Cubitalfortsatz des Oberarmes quer nach vorn extendirt wird.

Es empfiehlt sich, den nach aussen abfallenden Streifen der quer vom Process. cubit. nach vorn wirkenden Ansa zu kürzen, damit der Oberarm pronirt wird, wodurch die Emin. capit. nach vorn weicht.

An der Leiche zeigt sich gleichfalls, dass bei einer eingerenkten Luxation nach vorn der Kopf am besten durch die permanente Extension in der supinirten Stellung nach hinten weicht. Es ist allerdings nicht zu leugnen, dass bei einer geringen Dehnung der Biceps das Köpfchen nach vorn aus dem Gelenke heraushebt; wenn die Dehnung indes eine starke ist, so wird der Radius nach hinten geleitet und die Retraction des Biceps überwunden, zumal der Radius eine Stütze an der vorn vorspringenden Emin. capit. gewinnt.

§. 1453. Frage der Armstellung. Eine zweite wichtige Frage war bei der früheren Behandlungsmethode, die hier im Obigen schon zum Theile ihre Erledigung gefunden, in welcher Position des Armes der Gipsverband angelegt werden sollte.

v. Pitha gibt den Rath, den Vorderarm 8 Tage in Streckung zu stellen. Streubel empfiehlt ebenfalls die Streckung und Supinationsstellung, während Roser wiederum der spitzwinkeligen Flexion zur Verhütung der Recidive den Vorzug giebt. Busch empfiehlt auch möglichst lange die Beugestellung. Jedenfalls hatten die ersten Chirurgen die Ueberzeugung gewonnen, dass der Radiuskopf bei der gestreckten und supinirten Stellung am besten nach hinten wandere. Letzteres kann ich nur bestätigen.

In dem einen Falle hält also der Chirurg die Supination und Streckung zur Verhütung des Recidives für die beste Stellung, und empfiehlt dieselbe, wiewohl er sie wegen der event. Ankylosis fürchten muss (aus letzterem Grunde gab v. Pitha auch den Rath, die Streckung nur auf 8 Tage auszudehnen); im anderen Falle wird die Flexion wegen der hierdurch erzielten Annäherung der Bicepsinsertionen als beste Stellung zur Verhütung der Wiederverrenkung empfohlen.

§. 1454. Wirkung der Extension zur Erzielung der Retention des Köpfchens. In der Flexionsstellung ist der Biceps erschlafft und wird daher die aus der Con- und Retraction des letzteren resultirende Gefahr eliminirt, indes mit der Flexion wird der Kopf nach vorn dem Kapselrisse, da das Köpfchen bei der Flexion nach vorn wandert, entgegengeführt. Es ist bei der Nachbehandlung einer jeden Luxation Grundsatz, den verrenkten Gelenkkopf möglichst weit vom Kapselrisse entfernt zu dirigiren, damit er nicht der Stelle, wo der Druck seitens der Kapsel durch den bestehenden Riss fehlt, genähert werde und damit kein Recidiv eintritt (v. Pitha).

Es kann wohl keinem Zweifel unterliegen, dass in der Extensionsstellung, wo die Emin. capit. humeri auf der tellerförmigen Grube des Köpfchens immer mehr nach vorn rückt, das Capit. radii an der ersteren immer mehr Stütze gewinnt, während allerdings auch gleichzeitig der Biceps immer mehr zur Action aufgefordert resp. immer mehr durch Entfernung seiner Ansatzpunkte gedehnt wird; letzterer soll durch forcirte Dehnung überwunden werden.

Der Kopf tritt durch eine starke Supination noch mehr nach hinten, wobei gleichzeitig der Pronator teres gedehnt wird (Streubel).

Die Wirkung lässt sich noch steigern, wenn man den Arm sogar etwas dorsal flectirt und den Oberarm pronirt, weil bei der dorsalen Hyperextension und Pronation des Oberarmes bekanntlich der Process. cubit. noch weiter nach vorn geleitet wird.

In diesem Falle wird also die Emin. capit., je mehr sie nach vorne wandert, um so mehr dem Radiusköpfchen Stütze gewähren, um die Kraft des gedehnten Biceps und Teres zu überwinden. Gleichzeitig werden hierbei auch die Mm. supinator longus und die Extensoren, die Fascia antibrachii etc. gespannt, und bilden eine vor dem Köpfchen liegende gespannte, mächtige, durch Druck nach hinten wirkende Wand, welche den Kopf nach hinten drängen und das Uebergewicht über die bestehende Retraction des Biceps erhalten.

Die Spannung der betreffenden Gewebe wird durch die Gewichtsextension noch bedeutend vermehrt. Die Fascia antibrachii, welche in die Aponeurosis der Sehne des Biceps übergeht, welche einestheils selbst sehr kräftig ist und anderntheils auch mit den von ihr entspringenden Muskeln des Vorderarmes durch die Zwischenmuskelsehnenstreifen in innigstem Contacte steht, wird ganz besonders in Spannung versetzt und einen kräftigen Druck auf ihre Unterlage ausüben. Derselbe macht sich speciell in der Gegend des Gelenkes geltend, weil dieselbe beiderseits mit den Epicondylen und dem hinteren Rande der Ulna verwachsen ist, so dass sie bei einer leichten Dorsalflexion des Armes und gleichzeitiger Extension einen kräftigeren Druck auf das Gelenk ausübt und das Köpfchen nach hinten hält, sowie auch gleichzeitig einen kräftigen Zug an der Bicepssehne, mit welcher sie durch die Aponeurosis des Biceps fest zusammenhängt, ausübt. Um eine möglichst kräftig wirkende Anspannung der ganzen Fascia zu erzielen, empfiehlt es sich, den Extensionsverband entlang dem ganzen Vorderarme anzulegen. Auf diese Weise wird die Fascia hauptsächlich von der Haut aus in ihrer ganzen Ausdehnung angegriffen und wird gleichzeitig der periphere Theil des Biceps nach unten geleitet und dessen Retraction überwunden.

§. 1455. Behandlung der nicht eingerenkten Luxation. Es erübrigt noch zu besprechen, was zu thun ist, für den Fall die Einrenkung misslingt.

Die Einrenkung resp. Retention des eingerenkten Köpfchens misslingt relativ oft, oder es wird andererseits die Luxation oft verkannt.

Wir haben oben gesehen, dass die Function hierdurch oft bedeutend leidet und zwar besonders das Vermögen der Flexion, der

Pro- und Supination stark an Excursion einbüsst. Die wichtigste Bewegung, die vollständige Flexion bleibt oft ganz aus. Die bleibende Functionsstörung ist indes im Allgemeinen eine um so geringere, je jünger das Kind ist und je mehr active und passive Bewegungen gemacht werden.

In diesen Fällen empfiehlt Malgaigne die Vornahme von intensiv fortgesetzten Uebungen und theilt einen Fall von einem ihm bekannten Professor mit, wo das functionelle Resultat ein sehr gutes war.

Man wird daher, zumal wenn das Individuum jung ist, die Vornahme der passiven und activen Bewegungen vorausschicken dürfen;

Fig. 195.



Luxation des Radiusköpfchens nach vorn, Eröffnung des Gelenkes, temporäre Vernähung des vorderen Randes des Radiusköpfchens mit dem vorderen Umfange der Emin. capit. Heilung. B. Clever, Mühlheim 13./VII. 1885.

wenn man indes mit dieser Behandlung nicht grosse Fortschritte macht, so wird es geboten sein, entweder die Resection des Köpfchens zu machen, wie ich es früher schon erwähnt und mit relativ gutem Erfolge 3mal ausgeführt habe, oder die Arthrotomie, die Reposition des Köpfchens mit Eröffnung des Gelenkes und temporärer Vernähung der beiden entsprechenden Gelenkenden auszuführen.

Die einfache directe Reposition ohne Vernähung habe ich in jedem Resectionsfalle vorher ohne Erfolg versucht.

Der vordere Rand des Radiusköpfchens und der Emin. capit. wird daher am besten mit einem Drillbohrer durchbohrt und beide Theile alsdann mit einem Silberdrahte für 14 Tage vernäht. Das

Gelenk steht anfänglich in schwacher Flexion, nach der Entfernung der Naht wird der Arm gestreckt und es beginnt unter gleichzeitiger Anwendung der permanenten Extension die gymnastische Behandlung.

Nachträglich bin ich 2mal in der Lage gewesen, mich von der Richtigkeit meiner Anschauung zu überzeugen; ich habe die Arthrotomie 2mal ausgeführt, jedesmal mit vollkommenem Erfolge (s. Fig. 195).

Luxation des Radiusköpfchens nach aussen.

§. 1456. Die Luxation des Radiusköpfchens gerade nach aussen kommt sehr selten zur Beobachtung.

Denucé hat nur 5 Fälle von isolirter Verrenkung zu sammeln vermocht.

Chedieu, Parker, v. Pitha, Hamilton, Gerdy, Nélaton sahen je einen Fall der Verrenkung nach aussen.

In Begleitung von Fractur ist die Luxation nicht so selten, ich sah sie 3mal, Albert 2mal, v. Pitha 1mal, letzterer in einem Falle von veralteter Luxation doppelseitig; er vermuthete das Voraufgehen einer Fractur der Ulna (vor 25 Jahren). Das Leiden betraf einen 30jährigen Zwerg.

Ich habe einen ganz gleichen Fall bei einem 40jährigen Zwerg beobachtet, alle Knochen und ebenfalls beide Ulnae waren stark rachitisch verkrümmt, beide Radiusköpfchen waren nach aussen luxirt. Patient erinnerte sich nicht, je gefallen zu sein und eine besondere Schmerzhaftigkeit im Ellenbogengelenke gespürt zu haben. Ich vermuthe, dass es sich in beiden Fällen nicht um eine Luxatio traumatica handelt. Die Ulna war beiderseits so verkrümmt, dass der Radius, welcher weniger an der Verkrümmung theil genommen, keinen Platz mehr in dem Zwischenraume zwischen dem Handgelenke und dem Process. cubit. hatte. Ausserdem war der letztere durch eine starke Verkrümmung des Oberarmes nach aussen gerichtet, so dass der Radius leicht von der Emin. capit. abgleiten konnte.

Das Köpfchen verlässt zuweilen die Richtung gerade nach aussen und weicht nach vorn oder hinten ab; in diesem Falle ist es fraglich, ob die Luxation sich nicht secundär aus derjenign nach vorn oder hinten entwickelt hat.

Cooper theilt 2 Fälle von Luxation mit, welche nach aussen und hinten stattfand.

Malgaigne hat 3 Fälle veröffentlicht, wo die Luxation nach aussen und vorn statthatte.

Es ist wohl keinem Zweifel unterworfen, dass die Luxation nach aussen wirklich vorkommt; Hamilton meint allerdings, dass das Köpfchen stets etwas nach vorn oder nach hinten abweicht, so dass die Luxation nach aussen stets als eine secundäre Entwickelung aus der Verrenkung nach vorn oder nach hinten aufzufassen sei. Er sagt, er habe mehrere Fälle von dieser Luxation beobachtet, welche man indes ebenso gut als Verrenkung nach vorn etc. bezeichnen konnte.

Auch Roser ist der Ansicht, dass die Aussenluxation als vordere äussere oder hintere äussere zu betrachten sei. Indes sind auch Fälle bekannt, wo der Kopf direct nach aussen geleitet war und wo man diesen secundären Gang des Köpfchens schwer erklären konnte.

Ich sah einen Fall, wo bald das Köpfchen nach vorn und aussen, bald nach hinten und aussen stand.

Malgaigne unterscheidet 3 Formen: 1. Verrenkung des Radiusköpfchens direct nach aussen; 2. die Verrenkung nach aussen und vorn und 3. die Verrenkung nach aussen und hinten.

Diese beiden letzteren Unterarten sind als unwesentliche Unterarten der Luxation nach vorn resp. nach hinten zu betrachten.

§. 1457. Ursache und Mechanismus. Die Entstehung dieser Luxation ist schwer zu begreifen und es sind daher auch die reinen Fälle sehr gering an Zahl.

§. 1458. Directe Luxatio cum fractura. Die Luxation entsteht meist mit Fractur der Ulna, wie Monteggia schon richtig erklärte, durch eine directe Gewalt, welche den Vorderarm von innen trifft, die Ulna bricht und den Radius nach aussen schiebt. Die Gewalt ist nach dem Zerbrechen der Ulna noch nicht erschöpft. Der Rest der Gewalt treibt daher das obere Fracturende der Ulna gegen den Radius und stösst diesen aus seiner Gelenkverbindung nach aussen heraus.

§. 1459. Indirecte Luxation. Mechanismus. Streubel theilt eine Beobachtung mit, bei welcher eine indirecte Gewalt, Dorsalflexion, die Luxation des Radiusköpfchens allein zu Stande brachte.

Die Dorsalflexion riss das Ringband, welches an dem äusseren Bande aufgehängt ist, ab und öffnete die Kapsel an der vorderen und äusseren Seite, so dass dieselbe an der vorderen und äusseren Seite ein Loch erhielt, durch welche das Capitulum nach aussen schlüpfte.

Die Erklärung der Entstehungsweise der reinen Luxation ohne Fractur bietet grosse Schwierigkeiten.

Am meisten Wahrscheinlichkeit hat die Streubel'sche Annahme für sich, dass dieselbe durch Dorsalflexion mit gleichzeitiger Adductionsstellung des Vorderarmes zur Entwickelung komme.

Schüller konnte nach der Durchmeisselung der Ulna im oberen Drittel das Radiusköpfchen nach aussen drängen; hierbei ist indes gleichzeitig eine Zerreissung des Ringbandes oder des Seitenbandes nöthig.

Wenn das Radiusköpfchen bei der forcirten Adduction des gestreckten oder leicht gebeugten Armes aus dem Ringe des Lig. annul. herausschlüpft, so weicht das Köpfchen bei fortgesetzter forcirter Adduction meist nach hinten oder auch zuweilen nach hinten und aussen.

Wenn mit der forcirten Abduction des gestreckten Armes eine starke Supination verbunden wird, so weicht zuweilen mit Umgehung der übrigen Luxationsformen (beider Vorderarmknochen nach hinten oder nach aussen oder nach innen oder der Ulna allein nach hinten) das Radiusköpfchen allein nach aussen, gleichzeitig bricht oft der Process. coronoid. ab.

Das Nachaussentreten des Radiusköpfchens (meist gleichzeitig nach hinten) gelang noch am besten bei forcirter Adduction des gestreckten und des gleichzeitig pronirten Armes und bei Fixation der Ulna (durch den Daumen) nach hinten und innen. Hierbei wird das äussere Ligament in seinem Ansatze an das Ringband schlitzförmig gespalten, und das Köpfchen weicht hierbei nach aussen.

Es dürfte hieraus der Schluss zu ziehen sein, dass die Luxation des Radiusköpfchens nach aussen durch directe Gewalt entstehen kann, welche die Ulna von innen trifft und das Radiusköpfchen entweder aus dem Ringbande herausschlüpfen lässt oder dasselbe unter schlitz-

artiger Spaltung des Seitenbandes an seinem Ansatze ans Ringband nach aussen treibt.

Dieselbe entsteht zweitens durch forcirte Abduction bei Fall auf die Hand des gestreckten Vorderarmes; hierbei können die gleichen anatomischen Veränderungen vorliegen.

§. 1460. Die Symptome sind mässige Beugung und Stellung des Armes in Pronation, Behinderung der Flexion und Extension, sowie besonders der Supination. Der Arm steht in radialer Abduction, der Epicondyl. int. prominirt, die Verkürzung des Armes an der radialen Seite ist leicht erkenntlich. Wenn gleichzeitig eine Fract. ulnae mit Verschiebung besteht, so ist der Vorderarm im Ganzen verkürzt; hierbei fehlt dann oft die radiale Abduction, wofern die Ulnarfragmente longitudinal stark über einander geschoben sind; bei Mangel der Dislocation ist indes auch hier die radiale Abduction vorhanden.

Das Gelenk ist im queren Durchmesser bedeutend vergrössert. Der Tiefendurchmesser an der radialen Seite ist verringert nach aussen und oberhalb des Epicondyl. int. sieht man oft, zum mindesten fühlt man daselbst das Radiusköpfchen bei forcirter Pro- und Supination des Vorderarmes rotiren.

Die Mm. supinator und extensores sind nach aussen verschoben, zuweilen besteht daselbst ein Blutsack, in welchem man das Radiusköpfchen entdeckt. Die Flexion ist in alten Fällen nicht so behindert, wie bei der Luxation nach vorn.

§. 1461. Die Prognosis ist, nach der Casuistik zu urtheilen, eine ungünstige, für den Fall die Einrenkung nicht gelingt; in den Fällen von Thomassin und Chedieu war die Flexion und Extension behindert, die Supination aufgehoben, im Falle von Nélaton war die Supination ebenfalls unmöglich; in einem meiner Fälle war die Supination und Flexion unbedeutend, im andern die Flexion gar nicht behindert.

§. 1462. Behandlung. Die Reposition gelingt nur in frischen Fällen und ist alsdann auch noch schwierig; schwieriger noch ist die Erhaltung der Reposition.

Die Reposition geschieht am besten durch Extension und Druck (nach v. Pitha), nach Streubel durch Hyperextension und Supination und directen Druck; es kann die Supination auch noch mit ulnarer Adduction des Vorderarmes verbunden werden, weil hierdurch die Gelenköffnung am besten klaffend gemacht wird.

Da das Köpfchen hierbei oft durch die longitudinale Oeffnung des Lig. ext. nach aussen getreten ist, so empfiehlt sich, die forcirte Adduction event. mit der dorsalen Flexionsstellung zu verbinden; gleichzeitig ist hiermit der Druck nach innen und unten zu verbinden.

Wenn die Luxation mit dem Bruche der Ulna combinirt ist, so muss man die Dislocation der Ulnarfragmente durch Zug nach unten und innen corrigiren und das Köpfchen durch Druck reponiren.

§. 1463. Nachbehandlung. Zur Nachbehandlung empfiehlt man die Anlegung eines Gipsverbandes in Flexionsstellung; ich glaube, die permanente Extension in ulnarer Adductions- und Supinations-

stellung anrathen zu müssen. Das Gelenk wird quer nach aussen, der Oberarm und Vorderarm nach oben resp. unten und innen extendirt.

Bei der Adductionsstellung wird das reponirte Köpfchen am meisten Stütze auf der Emin. capit. finden.

Beim Misslingen der Retention könnte man auch durch permanenten Druck wirken und zwar dadurch, dass man das Radiusköpfchen selbst quer nach innen, die Hand nach unten und aussen extendirt; durch letzteres wird der Kopf nach innen abgehebelt, gleichzeitig kann man das untere Humerusende nach aussen, das obere nach innen extendiren.

Ferner empfiehlt sich die Supination. Bei der Supinationsstellung wird der Zwischenraum zwischen Emin. capit. und Handgelenk vergrössert und der zwischen beiden Gelenken gelegene Zwischenraum zur Aufnahme des Radius frei gemacht; ausserdem wandert hierbei das Köpfchen nach hinten, es weicht dasselbe sogar unter den vorstehenden Rand der Emin. capit., wodurch also dem Köpfchen mehr Stütze gewährt wird.

Bei der Supination werden ausserdem die Supinatoren und Extensoren gedehnt und ziehen den Radius nach innen.

Die Muskeln, welche den Radius von aussen umfassen, lenken in ihrer Dehnung denselben nach innen. An letzterer Stelle sei noch erwähnt, dass bei der Extensionsstellung die Fascie des Vorderarmes gespannt wird. Dieselbe setzt sich an dem hinteren Rande der Ulna, sowie an dem Epicondyl. ext. an und verbreitet sich von dort nach vorn, sich um den äusseren Epicondylus herumschlagend, auf die Vorderfläche des Armes, woselbst sie von der Sehne des Biceps als Aponeurosis musc. bicipitis Verstärkungszüge erhält. Dieselbe schickt ausserdem feste Faserlamellen zwischen die Muskeln der Supinatoren und Extensoren. Die gedehnten Muskeln üben speciell mittelst der intermusculären Scheiden einen Zug an der Fascia antibrachii aus und ziehen letztere nach innen zur Achse des Vorderarmes hin, so dass ein allseitiger Druck seitens der Fascie nach der centralen Längsachse des Vorderarmes hin ausgeübt wird. Der Radius wird daher dementsprechend auch nach innen geleitet.

§. 1464. Behandlung beim Misslingen der Reposition. Beim Misslingen der Einrenkung, resp. bei veralteter Luxation hat die gleiche Behandlung wie bei der Luxation nach vorn, directe Reposition mit Eröffnung des Gelenkes (Arthrotomie), event. mit temporärer Vernähung des Radiusköpfchens mit der Emin. capit. Platz zu greifen.

Die Luxation des Radiusköpfchens nach aussen und vorn.

§. 1465. Bei der Luxation nach vorn hält primär das Radiusköpfchen die Richtung nach vorn nicht dauernd ein, sondern weicht secundär nach aussen; zuweilen soll dasselbe auch von Anfang an nach aussen gerichtet sein.

Die Entstehung dieser Luxation ist viel besser zu begreifen.

Eine Gewalt, welche den Radius hinten trifft, sei es nun bei einem Falle oder durch Schlag, wird dasselbe nach aussen und vorn treiben.

Die Symptome sind in frischem Zustande der Verletzung folgende: Der Arm steht in Flexion und Pronation, die Supination ist unmöglich, die Flexion ebenfalls behindert und nur bis zum rechten Winkel möglich. Die Supinatoren und die Extensoren sind emporgehoben und nach aussen ge-

drängt. Der Breitendurchmesser des Gelenkes und der radiale Tiefendurchmesser ist besonders nach vorn hin vergrössert. Das Radiusköpfchen steht reichlich einen Finger breit nach aussen vor und in einer Höhe mit dem Epicondyl. ext. und folgt der Rotation des Radius. Der Zwischenraum zwischen Radius und Ulna ist vergrössert, so dass man oben bequem einen Finger zwischen beide hineindrücken kann. Unter dem Epicondyl. ext. besteht eine Vertiefung, die Incis. sigmoid. minor ulnae lässt sich hinten abpalpiren.

Der Unterschied von der Luxation direct nach vorn ist gegeben in dem grösseren Zwischenraum zwischen der Ulna und dem Radius, derjenige von der Luxation nach aussen durch die Abwesenheit des Radiusköpfchens an der äusseren Seite des Epicondyl. ext. und durch die bessere Möglichkeit, der Palpation der Emin. capit. von vorn.

Die Functionsstörung und Behandlung fällt mit derjenigen der Luxation nach vorn zusammen. Die Function leidet meist weniger und mit dem stärkeren Nachaussenweichen des Köpfchens bessert sich dieselbe.

Luxation des Radiusköpfchens nach aussen und hinten.

§. 1466. Malgaigne kennt nur 2 Fälle dieser Luxation.

Bei der Luxation nach hinten weicht das Köpfchen meist nicht gerade nach hinten, sondern gleichzeitig direct etwas nach aussen, so dass es sich eigentlich um eine Luxation nach hinten und aussen handelt. Ferner entwickelt sie sich secundär aus der Luxation nach hinten.

Die Luxation des Radiusköpfchens nach hinten.

§. 1467. Dieselbe kommt ebenfalls wieder incomplet und complet vor.

Duverney hat über diese Luxation zuerst berichtet.

Descamps giebt uns über die incomplete Luxation des Radiusköpfchens eine Separatarbeit.

Martin von Lyon theilt zuerst 1809 in einem Aufsatze 7 Beobachtungen mit, welche stets dem kindlichen Alter angehörten und welche nach seiner Meinung vollständige Luxationen nach hinten waren, mit. Der Vorsprung der Emin. capit. nach vorn war hierbei stets sehr wenig ausgeprägt.

Aus diesem Umstande geht wohl mit grosser Wahrscheinlichkeit hervor, dass es sich um eine incomplete Luxation handelte.

Rendu berichtet ebenfalls über zwei zweifelhafte Fälle. Malgaigne hat auch noch einige, indes zweideutige Fälle gesammelt.

Denucé erst hat das Vorkommen dieser incompleten Luxation durch ein Beispiel bewiesen.

Ein junger 19jähriger Mann fiel von einer Schaukel, wobei der pronirte Vorderarm unter dem Kopfe lag, es bestand an der vorderen Seite des Armes etwa in der Mitte eine Sugillation als Beweis des Stosses von vorn nach hinten.

Der Arm stand in Halbbeugung und forcirter Pronation. Die Bewegungen waren sehr behindert und schmerzhaft. Der Kopf des Radius wurde hinten unter der Emin. capit. entdeckt, war indes nicht vollständig zu palpiren.

§. 1468. Complicationen. Die unvollständige Luxation begleitet sehr oft, was uns hier speciell interessirt, die incomplete Luxation des Vorderarmes nach hinten, neben der Fractur des Process.

coronoid., neben der isolirten Luxation der Ulna nach hinten, neben der Fractur des Condyl. int. mit gleichzeitiger Verschiebung der Ulna nach hinten, neben der Fractur der Ulna, besonders im oberen Drittel und mit gleichzeitiger longitudinaler Dislocation der Fragmente (hierbei weicht die Emin. capit. nach vorn), und an letzter Stelle neben der Fractur des Condyl. ext.

Die Symptome beschränken sich hierbei hauptsächlich auf die stärkere Prominenz des Radiusköpfchens an der hinteren Seite, so dass man einen Theil der Fossa patell. an der hinteren Seite abpalpiren kann.

Vollständige Verrenkung nach hinten.

§. 1469. Casuistik. Malgaigne hat 12 Fälle von dieser seltenen Luxationsform gesammelt, von Rouger, Th. Boyer, Olivera, Langenbeck, Dauyan, Stacquez; er selbst hatte einen Fall beobachtet.

Denucé hatte 14 Fälle dieser Art gesammelt, wovon Malgaigne viele verwirft, und 1 oder 2 hinzufügt, so dass er zu der Zahl 12 gelangt. Hamilton hat ausserdem im Ganzen noch 16 Fälle gesammelt, 1 von Maly, 1 von Cooper, 1 von Lawrence, 1 von Liston, 2 von Case, 2 von Gibson, 1 von Parker, 3 von Markoe und 4 von sich; ich habe ausserdem 1 beobachtet. v. Pitha sah 6 Fälle, 4 frische bei Kindern, 2 veraltete bei Erwachsenen.

Mack sah eine frische Luxation des Radiusköpfchens nach hinten.

Martin hat noch eine uncomplicirte Luxation nach hinten veröffentlicht; sie entstand bei einem 30jährigen Manne durch Fall auf den Condyl. int., während die Hand stark supinirt war. Die Einrenkung gelang leicht durch einfachen Druck; indes trat die Luxation bei Supination leicht wieder ein, die Heilung war eine günstige.

Benson hat gleichfalls eine solche Beobachtung mitgetheilt.

Dem Geschlechte nach vertheilen sie sich bei 11 bekannten Fällen Malgaigne's so, dass 8 aufs männliche, 3 aufs weibliche kommen, dem Alter nach zwischen

1½	und	18	Jahren	9,
20	„	30	„	1,
31			„	1;

es prävalirt daher, wie bei allen Ellenbogengelenkluxationen das kindliche Alter und zwar zwischen 6 und 13 Jahren.

Als Causa praedisponens ist also auch hier wie für jede Luxation des Radius hauptsächlich das kindliche Alter, die schlaffe Gelenkkapsel, die Schwäche des Ringbandes anzuführen.

§. 1470. Die Luxation kann eine directe und indirecte sein.

Eine Gewalt, welche das obere Ende des Radius von vorn oder die hintere Fläche des Humerus von hinten trifft, kann die Luxation zur Entwickelung führen. König und Streubel bezweifeln dies.

In einem einzigen Falle von Pitha ist die Art der Entstehung klar gelegt; eine Magd fiel mit einem schweren Korbe auf den Rücken, rücklings auf die Dorsalfläche der stark flectirten Hand, wobei der Stoss wahrscheinlich das Carpalende des Radius traf.

§. 1471. Indirecte Entstehungsweise. In seltenen Fällen entsteht sie durch Ziehen an dem forcirt supinirten Arme. Hierbei entsteht indes nur die incomplete Luxation.

Nach König entstand die Luxation meist durch Fall auf die ausgestreckte Hand. König hielt die Luxation für einen Theil der Luxation beider Vorderarmknochen nach hinten.

§. 1472. Mechanismus der Entstehung; Leichenexperimente. Streubel glaubt, dass sie durch Hyperextension des supinirten Vorderarmes entstehen. Er stützt sich hierbei auf das Leichenexperiment, dass man durch Hyperextension des supinirten Armes, wie bei der Entwickelung der completen Luxation beider Vorderarmknochen nach hinten, das Köpfchen so weit nach hinten treiben könne, dass dasselbe sich hinter der Eminentia befindet. Letzteres tritt nach Streubel früher ein, als die Luxatio ulnae nach hinten.

Man muss jetzt den Vorderarm stossend nach oben drängen und gleichzeitig nach aussen etwas abbiegen. Hierauf wird der hyperextendirte Vorderarm unter fortwährendem, gleichzeitigem Druck auf den Oberarm nach vorn und unter kräftiger Drehung des Vorderarmes in die Supinationsstellung gerade gerichtet und flectirt.

Bei diesen Leichenexperimenten finden sich stets grosse Verletzungen der Kapsel vor.

Nach den Experimenten von Schüller entsteht die Radiusluxation nach hinten bei Erwachsenen nach der Durchmeisselung der Ulna im oberen Drittel und nach einer starken Hyperextension und starken Supination ohne Zerreissung des Lig. ext. und annul.

Bei jüngeren Individuen kann das Köpfchen bei forcirter Adduction des gestreckten oder schwach gebeugten Armes und gleichzeitiger forcirter Pronation nach unten aus dem Ringe herausschlüpfen; beim Nachlasse der Pronation weicht dann das Köpfchen nach hinten und aussen; hierbei bricht zuweilen der Process. coronoid. ab.

Die Luxation entsteht auch durch forcirte Abduction und forcirte Supination des gestreckten Armes. Hierbei weicht das Köpfchen entweder aus dem Ringe heraus oder das Lig. ext. wird in der bekannten Weise aussen geschlitzt. Zugleich bricht der Process. coronoid. auch oft durch Zug ab.

Bei gleichzeitiger Fractur der Ulna jüngerer Personen schlüpft das Köpfchen gleichfalls durch forcirte Adduction und Pronation nach hinten aus dem Ringe heraus.

Auffallend leicht lässt sich die Luxation nach hinten darstellen, wenn bei der forcirten Adduction des gestreckten und pronirten Armes die Ulna nach hinten und innen fixirt wird. Hierbei schlüpft entweder der Radiuskopf aus dem Ringband heraus oder das Lig. lat. ext. wird geschlitzt.

Die Luxation entsteht sehr häufig neben der Abreissung des Epicondyl. ext. oder des ganzen Condyl. ext., sei es in der Epiphysenlinie oder oberhalb derselben. Der letztere weicht nach vorn, der erstere nach hinten.

Die Fractur entsteht hier durch forcirte Ab- oder Adduction des pro-, meist supinirten Armes.

§. 1473. Aetiologie. Bei mehreren Patienten wurde Fall auf die supinirte Hand des gestreckten Armes angegeben (v. Pitha, Streubel). Es ist also hierbei leicht möglich, dass bei der Entwickelung der Luxation nach hinten die Radiusluxation allein von der Luxation beider Knochen nach hinten übrig bleibt oder dass durch die Schwere des fallenden Körpers und durch eine gleichzeitige seitliche Umbiegung und eine Rotation des Oberarmes nach innen die Ulna wieder zurückgebracht wird.

Als Gelegenheitsursache haben wir oben angeführt, dass ein Stoss, Schlag von vorn den Radius treffend, letzteren nach hinten treibe. Der

letztere ist indes durch die Muskulatur, die Extensoren etc. sehr geschützt, so dass diese Gewalt selten die Veranlassung sein kann. Viel eher wird man die Luxation haben, wenn bei einer solchen Gewaltrichtung eine Fractur der Ulna entsteht (Roser).

Die Luxation nach hinten ist auch oft mit der schiefen Fractur des Condyl. int. verbunden (Roser).

Die Ulna weicht in Verbindung mit dem letzteren nach hinten, während der Radius nach hinten folgt.

Hamilton fand ebenfalls in seinen 4 Fällen zweimal eine zweifellose Fractur des Condyl. int. und hält es für wahrscheinlich, dass ebenfalls in den beiden anderen eine solche Fractur vorhanden war.

Ich habe dieselbe gleichfalls einmal mit der Fractur des oberen Endes der Ulna und einmal mit der Fractur des Condyl. int. gesehen. Im ersten Falle war die Fractur so schief, dass sie bis in die Incis. sigmoid. noch zu verfolgen war.

§. 1474. Symptome. Das Gelenk ist zuweilen durch eine starke Anschwellung so sehr missstaltet, dass man die Diagnosis fast ausschliesslich durch die Palpation stellen muss.

Der Arm steht in mittlerer Beugung und in der Mittelstellung zwischen Pro- und Supination, meist fast unbeweglich.

Die Streckung kann man meist gar nicht ausführen, die Beugung höchstens bis zu 80°. Pro- und Supination sind nicht möglich und sehr schmerzhaft. Die Supination ist besonders behindert. In einzelnen Fällen ist die Beweglichkeit eine etwas grössere, so dass die Pronation und Supination, Flexion und Extension in geringem Grade und zwar die Flexion meist etwas mehr möglich ist. Der Arm ist nur an der Radialseite bedeutend verkürzt bis auf 1,5 cm und steht radialwärts abducirt; der Epicondyl. int. ragt in Folge dessen stark vor. Der Process. styloid. ulnae springt stärker hervor und ragt weiter nach unten. Die radiale Abduction lässt sich oft vergrössern. Der Condyl. ext. ist von hinten verdeckt. Die Achse des Radius fällt hinter das Gelenk.

Wenn man an der äusseren und hinteren Seite des Humerus herunter wandert, so stösst man hinter der hinteren Fläche des Condyl. ext. auf das Capit. radii, welches den Rotationen des Vorderarmes folgt. Dasselbe ist oft durch Extravasat und Exsudat verdeckt. Durch fortgesetzten Druck wird das Blut zur Seite geschoben und gelingt es sogar meist, die tellerförmige Grube zu entdecken. Unterhalb des vorn frei vorspringenden Epicondyl. ext. liegt an der vorderen Seite eine Vertiefung; an der vorderen Seite entdeckt man, nach innen vorschreitend, vorn den Epicondyl. ext.

Die Plica cubiti ist in der radialen Seite verstrichen und fühlt man unter derselben die Emin. capit. prominiren. Unterhalb der letzteren kann man in die daselbst bestehende Vertiefung die gespannte Sehne des Biceps hineinverfolgen.

Der Durchmesser des Gelenkes von vorn nach hinten ist in der radialen Seitenhälfte vergrössert und zwar besonders nach hinten.

Die Symptome sind somit ziemlich dieselben, wie bei der incompleten Luxation; die Verschiedenheit besteht nur in der Möglichkeit, die tellerförmige Grube an der hinteren Seite ganz abzupalpiren.

Die Symptome sind ferner gleich mit der früher besprochenen Luxation nach vorn, nur dass bei der letzteren der Kopf vor dem Humerus steht und beim Beugen das Klappen giebt und dass sich die Leere unterhalb des Epicondyl. ext. und der Emin. capit. an der hinteren Gelenkseite nachweisen lässt, während dies bei der Luxation nach hinten umgekehrt ist. Die Verlängerung der Achse des Radius fällt unter und hinter den Epicondyl. ext.

Der Radiuskopf ist bald mehr nach hinten und aussen, bald mehr nach innen dislocirt. Je grösser das Reiten des Humerus und Radius ist und je weiter der Kopf nach hinten vorsteht, um so mehr nähert er sich dem Olecranon. Im Falle Olivera rückte er ganz nahe an das letztere heran.

§. 1475. Pathologische Anatomie. Es finden sich anatomische Untersuchungen vor von A. Cooper, B. Cooper, Cruveilhier, Sandifort. Das Köpfchen stand hinten und aussen.

Im Falle Cooper bestand nebenbei eine Fractur des Process. coronoid. Im Falle Cruveilhier reicht das Köpfchen bis zur oberen Spitze des Olecranon und die Tuberositas radii bis zur Spitze des Kronenfortsatzes. Das Capit. radii ist stark verdickt, abgeflacht und an dem Olecranon durch eine fibröse Kapsel fixirt; der Radiushals war sehr verdünnt und verlängert. Letzteres erklärt auch seine Beobachtung, dass das untere Ende der Ulna und des Radius in einer Höhe stand, wiewohl der Kopf so weit nach oben gewichen war.

Die Cavitas sigmoid. uln. minor war verschwunden. Cooper fand das Ringband sowie die vordere Kapsel vorn eingerissen. Er sah die Luxation mit schlecht geheilter Fractur des Process. coronoid.

Im Falle Sandifort war die Ulna mit dem Radius an der Kreuzungsstelle verwachsen.

Sandifort fand in 2 Fällen eine ankylotische Verwachsung des Radius mit der Ulna in ihren oberen Enden vor, dort wo sie sich bei starker Pronation kreuzen.

Dupuytren fand die Luxation doppelseitig, wahrscheinlich in früher Jugend entstanden; ich habe dieselbe doppelseitig bei einem Zwerge als Folge von Rhachitis gesehen; der Kopf stand nach hinten und aussen. Die Luxation war Folge der rhachitischen Verkrümmung der Ulna.

Bei den Leichenexperimenten ergab die Untersuchung eine ausgiebige Kapselruptur, die vordere Kapselwand war eingerissen und das Capitulum durch den Riss hindurchgetreten. Nach den Untersuchungen von Schüller ist das Lig. annul. und lat. ext. oft gar nicht verletzt oder das letztere an seinem Ansatzpunkte an das Lig. annul. schlitzförmig gespalten.

Das Lig. annul. ist zuweilen vorn eingerissen, meist hinten, im anderen Falle hat das Ligamentum den Process. coronoid. oder den Epicondyl. ext. abgerissen.

§. 1476. Die Prognosis ist eine relativ günstige in Bezug auf die Möglichkeit der Einrenkung.

Danyau hat eine 5 Wochen, Langenbeck eine 6 Wochen alte Luxation eingerenkt.

Die Beweglichkeit leidet meist sehr, wenn nicht eingerenkt wird.

Der Kranke verliert das Vermögen, den Arm vollständig zu beugen oder zu strecken. Die Supination ist unmöglich und wird nur durch Rotation des Oberarmes im Schultergelenke ersetzt.

Streubel erwähnt einen Fall, wo der Kranke trotzdem in der Lage war, grobe Handarbeit auszuführen.

Bei meinem Kranken hatte die Beweglichkeit des Armes ebenfalls wenig gelitten.

Malgaigne schiebt die mangelhafte Function auf die Unterlassung der Uebung des Armes. Die eingerichtete Luxation zeigt oft eine grosse Neigung zu Recidiven.

§. 1477. Behandlung. Die Einrichtung gelang meist durch Extension des gestreckten und supinirten Armes und Druck auf den Kopf von hinten her (Boyer).

Dieselbe gelingt auch oft durch Druck und Supinationsbewegung allein. Wenn die Einrenkung auf diese Weise nicht gelingt, so empfiehlt es sich, mit der Supinationsstellung und dem Drucke die Hyperextension und ulnare Adduction des Vorderarmes zu verbinden; die Hyperextension empfiehlt sich deshalb so sehr, weil die Luxation oft in der Hyperextensionsstellung entsteht (Streubel, König).

Schüller giebt, gestützt auf seine an der Leiche gewonnenen Sectionsbefunde, folgende Vorschriften: Wenn die Luxation bei älteren Leuten neben einem Bruche der Ulna besteht, so empfiehlt er einen Zug des Armes nach vorn in mässiger Beugestellung und directen Druck auf das Köpfchen von hinten nach vorn und stärkere Distraction der Ulnarfragmente.

Bei jüngeren Individuen empfiehlt er, von der Annahme ausgehend, dass der Radius oft nach unten aus dem Ringe herausgewichen ist, die Abduction des leicht gebeugten Armes und dann eine starke Pronation und gleichzeitige Streckung.

Oft genügt auch nach der vorausgeschickten Adduction das Köpfchen gegen den Kapselring zu drängen und im nämlichen Augenblicke mit der Adduction nachzulassen und zu strecken. Wenn die Zerreissung des Ringbandes an der hinteren Seite liegt, so empfiehlt sich der Zug am Arm in der Adductionsrichtung und Druck auf das Köpfchen von hinten nach vorn und gleichzeitige Pronation.

Bei der Fractur der Emin. capit. cum luxatione nach hinten empfiehlt sich Streckung des Vorderarmes, mässiger Zug in der Adductionsstellung und Druck auf das Fragment nach hinten, auf das Radiusköpfchen nach vorn.

§. 1478. Nachbehandlung der eingerenkten Luxation. Es ist die Frage, in welcher Art man am besten das Recidiv verhindert. Eigentlich sollte man annehmen, dass dies am besten in der Flexionsstellung gelingt, zumal der Fall Cooper und die Streubel'schen Leichenexperimente zeigen, dass die Kapselwand und das Ringband zuweilen an der vorderen Seite zerrissen sind.

Im Falle Boyer und Danyau wurde in der That das Entstehen des Recidivs, welches mehrmals eingetreten war, wirksam durch Verband in der gestreckten Lage verhindert. Nach den Experimenten von Schüller liegt jedoch, wenn überhaupt eine Zerreissung der Kapsel und des Lig. annul. besteht, der Riss nach hinten. Für diesen Fall passt eigentlich mehr die Flexionsstellung.

Mit Recht wirft man andererseits der gestreckten Lage vor, dass sie leicht zu einer Ankylosis führe. Die permanente Extension in der Supinations- und dorsalen Hyperflexionsstellung, leichte ulnare Ad-

duction und frühzeitige gymnastische Behandlung wird die Entstehung des Recidivs sowohl wie der Ankylosis am wirksamsten hindern.

Die permanente Extension in der dorsalen Flexionsstellung wird besonders gegen die Entstehung des Recidivs sehr wirksam sein, zumal wenn man gleichzeitig die Extension über ein unter das Ellenbogengelenk gelegtes Keilkissen wirken lässt, oder wenn man mit der longitudinalen Extension nach unten die Querextension von der hinteren Seite des oberen Endes des Radius nach vorn verbindet; durch den Gegendruck seitens des Keilkissens resp. Querextension nach vorn wird das Capit. radii, welches allerdings bei der Streckung und Supination stark nach hinten weicht, nach vorn gedrängt, so dass dasselbe in die durch die Extension und Adduction freigemachte Lücke hineinschlüpfen kann.

Es gelten hier überhaupt mutatis mutandis die gleichen Grundsätze wie bei der Luxation nach vorn, und ich verweise daher auf die dort besprochene Behandlungsmethode.

§. 1479. Behandlung der veralteten Luxation. Bei einer veralteten Luxation liess die Reposition oft im Stiche; Textor und Emmert haben die Resection des Radiusköpfchens gemacht, indes trat jedesmal Ankylosis ein.

Malgaigne empfiehlt die Vornahme von activen und passiven Bewegungen.

Ich habe ein einziges Mal mit gutem Erfolge die Resection des Radiusköpfchens bei einer Luxation nach hinten gemacht, so dass ich bei veralteten Luxationen, wo die Behinderung der Beweglichkeit eine sehr grosse ist, nur dazu auffordern kann, wofern die Eröffnung des Gelenkes und die directe Luxation im Stiche liesse. Letzterer gebührt jedoch um so mehr der Vorzug, als man mittelst der Vernähung der beiden Gelenktheile sicher im Stande ist, die Reposition dauernd zu erhalten.

Die complicirten Verrenkungen des Ellenbogengelenkes.

§. 1480. Die complicirten Verrenkungen sind schon alle in dem betreffenden Kapitel erwähnt worden, indes dient es zur grossen Uebersicht, wenn dieselben hier nochmals erwähnt werden.

Die Complication von intraarticulären Fracturen mit Luxation des Ellenbogengelenkes ist im Allgemeinen viel häufiger, als man anzunehmen gewohnt ist; mit der fortschreitenden Kenntniss der pathologischen Anatomie erweitert sich auch immer mehr die Diagnose der Complicationen mit intraarticulären Fracturen.

Von den Brüchen der Gelenkenden, welche sich oft mit den Luxationen compliciren, sind besonders die Brüche des Olecranon, der Ulna, des Kronenfortsatzes, des Radiushalses und des -kopfes, der Emin. capit., des Condyl. int. und ext., der Trochlea, des Epicondyl. ext. und int. zu nennen.

Die Complication mit Absprengungen kleinerer Fortsätze, z. B. der Epicondylen, des Process. coronoid. etc., einzelner Theile der Gelenkflächenränder (des Radiusköpfchens, der Trochlea etc.) ist so häufig,

dass sie eigentlich fast mit zum Bilde der Luxation gehört und sehr oft die Rolle der unmittelbar einleitenden Ursache der Luxation übernimmt.

Die Kenntniss der intraarticulären Fracturen ist äusserst wichtig, weil die Complication gerade so sehr häufig das Heilungsresultat durch die Entwickelung einer Gelenkentzündung und einer Ankylosis trübt und eine ganz besondere Behandlung der directen Anwendung der permanenten Extension, sowie der frühzeitigen Unterbrechung der Behandlung der eigentlichen Verletzung durch passive Bewegungen, Gymnastik etc. gebietet.

Complication mit Bruch des Olecranon.

§. 1481. Die Brüche des Olecranon können mit der Luxation des Vorderarmes nach hinten complicirt sein, sei es als Folge der Verletzung, sei es als Folge von Reductionsmanövern. Ich sah diese Complication 1mal. Die Fractur kann auch mit der Luxation des Vorderarmes nach vorn combinirt sein, indes ist dies viel seltener, als man früher annahm.

§. 1482. Behandlung. Es entsteht die Frage, was bei der Complication mit der Luxation nach hinten zu thun sei. Capelette brachte zuerst durch eine 35tägige Ruhe den Bruch zur Verheilung und machte nachträglich passive und active Bewegungen des Gelenkes.

Malgaigne fürchtet mit Recht diese 35tägige ununterbrochene Ruhe und verlangt zum mindesten, dass man häufige Bewegungen interponire; ich würde die permanente Extension anwenden, wofern die Diastase der Fragmentenden nicht gross ist und den Bruch heilen, wie ich dies früher schon bei der einfachen Fractur des Olecranon erwähnte.

Es stehen hier 6 Wege der Behandlung offen.

a) Reposition und nebenhergehende Heilung der Fractur. Dieselbe gelingt jedenfalls nur durch die Anwendung der permanenten Extension.

b) Heilung der Fractur und nachträgliche Reposition durch die bekannten Repositionsmanöver. Dieselbe ist zu verwerfen wegen der Gefahr der neuen Fractur der Bruchstelle und wegen der Schwierigkeit der nachherigen Reposition.

c) Heilung der Fractur und Verzichtleistung auf die Reposition, indes folgende Bildung eines künstlichen Gelenkes durch active und passive Bewegungen. Diese ist zu verwerfen wegen des äusserst schlechten Resultates und der nöthigen, äusserst langwierigen und zeitraubenden Nachbehandlung.

d) Heilung der Fractur und folgende directe, mit Eröffnung des Gelenkes verbundene Reposition. Wenn eine solche Verletzung nach der abgelaufenen Verheilung der Fractur in die Behandlung des Chirurgen kommt, so verdient zweifellos die Eröffnung des Gelenkes den Vorzug vor jeder anderen Behandlung; man würde in der gleichen Weise vorgehen, wie es Trendelenburg und Völkers zur Reposition der nicht eingerenkten Luxation thaten.

Es liegt indes kein vernünftiger Grund vor, absichtlich die Verheilung zur Ermöglichung der nachherigen Arthrotomie abzuwarten.

e) Primäre Eröffnung des Gelenkes, directe Reposition und Vernähung der Fragmente. Dieselbe ist am Platze, wenn die übrigen Methoden zur Retention der luxirten Theile im Stiche lassen.

f) Nach der immediaten Reposition könnte man auch die Fragmente durch die percutane Vernähung in Contact setzen, wie v. Volkmann es für die Kniescheibe, Baum für die Luxation des acromialen Clavicularendes etc. erwähnen.

Auf jeden Fall verdient der erste Weg, die augenblickliche Reposition und nachfolgende Fracturheilung den Vorzug; indessen gelingt die Reposition der luxirten Gelenkenden nicht stets, und selbst wenn sie gelingt, so ist die Erhaltung der Reposition äusserst schwierig zu erreichen.

Die Einrenkung gelingt leicht durch Zug, Druck und Gegendruck, indes weicht die Ulna ebenso leicht wieder nach hinten aus, indem dieselbe bei dem mangelnden Drucke seitens der vorderen Kapsel auf dem Process. cubit. keine Stütze erhält.

§. 1483. Leichenexperimente. Es kommt darauf an, die Fragmente mit einander in Contact zu setzen und die luxirten Gelenkenden in Contact zu erhalten.

An der Leiche gelingt dieselbe noch am besten durch den permanenten Zug des Vorderarmes in der Achse des Oberarmes und Querextension des unteren Humerusendes nach hinten, des oberen Endes des Vorderarmes nach vorn. Der Vorderarm kann hierbei sogar etwas dorsalwärts flectirt sein. Die Ulna weicht hierbei etwas mehr nach vorn und die gespannten Muskeln (Biceps und Brachialis int.) drängen den Process. cubit. nach hinten.

Ob dies am Lebenden auch der Fall sein wird, muss die Zukunft zeigen.

Bei diesem Verfahren nimmt man eigentlich mehr Rücksicht auf die Reposition der Luxation als auf diejenige der Fragmente. Dieselben werden jedenfalls mit bedeutender Diastasis durch Bindegewebe heilen. Indessen werden auch schon durch die Streckung und leichte Dorsalflexion die Fragmente etwas an einander genähert, zumal wenn man gleichzeitig durch eine zweite longitudinale, am Oberarm angelegte Extension den Triceps dehnt und das Heruntersteigen des Olecranon befördert.

Die Wirkungsweise der gedehnten Muskeln, Fascien etc. habe ich früher schon bei der completen Luxation beider Vorderarmknochen aus einander gesetzt; es gelang hierbei stets, die Luxation reponirt zu erhalten. Um die Wirkung noch mehr zu forciren, kann man gleichzeitig den Vorderarm auf die bekannte Weise etwas longitudinal nach unten und den Oberarm quer nach hinten extendiren.

§. 1484. Anlegung der Malgaigne'schen Klammer. Man kann auch nach der gelungenen Reposition die Fragmente mittelst der Malgaigne'schen Klammer einander nähern.

Meine bei der einfachen Fract. olecrani gewonnenen Erfahrungen haben mir gezeigt, dass man bei der einfachen Fractur im Allgemeinen mittelst der Malgaigne'schen Klammer schöne Resultate gewinnen kann.

Quintin plaidirt sehr für die Malgaigne'sche Klammer. Allerdings steht hierbei zu befürchten, dass die Ulna von dem unteren Ulnarfragment von der Klammer nach hinten gezogen wird.

An der Leiche ist die Malgaigne'sche Klammer im Stande, die fracturirten Ulnartheile mit einander in innigen Contact zu setzen und ebenfalls den Wiedereintritt der Luxation zu verhindern.

§. 1485. Arthrotomie. Es kann keinem Zweifel unterliegen, dass man in frischen Fällen, wo die Einrenkung und Coaptation der luxirten Gelenkenden sowie der Fragmente durch die permanente Extension und Verbindung mit der Querextension oder mit der Anlegung der Malgaigne'schen Klammer nicht gelingt, die Knochenfragmente freilegen und vernähen muss, wie Mac Cormac, Ollier, Laver, ich und viele Andere es bei der einfachen Fractur des Olecranon gethan haben.

Dies Vorgehen hat in frischen Fällen den Vortheil der sicheren Coaptation der Gelenkenden und der knöchernen Vereinigung der Fragmente.

Für den Fall, dass die Reposition in alten Fällen trotz Eröffnung des Gelenkes nicht zu erzielen wäre, so würde erst die temporäre Nahtanlegung, wie wir sie bei der Luxation beider Vorderarmknochen nach hinten resp. des Radiusköpfchens allein zur Verhinderung des Wiedereintrittes der Luxation erwähnten, am Platze sein.

§. 1486. Die complicirende Fractur des Olecranon ist auch zuweilen mit der Luxation nach vorn complicirt.

Malgaigne theilt drei ihm bekannte Fälle davon mit. Ein Fall betrifft ein Präparat aus dem Museum Dupuytren. Der Bruch war consolidirt und erstreckte sich bis in die Diaphyse der Ulna.

Im Falle Richet trat der Tod einige Stunden nach der Einrichtung durch andere Verletzungen ein.

Th. Boyer machte die Einrichtung durch Beugung und Distraction, während er die Vorderarmknochen gleichzeitig nach hinten und unten drückte. Die Reposition gelang leicht, indes die Dislocation stellte sich ebenso leicht wieder her.

Die Section wies einen Bruch des Olecranon nach, die Bruchlinie ging hinten in der Ulna $1^1/_2$'' nach unten, die beiden Vorderarmknochen waren $^1/_2$'' über die Condylen nach vorn und oben getreten.

Fall Velpeau. Ein Individuum fiel die Treppe herunter und schlug mit dem Olecranon auf jede Stiege auf.

Der Fall war 8 Jahre alt, die Consolidation fehlte, das Olecranon war weit nach oben gestiegen, zwei Finger unter ihm fühlte man den freien Process. cubit., die beiden Vorderarmknochen waren weit nach vorn hinauf gestiegen.

Die Streckung war bis zu 160° möglich. Der Mann konnte schwere Lasten heben.

§. 1487. Behandlung. In einem frischen Falle gelingt die Reduction leicht durch starke Flexion, Druck auf das obere Ende des unteren Fragmentes nach unten und hinten und folgende Extension.

Ich würde bei bestehender grosser Neigung des unteren Fragmentendes, nach vorn und oben zu weichen, den Arm in eine permanente, stark wirkende Extension legen.

Beide Vorderarmknochen werden vom Brach. int. und dem Biceps nach vorn und oben gezogen. Durch die Dehnung der Muskeln in der gestreckten oder gar in der überstrekten Lage des Vorderarmes wird die Retention der Gelenkknochen am besten gelingen, zumal wenn man den Oberarm über einen Heftpflasterring hyperflectirt. Gleichzeitig wird der Oberarm quer nach vorn extendirt und von der Kapsel-

öffnung entfernt. Wenn hierdurch die dauernde Reduction nicht gelingt, so würde ich die Fragmente durch die Malgaigne'sche Klammer mit einander in Contact setzen. Durch dieselbe wird das untere Fragment, welches die Neigung hat, nach vorn abzuweichen, nach hinten fixirt, während das obere Fragment mit dem unteren durch die Klammer in Contact gesetzt wird. Die beiden Fragmente verhindern in ihrer Vereinigung die Luxation des Humerus nach hinten.

Für den Fall die Reposition sich indes durch die Klammer allein nicht erzielen lässt, so muss man nach heutigem Standpunkte der Chirurgie das Gelenk an der hinteren Seite eröffnen, um die Luxation zu reponiren und die Fragmentenden durch die Sutur zu vereinigen, gerade so, wie wir eben für die gleiche Complication bei der Luxation nach hinten erwähnt haben.

Eine veraltete Luxation verlangt bei einer starken Functionsstörung die Eröffnung des Gelenkes, die directe Reposition der Gelenkenden, die Anfrischung der Fragmente und Vernähung und erst beim Misslingen der Coaptation der Gelenkenden die temporäre Vernähung des Radiusköpfchens mit der Emin. capit.

Der complicirende Bruch des Kronenfortsatzes.

§. 1488. Dieser Bruch entsteht oft bei den Leichenexperimenten zur Hervorbringung der Luxation nach hinten, während er in vivo sehr selten constatirt wird, was nicht ausschliesst, dass trotzdem die Spitze dieses Knochenvorsprunges bei der Luxation nach hinten viel häufiger, als wir glauben, abgesprengt ist.

Ich fand 1mal bei der directen Reposition der Luxation beider Vorderarmknochen gleichzeitig einen Bruch des Process. coronoid. Ich habe einen veralteten (8 Wochen) Fall diagnosticirt und auch durch Eröffnung des Gelenkes reponirt. Der Fall wurde mir zugeschickt zur Behandlung der bestehenden Ankylosis nach Fractur. Ich stellte die Diagnosis des intraarticulären Abbruches des Process. coronoid. und der Luxation aus der geringen Zunahme des Tiefendurchmessers. Das Gelenk wurde eröffnet und die Luxation nach der Excision der neugebildeten Bindegewebsmassen, des Knochenfortsatzes, der Kapsel etc. gehoben und der Radiuskopf mit der Emin. capit. vernäht. Der Verlauf war ein sehr guter, das functionelle Resultat ein ausgezeichnetes.

Der Bruch entsteht besonders oft bei den Luxationen nach hinten, welche durch starke Ab- oder Adduction oder Rotation des Armes herbeigeführt werden.

Die Luxation beider Vorderarmknochen nach hinten ist ausserdem neben der Fractur des Process. coronoid. oft combinirt mit Fractur des vorderen Randes des Radiusköpfchens, wie wir noch nachher in dem betreffenden Paragraphen sehen werden.

Die Fractur des Process. coronoid. complicirt sehr oft, wie wir früher gesehen, die Luxation der Ulna nach hinten; Malgaigne meint sogar, dass dieselbe dabei nicht fehle. Es ist ihm aufgefallen, dass bei der isolirten Luxation der Ulna nach hinten die Ulna im Frontaldurchschnitte dem Epicondyl. int. so sehr genähert sei, dass man eine Fractur des Kronenfortsatzes annehmen müsse. Letzteres war auch

in meinem ebenerwähnten Falle von Arthrotomie wegen Luxation beider Vorderarmknochen nach hinten der Fall.

Die Experimente von Schüller legen gleichfalls dar, dass dieselbe viel häufiger die Luxation nach hinten begleitet, als man für gewöhnlich annimmt.

Malgaigne sah 4 einschlägige Fälle bei Luxation nach hinten und aussen, Cooper giebt Bericht über 2 Sectionsfälle, Combes, Brassard, Velpeau, Pennek, Hueter sahen dieselbe ebenfalls; ich fand den Process. coronoid. 2mal abgesprengt, 1mal bei einer Arthrotomie wegen veralteter Luxation nach hinten.

Es ist nicht absolut nöthig, dass sich die Luxation nach der Einrichtung wieder leicht einstellt; der wieder eingerenkte oder gar nicht dislocirt gewesene Radius dient ebenfalls zur Erhaltung der Reposition.

Die Fractur begleitet gleichfalls zuweilen die Luxation nach vorn und besonders oft die seitlichen Luxationen beider Vorderarmknochen, sowie die isolirte Luxation der Ulna nach hinten und die isolirte Luxation des Radiusköpfchens speciell nach hinten oder hinten und aussen. Es handelt sich hier um eine Abreiss- oder Abquetschfractur (Schüller). Die Gegenwart der Fractur ist bei den quästionirten Luxationen zu vermuthen in den Fällen von Luxation beider Vorderarmknochen oder der Ulna allein nach hinten, wo die Luxation sich durch Zug leicht einrichten lässt, indes auch ebenso leicht sich wieder einstellt und wo man in der Plica cubiti neben einer starken Blutung einen beweglichen von einer Seite zur anderen verschiebbaren Tumor entdeckt, welch letzterer hierbei Crepitation giebt. Bei den seitlichen Luxationen ist man hauptsächlich auf die Entdeckung des Tumor in der Plica angewiesen.

§. 1489. Behandlung. Bei der Complication mit der Luxation nach hinten empfiehlt Cooper, welcher in Folge seines Präparates an eine knöcherne Vereinigung des Process. coronoid. mit der Ulna glaubt, 3 Wochen das Gelenk in Beugung zu erhalten, damit zum mindesten die ligamentöse Vereinigung eine möglichst kurze werde. Velpeau dehnt den Zeitraum auf 4 Wochen aus.

Ich würde in diesem Falle den Hauptwerth auf die Reposition des luxirten Vorderarmes legen.

Da die Reposition durch den Radius allein erhalten werden kann, so dürfte es allerdings geboten sein, den Arm in Flexion zu stellen, um einestheils die Retention zu erhalten und anderentheils die Fragmente möglichst einander zu nähern. Nach einer Woche schon, nach der eingetretenen leichten Verlöthung der Fragmente würde man alsdann zur permanenten Extension übergehen. Die longitudinale Extension hat nach meiner Ueberzeugung auch grossen Einfluss auf die Reposition des abgebrochenen Process. coronoid.

Wenn daher die Retention der luxirten Gelenktheile sich auch in der gestreckten Lage erzielen lässt, so würde ich schon von Anfang an die longitudinale Extension anwenden und bei der letzteren eine Heftpflastercirkeltour oberhalb des abgebrochenen Process. coronoid. fest anlegen, damit der permanente Zug sich auch auf die Dehnung des Brach. int. und auf die directe Zurückführung des Fragmentes geltend macht.

Complicirende Fractur der Epicondylen.

§. 1490. Die Fractur des Epicondyl. int. begleitet, wie in den betreffenden Kapiteln schon erwähnt worden ist, jede Luxation, sehr häufig die laterale Luxation nach innen und besonders aussen (Abreiss- und Abquetschfractur), sowie auch oft diejenige nach hinten; ich habe in jüngster Zeit den Epicondyl. int. relativ oft bei der Luxation nach hinten abgebrochen gefunden.

Der Epicondyl. ext. ist bei ersterer gleichfalls zuweilen abgebrochen (Abreiss- oder Abquetschfractur). Die Behandlung dieser Verletzung fällt mit der Nachbehandlung der quästionirten Luxation resp. Fractur zusammen.

Die Fractur des Epicondyl. int. begleitet auch an Stelle der Zerreissung des Lig. lat. int. die isolirte Luxation der Ulna nach hinten (Abreiss- oder Abquetschfractur).

Bei jeder Art dieser Luxation empfiehlt es sich, die betreffende Epicondylengegend zu untersuchen, bei der lateralen Luxation die Gegend beider Epicondylen, bei derjenigen nach aussen speciell den Epicondyl. int.; das Gleiche gilt von der Luxation nach hinten für den Epicondyl. ext. Die grosse Schmerzhaftigkeit an dem betreffenden Punkte, die Möglichkeit der stärkeren lateralen Beweglichkeit des Armes, selbst nach der gelungenen Einrenkung, das Bestehen einer Ecchymosis an den betreffenden Stellen, sowie sogar der Crepitation, die abnorme Ab- oder Adductionsstellung etc. werden vor dem Uebersehen der Verletzung schützen. Das Uebersehen der Verletzung ist nach meiner Meinung meist weniger von der Schwierigkeit der Diagnosis als von der geringen Aufmerksamkeit, welche man derselben schenkt und von der Anschauung abhängig, dass die Verletzung für die Behandlung und für die Function unwesentlich sei. Ich halte das Erkennen dieses Leidens für besonders wichtig, weil beim Uebersehen desselben die zweckentsprechende Behandlung oft unterlassen wird und sich leicht eine pathologische Ab- oder Adduction des Vorderarmes entwickelt, welche sogar mit den Jahren stärker wird. Die intraarticuläre Fractur verlangt auch stets eine besondere Behandlung, damit keine Ankylosis entsteht, wodurch auch die Function wesentlich leidet.

§. 1491. Behandlung. Im Allgemeinen verlangt das Leiden die zweckentsprechende Querextension, wie wir das schon früher Bd. I, S. 698 u. 717 besprochen.

Complicirende Fractur des Radiusköpfchens bei Luxation.

§. 1492. Bruch des Radiusköpfchens wurde nach Malgaigne bei der Luxation nach hinten 2mal beobachtet mit gleichzeitiger Fractur des Process. coronoid.

Ich habe den Bruch des Radiusköpfchens neben Luxation nach hinten 2mal beobachtet. Wie wir noch nachher sehen werden, ist die Fractur überhaupt häufig von der Fractur des Process. coronoid. begleitet.

Alles was wir bezüglich der Häufigkeit des Bruches des Process. coronoid. gesagt haben, müssten wir auch hier bezüglich der Fractur des Randes des Radiusköpfchens wiederholen.

Im Falle A. Bérard bestand eine Luxation nach hinten. Die Luxation liess sich leicht einrenken, indes Druck auf den Oberarm und Vorderarm in entgegengesetzter Richtung genügte, um die Dislocation wieder zu erzeugen. Die Section wies nach, dass der Process. coronoid. und $^1/_3$ des Köpfchens des Radius mit einem Stücke des Halses, $^1/_2$" weit nach unten reichend, abgesprengt war.

Velpeau untersuchte bei einer Autopsie eine 6wöchentliche Luxation nach hinten und fand ausser der letzteren eine Querfractur des Process. coronoid. und eine gleiche des vorderen Drittels des Radiuskopfes (s. Kapitel Fract. capit. radii).

Ein wichtiges Zeichen ist nach Malgaigne's Ansicht die Möglichkeit, das Gelenk nach gelungener Einrenkung wieder leicht auszurenken.

Ich habe 2 Fälle beobachtet, wo dieses Symptom ebenfalls nicht fehlte; die Luxation trat nach der Einrenkung wieder gleich ein, sobald ich den Vorderarm, ohne gleichzeitig zu dehnen, etwas streckte.

In meinen beiden Fällen war zum mindesten $^1/_3$ des Köpfchens abgesprengt und konnte man den Defect deutlich palpiren. Der Defect bestand in der supinirten Stellung nach vorn; ob auch eine Absprengung des Process. coronoid. bestand, war so weit nicht nachzuweisen, als ich das Fragment nicht entdecken konnte, indes bestand in einem Falle in der Plica eine diffuse Anschwellung und grosse Schmerzhaftigkeit. Sobald das Radiusköpfchen bei der Streckung nach hinten auf die Emin. capit. wanderte und ich von vorn einen leichten Druck auf den Radius ausführte, so verlor der Radius auf der Emin. capit. seine Stütze und der ganze Vorderarm luxirte nach hinten. Ich legte damals in einem dieser Fälle einen Gipsverband an und nach 12 Tagen fand ich bei der Entfernung des Verbandes eine fast vollständige Ankylosis vor.

Wenn hier die Behandlung in der üblichen Weise 3—4 Wochen mit Gipsverband fortgesetzt worden wäre, so würde entschieden eine vielleicht nie zu überwindende Gelenksteifigkeit das Resultat der Behandlung gewesen sein.

Roser macht darauf aufmerksam, dass die Fractur des Radiusköpfchens auch sogar die isolirte Luxation der Ulua nach hinten begleitet. Es ist schon wunderbar, dass die Ulna ohne Radius, also allein luxirt; noch wunderbarer ist's jedoch, dass sich das Radiusköpfchen bei bestehender Luxatio ulnae nach hinten auf der Emin. capit. allein halten kann, wenn das Radiusköpfchen gebrochen ist.

Die Fractur des Radiusköpfchens begleitet selten die Luxation nach vorn, sowie die seitliche Luxation.

§. 1493. Behandlung. Die Behandlung einer solchen Verletzung wird die gleiche sein müssen, wie in dem von mir beobachteten Falle. Anfänglich vielleicht, für den Fall sich die Luxation stets wieder einstellt, ist die 6—10 Tage lang fortgesetzte Fixirung der reponirten Gelenkenden in der Flexionsstellung, um die Reposition dauernd zu sichern und nachher die longitudinale Extension indicirt. Letztere ist überhaupt geboten zur Verhütung der Ankylosis, einer Gefahr, welche bei jeder intracapsulären Fractur sehr gross ist. Hierbei ist's event. geboten, die Querextension des Oberarmes nach hinten und des Vorderarmes nach vorn zu machen, um den Cubitalfortsatz des Humerus über das Radiusköpfchen nach hinten zu leiten.

Complicirender Bruch der Eminentia capitata.

§. 1494. Die Fractur der Emin. capit. befördert sowohl die Dislocation beider Vorderarmknochen nach innen als nach aussen (Denucé, Schüller), ferner auch beider Vorderarmknochen nach hinten (selten), nach hinten und aussen (Malgaigne), in specie des Radiusköpfchens sowie der Ulna nach hinten.

In allen Fällen, mit Ausnahme von zweien, war das Fragment dem Radius gefolgt, in meinem Falle war der Radius luxirt und stand das Fragment an seinem ihm zugehörigen Orte; es musste daher zuerst der Radius luxirt sein, worauf die Fractur an zweiter Stelle entstand. Einen ähnlichen Fall berichtet Hamilton.

Der Bruch der Emin. capit. begleitet gleichfalls die isolirte Luxatio ulnae nach hinten; hierbei ist die Emin. capit. sammt dem Radius oft mit nach hinten geschoben (Roser).

Nach den Experimenten von Schüller ist die Absprengung der Epiphysenlinie der Emin. capit., um dies hier zusammenzufassen, die Folge der forcirten Ab- oder Adduction und gleichfalls die Ursache für die Luxation beider Vorderarmknochen nach hinten oder nach der Seite hin oder des Radiusköpfchens oder der Ulna allein.

Die Diagnose wird in frischen Fällen durch die Stellung und durch die Beweglichkeit des Fragmentes, durch die Verbreitung der Condylenlinie, durch den leichten Eintritt der Luxation, durch die abnorme Beweglichkeit des Condyl. ext. etc. gestellt. Gleichzeitig besteht an der äusseren Seite des Gelenkes eine Ecchymosis, eine grosse Schmerzhaftigkeit auf Druck, oft auch Crepitation; das Fragment lässt sich von vorn nach hinten bewegen. Das Bestehen der radialen Abduction, der Verkürzung des Armes an der radialen Seite, der leichteren seitlichen Verschiebbarkeit des Vorderarmes, selbst nach der gelungenen Einrenkung, sprechen gleichfalls für einen Bruch der Emin. capit. Die radiale Abduction wächst mit dem Alter der Verletzung.

Bei einer veralteten Luxatio cum fractura ist die Diagnose indes viel schwieriger; die fibrösen Ablagerungen als Folge der Luxation täuschen hier ebenso leicht Calluswucherung als Folge von Fractur allein vor; hierzu kommt noch, dass bei einer veralteten Luxation ebenfalls knöcherne Neubildungen entstehen. Ueber die Natur des verdickten Gewebes kann nur die Punction mit einer Karlsbader Nadel Aufschluss geben; dieselbe kann auch gleichzeitig über die Richtung der knöchernen Ablagerung einigen Anhaltspunkt gewähren und für den Fall letztere sich der bekannten Richtung der Fractur nähert, so gewinnt man einige Stütze für die Annahme der Fractur der Emin. capit.

Die genaue Diagnose ist bei frischen Fällen wegen der Entstehung der Ankylosis und der stets wachsenden radialen Abductionsstellung des Armes sehr wichtig.

§. 1495. Behandlung. Die Behandlung dieser die Luxation complicirenden Fractur fällt nach der gelungenen Einrenkung mit derjenigen der isolirten Fractur zusammen; es wird im Allgemeinen von Anfang an die longitudinale permanente Extension des Vorderarmes

nach unten und aussen mit der Querextension des Gelenkes nach innen zu verbinden sein.

Diese Behandlung muss besonders zur Verhinderung der Ankylosis und der radialen Abductionsstellung des Vorderarmes eingeleitet werden. In veralteten Fällen ist event. bei starker Functionsstörung die Arthrotomie mit Vernähung nöthig.

Bei gleichzeitiger bedeutender Winkelstellung ist die keilförmige Excision zur Ausgleichung der Deformität vorauszuschicken, um in einer 2. Sitzung die Arthrotomie auszuführen.

Complicirender Bruch des Condyl. int.

§. 1496. Die Luxation des Radiusköpfchens nach hinten ist besonders oft mit dieser Fractur complicirt. Die Ulna weicht meist, mit der abgebrochenen Trochlea in Verbindung bleibend, nach hinten, während der Radius nach hinten luxirt ist, um der Ulna folgen zu können.

Der Epicondyl. int. bewahrt in diesem Falle seine Beziehung zum Olecranon, indes nicht zum Condyl. ext.

Das Olecranon springt nach hinten und innen stark vor; nach innen und vor demselben fühlt man im normalen Abstande den Epicondyl. int., der Radius ist in der gleichen Richtung der Ulna nach hinten und innen gefolgt, der Epicondyl. ext. steht indessen weiter nach vorn vor dem Radiusköpfchen; nach innen und vorn von dem Epicondyl. ext. entdeckt man in der Ellenbeuge die freie Emin. capit., während noch weiter nach innen man in eine Lücke fällt; es fehlt die Trochlea daselbst.

Der Querdurchmesser zwischen dem Epicondyl. ext. und int. ist bedeutend vergrössert. Das Olecranon und der Epicondyl. int. ist dem Acromion genähert und vom Epicondyl. ext. entfernt.

Der Vorderarm ist nach innen geneigt. Malgaigne theilt 2 Fälle mit; ich habe einen Fall beobachtet; die Behandlung von Malgaigne's Seite bestand in Einrenkung und Flexion. Ich würde hier gleichfalls, wie ich es in meinem Falle gethan, von Anfang an die permanente Extension anwenden.

Die Fractur des Condyl. int. begleitet die complete Luxation nach hinten und nach der Seite oft ohne besondere Dislocation des Fragmentes und giebt sich zuweilen erst nachträglich durch die starke Calluswucherung zu erkennen. Die Fractur besteht auch neben der Luxation des Vorderarmes nach innen. Ich habe einen solchen veralteten Fall beobachtet und resecirt.

Hierbei stand die Ulna auf dem Epicondyl. int., der Radius auf der Trochlea; die Trochlea war stark nach oben hinten und innen gewichen. Der Vorderarm war stark adducirt.

Wenn ich den Fall noch einmal zu beobachten Gelegenheit hätte, so würde ich zuerst aus dem äusseren Rande des Humerus einen Keil reseciren und dem Process. cubit. die normale Lage zur Achse des Humerus geben, um nachträglich die directe, mit Eröffnung des Gelenkes verbundene Reposition der Vorderarmknochen, event. mit temporärer Vernähung, vorzunehmen (s. Bd. I S. 701, Fig. 166).

Complicirende Fractur des einen Vorderarmknochens mit Luxation des anderen.

§. 1497. Die Luxationen können ausserdem in der verschiedendsten Weise mit Fracturen der Vorderarmknochen complicirt sein; so ist's eine bekannte Thatsache, dass die Fractur der Ulna oft mit der isolirten Luxation des Radiuskopfes nach aussen oder nach hinten oder nach vorn verbunden ist, und umgekehrt die Fractur des Radius mit der isolirten Luxation der Ulna nach hinten und nach innen.

Ich habe 6 Fälle von Luxation des Radiusköpfchens mit Fractur der Ulna beobachtet; in 3 Fällen gelang die dauernde Reposition durch die Anwendung der permanenten Extension. Die andern 3 Fälle kamen zu einer Zeit zur Beobachtung, wo ich die permanente Extension noch nicht anwandte und alle Bemühungen zur Retention des eingerenkten Köpfchens vergeblich waren.

In 3 veralteten Fällen machte ich nachträglich die Resection des nicht einrenkbaren Radiusköpfchens, und zwar insoweit mit Erfolg, als die Beweglichkeit des Vorderarmes vollkommen erhalten blieb, indes war der Arm radialwärts etwas stark abducirt und ausserdem bestand eine Deformität der Ulna. Durch die Anwendung der permanenten Extension in der Nachbehandlungsperiode hätte man diese beiden Calamitäten vermeiden können.

§. 1498. Behandlung. Ich würde daher in Zukunft in frischen Fällen die Einrenkung machen und die permanente Extension anwenden; in veralteten Fällen die offene Reposition und Vernähung des Radiusköpfchens mit der Emin. capit. ausführen, wie ich es in zwei Fällen mit vollständigstem Erfolge gethan habe. Beim Misslingen wäre indes die Resection mit nachfolgender permanenter Extension am Platze.

Complicirende Fractur beider Vorderarmknochen mit Luxation nach hinten.

§. 1499. Fractur beider Vorderarmknochen. Es sind viele Fälle von Fractur beider Vorderarme mit Luxation beider Vorderarmknochen nach hinten bekannt.

Die Fractur kann in der Mitte und am unteren Epiphysenende der Vorderarmknochen liegen.

Ich habe 3 Fälle gesehen, ein Fall, welcher in Bezug auf die Complication das Möglichste leistet, ist folgender:

K., 16 Jahre alt, fiel etwa 30 Fuss hoch von einem Dache herunter, zuerst auf den oberen Rand einer Pumpe und dann erst auf die steinerne Platte des Hofraumes.

Es bestand 1. eine Luxation des linken Vorderarmes nach hinten, ausserdem 2. eine Fractur von mehreren Rippen, complicirt mit Lungenzerreissung und Ruptur von Lungenblutgefässen, Haemoptoe; 3. eine Fractur der linken Darmbeinschaufel, 4. des rechten Radius, unmittelbar oberhalb des Handgelenkes, 5. der Basis cranii mit vollständigem Gehörverluste an der linken Seite; 6. eine Fractur des äusseren Condylus des rechten Femur; 7. eine Fractur beider Vorderarmknochen oberhalb des linken Handgelenkes; 8. eine zweite Fractur beider Vorderarmknochen, ungefähr in der Mitte

gelegen; 9. es bestand ferner noch eine Luxation des linken Os hamatum und capitatum und Fractur des letzteren; 10. eine Luxation der Basalphalanx des linken kleinen Fingers nach dem Dorsum hin.

Patient überstand alle Verletzungen. Von dieser Fractur interessirt uns hier nur die Verletzung des linken Vorderarmes und der Hand. Es bestand an der linken oberen Extremität eine Fractur beider Vorderarmknochen unmittelbar oberhalb des Gelenkes; eine Doppelfractur in der Mitte des Vorderarmes, eine Luxation des Vorderarmes nach hinten und eine gemeinschaftliche Luxation des Os hamatum und capitatum nach dem Dorsum der Hand zu und Fractur des letzteren. An letzter Stelle bestand noch eine Luxation der Basalphalanx des kleinen Fingers auf das Dorsum. Es entsteht hier die schwer zu beantwortende Frage, was war das Primäre, die Luxation des Vorderarmes nach hinten oder die Fractur, und ferner, wie entstand die eine Verletzung, nachdem die andere schon voraufgegangen war? Es lässt sich wohl annehmen, dass ein Theil der Vorderarmverletzungen mit dem Aufschlagen des Körpers auf die Pumpe im Zusammenhange steht, während ein anderer Theil der Fracturen und der Luxationen demjenigen auf den Fussboden zufällt. Es ist aus einer bedeutenden Abschilferung, welche an dem Rücken und der Innenseite des Vorderarmes unterhalb des Olecranon liegt, die Annahme erlaubt, dass die Luxation des Vorderarmes nach hinten durch directe Gewalt entstanden, indes für diesen Fall der Annahme bleibt's noch schwer zu erklären, wie die Vorderarmknochen, welche durch ihre beiden Fracturstellen in ihrem Zusammenhange so gelockert waren, noch eine Zerreissung der Gelenkkapsel und Luxation statt einer grösseren Diastase der Fragmente einleiten konnten.

Ich nehme an, dass Patient mit dem Dorsum des Handrückens zuerst auf die Pumpe aufschlug und dadurch eine Fractur der Vorderarmknochen oberhalb des Handgelenks mit volarer Verstellung des unteren Fragmentes des Radius hervorrief; gleichzeitig oder, besser gesagt, unmittelbar voraufgehend, entstand durch die gleichen mechanischen Eingriffe eine Luxation des Os hamatum und capitatum auf das Dorsum. Für letztere Annahme spricht der Umstand, dass nicht das ganze Dorsum auf dem Pumpenrande Stütze gewinnen konnte, sondern nur die peripheren Enden der Metacarpalknochen, wo auch allein bezüglich des Dorsum manus eine scharfe Quetschwunde lag. Zuerst luxirten das Os capitatum und hamatum durch die starke Flexion der betreffenden Metacarpalknochen im Carpometacarpalgelenke. Der Kopf des Os capitatum wurde gleichzeitig abgebrochen. Da die letzteren indes selbst nach der vollendeten Luxation noch durch starke Bandmasse relativ gefestigt sind und wohl nicht so leicht ganz aus ihren Verbindungen mit dem benachbarten Wurzelknochen herausgehoben werden, so reichte die erste Gewalt unter der Benutzung der noch bestehenden carpalen Verbindungen noch aus, um dieselbe auf die erste Handwurzelreihe fortzupflanzen und das Lig. carpo-dorsale stark anzuspannen, so dass die Abrissfractur des unteren Epiphysenendes des Radius nach der Vola hin entstand. Hierauf fiel Patient mit der inneren und hinteren Seite des Vorderarmes auf den Fussboden und zog sich die Luxation nach hinten zu (Rotations- und Abductionsluxation).

Bei dieser Erklärungsweise ist es schwierig, die Entstehung der noch restirenden Fractur beider Vorderarmknochen in der Mitte klar zu legen. Man muss annehmen, dass sie durch das Anschlagen des Vorderarmes auf den Fussboden entstand, dass die Kraft noch nicht ganz erschöpft war und der noch bestehende Zusammenhang der Fragmentenden unter einander noch hinreichte, um die Rotations- und Adductionsluxation der beiden oberen Fragmentstücke durch directe Gewalt entstehen zu lassen. Diese Erklärung hat natürlich ihre grossen Lücken und soll nur ein Versuch sein. Es bleibt hierbei weiter noch unerklärt die Entstehung der Luxation des kleinen Fingers auf das Dorsum.

Die Luxation beider Vorderarmknochen nach hinten könnte noch als Folge des Aufschlages auf den Pumpenrand aufgefasst werden. Als Patient nach der in der erwähnten Weise erfolgten Luxation in den Handwurzelknochen und nach der Fractur der Vorderarmepiphyse über den unterstützten Handrücken hinüberschwang, wurde der Vorderarm noch weiter auf dem Pumpenrande fixirt, während der Oberarmknochen in dorsale Hyperflexion gestellt und der Process. cubit. nach vorn durch die vordere Kapsel hindurch gedrängt wurde. Bei dieser Erklärung blieb zur Entstehung der Luxation des kleinen Fingers nur noch übrig, anzunehmen, dass Patient beim Auffallen auf den Boden denselben allein vorgestreckt hatte. Die Fractur beider Knochen in der Mitte des Vorderarmes muss hierbei durch directe Gewalt entstanden sein.

Die Luxation des kleinen Fingers könnte auch noch beim Aufschlagen auf den Pumpenrand durch directe Verschiebung des Metacarpalkopfes nach der Vola hin zu erklären sein. Diese Annahme erhält einige Stütze durch die Verletzung der Haut am Pumpenrande in der Gegend der Metacarpalköpfe.

Bisel beobachtete eine interessante Combination von Luxation und Fractur beider Vorderarmknochen. Das nach hinten luxirte Olecranon stand weit nach innen, das verrenkte Radiusköpfchen weit nach aussen, der Bruch der Ulna und des Radius lag 5 cm oberhalb des Handgelenkes; in der offenen Wunde lagen die Fragmente, der Radius über die Ulna gekreuzt. Einen ähnlichen Fall sah Guérsant.

Das Bestehen der complicirenden Fractur beider Vorderarmknochen verlangt die Anwendung der permanenten Extension sowohl für die Fractur als Luxation.

Complicirte Luxation. Offene Luxation.

§. 1500. Malgaigne hat 19 Fälle gesammelt, 3mal war hierbei das Gelenkende nicht zu Tage getreten (Fälle von B. Bell, Boudant und Boulet).

Die Complication entstand in allen 3 Fällen durch die directe Gewalt von aussen nach innen.

In den 16 anderen Fällen war der Process. cubit. der verletzende Theil gewesen und hatte von innen nach aussen die Integumente perforirt, während bei den 3 eben erwähnten Luxationen, sowie in 2 von mir beobachteten Fällen von Luxation nach hinten mit Verwundung der Weichtheile hinten oder auf der Seite die Weichtheilverletzung höchst wahrscheinlich als Folge des Aufschlagens der Gelenktheile auf die Erde auftrat; die Verletzung entstand daher von aussen nach innen.

In einem 4. Falle von mir (Luxation nach hinten) hatte der Process. cubit. die Weichtheile an der vorderen Seite von innen nach aussen durchtrennt.

10 von diesen 16 Fällen kamen bei der Luxation nach hinten vor, einer bei einer Luxation nach hinten und aussen (Cooper) und einer bei einer Luxation nach hinten und innen (Hublier), 1mal trat der Process. cubit. bei einer Luxation von vorn nach hinten durch (Prior) und 2mal trat derselbe, bei der Luxation nach innen, nach aussen vor (Laugier).

v. Pitha erzählt ebenfalls einen Fall von Perforation des Process. cubit., wo derselbe die Weichtheile vorn perforirte. Die Arteria und Vena cubit. lagen frei präparirt vor, ohne zerrissen zu sein. Radialpuls war schwach zu fühlen. Am 5. Tage trat eine Blutung ein, Arterie und Vene lagen schwarz brandig vor, am 10. Tage stiessen sich die necrotischen Gefässe ab. Die Heilung gelang allerdings, nachdem der Knabe eine eitrige Entzündung des Gelenkes durchgemacht hatte, mit Erhaltung der Beweglichkeit.

Hueter hat einen gleichen Fall beobachtet, wo er die Amputation nachschicken musste.

Der Process. cubit. kann oft sehr weit hinauftreten (Petit). Busch erwähnt ebenfalls einen einschlägigen Fall. Im Falle Waimann war sogar der Process. cubit. tief in den Boden eingedrungen.

Bei der perforirenden Luxation des Cubitalfortsatzes nach vorn (Luxation des Vorderarms nach hinten) ist sehr oft die Emin. capit., seltener der innere Condylus mit abgebrochen.

Die Prognosis war selbst in früheren Zeiten nicht so ungünstig, denn von den 16 Malgaigne'schen Fällen verliefen nur 4 tödtlich, 12 glücklich. Zwei der tödtlich endigenden Fälle waren complicirte Luxationen mit Durchtreten des unteren Humerusendes, einer ohne diese Complication.

Frera theilt einen interessanten Fall mit, wo nach der Reposition Gangrän drohte, so dass er genöthigt war, das Gelenk wieder auszurenken und erst am 21. Tage wiederum die Einrenkung vorzunehmen. Die Heilung und der Wundverlauf waren gut. In den 12 Fällen, wo nach Malgaigne die Reposition gemacht wurde, trat 3mal Tod durch Sepsis und 1mal durch Gangrän ein.

Billroth hat in 4 Fällen primär resecirt, hiervon starben zwei. In der letzten Zeit sind die Berichte über den glücklichen Verlauf von Luxation mit Perforation des Humerusendes seit der Einführung der antiseptischen Behandlungsmethode viel zahlreicher geworden.

Bardeleben theilt 2 Fälle mit, Köhler und Schreiber je einen, ich sah gleichfalls einen.

§. 1501. Behandlung. Die Behandlung dieser Verletzung ist heute keine zweifelhafte mehr; man wird reponiren und antiseptisch behandeln. In weitaus der grössten Anzahl der Fälle wird nicht nur das Glied, sondern auch die Beweglichkeit des Gelenkes erhalten bleiben, wenn man exact drainirt und antiseptisch behandelt und zumal wenn man frühzeitig die Behandlung mittelst permanenter Extension und Gymnastik nachschickt.

Die Resection des Splitters wird bei complicirtem Knochenbruche nur in den Fällen nöthig, wenn die Knochentheile so weit aus ihrer Verbindung gelockert sind, dass ihre Ernährung gefährdet wird. Der Knochen würde unter diesen Verhältnissen als abgestorbener Fremdkörper nachträglich das Resultat der antiseptischen Behandlung sehr leicht gefährden. Im letzteren Falle muss also die möglichst eingeschränkte Resection des betreffenden Knochenstückes gemacht werden.

Wenn indes der betreffende Theil noch gehörige Periost- oder Kapselbrücken hat, so wird man ihn reponiren. Die Verletzung der Arterie und Vene verlangt die doppelte Unterbindung.

Unter den Malgaigne'schen Fällen war die Behandlung 12mal, mit 8 Heilungen, eine rein conservative, 4mal war das Gelenk sogar beweglich; die Resection wurde 4mal ausgeführt, jedesmal mit günstigem Erfolge.

Complicirende Nerven- und Arterienverletzung.

§. 1502. Verletzung des N. medianus. Als fernere complicirende Verletzung der Luxationen sind wir noch den Verletzungen des N. medianus bei der Luxation nach hinten und nach der Seite hin begegnet.

Der N. medianus wird bei der Luxation nach hinten durch den andrängenden Process. cubit. verletzt. Bei der Luxation nach der Seite ist der Nerv durch seine verschiebbare Lage selten einer Verletzung ausgesetzt, eher kann er secundär durch den hypertrophischen Callus seitens des gleichzeitig abgebrochenen Condyl. int. oder auch primär durch das Fragment selbst leiden.

Bei den Radiusluxationen kann die Verletzung nicht gut eintreten. Hier wird der tiefe Ast des N. radialis oft verletzt.

§. 1503. Verletzung des N. uln. Der N. uln. wird zuweilen bei der Luxation beider Vorderarmknochen nach hinten gedehnt und gezerrt; dieselbe tritt noch am leichtesten ein bei einer gleichzeitigen Fractur des Epicondyl. oder Condyl. int.

Bei der isolirten Luxation der Ulna nach der Seite hin tritt häufig eine Quetschung des Nervus ulnaris von dem nach innen dislocirten Olecranon etc. ein.

Bei der Luxation nach vorn kann der Nerv in der gleichen Weise durch den nach hinten gewichenen Process. cubit. wie bei der Luxation nach hinten der N. med. gedehnt werden.

Bei der Luxation nach der Seite hin wird der N. uln. entweder gequetscht von der nach innen gewichenen Ulna oder bei der Luxation beider Vorderarmknochen nach innen oder bei der Luxation nach aussen gezerrt und gedehnt.

§. 1504. Verletzung des N. rad. Der N. rad. wird am häufigsten bei der Luxation des Radiusköpfchens nach vorn verletzt, speciell der tiefe Ast desselben; derselbe kann auch bei der Luxation nach aussen gezerrt werden.

Die Nervenverletzung verlangt die electrische Behandlung, event. beim Ausbleiben der Heilung die Blosslegung und Dehnung der Narbe bei bestehender Atrophie, resp. Anfrischung und Vernähung bei bestehender Trennung oder starker Narbenentartung.

§. 1505. Verletzung der Art. cubit. Die Art. cubit. wird am häufigsten beobachtet bei der Luxation nach hinten; wir haben derselben schon gedacht. In meinem Falle war Arterie und Vene ganz, der N. medianus fast ganz durchtrennt. Das Resultat war trotzdem ein sehr gutes.

Pitha erreichte in einem Falle noch Heilung, wiewohl secundär die Arterie necrotisch wurde. Im Falle Frera entwickelte sich, wie oben erwähnt und wo wahrscheinlicher Weise ebenfalls die Verletzung der Arterie vorlag, eine drohende Gangrän. Es wurde Heilung erzielt.

Im Falle Cruveilhier bestand gleichfalls eine Zerreissung der Arterie und des N. medianus; auch in diesem Falle war das Endresultat ein günstiges.

§. 1506. Behandlung. So viel geht aus den obigen Mittheilungen hervor, dass selbst die Complication der complicirten Luxation mit der Verletzung der Arterie und des N. medianus keine Indication zur Amputation abgiebt.

Busch (Lehrb. der Chirurgie, 1864, Bd. III, S. 72) räth sehr, in diesen Fällen die conservative Behandlung zu befolgen.

Wenn die Art. cubit. verletzt ist, so wird man dieselbe in loco oberhalb und unterhalb der Verletzung unterbinden und in der Mitte durchschneiden. Erst beim nachträglichen Eintritte des Brandes wird die Amputation nöthig werden.

Die von Malgaigne angeführten Resultate haben für uns in der antiseptischen Zeit nur insofern Werth, als hierdurch gezeigt wird, wie weit man damals schon in der Conservirung des Gelenkes ging. Andererseits ist allerdings zu berücksichtigen, dass die schlechten Resultate seltener veröffentlicht worden sind als die guten.

Complicirte Verletzungen der Radiusluxation.

§. 1507. Complication der Radiusluxation mit Fractur. Die Luxation des Radius ist sehr oft mit Fractur der Ulna, des Condyl. int., des Epicondyl. int., seltener des Condyl. ext. complicirt. Selten sind die Luxationen des Radius mit Fractur der Continuität desselben complicirt. Häufiger beobachtet man die Fractur des Pfannenrandes des Köpfchens neben Luxation beider Vorderarmknochen nach hinten.

Malgaigne jedoch sah eine Fractur beider Vorderarmknochen im mittleren Drittel und eine Fractur des Radius allein im mittleren Drittel, beide mit Luxation des Radiusköpfchens nach vorn complicirt; Cooper sah eine Fractur des Olecranon mit Luxation des Radius nach aussen complicirt.

§. 1508. Complication der Radiusluxation mit Fractur der Ulna. Viel häufiger kommt indes die Complication der Luxation des Radiusköpfchens mit Fractur des mittleren oder oberen Endes der Ulna vor. Roser hat speciell auf die letzte aufmerksam gemacht. Malgaigne hebt erstere mehr hervor, er selbst hat 4 solche Fälle beobachtet und noch 4 weitere gesammelt. Ausserdem befindet sich ein Präparat von Desault im Museum Dupuytren. — Ich habe diese Complicationsart jüngst 3mal beobachtet und gehörten dieselben alle dem höheren Alter an. Es lag die Fractur einmal im mittleren, einmal im oberen Drittel und einmal ganz nahe dem Process. coronoid.

In einem Falle konnte die Luxation nach hinten durch Streckung in eine Luxation nach vorn verwandelt werden. — Meist ist das Radiusköpfchen nach aussen (Cooper) oder nach vorn dislocirt, seltener nach hinten.

Der Fall Gerdy und das Präparat von Desault betrafen eine Luxation nach vorn und aussen. Malgaigne sah auch zwei gleiche. Im Falle Cooper, wo das Olecranon gebrochen war, war der Kopf direct nach aussen gewichen, in den übrigen Fällen war der Kopf nach vorn gewichen.

Die Fractur der Ulna mit der Luxation nach hinten wurde bisher, so viel mir bekannt, von v. Pitha nur 2mal und von mir combinirt gesehen. Dieselbe entstand durch einen Fall auf den an den Leib adducirten Arm. Die Erklärung für die Entstehung dieser Luxation ist nur durch die Annahme zu geben, dass bei dem Falle der Vorderarm in starke Adduction getrieben und gleichzeitig forcirt pro-

nirt worden ist. Malgaigne leugnet nicht die Möglichkeit dieser Luxation nach hinten.

Die Luxation entsteht meist durch Stoss, directe Gewalt; Streubel theilt indes einen Fall mit, wo die Fractur der Ulna und Luxation des Radiusköpfchens durch indirecte Gewalt, Hyperextension und Dorsalflexion entstand. Die Verletzung Gerdy's war ebenfalls durch Fall auf die ausgestreckte rechte Hand entstanden.

§. 1509. Die Diagnosis ist keine sehr schwierige, wofern nur der Verletzung die gehörige Aufmerksamkeit geschenkt wird, in den meisten Fällen wird die Luxation wegen der bestehenden grossen Anschwellung übersehen. Die Aufmerksamkeit des Chirurgen ist hauptsächlich durch die Fractur gefesselt. Im Falle Nivet und Gerdy wurde die Diagnosis gleich gestellt.

Ich habe 2mal die Diagnose gleich, 1mal, und zwar im ersten Falle, indessen erst nach 14 Tagen gestellt. Ich hatte nachträglich stets die goldene Regel von Malgaigne befolgt, nämlich bei jeder Fractur der Ulna nicht die Untersuchung des Radiusköpfchens zu unterlassen. Dieselbe ist um so mehr indicirt, als oft bei einer Fractur des Vorderarmes die Anschwellung des Vorderarmes eine sehr bedeutende ist und oft das Gelenk überschreitet. Bei diesem Vorgehen stützt man sich auf den Erfahrungssatz, dass eine einfache Fractur selten von einer so bedeutenden Anschwellung des Vorderarmes begleitet ist, dass das Gelenk überschritten wird. Dieselbe ist daher noch mehr nothwendig, wenn neben der Anschwellung der Ulnarfractur, welche vom Gelenke getrennt ist, eine Anschwellung und Schmerzhaftigkeit des Gelenkes besteht.

§. 1510. Schwierigkeit der Reposition. Die Einrenkung einer jeden Luxation des Radiusköpfchens combinirt mit Fractur der Ulna ist schon bei frischen Verletzungen sehr schwer; diese Schwierigkeit nimmt im Allgemeinen mit dem Alter der Verletzung durch Kapselretraction, Verkleinerung der Kapselöffnung etc. noch bedeutend zu. Nach der eingetretenen Consolidation des Ulnarbruches wird allerdings andererseits die Einrenkung erleichtert, weil man eine festere Stütze und bessere Handhabe hat. Die Einrenkung gelingt indes meist trotzdem nicht, weil das centrale Radiusende oft von der Fracturstelle aus durch eine fehlerhafte Fragmentstellung in einer abnormen Richtung fixirt ist. Wenn die Einrenkung selbst schon Schwierigkeiten bietet, so gilt dieses noch viel mehr von der Erhaltung der Reposition.

Die Einrenkung gelang mir stets mit der Extension, event. ist Arthrotomie mit der temporären Naht am Platze.

Complication der Luxation des Radiusköpfchens mit Fractur des Condyl. int. oder des Process. coronoid.

§. 1511. Die Luxation des Radiusköpfchens ist ausserdem zuweilen complicirt mit Fractur des Process. coronoid., mit Fractur des äusseren und inneren Epicondylus, mit Fractur des Condyl. ext. combinirt. Diese Complicationen haben schon alle ihre Erledigung gefunden.

Resection des Ellenbogengelenkes.

Wie wir bei den Schussverletzungen, den complicirten Fracturen, der complicirten Luxationen gesehen haben, ist die Resection des Ellenbogengelenkes häufig indicirt. Wir haben bisher die Ausführung der Operation noch nicht besprochen und hänge ich dieselbe daher am Schlusse der Abhandlung über die Luxation an.

§. 1512. Geschichtliches. Wainman entfernte zuerst bei einer complicirten Luxation das Gelenkende des Humerus, H. Park und Moreau sen. führten zuerst die methodische Resection ein, Jeffray machte zuerst Gebrauch von der Kettensäge und schonte den N. uln. Mr. Syre von Gloucester, nachher Justamond führten eine partielle Resection des Cubitalfortsatzes aus, Bilger räumte 1765 bei einer Schussverletzung die Splitter aus, es folgten Mecklenburg, Goerke, letzterer führte 1793 die Totalresection wegen einer Schussverletzung aus, Jäger, Textor, Blasius, Heyfelder etc. wegen Caries (ersterer 1794). Larey trat lebhaft für die Resection ein. Es reihten sich in der Kinderpraxis Jose Stansfield 1817, Hey 1823, Crampton 1828 an, Syme hatte 1855 über 100 Resectionen ausgeführt.

In Deutschland erhielt (in den Schleswig-Holsteinischen Kriegen) die Resection durch v. Langenbeck, Stromeyer, Esmarch, Schwarz allgemeine Verbreitung, trotzdem wurde sie im Krimkriege, im italienischen Kriege sehr wenig ausgeführt, nur von Neudörffer. In den Kriegen 1864, 1866 und 1870 wurde dieselbe allgemein eingeführt, indes das Indicationsgebiet genauer präcisirt.

§. 1513. Wir haben schon im Vorhergehenden die Indicationen der Resection besprochen. Es empfiehlt sich in Folgendem das Indicationsgebiet im Zusammenhange zusammenzustellen.

Bei den Ellenbogengelenksverletzungen: bei den Schussverletzungen, complicirten Fracturen und complicirenden Luxationen streiten die conservativ-exspectative Behandlung, die Resection und Amputation um das Vorrecht.

Die Amputation ist primär bei Verletzungen nie, ausser bei totaler Zerschmetterung des Gliedes oder intermediär und secundär beim Fehlschlagen der beiden anderen Methoden indicirt.

Die Resection tritt im Allgemeinen erst dann in ihre Rechte ein, wenn die conservativ-exspectative Behandlung vergeblich versucht worden, oder die Splitterung und Weichtheilverletzung eine derartig ausgedehnte ist, dass eine Conservirung der Splitter nicht mehr möglich ist.

Die primäre Resection ist daher nur bei intensiven und ausgedehnten Verletzungen am Platze, muss indes auf die Entfernung der nicht ernährungsfähigen Splitter beschränkt werden. Eine begrenzte, indes totale Zermalmung verlangt auch eine begrenzte Resection, insofern die Splitter durch die Zermalmung oder durch den Verlust des Zusammenhanges mit den Weichtheilen die Ernährungsfähigkeit verloren hat.

Die Totalresection ist bei einer totalen Zerschmetterung des Knochengelenkes und bei ausgedehnter Weichtheilverletzung am Platze.

Intermediär ist die Resection nach Schussverletzungen, Rinnen-, Kapsel-, Lochschuss etc., complicirten Gelenkfracturen, Luxationen indicirt, wenn die antiseptische Occlusion oder Drainirung im Stiche lässt. Im ersten Falle muss man vorher noch die ausgedehnte Drainirung und Desinfection des Gelenkes versuchen, wofern die Verjauchung noch eine capsuläre, der Knorpel noch nicht abgestossen ist, das Periost nicht zu sehr gelitten und keine Jaucheretention in der Fissura und Knochenspalte etc. besteht. In letzterem Falle ist je nach der Ausdehnung der Splitterung die partielle oder totale Resection am Platze.

Secundär ist die Resection am Platze bei ausgedehnter Eiterung und drohender Pyämie oder Eiterung in Folge von necrotischen Splittern, im ersteren Falle ist die totale, im letzteren die partielle Resection event. nur die Necrotomie geboten.

§. 1514. Indication bei der subcutanen Luxation. Subcutane Luxationen geben dann erst zur Resection Veranlassung, wenn die Function bedeutend gelitten hat.

Hierbei wird indes noch vorausgesetzt, dass vorher der percutane Repositionsversuch mit Eröffnung, Arthrotomie, des Gelenkes nach Trendelenburg nicht zum Ziele geführt hat, resp. die Gelenktheile stets wieder spontan luxiren. Durch die Vernähung des Radiusköpfchens mit der Emin. capit. wird man den Eintritt der Luxation wirksam hindern können. Druck seitens des luxirten Gelenkkopfes auf die Gefässe und Nerven, consequente Ernährungsstörung, drohende Gangrän, Neuralgie, Atrophie etc. können ebenfalls diese Operation indiciren.

§. 1515. Indication bei Ankylosis. Ob man auch bei Ankylosis in flectirter Stellung die Resection machen solle, ist noch nicht endgültig entschieden. Ein jeder Chirurg wird hier den Schluss aus seiner eigenen Erfahrung, welche er mit den Resectionen gehabt hat, ziehen.

Ich habe stets in diesen Fällen von Ankylosis bei guter Function der Nerven ohne Rücksicht auf die Stellung des Gelenkes mit bestem Erfolge die Resection ausgeführt; allerdings machte ich hierbei, worauf ich einen grossen Werth lege, Gebrauch von der permanenten Extension und begrenzte die Resection aufs Aeusserste. Muskelatrophie ist keine Contraindication, unter der folgenden gymnastischen und electrischen Nachbehandlung kräftigt sich die Muskulatur.

Bidl, Jean Bapt., hat 59 Ellenbogengelenkresectionen zusammengestellt, welche wegen Ankylosis veralteter Luxationen gemacht worden waren.

Ollier hat ebenfalls in 2 Fällen mit gutem functionellen Resultate resecirt. Hueter plaidirt gleichfalls für die Resection, indes nur dann, wenn die Function gelitten.

§. 1516. Complicirte Luxation. Die complicirten Luxationen können nur dann die Resection indiciren, wenn die Reposition resp. die Erhaltung derselben selbst mit Vernähung der Emin. capit. und des Radiusköpfchens unter einander unmöglich wäre oder wenn secundär eine Verjauchung oder Eiterung einträte.

§. 1517. Methoden. Die Hauptmethoden, welche mit Recht Anspruch auf eine genaue Besprechung erheben dürfen, sind I. der Längsschnitt von Langenbeck am innern Rande des Olecranon.

1. Resection nach v. Langenbeck. Während früher das Gelenk mehr durch Lappenschnitt, H-Schnitt von Moreau, T-Schnitt von Jäger etc. freigelegt wurde, sucht man jetzt durch Längsschnitte sich dem Muskelfaserverlauf anzupassen, um möglichst wenig die Muskeln in ihrer Continuität zu trennen.

Durch ausgiebige Verlängerung des Längsschnittes gelingt es hierbei stets, sich einen freien Zutritt zum Gelenk zu verschaffen.

Der etwa 8—10 cm grosse Längsschnitt verläuft über die Mitte des Olecranon etwas mehr nach innen. Der Schnitt dringt bis auf den Knochen, das Periost durchtrennend, vor und gehört mit seiner unteren Hälfte ganz der Ulna, mit seiner oberen dem Humerus an. In der unteren Hälfte des Schnittes wird nun das Periost nach beiden Seiten hin mit dem Elevatorium von der Ulna in zwei longitudinalen Streifen abgehoben. Am Olecranon selbst muss man das Faserlager, welches das Periost ersetzt und mit der Fascia des Vorderarmes sowohl wie mit der Tricepssehne in Zusammenhang steht, mittelst Scalpell und Hakenpincette vorsichtig abpräpariren. Oberhalb des Olecranon sticht man das Messer senkrecht ein und schiebt dasselbe senkrecht durch den Muskel nach oben bis zur obersten Grenze des Hautschnittes und theilt somit von unten nach oben, in einem Schnitte vordringend, die Tricepssehne und den Muskel in zwei seitliche Hälften.

Durch den einzigen Schnitt vermeidet man, dass die Muskel- und Sehnenfasern in verschiedenen Ebenen zerschnitten werden; letzteres lässt sich bei der Anlegung von mehreren sich folgenden Schnitten nicht vermeiden. Hierauf präparirt man unter sorgfältiger Schonung des Zusammenhanges der Tricepssehne mit dem Perioste letzteres von dem oberen Ende des Olecranon nach innen ab und schiebt die innere Hälfte des Muskels und des Periostes nach innen. Die Schnitte zur Ablösung der Sehne der Triceps müssen longitudinal, kurz und flach auf den Knochen aufgesetzt sein.

Der Daumen der linken Hand schiebt hierbei, sich hart am Knochen haltend, den inneren Periostwundrand immer weiter nach innen gegen den Epicondyl. int. hin vor, während das Elevatorium das Periost resp. die Kapsel nach oben und nach unten von dem Rande der Gelenkfläche abhebelt. Man darf hierbei zuweilen das Elevatorium durch das Messer ersetzen, indes stets nur kurze, dicht am Knochen sich haltende Messerzüge ausführen. Es empfiehlt sich, je weiter man nach innen vorschreitet, um so mehr den Arm in Flexion zu stellen, da in dem nach innen gebildeten Weichtheillappen der N. uln. eingebettet ist. Letzterer darf gar nicht zu Gesicht kommen. Bei einer etwaigen Nervenverletzung würde man natürlich die paraneurotische Nervennaht anlegen.

In der Nähe des Epicondyl. int. muss man seine ganze Aufmerksamkeit darauf richten, die Ansätze der Muskeln und das Lig. int. mit dem Perioste im Zusammenhange zu schonen. Dieses Operationsmoment bietet wegen der starken Prominenz des Epicondyl. int. oft grosse Schwierigkeiten. Durch das stärkere Beugen wird der Epicondylus viel eher in die Wundspalte geleitet, und werden die Mus-

keln weit mehr entspannt. Bei grosser Schwierigkeit kann es event. auch geboten sein, den Schnitt nach oben und unten noch etwas zu verlängern.

Die Muskelansätze und das Periost werden durch kurze Messerzüge und mittelst des Elevatoriums bis auf die Vorderfläche des Epicondyl. int. abgelöst.

Wenn dieser Operationsabschnitt erreicht ist, so muss man sich die Vorderarmknochen nach aussen abhebeln lassen. Letzteres giebt dem Chirurgen zugleich den Beweis, dass das Lig. int. abgelöst ist.

Sobald man so weit vorgeschritten ist, replacirt man die Wundränder über den Epicondyl. int. und schreitet gleichfalls zur Freilegung des äusseren Gelenkabschnittes vor.

Auch hier muss das Periost sehr geschont werden, besonders muss man den an der Aussenfläche der Ulna sich ansetzenden Ancon. quart. im Zusammenhange mit dem Perioste ablösen und abhebeln, und nach aussen vorschreitend, muss man die Muskeln, welche vom Epicondyl. ext. und dem Lig. ext. entspringen, im fortlaufenden Zusammenhange unter einander und mit dem Perioste des Humerus ablösen.

Es ist ein grosser Fehler, die Wundränder mit grossen stumpfen Haken nach aussen ziehen zu wollen. König empfiehlt nur kleinere Haken, welche etwas grösser als Schielhaken sind, damit der Lappen nur nicht zu sehr insultirt und die Theile nicht aus einander gezerrt werden.

Es tritt nun auch der Epicondyl. ext. aus der Wunde hervor, und es empfiehlt sich jetzt, das Lig. lat. ext. im Zusammenhange mit den Muskeln vom Epicondyl. ext. durch einige kreisförmige Schnitte abzupräpariren.

Der Humerus wird hierauf an der Stelle, wo er durchsägt werden soll, kreisförmig umschnitten.

Bei Verletzungen giebt die Grenze der totalen Zerschmetterung auch diejenige der Resection an. Es ist hier Grundsatz, so wenig als möglich zu reseciren; etwaige noch oberhalb der Sägefläche gelegene kleinere und aus der Continuität herausgehobene und vom Perioste befreite Splitter hebt man nachträglich noch heraus, während man die nach oben abgehenden Fissuren unberücksichtigt lässt. Es genügt, hauptsächlich die in ihrer Ernährung gefährdeten Knochensplitter, besonders des knorpeligen Theiles, oder die ganz vom Perioste entblössten und stark dislocirten Knochenstücke zu entfernen, wofern letztere sich nicht gut replaciren lassen.

Zur Absägung benutzt man entweder die Stich- oder Kettensäge, letztere nur in dem Falle, wenn das Gelenkende sich nicht ohne Beschwerde und ohne Quetschung der Wundränder nach aussen dislociren lässt.

Von den Vorderarmknochen entfernt man gleichfalls nur die Gelenktheile und zwar möglichst wenig. Hier ist es meist genügend, nur die obersten Fasern des Brach. int. mit dem Perioste vom Process. coronoid. abzulösen, für den Fall das ganze Gelenkende der Ulna entfernt werden muss. Soll mehr entfernt werden, so muss man die Ansatzsehne des Brach. int. sammt dem Perioste weiter hinab ablösen. Besser ist es noch, nach Vogt, an allen Knochenvorsprüngen eine dünne Knochenschale mit abzumeisseln.

Bei einer bestehenden Ankylosis ist die Excision viel schwieriger. Hier giebt v. Langenbeck den Rath, zuerst an den oberen Enden der Vorderarmknochen das Periost abzuhebeln und den Sägeschnitt in die Höhe des Proc. coronoid. zu legen. Dann erst wird das Periost nach oben hin abgelöst, und zuletzt wird das untere Humerusende nebst den ihm anhängenden Knochenenden der Ulna und des Radius durch die Wunde nach aussen gedrängt, und der Humerus dicht oberhalb der Condylen durchsägt.

Wenn die Operation wegen septischer oder eitriger Entzündung des Gelenkes gemacht wird, so empfiehlt es sich, die verdickte Membr. synov. mit der Scheere und Pincette abzutragen.

II. Operationsmethode.

2. Der Längsschnitt am äusseren Rande des Olecranon (Chassaignac, Ollier).

Der Schnitt beginnt 6 cm oberhalb der Gelenkspalte an der äusseren Seite des Olecranon zwischen dem Triceps und dem Supinator longus und geht in der betreffenden Furche nach unten und aussen bis zur Höhe des Epicondyl. ext. hinunter, verläuft dann nach innen zum oberen Ende des Olecranon in der Furche zwischen dem unteren Rande des Triceps und des Anconaeus quartus, hierauf läuft derselbe wieder an der hinteren Fläche der Ulna 4—5 cm nach unten. Das Messer dringt hier direct bis auf den Knochen vor. Hierauf kehrt man wieder zum Ausgangspunkte des ersten Schnittes zurück und dringt zwischen dem Supinator longus und Triceps bis zum Knochen vor, löst das Periost nach beiden Seiten hin ab, dann erst im unteren Theile desselben durch die Gelenkkapsel bis ins Gelenk hinein. In dem mittleren Schnitte durchschneidet man ebenfalls die Kapsel und präparirt vorsichtig mit Erhaltung der von der Tricepssehne sich an den Knochen anheftenden tiefsten Fasern die letzteren von ersteren ab; hierauf wird im dritten Abschnitte die Sehne des Triceps sammt dem Perioste vom Knochen abgelöst, ferner der äussere Wundrand nach aussen gehalten und das Lig. lat. sammt dem Perioste und den Muskeln vom Epicondyl. ext. abpräparirt; der Humerus wird jetzt nach aussen luxirt und abgesägt. Alsdann wird das Köpfchen des Radius luxirt und mit der Stichsäge entfernt, zuletzt das obere Ende der Ulna. Ollier machte diese Resection mit Erhaltung des Kapselansatzes und nannte sie daher die subcapsuläre.

III. Methode.

3. Der radiale Schnitt von Hueter lehnt sich an denjenigen von Ollier an. Hueter hat diese Operation 40mal ausgeführt und kann sie nicht genug empfehlen, sowohl in Bezug auf die functionellen Erfolge, sowie auf den guten Abfluss des Secretes und die Möglichkeit der exacten Drainirung.

Den Schwerpunkt legt Hueter auf die Vermeidung der Längstrennung der Tricepssehne, auf die Unmöglichkeit der Verletzung des N. uln.

Letzteres kann indes auch nicht gut beim Langenbeck'schen Schnitte eintreten.

Er macht 2 Schnitte, einen 2 cm langen über den Epicondyl. int. Derselbe verläuft mehr an der vorderen Seite und dient zur Vermeidung der Verletzung des N. uln., zur Ablösung der Insertionen

des Pronator teres, des Flexor carpi radial., Palmaris long., Flexor digitor. sublimis und speciell des Lig. lat. int. und des Periostes; diese Theile werden im Zusammenhange mit dem Periöste hart am Knochen abgelöst. Hierauf legt man an der radialen Seite einen 8—10 cm langen radialen Längsschnitt auf dem Epicondyl. ext. an und dem unter der Haut am meisten vorspringenden Theil des Radiusköpfchens. Der Schnitt ist in der gestreckten Lage des Armes geradlinig gebildet, und bildet einen um so kleineren, nach vorn offenen Winkel, je mehr der Arm flectirt ist.

Der Scheitel des Winkels entspricht dem Condyl. ext., der obere Theil des Schnittes entspricht der Längenachse des Humerus und ist an dessen radialen Rand gelagert.

Bei diesem Schnitte werden nur die wenigen Muskeln, welche das Radiusköpfchen bedecken, in sehr geringem Masse verletzt.

Hierauf wird das obere Ende des Lig. ext. vom Humerus sammt dem Perioste abgelöst, während der untere Theil des Lig. annul. an der hinteren Seite event., wenn es wegen der tiefen Resection des Radiusköpfchens nöthig wird, der Längenachse des Armes nach getheilt wird. Das Radiusköpfchen wird mittelst des Elevatoriums freigelegt, luxirt und abgesägt.

Alsdann dringt man mit dem Zeigefinger der linken Hand an der vorderen Humerusseite in das Gelenk ein, spannt die Synovialis an der volaren Seite und hebelt sie mit dem Elevatorium sammt dem Perioste ab.

Der linke Zeigefinger dringt gleichfalls in dem hinteren Abschnitte des Gelenkes hinter dem Humerus ein, spannt daselbst gleichfalls die Synovialis an, hebelt sie, zeitweilig unter Zuhülfenahme einiger kurzen Messerzüge, vom Humerus möglichst im Zusammenhange mit dem Perioste ab. Je kleiner das Stück ist, was resecirt werden soll, um so weniger ist's nöthig, das Periost abzuhebeln; event. kann die Ablösung des Periostes bei sehr geringer Ausdehnung der Resection ganz vermieden werden, so dass man nur eine reine subcapsuläre Resection macht.

Zuletzt wird der Vorderarm adducirt und das untere Ende des Humerus nach aussen luxirt.

Bei diesem Manöver gleitet der N. uln. von selber von der hinteren Fläche des Humerus ab und weicht aus dem Gebiete der Operation nach innen heraus, so dass man denselben gar nicht zu Gesicht bekommt und nicht gut verletzen kann; das untere Humerusende wird jetzt quer durchsägt.

Nachdem dieses geschehen ist, gestattet die Wundhöhle einen äusserst freien Zutritt. Es wird dann das Periost sammt der anheftenden Tricepssehne von der hinteren Fläche der Ulna und dem Olecranon, resp. die Sehne des Brach. int. vom Process. coronoid. und der anschliessenden Vorderfläche der Ulna abgelöst.

Es erübrigt jetzt noch, den ulnaren Gelenktheil ebenfalls quer zu durchsägen. Die Wundhöhle ist mit 2%iger Carbollösung gehörig zu berieseln und von dem ulnaren Schnitte aus ein Drainagerohr quer durch die Wundhöhle bis zum radialen Schnitte, welch letzterer durch Silberdrähte oder Seidenfäden in der ganzen Länge geschlossen wird, einzuführen.

Hueter legt ausserdem noch eine kleine longitudinale Oeffnung durch die Stelle an, wo die Bursa olecrani zwischen der Tricepssehne und dem Olecranon liegt, weil erstere in einem Falle (Hueter) Veranlassung zur Entstehung der Vereiterung des Schleimbeutels gab. Durch die Drainirung der Bursa wird dieses Accidens verhindert und gleichzeitig der Abfluss des Secretes aus dem Gelenke, zumal bei der Rückenlagerung des Armes, befördert.

§. 1518. Vogt'sche Methode. 4. Als besondere Methode verdient noch diejenige von Paul Vogt hervorgehoben zu werden; ich habe dieselbe in der letzten Zeit häufiger und zwar besonders wegen irreponiblen Luxationen oder wegen Ankylosis nach Verletzungen mit grossem Vortheile in Anwendung gezogen. Dieselbe empfiehlt sich nicht, wie ich schon anderwärts hervorhob, bei tuberculösen Gelenkentzündungen, weil durch die Zurücklassung von tuberculösen Massen das Recidiv der Operation auf dem Fusse folgt. Die Schnittform schliesst sich dem Hueter'schen Radialschnitte genau an, so dass hierin nicht das Differenzielle zu suchen ist.

Vogt legt einen besonderen Werth auf die Erhaltung der innersten Schichte des Periostes sammt der anheftenden Knochenlamelle in dem Gebiete der Ursprungssehnen der wichtigsten Muskeln am Epicondyl. int., Epicondyl. ext., Process. coronoid. und Olecranon. In der Erhaltung der Knochenschale liegt also das Wesentliche dieser Methode, und verdient sie daher auch eine genauere Besprechung. Ich habe in meinen Fällen die Lig. ext. und int. nicht durchtrennt, wie Vogt es sagt, sondern im Zusammenhange mit den Knochenschalen der betreffenden Condylen resp. Fortsätze geschont. In allen Fällen war das Resultat ein gutes, in einem Falle war die Knochenreproduction etwas stark. Es blieb das Gelenk 2 Monate lang nach der Resection bedeutend geschwollen, so dass ich gezwungen war, das Gelenk in der Chloroformnarcose nochmals gewaltsam zu beugen, wobei die neugebildete Knochenlade des Olecranon einbrach, das nachträglich functionelle Resultat war trotzdem ein durchaus gutes.

P. Vogt hat bei Ankylosis den bilateralen Seitenschnitt benutzt; der Schnitt war 6 cm lang. Man trägt nun von dem inneren Schnitte aus, welcher bis auf den Rand des Epicondyl. int. vordringt, mit einem Meissel die vordere und hintere Fläche des Epicondyl. int. flach ab, so dass die Knochenlamelle mit dem Perioste und den davon entspringenden Muskeln (Flexores) in Contact bleibt; alsdann vollendet man die Ablösung des Periostes nach oben hin und durchtrennt das Lig. lat. int. quer. Das Gleiche geschieht am äusseren Epicondylus. Es wird nun das Radiusköpfchen durchmeisselt. Alsdann werden die Insertionen der Extensoren sammt dem Perioste und der darunter liegenden Knochenlamelle abgehebelt resp. abgemeisselt. Nachdem letzteres geschehen und das Periost nach allen Richtungen hin vollständig abgehebelt ist, wird der Gelenkfortsatz des Humerus subperiosteal quer durchsägt. Jetzt drängt man mit einem Hebel vom radialen Schnitte aus die Weichtheile der hinteren Seite so weit nach innen, dass die Ulna zu Tage tritt, und dass man dieselbe vom Perioste befreien und am Olecranon mit ein paar Meisselschlägen die Tricepsinsertion im Zusammenhange mit einer Knochenlamelle ablösen kann.

Die Ulna wird jetzt sammt dem anheftenden Perioststücke hervorgedrängt, und es gelingt jetzt leicht, an der vorderen Seite den Brachialis im Zusammenhange mit dem Periost und einer Knochenlamelle abzumeisseln und die Ulna mit der Stichsäge direct innerhalb oder unterhalb des Process. coronoid. zu durchtrennen.

5. Als eine besondere Methode darf auch noch hervorgehoben werden die quere Durchsägung des Olecranon (Bruns, Esmarch), letzterer hat dieselbe 3mal mit Erfolg ausgeführt. Die beiden Knochenstücke wurden durch eine Naht vereinigt.

6. Als fernere Methode dürfte an letzter Stelle noch diejenige von Bigelow angeführt werden, welche sich derjenigen von Vogt nähert; derselbe meisselt die beiden Epicondylen in toto ab. Mounder und Porter heben besonders hervor, dass man bei der Loslösung der zwischen dem Olecranon und dem Epicondyl. ext. gelegenen Weichtheile alle queren Durchtrennungen sorgfältig vermeiden müsse, hierdurch werde die Continuität zwischen den muskulösen und aponeurotischen Gebilden, welche vom Oberarm kommen, erhalten.

§. 1519. Kritik der Methode. Unter den Längsschnitten gebührt entschieden dem Langenbeck'schen Schnitte, welch letzterer in Deutschland die allgemeinste Verbreitung gefunden, der Vorzug; event. mag derselbe mit dem Querschnitte nach aussen (Liston) verbunden werden.

Nach dem einfachen Längsschnitte Langenbeck's kommt der bilaterale Schnitt von Jeffray, Ollier oder Hueter in Betracht; ich gab in letzter Zeit diesem letzteren Schnitte aus den früher angegebenen Gründen den Vorzug.

Der Chassaignac'sche Schnitt liegt zu weit von dem N. uln. entfernt, hat indes den Vortheil, dass er direct ins Gelenk eindringt.

Der Ollier'sche Schnitt theilt diesen Vortheil, verletzt weniger Muskulatur, giebt einen grösseren Einblick ins Gelenk und nähert sich mehr dem N. uln.

Der Langenbeck'sche Schnitt nähert sich noch mehr dem N. uln.; die Eröffnung des Gelenkes geschieht spät, indes in grosser Ausdehnung, die Ablösung des Periostes und der Tricepssehne vom Olecranon geht von diesem Schnitte aus bequem vor sich.

Der Hueter'sche oder der bilaterale Schnitt von Ollier kommt besonders zur Verwendung bei Resectionen wegen Ankylosis und wegen Entzündung mit starker Anschwellung, weil man hier von zwei Seiten aus zum Gelenk einen freien Zutritt hat. Die Erhaltung des Periostes, der Seitenbänder ist ebenfalls eine leichte; man dringt mit dieser Operation frühzeitig ins Gelenk hinein. Besonders zu empfehlen ist der Schnitt in den Fällen von Verletzung, wo das Olecranon unverletzt ist und erhalten werden kann.

Das Gleiche kann von der Vogt'schen Methode gesagt werden. Die Vogt'sche Methode hat den grossen Vortheil der besseren Conservirung des Periostes und der Muskelansätze; dieselbe findet bei den Resectionen wegen Verletzung des Gelenkes ihre besondere Indication. Die Vogt'sche Erhaltung der Knochenschalen kann mit jeder der Hauptmethoden, dem ulnaren Längsschnitte und dem bilateralen Hueterschen Schnitte, vereinigt werden.

Nachbehandlung.

§. 1520. Die Nachbehandlung der Resectio cubiti muss eine antiseptische sein. Im Kriege wird man vielleicht oft auf die correcte Durchführung des antiseptischen Verbandes aus Mangel an antiseptischem Verbandmateriale und Assistenz Verzicht leisten, indes muss man sich der antiseptischen Nachbehandlung möglichst anschliessen.

Auf jeden Fall ist's geboten, stets für eine ordentliche Drainirung des Gelenkes Sorge zu tragen.

Bei der Nachbehandlung muss man darauf achten, dass das Abflussrohr nach unten liegt. Die Art der Drainirung ist demnach durch die Schnittrichtung gegeben. Beim Langenbeck'schen Schnitte liegt die Oeffnung nach innen und hinten und muss der Arm auf dem Ulnarrande liegen, während sich beim Hueter'schen Schnitte die Supinationsstellung empfiehlt, wofern man durch den Schleimbeutel des Olecranon hindurch eine Knopflochöffnung angelegt hat. Ich gebe der Supinationsstellung aus einem anderen Grunde den Vorzug, weil die Vorderarmknochen in besserer Stellung zur Resectionsfläche des Humerus gelangen.

Der Lister'sche Verband muss nach oben und nach unten möglichst bis ans nächste Gelenk reichen; durch die gestärkten Gazebinden erhält der Arm eine ziemliche Festigkeit.

§. 1521. Lagerung des Armes. So einig die Chirurgen in Betreff der Wundbehandlungsmethode im Allgemeinen sind, so wenig sind sie es in Betreff der Lagerung des Armes. Seit den 60er Jahren

Fig. 196.

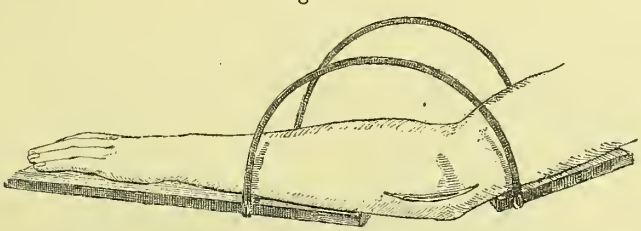

Doppelschiene für Resection des Ellenbogengelenks.
König, III. Bd. S. 129 Fig. 16.

Fig. 197.

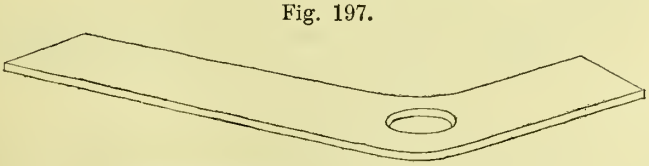

Langensalza-Schiene (Stromeyer, Esmarch).

hat durch B. v. Langenbeck der gefensterte Gipsverband für die Nachbehandlung der resecirten Gelenke eine allgemeine Verbreitung erhalten und ist heute noch im Gebrauch. Es giebt aber der Verband

dem Gelenke zu wenig Stütze; die Vorderarmknochen folgen der Retraction der Vorderarmbeuger (Biceps, Brach. ext.), so dass die Tricepssehne nicht anheilt und die Vorderarmknochen vor den Humerus wandern. Denselben trifft ferner als Vorwurf die Schwierigkeit der correcten Application des Lister'schen Verbandes. Der Gipsverband ist daher

Fig. 198.

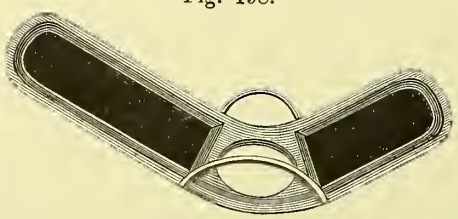

Pitha-Billroth, Handbuch der allgem. und spec. Chirurgie Bd. II, 2. Abth., II. Hälfte. Prof. Dr. Lossen, S. 154, Fig. 16.

Fig. 199.

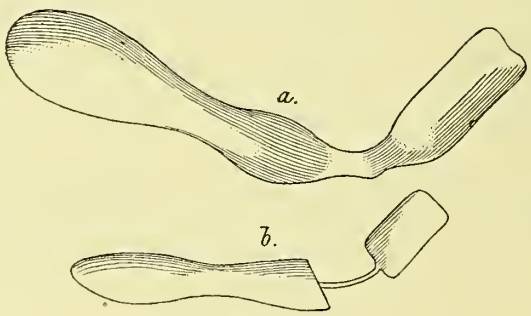

Fig. 200.

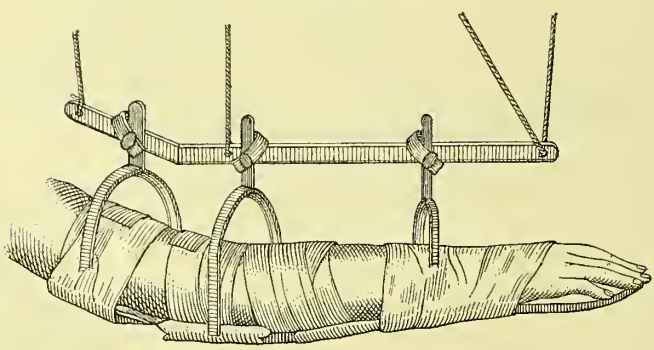

nur für den Fall eines nöthigen Transportes zu empfehlen. Eine fernere Indication findet derselbe vielleicht einige Wochen nach der Operation zur Consolidirung eines etwas zu stark schlotternden Gelenkes.

Um den Zutritt zum Gelenke ohne Schädigung der Stabilität der Gelenkenden möglichst frei zu machen, sind die verschiedensten Lagerungsschienen etc. empfohlen worden. Am meisten im Gebrauch

ist noch bis heute die Stromeyer-Esmarch'sche Schiene (s. Fig. 196, 197 und 198).

Diese Schiene eignet sich sehr zur Verbindung mit dem antiseptischen Verbande speciell für die Fälle, wo sehr viel von den Gelenkenden entfernt worden ist.

Aehnlich ist die Watson'sche Schiene construirt (s. Fig. 199 a u. b).

Fig. 201.

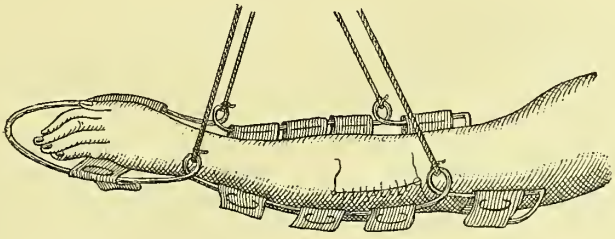

Viel complicirter, indes bequemer für den Patienten ist die Schwebeschiene von Esmarch (s. Fig. 200) oder von v. Volkmann (s. Fig. 201), welcher Telegraphendraht zur Anfertigung der Schiene benutzte.

Diese Schienen können in dem einen oder anderen geeigneten Falle zur Benützung kommen; indes in den meisten Fällen reicht man mit dem einfachen antiseptischen Verbande und mit der Application der gestärkten Gazebinden aus.

§. 1522. Permanente Extension. Ich empfehle indes hier, zumal für die Friedenspraxis, die permanente Extension in der Supinationsstellung.

Dieselbe kann nach meiner Ueberzeugung in den Fällen, wo wenig von den Knochenenden entfernt ist, was nach dem früher Mitgetheilten stets unser Streben sein muss, zur Verhinderung der Ankylosis, zur Verhinderung des Contactes der Resectionsflächen, der Entwickelung der Ankylosis, sowie zur Sicherung des aseptischen Wundverlaufes nicht entbehrt werden.

Das Drainrohr wird bis zur Knochenwundspalte geleitet und sorgt für die ordentliche Ableitung des Wundsecretes. Unter dem Drucke der gespannten Weichtheile findet das Secret einen leichten Abfluss nach aussen. Die Wundhöhlenwände werden durch die permanente Extension in Contact gesetzt, so dass eine flächenartige Verwachsung derselben unter einander eintritt und keine todten Räume entstehen.

Durch die permanente Extension wird in zweiter Linie die Retraction der Vorderarmweichtheile überwunden, so dass hierdurch keine Reibung der Knochenenden an einander mit allen ihren Folgen, der Compression des Drainrohrs, der Stagnation des Secretes und der secundären septischen Entzündung etc. etc. entstehen kann. Auf den durch die permanente Extension erzielten guten Abfluss des Secretes ist meines Erachtens der Schwerpunkt zu legen. Bei einem guten aseptischen Verlaufe, beim Mangel aller entzündlichen Reaction im

Gelenke fehlt die intra- und periarticuläre Entzündung der Weichtheile und dementsprechend auch die folgende Retraction des narbigen Gewebes. Für den Fall der Entwickelung des letzteren wird zum mindesten die zu starke Retraction des Narbengewebes in dem periarticulären und paramuskulären Gewebe, in der Kapsel, sowie in dem neugebildeten Zwischenknochengewebe und die consequente Entwickelung der Ankylosis verhindert.

Die permanente Extension verhindert an letzter Stelle die Wanderung des Vorderarmknochens vor das Humerusende, welches als Folge der Retraction der Flexoren aufzufassen ist.

Ich habe die permanente Extension schon in einer grossen Reihe von Fällen angewandt und seit der Zeit viel bessere functionelle Resultate zu verzeichnen.

Dieselbe kann bei begrenzten Resectionen absolut nicht entbehrt werden, empfiehlt sich indes auch bei ausgedehnteren Resectionen und zwar zum Zwecke eines regelrechten aseptischen Wundverlaufes; es versteht sich von selber, dass man einestheils nicht so viel Gewicht anhängt, und zweitens bei ausgedehnter Resection die Extensionsbehandlung je nach der Gefahr der Schlottergelenkverbindung frühzeitig unterbricht. Auf jeden Fall erzielt man hierdurch eine bessere Lagerung der Vorderarmknochen zu dem Humerusende und ausserdem wird die Con- und Retraction des Biceps und das Brach. int. durch Dehnung überwunden und die hierdurch bedingte Wanderung der Vorderarmknochen vor den Humerus gehemmt.

Für den Fall sehr viel resecirt worden ist, so würde ich das obere Ende der Ulna nach vorn concav aussägen und die Ulna sowohl wie den Radius mit dem Humerusende für die Dauer von 2 bis 3 Wochen durch Silberdraht vernähen.

Die Heftpflaster-Ansa muss am ganzen Arme angebracht werden und zwar so, dass die Streifen an der volaren und dorsalen Fläche befestigt sind.

An letzter Stelle ist noch hervorzuheben, dass die gestreckte Stellung, welche Roser so sehr empfiehlt und welche man aus dem Grunde, weil sie zu unbequem war, und weil man die Ankylosis in der perversen Stellung zu sehr fürchtet, nachher mit der stumpf- und rechtwinkeligen Stellung vertauschte, mit der permanenten Extension sehr gut und lange ohne Gefahr der Ankylosis ertragen wird.

Der Arm liegt hierbei auf der Rückenseite, so dass das durch die Bursa olecrani gelegte Drainrohr nach hinten sieht. Bei der hierdurch bedingten Supinationsstellung stehen die Vorderarmknochen am besten gegen einander, jeder Vorderarmknochen der entsprechenden Hälfte der Resectionsfläche des Humerus gegenüber, während der Radius, je weiter man aus der Supinationsstellung in die Mittelstellung resp. Pronationsstellung übergeht, um so mehr nach vorn auf die vordere Fläche des Humerus wandert, um endlich ganz auf der vorderen Fläche aufzuruhen. Je weiter der Radius nach vorn rückt, um so grösser wird das Uebergewicht des Biceps über den Triceps, welches schon physiologisch zu Ungunsten des letzteren besteht. Der Radius leitet unter dem Zuge des sich dauernd immer mehr retrahirenden Biceps die Ulna mit nach vorne, zumal da die Insertion des Biceps bei der Resection nie getrennt wird. Letzteres ist um so mehr der Fall,

wenn dieselbe in ihrem Ansatzpunkte an der Ulna nicht hinlänglich geschont worden ist. Die Sehne wächst alsdann an die hintere Humerusfläche an, wie ich es 2mal constatirte.

Bei dieser fehlerhaften Stellung ist es also begreiflich, dass die Tricepssehne nicht an die Ulna anheilt. Der Hauptwerth ist jedoch nach Roser auf die richtige Anheilung der Tricepssehne an die Ulna zu legen.

Man kann sich von der Richtigkeit dieser Verhältnisse an jedem resecirten Gelenke überzeugen. Durch die Streckung allein schon wird diese Malposition gebessert (Roser). Diese relativ günstigste Stellung wird indes durch die permanente Extension in der Supinationsstellung erst wahrhaft erzielt und ausgenutzt, ohne Gefahr der Entwickelung einer Verheilung in der gestreckten Lage zu laufen. Durch die gestreckte Lage des Armes werden ausserdem die Ansatzpunkte des Triceps einander genähert, so dass der in seiner Kraft bedrohte Triceps relativ dem verlängerten Biceps gegenüber gestärkt wird. Die erhaltene Gelenkkapsel und das conservirte Periost suchen bei ihrer Anspannung den kürzesten Weg in der verlängerten Achse des Humerus einzuschlagen, und die Vorderarmknochen werden durch dieselben, sowie auch durch die gespannten Muskeln in die richtige Lage zum Humerus in die verlängerte Achse desselben gebracht.

Das betreffende Gewicht beträgt je nach der Grösse des Knochendefectes 10—12 Pfund.

Bei bestehender Neigung zur Wanderung der Vorderarmknochen nach vorn wird man nachher, nach Ablauf von 2 Wochen, mit der longitudinalen Extension die Querextension der Vorderarmknochen nach hinten und des Humerus nach vorn verbinden.

Die Befürchtung, dass durch die Heftpflasterstreifen der antiseptische Abfluss nach oben und unten nicht erreicht werden könne, hat sich nicht bestätigt. Der Wundverlauf war stets ein aseptischer und reiner; man muss nur an beiden Enden des Lister'schen Verbandes eine Rolle Salicylwatte um das Ende des Verbandes anlegen und dieses Polster durch Bindentouren fest andrücken, und den Verband recht hoch hinauf resp. recht tief hinab reichen lassen.

§. 1523. Der Verbandwechsel wird meist 2—3 Tage nach der Operation vorgenommen und für die folgende Zeit nur durch die Höhe der Temperatur das Durchtreten des Secretes bestimmt.

Bei der Erneuerung des Verbandes überzeugt man sich davon, ob die Knochen sich einander zu nahe rücken, oder ob dieselben zu weit von einander abstehen. Im ersteren Falle wird man dann das Gewicht bis auf 10—15 Pfund vermehren resp. im letzteren bis auf 5 Pfund vermindern und selbst ganz entfernen.

Auf diesen Theil der Nachbehandlueg lege ich den Hauptwerth, weil man hierdurch in der Lage ist, gewissermassen den Abstand der Gelenkenden von einander zu dosiren, auf das richtige Mass zurückzuführen und somit die Entstehung der Ankylosis sowie des Schlottergelenkes zu verhindern.

Die gymnastische Behandlung muss nach der Resection frühzeitig beginnen. Die permanente Extension gestattet dieselbe schon allein wegen des reineren Wundverlaufes viel frühzeitiger.

Der Zeitpunkt, wann man mit derselben anfangen kann, wird aus Furcht vor der Wiederanfachung der im Schwinden begriffenen entzündlichen Reaction sehr verschieden angegeben. Als Zeitpunkt kann man im Allgemeinen den Moment bestimmen, wenn die schmerzhafte entzündliche Schwellung geschwunden und die Wunde bis auf einige Fisteln geschlossen ist.

Bei der antiseptischen Wundbehandlung kann man meist schon nach 2—3 Wochen beginnen. Nach Ablauf von 14 Tagen beginne ich schon mit der faradischen Behandlung der Muskeln des Vorder- und Oberarmes, und um dies möglich zu machen, ist's geboten, den Lister'schen Verband schon frühzeitig sehr klein zu machen. Zu diesem Zwecke lege ich daher nur eine einfache Longuette von Thymolgaze um das Gelenk und erneuere dieselbe alle Tage.

Bei dem Verbandwechsel wird man ausserdem nach Ablauf von 2—3 Wochen einige leichte Bewegungen, zumal Rotationen und Flexionen im Gelenk vornehmen, um sich gleichzeitig von der Schmerzhaftigkeit des Gelenkes zu überzeugen und um allmählich zu stärkeren Flexionsbewegungen überzugehen. Porter lässt schon vom 6. Tage ab leichte Pro- und Supinationsbewegungen ausführen. Wenn die leichteren Bewegungen, gewöhnlich nach 14 Tagen bis 3 Wochen, ertragen werden, so müssen sie Morgens und Abends vorgenommen und immer mehr verstärkt werden; die passiven Bewegungen haben sich hierbei auch auf das Hand- und die Fingergelenke auszudehnen, weil dieselben leicht steif werden; dieselben dürfen indes, da die Hand bei der Behandlung mit der permanenten Extension ganz frei zu Tage liegt, schon früher vom 5. bis 8., nach Porter vom 2. Tage ab vorgenommen werden. Am 1. Tage schon direct nach der Operation hat man sich hierbei von dem Intactsein der Nervenleitung zu überzeugen.

Die Ankylosis der Hand- und der Fingergelenke ist bei dieser Behandlung ferner aus dem Grunde nicht zu befürchten, weil Patient nach Belieben die Stellung der Fingergelenke in der Ansa von selbst verändern kann und selbst unaufgefordert verändert. Wenn durch die geringe Grösse der resecirten Gelenktheile und die Conservirung aller wichtigen Weichtheile, der Periostschalen, Gelenkbänder etc. die Entstehung der Ankylosis in Aussicht steht, oder wenn diese Aussicht durch die geringe seitliche Bewegungsmöglichkeit des Vorderarmes, durch die grosse Schwierigkeit der Flexion, durch die bereits begonnene Reproduction von Knochengewebe, noch mehr Bestätigung erhält, so müssen die passiven Bewegungen häufiger, jede Stunde, in grösserer Ausdehnung und für längere Zeit, sowohl in jeder Sitzung (mehrere Minuten), als für die ganze Dauer der Nachbehandlung, 2 bis 3 Monate lang, vorgenommen werden. Das Gelenk muss hierbei ausserdem abwechselnd mit Unterbrechung der Extension in Flexion, Extension in Pro- und Supination gestellt werden. Ich lasse hier oft den Extensionsverband am Tage fort, und stelle den Vorderarm zeitweilig in starke Flexion, lasse abwechselnd leichte Bewegungen ausführen und den Arm zu leichteren Arbeitsleistungen gebrauchen, während in der Nacht der Extensionsverband applicirt wird. Durch die nachgeschickte permanente Extension wird der von den Bewegungen resultirende Reiz gemildert. Die permanente Extension wird daher anfänglich durch die passiven Bewegungen nur für kurze Zeit unter-

brochen und in ihrer Wirkung durch stärkere Belastung vergrössert. Auf diese Weise ist's möglich, die Ankylosenbildung stets zu verhindern und bedarf man nicht der übrigen gegen diese Eventualität empfohlenen Mittel.

C. v. Heine und Genzmer (s. Fig. 202 a und b) empfahlen zuerst den articulirenden Gips- resp. Wasserglasverband, Heine gipste 2 articulirende Stahlschienen ein.

Fig. 202.

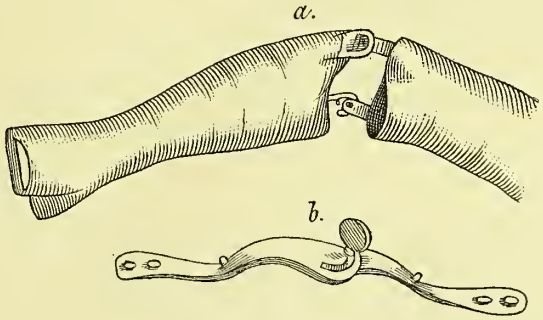

Fig. 203.

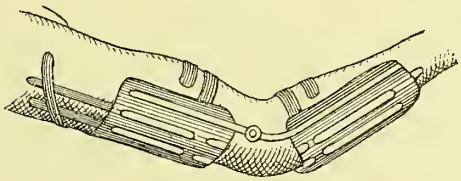

Fig. 204.

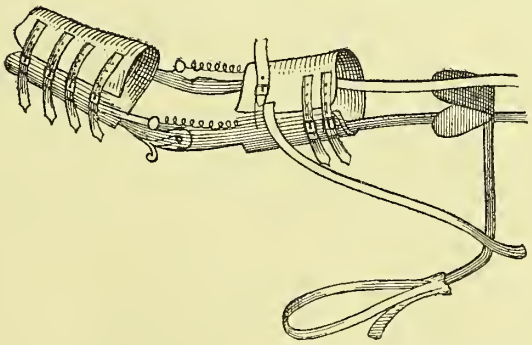

Eine sehr schöne Schiene hat Bidder construirt (s. Fig. 203). Dieselbe besteht aus zwei halbrinnenförmigen Schienen, welche durch zwei Stahlbügel mit einander in Verbindung stehen und in der Gegend des Ellenbogengelenkes articuliren. Die Schienen werden durch zwei Heftpflasterstreifen an den Arm fixirt. Der Vorderarm kann auch durch einen Heftpflasterstreifen in jedem beliebigen Winkel fixirt werden.

Am meisten empfiehlt sich die Langenbeck'sche Maschine (s. Fig. 204); dieselbe besteht aus zwei Kapseln für den Oberarm und

Vorderarm, welche durch zwei mit einander articulirende Schienen verbunden sind. Bei denselben dient eine zur Seite liegende Spiralfeder, welche bei Druck auf einem Knöpfchen spielt, zur Fixirung der Knochenenden.

Von dem oberen Ende der Schiene geht ein Riemen zu einer Schulterkappe, um die erstere gegen die Schulter zu fixiren.

Statt der Spiralfeder benutzt Hudson Darmsaiten und Gummischnüre. Socin hat einen Gummiring eingeschoben.

Diese Schienen dienen alle dazu, die Ankylosen- und Schlottergelenkbildung zu verhindern. Wenn ein Schlottergelenk besteht, so können die Schienen auch gegen einander festgestellt werden, wodurch dem Gelenke zum Gebrauche Festigkeit verliehen wird.

Bei der Entwickelung der Ankylosis findet die Schiene auch Anwendung; der Arm wird durch dieselbe in den verschiedensten Winkeln fixirt, um in der Nacht wieder mittelst der permanenten Extension gestreckt zu werden.

Bei der Nachbehandlung muss ausserdem ein ausgiebiger Gebrauch von der Massage, Elektricität, von kalten Umschlägen gemacht werden. Letztere sind besonders in den Fällen, wo noch eine stärkere Infiltration des Gewebes besteht, resp. nach den Bewegungen entsteht, mit der permanenten Extension zu verbinden. Beide wirken antiphlogistisch und gestatten die Vornahme der activen und passiven Bewegungen in ausgiebigerem Massstabe.

Wenn die Neigung zur Flexionsstellung sehr gross ist, so ist es sehr zweckmässig, den Patienten leichte Gewichte tragen zu lassen. Ich kann nur dringend empfehlen, sich einen Turnlehrer oder irgend eine Persönlichkeit anzulernen, welcher die gymnastische Nachbehandlung überhaupt aller Gelenkleiden leitet. Der beschäftigte Chirurge verliert zu leicht bei Erfüllung von wichtigeren Pflichten die Geduld und Ausdauer. Die Patienten verschwinden aus seinem Gesichtskreise und kommen nachher mit erstaunlich ungünstigerem functionellen Resultate zurück als man früher zu erwarten berechtigt zu sein glaubte. Es kommt bei der Nachbehandlung auf eine militärisch genaue, regelrecht durchgeführte Massage, Vornahme von activen und passiven Bewegungen an. Der Schwerpunkt in der Nachbehandlung liegt ferner noch darin, dass bei den passiven Bewegungen die Patienten activ mithelfen und dass der Gymnastiker um so mehr seine eigene angewandte Kraft abnehmen lässt, als der Patient mitzuhelfen erlernt.

Hueter hat stets in der Friedenspraxis bei einer, ein halbes bis ein ganzes Jahr dauernden Nachbehandlung ein gutes functionelles Gelenk erzielt. Hierbei ist vorauszusetzen, dass der Patient intelligent und guten Willens sei.

Er ist entschieden der Ansicht, dass nicht nachträglich das gewonnene Resultat verloren gehe, und schiebt die Beobachtungen von Hannover und Billroth, wo nach Jahren die gewonnenen Resultate verloren gegangen, den Operirten und nicht der Operation zur Last; im Uebrigen stehen diesem schlechten Resultate die zahlreichen günstigen von Neudörfer, Löffler, v. Langenbeck, Hueter und von mir selbst etc. vortheilhaft gegenüber.

§. 1524. Entscheidung der Frage, ob man stets die Beweglichkeit des Gelenkes erstreben soll. Es giebt Fälle, wo bei ausserordentlich grosser und totaler Splitterung, um dies hier zurückgreifend einzuschieben, die Frage an uns herantreten kann, ob es nicht räthlicher ist, von vornherein auf das Erhalten eines künstlichen Gelenkes zu verzichten, weil die Gefahr der Schlottergelenkbildung bei dem grossen Knochendefecte und der ausgedehnten Periostzerstörung zu gross ist.

Auf jeden Fall würde es sich hierbei, wie ich es 2mal that, empfehlen, die Ulna und den Radius mit den entsprechenden Humerusenden für die kurze Dauer von 2 Wochen zu vernähen, um alsdann zu einer Zeit, wo die Wanderung der Gelenktheile nicht mehr zu befürchten und wo die Muskeln sich gleichmässig retrahirt haben, die gymnastische Behandlung folgen zu lassen.

Wenn die Verhältnisse derart sind, so wird man vorher noch den Versuch machen dürfen, ob nicht durch die Resection innerhalb der gesplitterten Knochen die Erhaltung eines beweglichen Gelenkes erreicht wird; erst für den Fall es sich im weiteren Verlaufe zeigt, dass durch die zu ausgedehnte Splitterung und durch die extensive Periostzerstörung die Erhaltung der Beweglichkeit nicht mehr zu erzielen ist, muss man Ankylosisbildung als das Ziel des Endresultates aufstellen.

Man würde hier ähnlich handeln, wie Thiersch in einem Falle, wo ausgedehnte Caries vorangegangen war. Er hat in einem solchen Falle, wo er wegen der Grösse der resecirten Knochenstücke auf ein bewegliches Gelenk verzichten zu müssen glaubte, in der Ulna eine Kerbe eingesägt, hierauf das Humerusende keilförmig zugespitzt und in die Kerbe mit einem Drahte befestigt.

Nach dem Resultate, welches ich in jüngster Zeit jedoch bei einem Schlottergelenke durch Nachresection des interarticulären Bindegewebes gewonnen habe, glaube ich auch in diesen Fällen noch die Erhaltung der Beweglichkeit versuchen zu müssen.

Es ist mir in zwei Fällen von Schlottergelenk gelungen, durch diese Excision des neugebildeten Bindegewebes ein normal functionirendes Gelenk zu erzielen. Erst das Misslingen dieser Nachoperation könnte mich also erst zum Vorgehen von Thiersch bestimmen. Diese Zeichnung gehört einem wegen Schlottergelenkverbindung Nachresecirten an.

Nachresection.

§. 1525. Die Operation ist in den Fällen indicirt, wo nach der Resection Necrosis eines der Resectionsenden, oder wo eine Ankylosis im rechten oder stumpfen Winkel oder ein Schlottergelenk entstand. Es handelt sich im letzteren Falle um eine Resection des interarticulären Narbengewebes, um eine Anfrischung und um eine Vernähung der Knochenfläche, event. um eine Annähung der Tricepssehne an die Ulna und Durchschneidung der Sehne des Biceps, wie ich sie 3mal mit Erfolg ausführte.

Bei der spitzwinkeligen Ankylosis fällt für die meisten Chirurgen diese Indication fort.

Die ankylotische Stellung im spitzen Winkel des Ellenbogengelenkes ist deshalb eine bevorzugte, weil hierdurch kein Hinderniss für den vollen Gebrauch der Hand zum Greifen und Festhalten und selbst zu feineren Hantirungen bedingt wird; die Hand muss sich hierbei indes in einer Mittelstellung zwischen Pro- und Supination befinden.

Die Nachresection ist bei einer Stellung im stumpfen Winkel nur dann absolut indicirt, wenn die Verwachsung eine knöcherne ist, und wenn der Bruch der knöchernen Verwachsung und die nachherige richtige Einstellung des Gelenkes in einen spitzen Winkel und in der Mittelstellung zwischen Pro- und Supination zu erreichen nicht möglich ist. Indes auch in dem Falle, dass sie zu erreichen wäre, würde man dennoch der fast ebenso wenig gefährlichen Nachresection den Vorzug geben, weil dieselbe unter Anwendung der permanenten Extension etc. die grösste Wahrscheinlichkeit der Erzielung eines beweglichen, gut functionirenden Gelenkes in sich schliesst.

Bei der Nachresection eines knöchern- oder fibrös-ankylotischen Gelenkes ist die Gefahr der Entstehung des Schlottergelenkes sehr gering, hingegen diejenige von Ankylosis eine grosse.

Gerade die permanente Extension versetzt uns in die Lage, dieser Gefahr der Ankylosis durch die Distraction der Resectionsenden viel wirksamer entgegen zu treten. Hierbei werden die Resectionsenden von den rigiden Weichtheilen, welche an Dehnbarkeit bedeutend verloren haben, an einander gedrängt, so dass die Resectionsenden gern wieder mit einander verwachsen. Die permanente Extension dehnt die Weichtheile und setzt die resecirten Gelenkenden ausser Contact. Wir haben es daher durch dieselbe ganz in unserer Hand, die Knochentheile von einander zu entfernen; bei starker Retraction des Biceps und der vorderen Kapsel muss man dieselbe durchtrennen, letztere event. excidiren. Zur Erfüllung des ersteren Zweckes lege ich an der äusseren Seite neben der Bicepssehne einen Längsschnitt an, suche daselbst die Sehne auf und durchtrenne dieselbe in der ganzen Quere, selbst mit dem starren aponeurotischen Ausläufer.

Neudörfer ist ebenfalls für diese Operation sehr eingenommen und empfiehlt event. dieselbe sogar noch ein 2. Mal vorzunehmen; ich habe dieselbe ebenfalls 5mal und jedesmal mit dem Erfolge eines gut articulirenden Gelenkes ausgeführt; einmal musste ich sogar mit dem gleichen Erfolge 2mal, und zwar jedesmal wegen Ankylosis reseciren.

Caries und Necrosis der Sägefläche der Diaphyse.

§. 1526. Caries und Necrosis. Die Necrosis der Sägeflächen entsteht nicht seitens der Säge und der dadurch bedingten Erwärmung resp. Erschütterung des Knochens und consequenten Obliteration der kleinsten Gefässe, sondern durch die septische Entzündung, welche an den Knochenenden oder unter dem abgehobenen Perioste eintritt. Die fauligen Reste dringen in die Havers'schen Kanäle ein und inficiren das Knochenmark, wobei die Gefässe zu Grunde gehen. Es ist daher der Process die Folge der septischen Periostitis und Osteomyelitis.

Für den Fall Fissuren in den Knochenresectionsenden bestehen

oder noch ernährungsfähige Splitter bei partiellen Resectionen zurückgelassen werden, so dringen die septischen Stoffe unterhalb des abgelösten Periostes oder in die Fissuren und Knochenspalten ein, und es umspült zuletzt die Jauche den Knochensplitter in grosser Ausdehnung, so dass dieselben ihrer ernährenden Gefässe beraubt werden und dem Tode anheimfallen.

Der Knochen kann, trotzdem dass er zum grössten Theile vom Perioste abgehoben und selbst ganz aus der Verbindung mit den übrigen Knochen herausgehoben ist, wieder lebensfähig werden, wofern nur keine Ansammlung von septischen Stoffen in der Wundhöhle statt hat.

Man hat früher gemeint, dass auch bei der Diaphysenschussfractur die Ursache in der durch das Projectil stattgehabten Erschütterung zu suchen sei, indes die Beobachtung, dass mit der antiseptischen Behandlung nach Amputationen, Resectionen die Sägefläche nicht necrotisirt, dass die Necrotisirung von Splittern nach der complicirten Fractur eine grosse Seltenheit ist, beweist zur Genüge, dass der mechanische Reiz hier zum wenigsten den geringsten Antheil an der Necrotisirung trägt.

Die Necrosenbildung nach einer Resection oder bei einer complicirten Fractur ist zuweilen ein gefährliches Accidens.

Dieselbe führt zum mindesten zu Monate langen Eiterungen, bis endlich die Abstossung des Splitters eingetreten ist. Zu der langdauernden Eiterung gesellen sich häufig durch Stagnation des Secretes und durch sich stets wiederholende septische Zersetzung in der Wundhöhle, Erysipelas und zuweilen selbst eine vollständige Infection des Blutes, Pyämie.

Die lange Dauer der Eiterung bedingt ausserdem eine ebenso langdauernde Ruhigstellung des Gliedes, Inactivität der ohnehin an dem phlegmonösen Processe des Periostes mitbetheiligten, infiltrirten Muskeln, so dass dieselben fettig entarten und verkürzt erstarren.

Bei der Lage des Splitters in der Nähe des Gelenkes oder in demselben führt die langdauernde Entzündung und lange Inactivität desselben zur Ankylosis, welche sich zuweilen im Gelenke durch die seitens der retinirten, necrotischen Knochensplitter bedingte, resp. vermehrte Knochenproduction zu einer knöchernen Verwachsung der beiden Resectionsenden steigert.

Es kann aber auch umgekehrt durch die Necrosis nicht nur die physiologische Production des Knochens, welch letztere stets bei einem rein aseptischen Verlaufe von dem erhaltenen Perioste besorgt wird, gestört werden, sondern im Gegentheile der gesetzte reproducirte Knochen wird in grösserer Ausdehnung necrotisch als das entzündete Periost reproducirt, und wir haben dann ein Schlottergelenk resp. eine Pseudarthrosis. An letzter Stelle kann auch durch die Retention der Jauche das Periost total zu Grunde gehen, necrotisiren, so dass jede Knochenproduction seitens des Periostes aufhört und der Knochen in toto oder in seinen Splittern gleichfalls der Necrosis anheimfällt.

§. 1527. Behandlung. Zur Verhinderung dieser Nachkrankheit ist die correcte Durchführung der antiseptischen Behandlung nöthig; das Bestehen des Leidens verlangt die gute Ableitung des septischen

Secretes und gleichfalls die gewissenhafte antiseptische Behandlung. Zu diesen Zwecken muss man sobald als möglich Gegenöffnungen anlegen, Drainröhren einführen, und häufiger mit antiseptischen Flüssigkeiten die Höhle ausspülen. Permanente Wasserbäder, feuchtwarme Umschläge, Breiumschläge, Vollbäder, Thermen: Wiesbaden, Baden-Baden, Teplitz, Wildbad, wirken gleichfalls nachher sehr vortheilhaft.

Sehr wirksam ist auch die Einführung von Jodoformpulver oder -Stiften (Jodoform 1 Th., Cacaobutter 10), wodurch es bald gelingt, die Secretion aseptisch zu machen und bedeutend zu vermindern.

Die feuchtwarmen Umschläge, Bäder etc. wirken hauptsächlich durch die Ableitung des Secretes; sie heben den Blutzufluss und befördern somit die Abstossung des necrotischen Splitters.

Als feuchte warme Umschläge empfiehlt sich 2%ige Carbollösung; hierbei muss man die Vorsicht gebrauchen, die Haut vorher mit Fett einzureiben, damit dieselbe nicht zu früh macerirt.

Bei der Behandlung muss man ferner für eine möglichst grosse Ruhe des Gelenks resp. der Extremität Sorge tragen. Bei diesem Processe kann man im Allgemeinen auf die Bildung eines beweglichen Gelenkes Verzicht leisten; es kommt augenblicklich mehr darauf an, die Aufmerksamkeit der Necrosis zuzuwenden. Wenn man bei bestehender Necrosis des Gelenkes passive Bewegungen machen wollte, so würde die Folge eine stärkere Zerreissung der Granulationen, des Periostes etc. und secundär zum mindesten eine Zersetzung des blutigen Secretes und weitere Abhebung des Periostes etc. sein.

Man soll daher nicht nur die activen und passiven Bewegungen vermeiden, sondern darauf achten, dass bei den zur Vornahme von Bädern etc. nothwendigen Manipulationen die Bewegung des Vorderarmes möglichst verhindert werde, so dass der Arm im Schultergelenke an dem Körper und der Vorderarm durch eine Blechschiene gestützt werde.

Sobald die Sonde die Beweglichkeit des necrotischen Splitters oder die leicht eintretenden Blutungen die Abstossung des Splitters nachweisen, oder die lange Dauer der bestehenden complicirten Fractur resp. der grosse Zeitraum nach der stattgehabten Resection die Lösung desselben vermuthen lässt, so ist's geboten, die Splitter zu entfernen.

Bei der Entstehung der Necrose nach einer Resection wird man von dem alten Resectionsschnitte aus die Entfernung der Splitter vornehmen.

Es ist nicht gerade stets geboten, die Abstossung des necrotischen Splitters vollständig abzuwarten, indem man mit dem Abwarten in einzelnen Fällen nicht nur sehr viel Zeit verliert, sondern auch trotz sonstiger rationeller Behandlung durch die Gegenwart des Fremdkörpers der örtliche Eiterungsprocess unterhalten und Veranlassung zur erneuerten Knochenproduction und Necrosis gegeben wird. Wenn daher bei der länger bestehenden Necrosis die Eiterung sich nicht beschränken lässt, so ist's geboten, selbst vor vollendeter Abstossung einzugreifen und die schadhaften necrotischen Stellen abzumeisseln.

Bei den Necrosen innerhalb des Gelenkes würde ich, da die begleitende Entzündung meist eine grosse ist, und da ferner hierbei fast ausnahmslos Ankylosis entsteht, es vorziehen, die Nachresection zu machen, weil man hierdurch viel eher in der Lage ist, alle necrotischen Splitter zu entdecken und zu entfernen, weil bei diesem Vorgehen viel eher ein bewegliches Gelenk das Schlussresultat der Behandlung ist.

Verrenkung des unteren Endes der Ulna.

§. 1528. Allgemeines. Verrenkungen des unteren Radioulnargelenkes resp. des Ulnarköpfchens sind sehr selten, wurden allerdings schon bei Hippokrates erwähnt und fanden nachher eine nur kurze und oberflächliche Erwähnung von Dalechamps, J. L. Petit, bei Paré. Desault war der erste, welcher diese Luxation einer genauen Beachtung unterwarf und dieselbe vor der Academie der Chirurgie 1777 besprach.

Wir haben schon früher erwähnt, dass nach Goyrand bei Kindern oft eine Verrenkung der Cartilag. triang. eintritt. Bei dieser Verletzung soll die Cartilag. triang. abreissen, wobei das Ulnarköpfchen luxirt. Die Verletzung entsteht durch starke Rotation des Armes. Das Kind hat hierbei im Handgelenke eine grosse Schmerzhaftigkeit und vermeidet die Pro- und Supination der Hand; das Handgelenk ist steif. Die Cartilag. triang. soll nach vorn dislocirt sein. Durch die Extension der Hand, noch besser abducirende Extension und Supination und Druck auf die Dorsalfläche des Handgelenkes soll die Reposition leicht gelingen.

Es ist wohl denkbar, sagt v. Pitha, dass beim Aufheben des Kindes an der Hand, wobei dieselbe in forcirte Supination gestellt wird, während der Vorderarm durch das Körpergewicht stark pronirt ist, das Lig. triang. entweder von seinem Ansatztheile ans Ulnarköpfchen oder an den Radius abreisst und dass dann eine Luxation des Lig. triang. entsteht. Diese Verletzung wird vielfach geleugnet.

Von den reinen Luxationen des Handgelenkes ohne Fractur ist diejenige der Ulna allein bei Weitem die häufigste Form unter den Verrenkungen an der Handwurzel.

Die relative Häufigkeit dieser Luxation ist bedingt durch die grosse Beweglichkeit des unteren Ulnarköpfchens; dasselbe steht nicht in unmittelbarem Contacte mit der Handwurzel, seine Gelenkfläche ist sehr klein, wodurch dasselbe noch beweglicher wird. Die isolirte Luxation ist äusserst selten; dieselbe wird meist mit Fractur des unteren Radiusendes combinirt beobachtet, bei welcher eine grosse Dislocation des unteren Fragmentes bestand. Diese Luxatio cum fractura des Epiphysenendes ist nicht gerade so selten.

Entstehungsweise der complicirten Luxation des unteren Ulnarendes, combinirt mit Fractur des unteren Radiusrandes.

§. 1529. Die complicirte Luxation entsteht, wenn nach dem Eintritte der Radiusfractur die Gewalt sich noch nicht vollständig erschöpft hat. Dieselbe führt dann einerseits eine grössere Dislocation der beiden Radiusfragmente herbei und treibt andererseits das untere Ulnarende aus seiner Verbindung mit dem Os triquet. und dem Radius heraus. Je nach dem Einwirken der directen Gewalt von Seiten der Volarfläche oder vom Kleinfingerrande oder vom Dorsum der Hand aus, wird das untere Ulnarende gerade nach vorn auf die Vorderfläche des

Os triquet., oder nach innen auf den inneren Rand, oder nach hinten dislocirt; das Köpfchen kann hierbei auch selbst die Haut durchbohren.

Die Fractur des Radius tritt in bekannter Weise meist durch Fall auf die Palma manus ein, aus diesem Grunde prävalirt auch die Luxation nach vorn.

Isolirte Luxation des Ulnarköpfchens.

§. 1530. Die Luxationen ohne Complication der Radiusfraetur sind ausserordentlich selten; sie bleiben meist incomplet.

§. 1531. Ursache. Die isolirten Luxationen entstehen daher im Allgemeinen seltener indirect durch Fall auf die Hand (entgegengesetzt zur isolirten und zu derjenigen mit Luxation des Ulnarköpfchens complicirten Radiusfractur), sondern mehr durch unmittelbaren Stoss auf das untere Ende des Vorderarmes, während die Hand nach dem Dorsum hin gewandt und der Radius fixirt ist.

Ferner soll die Luxation aufs Dorsum entstehen durch forcirte Pronation und Beugung im Handgelenk und diejenige nach der Vola hin durch forcirte Supination und Streckung. Bardeleben will die Luxation nach dem Dorsum hin (die seltenere) durch forcirte Pronation entstehen lassen, während diejenige nach der Vola hin (die häufigere) durch directe Gewalt entstehen soll. Durch die directe Gewalt wird die Hand in forcirte Supination gestellt. Bei der forcirten Pronation stemmt sich der vordere Rand der Inc. semilun. radii auf die hintere Leiste der Ulna auf, wodurch das Lig. triang. gesprengt und das Capitulum ulnae nach dem Dorsum hin herausgehebelt wird; umgekehrt ist's bei der forcirten Supination. Eine andere Erklärung ist folgende: Bei der starken Pronation kreuzen sich beide Knochen, und der Radius wird entweder am oberen oder die Ulna am unteren Ende herausgehebelt.

Letzteres kann jedoch, den Untersuchungen von Schüller entsprechend, bei der forcirten Pronation erst dann eintreten, nachdem die Gelenkkapsel und Bänder entweder an dem oberen Radiohumeral- oder unteren Radioulnargelenke gesprengt sind; der event. eintretende Knochencontact ist daher nicht Ursache der Luxation, sondern Folge.

Die isolirte Luxation ist äusserst selten. König z. B. sah die isolirte Luxation nie, Dupuytren sah sie auch nur 2mal, Hamilton hat 2, Malgaigne hat 11 Fälle von erstererer (isolirte Luxationen) gesammelt; ich beobachtete 3 Fälle, 1 einfache und 2 mit Eröffnung des Gelenkes complicirte. Die isolirte und zwar durch directe Gewalt entstehende Luxation kommt in zwei Formen vor; das Ulnarköpfchen kann nämlich nach hinten und nach vorn austreten.

Verrenkung des Ulnarköpfchens nach hinten, nach der Dorsalseite hin.

§. 1532. Diese Verrenkungsform ist nach Nélaton, Vidal, Malgaigne die häufigere, Wernher hält die nach der Vola hin für die häufigere.

Desault hat die isolirte Verrenkung nach der Dorsalseite 5mal gesehen, Duyès hat sie einmal beobachtet.

Die Ursache ist meist übermässige Pronation; Desault, Duyès, Rognetta, Dalechamps, Boyer sahen sie hierdurch entstehen.

§. 1533. Casuistik. Die Luxation entsteht auch durch eine directe Gewalt, welche das Ulnarköpfchen von der Volarseite trifft.

Valleteau und Hurteaux sahen sie entstehen durch Fall auf das Handgelenk. In gleicher Weise kam ein Fall von mir zur Entwickelung.

Hamilton sah einen Fall bei einer Frau in der Zwangsjacke entstehen.

Es ergiebt sich aus Obigem, dass in den meisten bekannten Fällen die Luxation durch übermässige Pronation entstand.

§. 1534. Symptome. Die Hand steht gewöhnlich zwischen Pro- und Supination oder mehr in Pronation (Desault), ferner in mässiger Adduction (Rognetta).

Die Supination ist stark gehemmt, während die dorsale und volare Flexion der Hand wohl möglich, indes schmerzhaft ist.

Der Querdurchmesser des Handgelenkes ist meist verkleinert. Der Process. styloid. uln. steht nicht mehr an seinem Platze und ist aus der Gelenklinie nach hinten, auf den Handrücken gewichen. Die Ulna weicht gleichzeitig meist etwas nach aussen, selbst bis in die Verlängerung des Mittelfingers, zuweilen auch etwas nach innen. Das Ulnarköpfchen kann im ersteren Fall den Radius kreuzen und selbst dem Rücken des Os lun. aufruhen (Dalechamps). Im 2. Falle ist das Gelenk verbreitert (Hurteaux).

Das Capit. uln. steht auf dem Dorsum vor, während man in der Vola die Vertiefung constatirt, die zuweilen durch die Sehne der Flex. carpi uln. in zwei lange Abtheilungen (Boyer) geschieden ist. Der Querdurchmesser des Gelenkes ist meist verringert, der Tiefendurchmesser, besonders im ulnaren Theile, vergrössert.

§. 1535. Pathologische Anatomie. Die anatomische Untersuchung über diese Verletzung fehlt, indes ist's wahrscheinlich, dass die Synovialkapsel und das Band, welches den Process. styloid. mit dem Os triquet., das Lig. lat. int., verbindet, und ebenfalls das Lig. triang. (subcruent.) zerrissen sind; es spricht hierfür die grosse Beweglichkeit und die Neigung zum Recidive.

§. 1536. Diagnosis. Die Diagnose dieser Verletzung ist gegeben in der genauen Berücksichtigung des Standpunktes des Capit. uln.

Bei einer starken Anschwellung als Folge einer einfachen Distorsion kann man sehr leicht die Luxation des Kopfes übersehen.

Die Verwechselung liegt um so näher, wenn die Luxation durch einen einfachen Zug an der pronirten Hand eines Kindes entsteht und man geneigt ist, die von Malgaigne gestützte Ansicht der unvollständigen Luxation des Radiusköpfchens oder die Einklemmung der hinteren Gelenkkapsel (Streubel) etc. etc. zu vermuthen, und das Augenmerk hauptsächlich auf das Ellenbogengelenk leitet. Eine genaue Untersuchung ist hierbei unerlässlich, da es sich ebenfalls um die Goyrand'sche Luxation des Ulnarköpfchens oder des Lig. triang. handeln kann. Rendu theilt 2 solche Fälle mit.

§. 1537. Prognosis. Die Einrenkung ist leicht zu erreichen, indes die Retention schwer. Die Einrichtung gelingt indes auch noch

nach Ablauf längerer Zeit, wie Rognetta's Fall beweist; er renkte noch nach 2 Monaten ein. Die Function des Gelenkes leidet selbst beim Fortbestehen der Verrenkung auf die Dauer sehr wenig. Hamilton sah einen Fall, wo die Verrenkung 20 Jahre bestand, das Ulnarköpfchen ragte einen halben Zoll vor. Allerdings war anfänglich mehrere Jahre lang, wie Patient sich ausdrückte, die Hand wie gelähmt gewesen; es hat sich indes nachträglich die Function des Handgelenkes nach allen Richtungen hin vollständig wieder hergestellt.

§. 1538. Behandlung. Die Einrichtung erfordert meist keine Extension, ein Druck auf den Radius und Gegendruck auf die Ulna genügt zur Reposition; im anderen Falle kann es indes nöthig sein, gleichzeitig mit dem Druck eine Extension und Supination zu verbinden. Die Reposition soll für gewöhnlich in frischen Fällen bleibend sein, im Falle Duyès trat das Köpfchen indes direct wieder nach aussen. Er musste einen festen Verband mit in der Gegend des Köpfchens aufgelegten Compressen appliciren. Es bleibt jedoch, selbst wenn das Köpfchen sich reponiren lässt, fast ausnahmslos nachträglich eine grosse Neigung zur Wiederausrenkung zurück. Loder war daher genöthigt, 3 Monate lang einen mit Compressen unterfütterten festen Verband anzulegen.

Das Köpfchen der Ulna weicht bei der Supination nach vorn, bei der Pronation nach hinten, so dass jedenfalls der Supinationsstellung der Vorzug gebührt.

§. 1539. Behandlung mittelst permanenter Extension. Ich würde den Arm in der Supinations- und dorsalen Flexionsstellung für die Dauer von 14 Tagen permanent gerade, so wie bei der Radiusfractur mit Dislocation des unteren Fragmentendes nach der Vola hin, extendiren (s. später). Es ist nur noch die Querextension des Ulnarköpfchens nach der Vola hin zu fügen.

Durch den Druck seitens der Unterlage, resp. seitens der volaren Querextension wird die Ulna dorsalwärts getrieben, durch den Extensionszug an der Hand (volarwärts) wird diese Wirkung noch verstärkt.

Im Falle von veralteter Luxation würde man bei bedeutender Functionsstörung die Resection des Ulnarköpfchens machen, wie ich selbige in den beiden erwähnten complicirten Fällen vornahm. Die normale Gestalt und Function des Gelenkes wurde vollständig erhalten.

Zur Nachbehandlung muss ebenfalls die Extension in der erwähnten Stellung angelegt werden.

Isolirte Verrenkung des unteren Ulnarköpfchens nach der Vola hin.

§. 1540. Malgaigne vermochte nur 10 Fälle dieser Luxationsform zu sammeln. Hiervon hat er 1 selbst beobachtet, Desault 1, Boyer 1, Dupuytren 2, Godelier 1, Valleteau 1, Malle 2, Espiaud 1. Malgaigne-Hamilton verweist noch auf 1 Fall von Parker (s. Hamilton l. c. S. 646). Bardeleben sah dieselbe auch 1mal.

§. 1541. Entstehungsweise. Während die Verrenkung nach dem Dorsum zu meist durch eine starke Pronation entsteht, verdankt diese seltenere Form einer forcirten Supination und zwar meist einer directen Gewalteinwirkung ihre Entwickelung.

§. 1542. Casuistik. Im Falle Boyer hatte Patient seine Frau gewaltsam mit seiner in Supination befindlichen Hand gefasst. Im Malgaigneschen Falle fiel bei einem Sturze der Körper des Pferdes auf den Vorderarm, während die Ulna nach unten und der Radius nach oben sah, so dass der Querdurchmesser des Vorderarmes verringert, der Radius nach hinten geworfen und der Vorderarm in starke Supination gestellt wurde.

Das gleiche Verhältniss lag im Falle Godelier und Valleteau vor. Ein Balken fiel auf den unteren Theil des in Supination befindlichen Armes, resp. ein Rad ging über denselben.

In beiden Beobachtungsfällen von Malle entstand die Luxation durch Fall auf die Ulna des in Supination befindlichen Armes.

Dupuytren erzählt einen Fall, wo die Luxation entstand, als ein Bauunternehmer seine rechte Hand gegen eine Mauer anstemmte, die einstürzen wollte.

Es ergiebt sich hieraus, dass die Luxation sich meist durch eine directe Gewalt, welche den Vorderarm in forcirte Supination drängt, entwickelt.

§. 1543. Symptome. Der Vorderarm steht bei dieser Luxation meist in starker Supination, seltener in Mittelstellung (Fall Malgaigne). Der Querdurchmesser des unteren Vorderarmtheiles ist verringert. Der Tiefendurchmesser ist besonders in der Mitte des Gelenkes vergrössert, an der vorderen Seite ist ein ungewöhnlich starker Vorsprung durch die Haut fühlbar. Die Achse der Ulna weicht nach aussen und vorn von ihrer normalen Stelle ab und fällt mit dem unteren Ende vor das Gelenk, die Ulna kreuzt oft mit dem unteren Theile den Radiuskopf; man fühlt besonders nach innen vor dem erwähnten Vorsprunge eine Vertiefung an der Stelle, wo der Process. styloid. gelagert sein soll; noch deutlicher ist diese Vertiefung am Dorsum oberhalb des Os triquet.

Die Prognosis ist im Allgemeinen ungünstig für die Reposition. Wenn das Ulnarköpfchen nicht reponirt wird, so leidet die Function trotzdem meist wenig (Espiaud), nur die Pronation ist nicht vollkommen möglich. Man sollte allerdings glauben, dass auch die Volarflexion durch das mechanische Hinderniss des Köpfchens allein schon leidet.

§. 1544. Pathologischer Befund. Desault hat einen Fall, 60 Jahre alt, secirt, wo die Streckung, die Pro- und Supination bedeutend gelitten hatte. Derselbe giebt gleichzeitig einen Beitrag zu den pathologischen Veränderungen. Die Cavit. semilun. radii war mit fibrösem Gewebe ausgefüllt, das Capit. uln. lag einem Sesambeine auf, an welches es durch ein Kapselband befestigt war.

§. 1545. Diagnosis. Die Diagnose ist hauptsächlich gegeben in der fehlerhaften Stellung des Capit. uln.; man hat gleichzeitig darauf zu achten, dass nicht die häufige Complication der Radiusfractur übersehen werde.

Die Einrichtung effectuirt sich am besten dadurch, dass man den Radius fixirt und das Ulnarköpfchen nach hinten und innen drückt.

Boyer suchte die Einrenkung hier wie auch bei der Luxation nach hinten dadurch zu erreichen, dass er die Knochen durch Fingerdruck in entgegengesetzter Richtung, den Radius nach aussen, die Ulna nach innen trieb und, sobald die Knochen hinlänglich von einander entfernt waren, die Hand in Pronation stellte und alsdann gleichzeitig das Ulnarköpfchen radialwärts und nach hinten, und den Radius ulnarwärts und nach vorn drückte.

Das Gleiche, die Entfernung der Vorderarmknochen von einander und consequente Einrenkung, erreicht man durch eine starke Supination, Druck auf das Köpfchen der Ulna nach hinten und folgende Pronation.

Dupuytren richtete ein durch radiale Adduction der Hand, um der Ulna Platz zu machen, und folgenden, auf die Ulna nach aussen und hinten ausgeübten Druck. Es empfiehlt sich, hiermit noch die Pronationsstellung zu verbinden. Es wird auch die Extension und Supination und folgende Pronation, mit Druck vereinigt, empfohlen. Die Extension hat das gegen sich, dass die Flexorensehnen angespannt werden und sich zwischen das Köpfchen und das Gelenk legen.

§. 1546. Nachbehandlung. Boyer umlagerte wegen der Neigung zu Recidiven das Ulnarköpfchen mit Compressen. Zur sicheren Verhütung des Recidivs würde ich in diesem Falle nach der gelungenen Reposition die Hand in Pronation stellen, dieselbe dann volarwärts und den Vorderarm, besonders das Ulnarköpfchen, dorsalwärts extendiren. Die Behandlung ist die gleiche wie bei Fractur der unteren Radiusepiphyse mit Dislocation des unteren Fragmentes nach dem Dorsum hin. Die Art der Wirkung des Verbandes und der Wirkung ergiebt sich aus dem eben bei der Luxation nach hinten Gesagten.

Complicirte Verrenkung.

§. 1547. Die häufigste Complication der Ulnarluxation ist die Fractur des Radius, wie ich dies schon eingangs erwähnte.

Der Radius ist entweder in der Mitte oder, wie zumeist, am unteren Ende gebrochen; es verschieben sich bei der ersten Fractur die Fragmente über einander oder stellen sich in einen radialwärts offenen Winkel zu einander. Die nothwendige Consequenz für das Ulnarköpfchen der Ulna ist, dass dasselbe nach aussen weicht.

Bei der Fractur des unteren Endes des Radius dreht sich das untere Fragment so, dass seine Gelenkfläche bei herabhängendem, mit dem Kleinfingerrand nach innen gewandtem Vorderarme, statt nach vorn, unten und innen zu sehen, nach unten und etwas nach aussen, oben und hinten schaut; die nothwendige Folge hiervon ist, dass die Cavit. sigmoid. des Radius dem Kopfe der Ulna nicht mehr vollständig aufruht und eine Diastase zwischen den beiden Knochen besteht; das Ulnarköpfchen wird hierbei etwas auf die Vola, resp. auf das Dorsum der Hand dislocirt.

Manchmal ist diese Dislocation sehr gross. Das nach innen und vorn (mit der oberen Bruchfläche) umgeworfene untere Fragment des Radius schiebt das Handgelenk nach aussen, hinten und oben und die

Ulna nach innen, oft gleichzeitig sogar nach vorn oder hinten, so dass das Ulnarköpfchen fast vollkommen verrenkt ist.

Damit die Verrenkung vollständig sei, muss das untere Radiusfragment fast ganz hinter das obere geworfen sein; es besteht dann ganz das Bild einer Luxation der Hand auf das Dorsum.

§. 1548. Entstehungsweise. Wenn bei der Entstehung der Radiusfractur die Gewalt sehr gross ist, so wird nach dem Eintritte der Fractur, insofern die Gewalt noch nicht erschöpft ist, das untere Radiusfragment noch weiter nach aussen und dorsalwärts getrieben, so dass die Verbindung zwischen der Ulna und dem Radius zerreisst. Die Ulna, welche jetzt allein das Gewicht des Körpers übernimmt, wird dorthin, wo Raum für dasselbe ist, nach vorn oder innen ge-

Fig. 205.

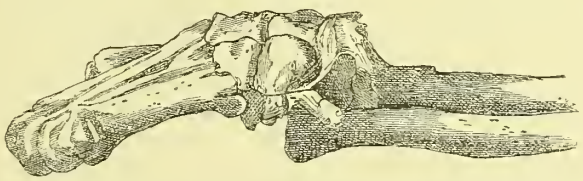

Verrenkung des unteren Radioulnargelenkes.
Malgaigne, Knochenbrüche und Verrenkungen, II. Bd. S. 644, Fig. 80.

Fig. 206.

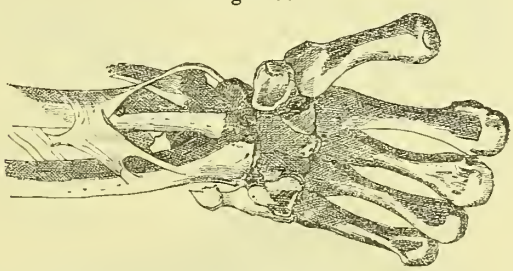

Verrenkung des unteren Radioulnargelenkes.
Malgaigne, Knochenbrüche und Verrenkungen, II. Bd. S. 644, Fig. 81.

trieben. Das umgekehrte Verhältniss liegt bei der Fractur mit Dislocation des unteren Radiusendes nach der Vola vor, welche bei Fall auf das Dorsum der Hand entsteht. Hier muss das Ulnarköpfchen nach dem Dorsum hin ausweichen.

Die Luxation nach vorn ist selten vollständig, eher die hintere (aufs Dorsum).

Das unvollständig luxirte Köpfchen ruft oft eine derartige Hervorragung hervor, so dass das Ganze in Verbindung mit der Frakturverstellung für eine Luxation des Handgelenkes gehalten wird.

Die Aehnlichkeit ist so gross, dass selbst Padieu das Präparat von fehlerhaft verheilter Fractur des unteren Endes des Radius mit Dislocation desselben auf das Dorsum als eine Luxation des Handgelenkes beschrieb und der Société anatomique vorstellte.

Die vollständige Luxation nach vorn ist noch viel seltener. In diesen Fällen muss der Radiuskopf, um eine solche Dislocation des unteren Radiusendes zu erlauben, ganz auf den Rücken gewichen sein.

Das Ulnarköpfchen steht dann vor dem Handgelenke (Cooper). Malgaigne giebt die Zeichnung (Fig. 204) eines solchen Präparates, wo die Dislocation eine solche Ausdehnung genommen.

Die Fig. 205 zeigt, wie weit das untere Fragment nach dem

Fig. 207.

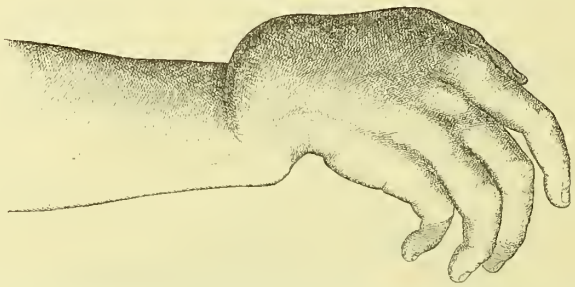

Fractur des unteren Endes des Radius und Luxation des Ulnarköpfchens nach vorn und aussen. Karl Becher.

Fig. 208.

Fig. 209.

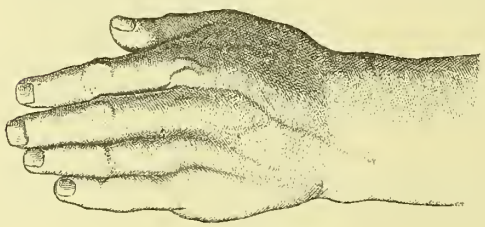

Nach der Heilung.

Dorsum gewichen und die Ulna vorn über den Carpus herabgestiegen ist.

Es sind dies die anatomischen Veränderungen, welche auch heute noch zuweilen zur falschen Diagnosis Veranlassung geben können.

Die Prognosis ist, sagt Cooper, eine ungünstige; es vergehen 6 Monate, ehe die Bewegung der Hand wiederkehrt. Ich habe dies in einzelnen Fällen bei alten Leuten, wo gerade die Dislocation mit Vorliebe eine grosse ist und die Luxation des Ulnarköpfchens gern

eintritt, bestätigt gefunden. Das nachträgliche Einbrechen mit nachfolgender permanenter Extension in volar flectirter Stellung hat mir hier mehrmals grosse Dienste geleistet.

Augenblicklich habe ich einen frischen Fall unter Händen, wo das Ulnarköpfchen vollständig luxirt war. Die permanente Extension und Volarflexion über ein untergelegtes Keilkissen ist im Stande, die Einrenkung des Radiusköpfchens und vollständige Beweglichkeit des Handgelenkes zu erhalten (s. Fig. 206, 207 und 208).

Es handelte sich um eine vollständige Luxation des Ulnarköpfchens nach der Vola hin. Dasselbe konnte frei abpalpirt werden. Fig. 208 zeigt die Hand 12 Tage nach der Verletzung in geheiltem Zustande.

§. 1549. Behandlung mittelst permanenter Extension. Man wird in einem solchen Falle zuerst die Fragmente in der früher besprochenen Weise reponiren und das Ulnarköpfchen durch Druck von der Vola aus an seinen entsprechenden Platz schieben und dann die permanente Extension an der Hand appliciren. Die Hand muss in Pronation und in volare Flexion gestellt werden.

Luxation des Ulnarköpfchens nach dem Dorsum hin mit Fract. radii.

§. 1550. Die Luxation des Radiusköpfchens nach dem Dorsum hin entsteht durch die volare Hyperflexion der Hand, wobei zuerst das Epiphysenfragment abgebrochen und volarwärts getrieben wird und das Ulnarköpfchen in der gleichen Weise, wie dies bei der Luxation nach der Vola hin besprochen worden ist, dorsalwärts weicht.

Diese Luxation kommt weit seltener zur Beobachtung. Es muss zur Behandlung die Hand in der Supinationsstellung dorsalwärts flectirt und extendirt werden.

Luxation des Ulnarköpfchens nach innen mit Fractur des Radius.

§. 1551. Das Ulnarköpfchen verrenkt sich noch viel häufiger ulnarwärts, die Luxation ist hier oft vollständig. Malgaigne sah 3 dieser Art im Hôtel St. Louis; ich habe deren ebenfalls 2 gesehen, 1mal complicirt. Diese Luxation tritt ein, wenn das untere Fragment auf dem oberen reitet und längs der Ulna in die Höhe gestiegen ist.

Die Diagnose ist sehr leicht, weil das Köpfchen, nach innen weichend, die Haut vorstülpt. Der Querdurchmesser der Hand ist bedeutend vergrössert, der Tiefendurchmesser ist nicht vergrössert, der Process. styloid. radii ist hierbei bedeutend nach oben gestiegen und nach hinten gewichen. Die Hand steht in starker radialer Abduction. Der Raum zwischen Ulna und Radius ist bedeutend vergrössert. Das Ulnarköpfchen ist sammt der Ulna von vorn nach hinten sehr beweglich und die Achse der Ulna fällt ulnarwärts neben das Handgelenk.

§. 1552. Prognosis. Die Function des Handgelenkes leidet auch hier oft ganz bedeutend sowohl durch die fehlerhafte Stellung

des Radiusfragmentes und secundäre Ankylosis, als auch durch die Luxation des Ulnarköpfchens, indes viel mehr durch die Ankylosis als durch die Luxation selbst.

Malgaigne theilt einen Fall mit, wo das Ulnarköpfchen von dem Os triquet. durch ein zwischengeschobenes Sesambeinchen von der Ulna, also vollständig getrennt war, und wo trotzdem die Pro- und Supination, sowie die Flexion und Extension vollständig möglich war.

§. 1553. Reposition und Behandlung. Die Reposition gelingt leicht, die dauernde Retention ist indes sehr schwierig zu erreichen. Malgaigne empfahl, auf das Ulnarköpfchen sowohl wie auf den Radiuskopf innen und aussen ein Kissen aufzulegen und dasselbe durch Schnüren fest anzudrücken, damit die beiden Vorderarmknochen einander genähert werden. Ich habe in meinen 2 Fällen die permanente Extension in der Pronationsstellung über den Winkel des oben erwähnten Lagerungsbrettchens in volarer Flexionsstellung ausgeführt, damit das untere, auf den Rücken hingewichene Radiusfragment nach der Vola zurückgeleitet wurde. Gleichzeitig wurde das untere Ende der Ulna über einem umgelegten Heftpflasterring stark radialwärts geleitet, während die Hand selbst in Adductionsstellung extendirt wurde.

Auf diese Weise wurde das nach innen abgewichene Ulnarköpfchen nach aussen gedrückt, während der nach aussen abgewichene Carpus nach innen dem Ulnarköpfchen entgegengeführt wird. Das untere Ende des Vorderarmes wird zu diesem Zwecke durch eine direct oberhalb des Gelenkes umgelegte Heftpflastercirkeltour in der bekannten Weise radialwärts fixirt. Das obere Ende des Vorderarmes wird in der gleichen Weise ulnarwärts fixirt, damit nicht der ganze Vorderarm radialwärts verschoben wird. Nach 4—8 Tagen beginne ich, die permanente Extension für einige Minuten unterbrechend, leichte Bewegungen des Handgelenkes auszuführen. Ich bin 5mal in der Lage gewesen, einen solchen Fall mit einer incompleten Luxation und 2mal eine complete mit dem vollständigsten Erfolge zu behandeln, während die früheren Resultate mit dem Gipsverbande oft recht traurige waren.

Luxation des Ulnarköpfchens mit Perforation der Haut.

§. 1554. Malgaigne hat 7 derartige Fälle gesammelt und nachträglich selbst noch 5 beobachtet. Schinzinger hat ebenfalls 1 Fall beobachtet. Das Leiden ist nicht so selten; ich habe 2 Fälle gesehen. Fast ausnahmslos ist mit der Perforation ein Bruch des Radius verbunden.

§. 1555. Entstehungsweise. Das Leiden entsteht wie die einfache Radiusfractur fast stets indirect durch Fall auf die Palma manus, zuweilen durch Fall auf das Dorsum. Dasselbe kann indes auch eine directe Gewalt zur Ursache haben.

Die Luxation kann sowohl nach vorn und nach hinten, wie nach

innen statthaben. Ich sah das Ulnarköpfchen jedesmal durch die Haut vortreten.

Die Behandlung besteht in der Einrichtung und antiseptischen Drainirung. Die Einrichtung gelingt meist leicht; die Luxation stellt sich jedoch meist ebenso leicht wieder ein.

§. 1556. Casuistik. In früherer Zeit war diese Verletzung eine sehr gefährliche, weil sich nur zu leicht eine septische Handgelenkentzündung einstellte. Von 8 Fällen Malgaigne's starben 3, und bei den 5 Geretteten musste 1mal die Amputation und 1mal die Resection des Handgelenkes gemacht werden; es starb 1 an Tetanus, 1 an Gangrän und 1 an Sepsis.

Der Fall von Schinzinger verlief günstig, indes bedurfte er 8 Monate zur Heilung aller Wunden. Es wurde früher sogar zur Rettung des Lebens die primäre Amputation empfohlen. Die Resection wurde 4mal versucht und zwar 3mal primär und 1mal secundär.

Die Resection wurde primär von A. Severin gemacht, weil das Köpfchen sich nicht gut einrichten liess; von Rognetta 1mal, weil das $2^1/_2$" weit vorragende Ulnarende fast vollständig abgebrochen war; 2mal wegen gleichzeitiger Fractur des Ulnarköpfchens (Roux und Boyer). In den beiden letzten Fällen war die schliessliche Beweglichkeit des Gelenkes ebenso gut wie auf der anderen Seite, die Hand stand etwas adducirt.

Brecht machte ebenfalls die Resection, indes es entstand eine eitrige Entzündung und Ankylosis.

1mal wurde die Resection des unteren Ulnarendes und Radiuskopfes zugleich gemacht. Die Beweglichkeit war eine normale (Hublier).

In der jetzigen antiseptischen Zeit ist die Sepsis lange nicht so gross.

Die Verletzung des betreffenden Gelenkabschnittes bietet deshalb günstigere Aussichten, weil dasselbe von dem Radioulnargelenke fast ganz geschieden ist.

Wenn die Verletzung des betreffenden Gelenkes nicht lange besteht und wenn dieselbe wahrscheinlich nicht verunreinigt ist, so würde man sich daher darauf beschränken, das Köpfchen zu reponiren und die Verletzung einfach bis zur Gelenkwunde zu drainiren. Wenn indes die Wunde verunreinigt ist oder die Verletzung schon länger besteht, so wie es in meinen 3 Beobachtungen der Fall war, so wird man jedesmal das Köpfchen reseciren.

Hierdurch schaffe ich mir erstens einen günstigen Kanal für die Drainirung und sichere den aseptischen Heilungsverlauf viel mehr und zweitens wird die Stellung der Hand eine sehr gute; ein Recidiv der Luxation ist nicht zu befürchten. In den 3 Fällen wurde die permanente Extension in der leichten radialen Abductionsstellung zur Verhütung der Adductionsstellung mit gutem Erfolge angelegt. Die Hand hatte nachher ihre vollständige Functionsfähigkeit wieder erhalten; das Handgelenk war durchaus nicht entstellt, im Gegentheil schmaler und zierlicher als das andere. Die Hand wich von der Achse des Vorderarmes nicht im mindesten ab; in der Gegend des Ulnarköpfchens fühlte man eine leichte, seichte Vertiefung, welche indes durch straffes Gewebe in der Tiefe dem Handgelenke seine volle Festigkeit verlieh.

Die Resultate der Resection des Capitulum waren selbst in der vorantiseptischen Zeit äusserst günstige, indem alle 4 Malgaigne'schen Fälle gut verliefen.

Die Function war in 3 Fällen, wo dieselbe erwähnt wurde (Roux und Boyer), eine sehr gute; nur stand die Hand adducirt. In meinen 3 Fällen war die Function eine absolut gute, die Pronations-, Supinations-, Flexions- und Extensionsbewegungen standen dem gesunden Gelenke nicht nach. Die Hand stand gar nicht in Adduction. Diese günstigen Resultate in Bezug auf die Function sowohl wie auf die Stellung der Hand sind die Consequenz der Wirkung der permanenten Extension und der frühzeitig vorgenommenen Bewegungen.

Wenn gleichzeitig eine grosse complicirte Splitterung des Radiuskopfes besteht, so wird man nicht anstehen dürfen, die Resection beider Gelenkenden zu machen, weil hierdurch eine ordentliche Drainirung zu erzielen ist und ausserdem, wie Fall Hublier beweist, die Function des Gelenkes eine normale wird.

Ich bin 1mal in der Lage gewesen, mit dem gleichen Erfolge die Resection beider Theile bei einer gleichzeitigen complicirten Fractur des unteren Radiusendes zu machen. Das Resultat war ein gutes; die Hand stand nur etwas volarwärts.

Kapitel XVII.

Fractur der Vorderarmknochen.

Anatomie des Vorderarmes.

§. 1557. Der Vorderarm verschmälert sich nach unten immer mehr und bildet einen nach abwärts gerichteten Kegel. Die beiden Knochen sind im unteren Abschnitte deutlich abpalpirbar; im oberen fleischigen Theile ist nur die Ulna und das Olecranon an der hinteren Seite von oben nach unten zu verfolgen; das Köpfchen der Ulna ist besonders deutlich an der äusseren Seite zu palpiren; der Vorderarm steht bei herabhängendem Arme etwas pronirt und im Ellenbogengelenke etwas flectirt. Die Vorderfläche des Armes sieht dann im Wesentlichen nach innen, indes im oberen Abschnitte etwas nach vorn, im unteren etwas nach hinten.

Der vom Radius gebildete äussere Rand des Vorderarmes ist nur in der unteren Hälfte palpirbar, während an der hinteren Seite die Ulna in der ganzen Länge zu verfolgen ist.

Die Fascia des Vorderarmes ist in der Nähe des Ellenbogens und der Handwurzel stärker als im mittleren Theile derselben; dieselbe ist an der äusseren Seite am stärksten.

Die Vorderarmfascia ist an der vorderen Seite mit den Muskeln eng verwachsen, sendet zahlreiche Scheidewände in die Tiefe zwischen die einzelnen Muskeln und setzt sich an dem hinteren Rande der Ulna fest an; im unteren Abschnitte hängt dieselbe mit dem äusseren Rande des Radius zusammen. Die Muskeln entspringen zum grössten Theile theils vom Epicondyl. ext. (die Extensoren und Supinatoren), theils vom Epicondyl. int. (die Flexoren und der Pronator), wie schon früher erwähnt wurde.

Die Fascia dorsalis antibrachii ist stark; sie bildet ebenfalls durch Absendung von Blättern zwischen einzelne Muskeln starke Scheidewände und ein Fachwerk für dieselben.

Der Radius reicht weiter nach unten, indes nicht so weit nach oben wie die Ulna. Der Radius articulirt direct mit den zwei entsprechenden

Handwurzelknochen (Os naviculare et lunatum), während die Ulna durch einen Zwischenfaserknorpel von dem entsprechenden Handwurzelknochen (Os triquetum) geschieden ist. Durch diese Einschiebung des Zwischenknorpels ist die grosse Adductionsfähigkeit der Hand erklärt.

Der Radius ist bei der Mittelstellung der Hand, also bei nach hinten gerichtetem Ulnarrande, derart nach vorn ausgebogen, dass das Spatium interosseum in der Mitte am grössten ist. Das untere breitere Ende des Radius ist an der nach innen gerichteten Seite zur Aufnahme der Sehne ausgehöhlt.

Die Ulna ist schwach S-förmig gekrümmt und sieht mit der dem oberen Drittel angehörigen Concavität nach vorn, mit der unteren, dem ganzen übrigen Theile des Knochens angehörigen Concavität nach hinten.

Der Bruch der Ulna kommt gern an der Uebergangsstelle der einen Krümmung in die andere vor, während die Fractur des Radius als Lieblingsstelle den spongiösen Theil des unteren Radiusendes auswählt.

In der oben erwähnten Stellung läuft der Radius parallel der Ulna, bei der Pronationsstellung kreuzt derselbe die Ulna und kann selbst bei forcirter Pronation an der Ulna einen Stützpunkt gewinnen und in einen zweiarmigen Hebel verwandelt werden, wobei event. das obere Ende des Radius das Ringband sprengt und nach vorn luxirt, resp. das untere Ende der Ulna nach hinten luxirt. Schüller hält das Voraufgehen der Kapselzerreissung des oberen oder unteren Radioulnargelenkes für nöthig.

Das Lig. interosseum füllt den Raum zwischen den beiden Knochen aus; dasselbe kann nur durch direct darauf wirkende Gewalten, z. B. durch Luxation des unteren Humerusendes in den Zwischenknochenraum, zerreissen. Das Lig. interosseum ist bei starker Supination straff gespannt; eine Verkürzung desselben hindert dementsprechend die Supination.

§. 1558. Allgemeines. Die Vorderarmknochen können gemeinschaftlich und einzeln brechen. Wir schicken zuerst die Besprechung eines jeden einzelnen Knochens voraus, um dann die der beiden Knochen folgen zu lassen.

Die Vorderarmknochen beanspruchen nach der einen Tabelle von Bruns 18,88 %, nach der anderen 22,1 % aller Fracturen. Hiervon kommen nach Bruns 8,7 % aller Fracturen auf Radius und Ulna, 9,6 auf Radius allein, 3,7 auf Ulna allein, resp. 2,5 auf Ulna mit Ausschluss des Olecranon und 1,2 % aufs Olecranon allein.

Die Ulna bricht selten allein, und dann fast ausnahmslos durch directe Gewalt.

Die Ulna kann an 4 verschiedenen Stellen brechen: im Olecranon, im Process. coronoid., im Körper und am unteren Ende der Ulna und im Process. styloid.

Fractur des Olecranon.

§. 1559. Die Fractur des Olecranon ist, wie sich aus Obigem ergiebt, sehr selten. Nach Bruns kam die Fractur des Olecranon unter 8650 Fracturen überhaupt 103mal einzeln vor (= 1,2 %).

Am häufigsten kommt sie vor in den Decennien: im I. 2mal, im II. 13mal, im III. 11mal, im IV. 8mal, im V. 6mal, im VI. 4mal, im VII. und VIII. je 3mal, im IX. keinmal.

Die Abnahme im Alter ist zu erklären aus der Abnahme der Bevölkerungsziffer.

Malgaigne konnte nur 44 Fälle zusammenstellen; indes ist dieselbe doch nicht so selten, als man hieraus annehmen dürfte.

Von 44 Fällen kamen 16 auf das weibliche Geschlecht und 28 auf das männliche.

§. 1560. Ursache. Als weit überwiegende Ursache führen alle Chirurgen gemeinschaftlich die Einwirkung der directen Gewalt an. Die Fractur entsteht meist durch Fall auf das Olecranon selbst, selten durch Schlag seitens eines Stockes oder eines Hufes auf dasselbe.

Die Seltenheit der Fractur durch Schlag ist erklärt durch die geringe Oberfläche, welche dasselbe einem schlagenden Instrumente gewährt.

Der Umstand, dass die Fractur meist durch directe Gewalt entsteht, erklärt auch die starke Blutunterlaufung und Quetschung in der Umgebung der Bruchstelle.

Von 35 Fällen ist 27mal die Ursache von Malgaigne angegeben, und vertheilt sich dieselbe wie folgt: 19mal Fall auf das Olecranon, 3mal Schlag durch Huf oder Stock, und 6mal, resp. 5mal wurde eine heftige Contraction oder Dehnung des Musculus triceps angeklagt.

§. 1561. Muskelcontraction. Es entsteht also die Fractur auch durch active Muskelcontraction (Malgaigne hat 6 Fälle berichtet, wovon er 2 zweifelhaft nennt), z. B. das Verfehlen des Objectes beim Austheilen eines Schlages (Bottentuit), oder durch das gewaltsame Ausstrecken des Armes beim Untertauchen ins Wasser (Blandin), resp. beim Kegelschieben (Richerand), oder durch das gewaltsame Beugen des gestreckten Armes (Malgaigne).

Malgaigne sah auch 1mal die Fractur des Olecranon bei einem 21jährigen Jünglinge, welcher an Fragilitas ossium litt und einen wassergefüllten Krug trug, entstehen.

Gleichzeitig ward die Ulna nach hinten luxirt und liess sich nicht mehr einrenken.

Nach Malgaigne entsteht die Fractur unter diesen Verhältnissen durch eine Beugung des Vorderarmes, während der Triceps durch seine Contraction Widerstand leistet.

§. 1562. Indirecte Gewalt. Durch Fall auf die Hand des gestreckten Vorderarmes wird der Arm hyperextendirt, das Olecranon stemmt sich in der Fossa supratrochlearis an und es entsteht ein einarmiger Hebel. Der Process. coronoid. sprengt hierbei meist die vordere Kapsel, das untere Humerusende weicht nach vorn; wir haben dann eine Luxation des Vorderarmes nach hinten vor uns.

Zuweilen widersteht hierbei die vordere Kapsel und das Olecranon wird abgeknickt. Wir wissen demnach (in Parenthesis bemerkt), dass die gewaltige Ueberstreckung 6 verschiedene Verletzungen hervorrufen kann: a) die Distorsion, b) die Luxation beider Vorderarmknochen nach hinten, c) die Fractura olecrani, d) die T-Fractur (Volkmannn, Madelung), e) Fractur des vorderen Segmentes des Radiusköpfchens, f) Fractur des Process. coronoid. Die Streckung darf hierbei indes nicht zu stark sein.

§. 1563. Der Sitz und die Bruchrichtung. Der Sitz der Fractur ist ein sehr verschiedener, meist bricht das Olecranon in der Mitte, selten indes kann auch zweitens nur die Spitze (Boyer) oder drittens das ganze Olecranon in seiner Basis abgebrochen sein.

Der Brueh der Spitze, wo nur die Cortiealsehiehte des Knoehens abgesprengt ist und welcher meist als Folge der übermässigen Tricepscontraction entsteht, kam nach Malgaigne unter seinen 44 Fällen nur 2mal zur Beobachtung.

Die Existenz der Olecranonabrissfraetur wird sogar von manchen Seiten noeh bezweifelt; Bruns lässt z. B. diese Fraetur bezüglich der Existenz noeh zweifelhaft.

Ich habe indes einen ganz unzweideutigen Fall dieser Art beobaehtet.

Die Brüche der Basis sind sehr selten.

Malgaigne hat ebenfalls nur 2 Fälle dieser Art beobachtet; ich habe dieselbe 2mal gesehen, und es bestand 1mal nebenbei eine Luxation des Radiusköpfchens nach hinten, und 2mal war die Fractur mit Weichtheilverletzung complicirt; beide Male war die Fractur durch Fall auf den oberen Theil der Rückenfläche des Vorderarmes entstanden, und die Bruchlinie war eine sehr schief auslaufende.

Der schräg auslaufende Schnabel des unteren Endes des oberen Fragmentes hob in 1 meiner Fälle die Haut in die Höhe, in 2 anderen Fällen bestand sogar eine kleine Durchspiessungsöffnung.

Im letzten Falle lag ein kleiner abgelöster Splitter in der Durchspiessungsöffnung; derselbe wurde entfernt. Es ist dies der Fall, wo gleichzeitig eine Luxation beider Vorderarmknochen nach hinten bestand.

Die Bruehrichtung ist hier meist eine schiefe; das obere Fragment reieht mit dem hinteren unteren Ende weit nach unten. Es ist nicht nur das Olecranon, sondern auch noch ein Stüek vom Körper der Ulna abgebrochen. Das vordere Ende der Bruchlinie weieht hierbei weit naeh oben und fällt dort mit der Höhe des Bruches im mittleren Theile des Olecranon zusammen.

Der Bruch im mittleren Theile des Oleeranon, der weit häufiger ist, hat oft eine ganz quere Richtung; zuweilen verläuft derselbe etwas sehräg von oben und hinten nach unten und vorn. Die Fracturlinie liegt mit Vorliebe an der Stelle, wo der Gelenkknorpel aufhört.

§. 1564. Die Verstellung. Die Dislocation des oberen Fragmentes ist eine sehr verschiedene in Bezug auf den Grad, nicht auf die Riehtung; sie besteht in einer Diastase des oberen Fragmentes als Folge der Contraetion des Triceps und Retraction des elastischen, sehnigen und muskulösen Gewebes an der hinteren Gelenkseite.

Das obere Fragment ist meist einfach nach oben, zuweilen etwas aueh nach einer Seite, besonders nach oben und innen verschoben.

Das untere Fragment ist meist nieht verschoben; in seltenen Fällen besteht eine Luxation nach vorn (2mal) oder nach hinten (3mal). Es besteht meist nebenbei ein starker Hämarthros, welcher oft von Gelenkentzündung gefolgt ist. Zuweilen besteht noch gleichzeitig eine Fraetur des Proeess. coronoid. (Pinner) oder Luxation des Radiusköpfchens (1mal mein Fall).

§. 1565. Art des Bruehes. Der Bruch kann ein einfaeher Querbruch oder ein comminutiver oder selbst ein complicirter sein, so dass eine Verletzung der Haut und selbst Eröffnung des Ellenbogengelenkes damit verbunden ist. Die eomplieirte Fraetur mit Eröffnung des Gelenkes habe ieh 3mal beobaehtet.

Zuweilen ist auch nur die Bursa olecrani mit der Fractur verletzt. Ich habe dies 1mal beobachtet, wobei diese Verletzung durch Vernachlässigung zu einer heftigen phlegmonösen Entzündung führte und eine Zeit lang das Leben des Patienten gefährdete.

Die Schwellung des Gelenkes ist in Folge der starken Weichtheilverletzung und des intraarticulären Blutergusses eine sehr ausgedehnte und das ganze Gelenk einnehmende.

§. 1566. Grösse der Diastasis. Die Grösse der Diastasis, welche von einer kaum nachweisbaren spaltförmigen Verschiebung der Fragmente bis zu einer Finger-, selbst 2″ breiten Diastasis (Cooper) wechselt, hängt ab in erster Linie von der Gewalt, womit die Fractur eingeleitet wurde, und in zweiter Linie von der Ausdehnung der Zerreissung sowohl der sehnigen Ausläufer des Triceps, des Periostes, des Lig. annul., der Fascien und der Gelenkkapsel, als auch der secundären Stellung des Armes und den Bewegungen desselben nach der Verletzung. Letztere sind natürlich bei der Entwickelung der Diastasis besonders mit betheiligt.

Wenn auch die erwähnten Theile durch das Trauma selbst sehr zerrissen sind, so können die Fragmente trotzdem noch in ziemlichem Contacte mit einander stehen, bis eine unwillkürliche Flexion die Fragmentdiastasis bedeutend steigert.

Die Dislocation ist nicht von Anfang an die gleiche; dieselbe wird oft mit der Entfernung vom Tage der Verletzung und mit der gleichzeitigen Vornahme von Flexionsbewegungen vergrösssert.

Zuweilen ist die Dislocation gleich Null und stellt sich erst nachträglich durch unvorsichtige Bewegungen ein. Earle erwähnte einen Fall, wo die Dislocation erst am 6. Tage entstand und einen halben Zoll betrug.

§. 1567. Ursache des Nichteintrittes der Dislocation. Wenn das Periost etc. nicht zerrissen ist und zumal die fibrösen Fasern, womit die Sehne des Triceps das ganze Olecranon umfasst, erhalten sind, so bleiben die Fragmente in vollständigem Contacte.

Bardeleben nennt dieses Vorkommniss die Regel. Wenn ich dies auch im Allgemeinen nicht zugeben kann, so kommt dieselbe auf jeden Fall oft zur Beobachtung. Ausser den Fasern der Tricepssehne betheiligt sich an der Coaptation der Fragmente die Gelenkkapsel, welche, wie oben bemerkt, sich ringsherum an den Rand der Incis. sigmoid. major ansetzt; ferner der Theil des Lig. annul., welcher sich an das Olecranon ansetzt. Hyrtl glaubt, dass speciell der Theil des Lig. lat. int. die Dislocation verhindert, welcher, wie oben bemerkt, an der hinteren Seite vom Epicondyl. int. entspringt und zur inneren Fläche des Olecranon hin verläuft.

Auf jeden Fall hat auch ferner noch der Anconaeus quartus und der äussere Kopf des Triceps in seiner Unversehrtheit einigen Antheil an der Verhinderung der Dislocation. Es gebührt indes jedenfalls dem erhaltenen Perioste der grösste Antheil an der Verhinderung der Dislocation, da dasselbe durch die oben erwähnte Tricepssehne verstärkt ist und das Olecranon kappenartig umgiebt.

Wenn die Dislocation eine sehr grosse ist und, wie in einem

Falle von Cooper, in der Flexionsstellung 2″ beträgt, so muss man annehmen, dass die Gelenkkapsel auf jeder Seite des Olecranon in bedeutender Ausdehnung zerrissen ist.

§. 1568. Subjective Symptome. Im Augenblicke der Entstehung der Fractur empfindet der Kranke einen heftigen Schmerz; derselbe wird bei jeder Bewegung, bei der Streckung und Beugung, zumal bei der ersteren lebhaft gesteigert.

Letzteres lässt sich nur dadurch erklären, dass bei der Extension die Bruchflächen mit einander in Berührung treten, während bei der Beugung der Triceps gespannt wird und hierdurch die Bruchstücke und mit ihnen die Bruchflächen von einander entfernt werden, wodurch eine Zerrung und stärkere Zerreissung des schon verletzten Periostes, der Sehnenausbreitung etc. und eine consequente, indes nicht so intensive Schmerzempfindung entsteht.

Die Patienten fühlen sogar oft bei einer unvorsichtig vorgenommenen Flexion das weitere Einreissen der zwischen den Fragmentstücken noch bestehenden Verbindung.

Der Vorderarm steht gewöhnlich schwach flectirt. Die active Streckung und Beugung ist sehr behindert.

Der Grad der activen Streckung des Armes nimmt mit der Ausdehnung der Verletzung und der consequenten Diastasis der Fragmente ab, während bei geringer Diastasis die Verletzten oft im Stande sind, den Arm noch relativ leicht zu strecken und zu beugen.

Meist ist jedoch auch bei fehlender Diastasis jede active Beugung und Streckung durch den Schmerz unmöglich; die active Rotation ist jedoch intact. Die passive Beugung und Streckung, sowie die Rotation des Vorderarmes ist erhalten.

Der Arm lässt sich sogar passiv wegen des fehlenden Anstosses des Olecranon überstrecken.

§. 1569. Objective Symptome. Da die Fractur fast ausnahmslos durch directe Gewalt entsteht, so ist die Gegend des Olecranon oft in ihrer ganzen Ausdehnung von einer schwappenden Anschwellung eingenommen, welche mit einer starken Blutunterlaufung gepaart ist und welche nachträglich sowohl in der Umgebung der Bruchstelle als auch speciell im Gelenke durch eintretende Entzündungsvorgänge bedeutend gesteigert wird. Zuweilen besteht auch nur eine kugelige Blutansammlung in der Bursa olecrani. Entsprechend der directen Gewalteinwirkung beobachtet man gegenüber der Spitze des Olecranon eine äussere Verletzung, Abschilferung der Haut und eine Ecchymosis.

Das zweite wichtigste objective Symptom ist die Dislocation des oberen Fragmentes, die Diastasis; dieselbe wechselt von einer einfachen Spalte, welche sich ferner oft durch eine geringe Niveaudifferenz der beiden Fragmente kenntlich macht, bis zu einer tiefen, selbst zollbreiten Furche. In letztere kann man mittelst des Fingers bequem die Haut einstülpen. Die Diastasis, welche anfänglich oft ganz fehlt und erst nachher bei einer unvorsichtigen Beugung unter einem für den Patienten fühlbaren Schmerz ins Leben tritt, vergrössert sich bei der Beugung und wird geringer bei der Streckung.

Der durch die Diastasis der Fragmente bedingte Raum ist oft durch eine fluctuirende Geschwulst ausgefüllt.

Bei einer stärkeren Anschwellung der hinteren Gelenkgegend kann die Fracturstelle verlegt sein; unter solchen Verhältnissen ist es geboten, durch tiefen Druck das Blut und die Infiltration wegzudrücken und in der Tiefe die Fractur zu entdecken.

Als ferneres wichtiges Moment ist die Möglichkeit der seitlichen Verschiebung des oberen Fragmentes zu erwähnen. — Die Veränderungen in loco sind ebenfalls, je nach der Richtung der Fractur und dem Sitze derselben verschieden.

Bei der Fractur an der Spitze des Olecranon ist die Gestaltsveränderung eine sehr geringe, so dass man kaum das kleine, mit der Tricepssehne nach oben gezerrte Knochenstück entdeckt und dass man das Bild einer einfachen Abreissung der Tricepssehne vor sich hat.

Wenn der mittlere Theil des Olecranon getrennt ist, so kann man oft bei bedeutender Diastasis in der Flexionsstellung mit dem Finger bis zur Trochlea des Humerus vordringen und zuweilen selbst die Fossa supratrochlearis posterior abpalpiren.

Wenn die Bruchlinie in der Basis des Olecranon liegt, so ist dieselbe durch die schiefe Richtung characterisirt. Das untere Ende des oberen Fragmentes, welches oft spitzig ist, hebt die Haut in die Höhe; unter derselben fühlt man den verlängerten hinteren Rand der Ulna, welcher mit einer gebrochenen Linie gegen die schiefe Bruchfläche ansteigt. Die Diastasis ist hierbei sehr gering.

Bei Comminutivfracturen fühlt man mehrere Stücke; bei der complicirten Fractur überzeugt man sich durch die Einführung des aseptischen Fingers von der Ausdehnung der Verletzung.

Crepitation ist nur dann zu fühlen, wenn entweder die Fragmentstücke noch in Contact stehen oder durch starke Streckung und Herabdrücken des Olecranon in Contact gebracht werden können.

Wenn die Diastasis gross ist und eine starke, mit Blutunterlaufung gepaarte Anschwellung besteht, so entsteht eine entfernte Aehnlichkeit mit einer Luxation. Die Möglichkeit der passiven Beugung und Streckung klärt indes bald diesen Irrthum auf.

§. 1570. Prognosis. Entstehung von Pseudarthrosis. Der Heilungsverlauf und die Folge der Fractur sind verschieden je nach der Grösse der Diastasis. Die Vereinigung der Fragmentstücke ist fast ausnahmslos eine fibröse, weil dieselben nicht mit einander in Contact gesetzt werden können. Letzteres wird hauptsächlich durch die Retraction des elastischen Gewebes und die Con- und Retraction des Triceps bedingt.

Die Diastasis ist um so grösser, je stärker die Zerreissung des Periostes und der übrigen Gewebe und je kleiner das obere Fragment ist, weil mit der Kleinheit des Fragmentes das letztere um so mehr der Retraction der elastischen Gewebe überlassen ist.

Für die Entstehung der Pseudarthrosis wird auch fernerhin das Dazwischentreten von Blut und Exsudat angeklagt.

Hueter schuldigt in specie das Dazwischentreten der Synovia an; ferner wird noch die mangelhafte Ernährung des oberen Fragmentes und des sehnenreichen Periostes verantwortlich gemacht; in

Folge dieser Beschaffenheit wird wenig Callus geliefert. An letzter Stelle ist noch besonders hervorzuheben, dass das Periost an der Epiphyse überhaupt eine sehr geringe osteogene Productionskraft hat; es fehlt dem Perioste daselbst, nach Bidder und Kölliker, die osteogene Schicht.

Hueter schuldigt das Dazwischentreten der Synovia an weniger wegen des gesetzten mechanischen Hindernisses als wegen der physiologischen Beschaffenheit derselben und der Unterdrückung der Callusproduction, weil selbst bei einer geringen Diastasis an den Fragmentenden die Callusproduction ausbleibt.

Bei Schieffracturen tritt meist eine knöcherne Verbindung ein. Cooper hat durch Experimente nachgewiesen, dass die Querfracturen nie, die Schieffracturen stets knöchern verheilen, und schloss daraus, dass der Mangel des Contactes die alleinige Schuld an dem Ausbleiben der knöchernen Vereinigung trage.

Fig. 210.

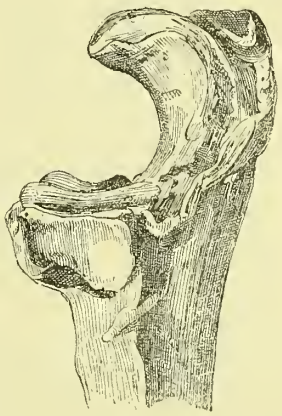

Malgaigne, Knochenbrüche u. Verrenkungen, übers. von Burger, I. Bd. S. 557, Fig. 99.

Diese knöcherne Vereinigung hat Malgaigne an einem solchen Falle, wo die Bruchlinie eine schiefe war, durch die Section nachgewiesen, während er ebenfalls ein Präparat (Fig. 210) mittheilt, wo die knöcherne Vereinigung ausblieb, wiewohl die Dislocation eine sehr geringe war. In meinen 3 Fällen von Schieffractur, welche ich oben erwähnte, trat gleichfalls eine knöcherne Vereinigung ein.

Dass die knöcherne Consolidation indes auch bei Querfractur möglich ist, beweist das Präparat von knöcherner Verheilung der Patella von v. Bruns sen. (v. Bruns l. c. S. 219).

Im Allgemeinen kann man sagen, dass die Brüche um so eher knöchern verheilen, je mehr sie sich über den Körper der Ulna hinaus erstrecken, je näher sie an der Basis des Olecranon liegen, je besser die Bruchflächen sich mit einander dauernd in Contact bringen lassen.

Durch die Beobachtung des häufigen Eintrittes der knöchernen Vereinigung nach der in letzter Zeit geübten directen Nahtanlegung ist der Beweis erbracht, dass dies Haupthinderniss für die knöcherne Vereinigung in der Diastasis der Fragmente zu suchen ist.

Die fibröse Vereinigung lässt oft in Bezug auf ihre feste Structur viel zu wünschen übrig. Das fibröse, zwischen den Fragmenten eingelagerte Gewebe (Fig. 211 und 212) hat oft Lücken; dasselbe nimmt zuweilen nur die Oberfläche ein und fehlt in der Tiefe, oder die Fragmente sind nur in ihrem vorderen Abschnitt mit einander vereinigt; dasselbe kann indes auch ganz fehlen, was Malgaigne aus einem Falle, wo das obere Fragment bei der Extension und Flexion absolut stille stand, indes seitlich zu bewegen war, deducirt.

Die Bruchflächen sind bei der Heilung durch fibröses Gewebe geglättet, zuweilen verdichtet, zumal das untere mit Knochenfortsätzen bedeckt als Andeutung der fehlenden knöchernen Vereinigung.

Meist sind die Fragmente durch fibröses Gewebe vereinigt, zu-

weilen fehlt indes jede Vereinigung, ein jedes Fragment ist für sich verheilt; letztere ist für den Gebrauch die ungünstigste Form.

Fig. 211.

Fig. 212.

Brüche des mittleren Theiles des Olecranon. (Fig. 212 deutliche Schiefheit von oben nach unten und von hinten nach vorn.)
Malgaigne, Knochenbrüche und Verrenkungen, I. Bd. S. 553, Fig. 97 u. 98.

§. 1571. Functionsstörung durch die bestehenbleibende Diastasis. Es entsteht die Frage: Wie sehr leidet durch die fibröse Vereinigung und das Bestehenbleiben der Diastasis die Function des Armes?

Ich habe einen Fall, welcher früher schon erwähnt wurde, beobachtet, bei dem eine grosse Diastasis bestand und wo allerdings die Flexion ziemlich kräftig auszuführen war, wo sich indes die Extension nur unter Aufwendung einer grossen Kraftanstrengung seitens des Patienten ausführen liess. Patient war als Kesselschmiedarbeiter vollständig arbeitsunfähig.

Cooper stellte die Behauptung auf, dass mit der Grösse der Entfernung der Fragmente von einander auch die Function des Gliedes leide. Die fibröse Zwischensubstanz wird nach ihm in den Fällen, wo die Diastasis gross ist und die Zwischensubstanz selbst lang ist, unfähig, die Contraction des Triceps auf den Vorderarm zu übertragen. Wenngleich nicht zu leugnen ist, dass diese Behauptung etwas weit geht, so deckt sie doch im Allgemeinen die realen Verhältnisse; mit der Grösse der Diastasis wächst in der Regel die Functionsstörung.

Es sind allerdings jedem Chirurgen Beispiele aus seiner Erfahrung bekannt, wo die Function des Gelenkes trotz grosser Diastasis zuweilen unverhältnissmässig wenig gelitten hat.

Malgaigne sah sogar bei einem Cavalier einen Fall, wo das obere Fragment bei der Flexion und Streckung ganz ruhig stand und die Function des Gelenkes trotzdem relativ wenig gelitten hatte.

Es müssen daher bei der Erklärung der Functionsstörung noch andere Verhältnisse mit in Betracht gezogen werden.

Malgaigne macht darauf aufmerksam, dass die Kraft des Vorderarmes in diesen Fällen wahrscheinlicherweise mehr gelitten habe, als man bei der ersten oberflächlichen Betrachtung glauben sollte; er hebt hervor, dass jener Cavalier allerdings eine grosse Stärke des Vorderarmes an den

Tag gelegt habe, dass die Gebrauchsfähigkeit des Armes indes abgenommen habe, sobald die Hand pronirt gewesen sei, noch mehr, wenn der ganze Arm erhoben war.

Aus diesem Grunde war Patient nicht in der Lage, den Haudegen zu führen, während er mit ungewöhnlicher Kraft den Stossdegen handhabte.

Bei genauem Studium des Falles constatirte Malgaigne, dass der Kopf des Radius sowohl bei der Pronation als bei der Elevation des ganzen Armes durch den Biceps nach vorn subluxirte, während die Ulna diese Bewegung wahrscheinlich mitmachte und eine Stütze am Process. cubit. gewann.

Auf jeden Fall steht also fest, dass die mangelhafte Vereinigung der Fragmente durch die hierdurch bedingte mangelhafte Uebertragung der Muskelkraft des Triceps auf das untere Fragment die Function bedeutend behindert.

Noch viel mehr ist dies bei einer stärkeren räumlichen Diastasis oder bei sogar fehlender Vereinigung derselben der Fall, weil der Triceps sich im Zustande der Ruhe durch seine Elasticität retrahirt und nicht, wie es nöthig ist, physiologisch gedehnt ist. Bei der physiologischen Contraction des Muskels geht also hier ein bedeutendes Plus der Muskelkraft durch die Annäherung der Ansatzpunkte des Triceps verloren, da die Muskelkraft bei dem gleichen Muskel um so grösser ist, je grösser der Unterschied der Länge desselben im ruhenden und contrahirten Zustande ist. Es geht ferner zu viel Muskelkraft zur Dehnung des zwischengeschobenen Bindegewebes verloren.

Noch mehr als diese Muskelbeeinträchtigung wird bei der Fractura olecrani die Ankylosis gefürchtet.

§. 1572. Functionsstörung in Folge der Gelenkentzündung. Es ist zweifellos, dass eine jede Fractura olecrani, sobald sich die Bruchlinie, wie zumeist, bis in den Gelenkknorpel hinein erstreckt, auch einen Hämarthros zur Folge hat.

Es kann daher auch leicht eine Entzündung des Gelenkes als Folge des Blutergusses und der intraarticulären Verletzung mit nachfolgender Ankylosis spuria als Folge einer Synovitis hyperplastica (wie Hueter sie nennt) entstehen. Volkmann hat die Ankylosis für manche Fälle der Entstehung von Arthritis deformans zugewiesen.

Fig. 213.

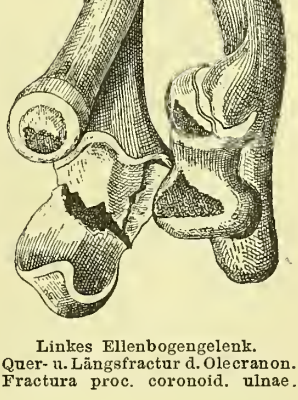

Linkes Ellenbogengelenk. Quer- u. Längsfractur d. Olecranon. Fractura proc. coronoid. ulnae.

Wie rasch eine Entzündung entsteht, zeigt beifolgende Figur einer Fractura olecrani; die Section wurde am 5. Tage nach dem Eintritte der Fractur gemacht. Es bestand schon eine leichte Erosion der sich berührenden Knorpelflächen. Die Knorpeloberfläche war an den betreffenden Stellen rauh, erodirt und blutroth, während die übrige Knorpelfläche gleichfalls sammtartig roth, indes glatt war.

Die Ankylosis hängt ferner oft von der Retraction der Gelenkbänder und der Beugemuskeln, von der fettigen Entartung derselben, von der Verdickung und entzündlichen Infiltration der Gelenkbänder, überhaupt von der elasti-

schen und narbigen Retraction der umgebenden Weichtheile etc., oder von der Verwachsung des Olecranon mit dem Humerus als Folge der Entzündung (Fall Triven), oder von der fehlerhaften Stellung und seitlichen Verschiebung desselben ab.

Malgaigne beobachtete in einem Falle stets den Eintritt von Krampf, wenn Patient etwas Schweres hob.

Die Prognosis wird noch bedenklicher, wenn eine comminutive Fractur besteht, weil durch dieselbe viel eher eine secundäre Entzündung und eine Ankylosis entstehen kann. Bei einer complicirten Fractur wird naturgemäss diese Gefahr noch mehr vergrössert. In diesen Fällen kann sogar leicht, wofern man keine antiseptische Nachbehandlung einleitet, eine Gelenkeiterung eintreten.

Die Prognosis wird selbstverständlich in den Fällen sehr getrübt, wo die Fractur mit der Luxation des Vorderarmes nach vorn oder hinten complicirt ist. Letzteres ist schon früher erwähnt worden.

§. 1573. Behandlung. Die Behandlung der Fractur des Olecranon trennt die Chirurgen in zwei Lager. Die einen richten ihre Aufmerksamkeit auf die gute Coaptation, weil sie die Folgen der Diastasis zu sehr fürchten; die anderen legen den Hauptwerth auf die Verhinderung der Gelenksteifigkeit.

Cooper und Dupuytren legen daher den Arm in vollständige Streckung, während Desault, Earle, Boyer und andere einer gebeugten Haltung des Armes den Vorzug geben, damit wenigstens bei der event. ent-

Fig. 214.

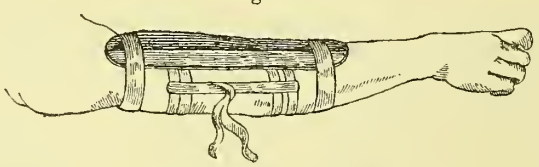

Sir A. Cooper's Verband.
Hamilton, übersetzt von Rose, S. 313, Fig. 113.

stehenden Ankylosis eine zweckmässige Stellung des Armes erzielt wird. Dupuytren legt daher an die Vorderseite des Armes eine Schiene und drängt ausserdem durch graduirte Compressen das Olecranon nach unten.

Wardenburg, Sheldon, Cooper und Bötticher legten ähnliche Verbände an.

Hamilton ist ebenfalls für die Behandlung in der gestreckten Lage eingenommen.

Duverney, Desault, Earle, Monteggia, C. Bell, Feiler etc. legten den Arm in eine schwache Beugung bis zu 60°, Richter bis zu 120°. In Deutschland giebt man im Allgemeinen der schwach gebeugten Lagerung den Vorzug.

Camper, Roux und Boyer gehen sogar bis zu einem rechten Winkel.

Camper hielt die knöcherne Vereinigung der Fragmente geradezu für schädlich; er giebt daher den Rath, sobald die entzündliche Schwellung gewichen sei, den Arm in einen rechten Winkel zu bringen, in eine Mitella zu legen und frühzeitig mit leichten Bewegungen zu beginnen, damit nur keine Ankylosis entstehe. In neuester Zeit haben sich sogar mehrere Stimmen geltend gemacht, welche von Anfang an

das Gelenk ebenso wie bei Patellarfractur kneten lassen wollen. Diese Behandlung wäre jedenfalls die richtige, wenn die Function nicht durch die Diastasis so sehr litte; letzteres ist indes leider der Fall. Es ist aber unsere Aufgabe, beide Indicationen, die gute Fragmentcoaptation und die Erhaltung der Gelenkbeweglichkeit, zu erfüllen.

Die Behandlung in der gestreckten Lage hat jedenfalls den Vorzug der besseren Coaptation der Fragmente, indes den Nachtheil der Unbequemlichkeit für den Patienten und event. der Gefahr der Ankylosisbildung in einer sehr unzweckmässigen Stellung des Vorderarmes.

Motivirung der Anwendung des Extensionsverbandes.

§. 1574. Annäherung der beiden Fragmente. Das untere Fragment soll dem oberen und das obere dem unteren genähert werden.

Je weiter der Vorderarm gestreckt wird, um so weiter reicht bei nicht gebrochenem Knochen das Olecranon nach hinten; das Gleiche gilt auch von der Bruchfläche des unteren Fragmentes.

Dieselbe wird dem abgebrochenen oberen Fragmente genähert und tritt selbst mit dem letzteren in Contact, für den Fall der Spalt nicht zu breit ist.

Die Annäherung der Fragmente kann man durch eine Hyperextension noch verstärken, indem man das Gelenk bei supinirtem Vorderarme nach vorn quer und den Vorderarm etwas nach hinten extendirt.

Hierbei ist noch zu berücksichtigen, dass das Olecranon durch sein Anstossen kein Hinderniss für die Hyperextension mehr bildet, und somit durch Hyperextension die Annäherung des unteren Fragmentes ans obere noch bedeutend befördert wird. Die Hyperextension wirkt daher durch directe Annäherung des unteren Fragmentes an das obere.

§. 1575. Anlegung des Verbandes zur Beförderung der dorsalen Flexion. Aus diesem Grunde wird daher zuerst eine Heftpflasteransa, welche einen Steigbügel nach unten von der Hand trägt, am ganzen Vorderarme angelegt. Unter das Gelenk wird eine Heftpflasterschlinge mit einem Steigbügel nach vorn angelegt und der Gewichtszug über eine Rolle nach vorn geleitet. Durch den longitudinalen Zug eines Gewichtes von 8 Pfund und gleichzeitige Querextension des Gelenkes nach vorn wird der Vorderarm in dorsale Flexion gezwängt.

Das obere Fragment soll ferner dem unteren genähert werden. Die Diastasis wird nach der Aufhebung des Contactes hauptsächlich durch die elastische Retraction und Contraction des Triceps, in älteren Fällen durch die entzündliche Infiltration in der Umgebung der Fracturstelle bedingt.

Es kommt daher darauf an, den Eintritt der Con- und Retraction des Triceps zu verhindern, resp. die bestehende Verkürzung zu heben. Aus diesem Grunde ist's geboten, das untere Fragment direct nach unten zu leiten und den Triceps zu dehnen.

§. 1576. Application des zweiten Verbandes zur Nachuntenleitung des Olecranon. Es wird daher eine zweite, nach

unten wirkende Heftpflasteransa angelegt, welche die erstere umfasst, indes am Oberarme applicirt ist. Der zweite Steigbügel des zweiten, longitudinal wirkenden Gewichtszuges ist grösser, damit er den ersten umschliesst. Die Heftpflastercirkeltouren werden am Oberarm nur bis direct oberhalb des Olecranon angelegt; die letzte, unmittelbar oberhalb des Olecranon liegende Cirkeltour wird ziemlich fest applicirt, damit sie die Weichtheile daselbst etwas comprimirt und das Olecranon von oben umgreift. Es gewinnt die zweite Heftpflasteransa also eine Stütze am Olecranon und letzteres wird direct nach unten geleitet und dem nach oben geleiteten unteren Fragmente genähert. Durch das Gewicht von anfänglich 8—10, nachher 4—5 Pfund wird die elastische Retraction des Triceps überwunden.

Der Erfolg der Extensionsbehandlung war sowohl in Bezug auf die Coaptation der Fragmente als auch auf die Beweglichkeit des Gelenkes jedesmal ein ganz frappanter. Die Fragmentenden standen in genauestem Contact, so dass die Bruchlinie meist höchstens nur durch eine leichte Höhendifferenz markirt war; es stand nämlich zuweilen der Rand des oberen Fragmentes nach hinten über das untere etwas vor, während das untere in dem Frontaldurchschnitt dem Gelenke genähert war. Eine Beweglichkeit des oberen Fragmentstückes war selbst in der Flexionsstellung des Vorderarmes meist nicht nachzuweisen.

Ich wage einstweilen nicht mit absoluter Sicherheit zu behaupten, dass die Vereinigung eine knöcherne war. Die Beobachtungszeit ist eine zu kurze und die Zahl der beobachteten Fälle eine zu kleine, um mit Sicherheit aus den gewonnenen Resultaten bestimmte Schlüsse zu ziehen.

Ich wage dies um so weniger, als ich in 3 Fällen, wo ich anfänglich bei der Behandlung mit der Malgaigne'schen Klammer eine knöcherne Vereinigung supponirte, nachträglich, nach Ablauf von einem halben Jahre, die Möglichkeit einer leichten seitlichen Verschiebung der einzelnen Fragmentstücke nachweisen konnte.

Jedenfalls ist indes durch meine Beobachtungen bezüglich der Olecranonfractur festgestellt, dass man mittelst der Extension in der Lage ist, die Diastasis auf ein Minimum zu reduciren und eine jedenfalls sehr feste fibröse, anfänglich anscheinend vielleicht auch wirklich knöcherne Verbindung zwischen den beiden Fragmenten zu erzielen.

In einem Falle habe ich nachträglich mich von der knöchernen Vereinigung durch Inspection überzeugen können; es war nach einer langen Zeit durch Fall auf das Olecranon eine Phlegmone entstanden, so dass ich bei der Operation die Fractur zu Tage liegen hatte.

Durch die permanente Extension gelingt es mir daher stets, die Fragmente in guten Contact zu setzen.

Dieffenbach, welcher ebenfalls hauptsächlich von der Wirkung des Triceps die Diastasenbildung abhängig machte, ging so weit, den Rath zu geben, die Tricepssehne zu durchschneiden. Hierbei würde es sich nur um Verlagerung des den Muskel verlängernden Narbengewebes handeln.

Für die geringe gewöhnlich vorkommende Diastasis, selbst bis zu 1—2 cm, reicht, so weit meine heutige Erfahrung geht, die Extension zur guten Coaptation der Fragmente entschieden aus. Man sieht auch an der Leiche, dass durch die oben beschriebene Extensionsmethode in den Fällen, wo die Diastasis 1″ beträgt, das obere Fragmentende noch mit dem unteren in Contact gebracht werden kann.

§. 1577. Behandlung bei grosser Diastasis mittelst Malgaigne'scher Klammer. Wenn die Dislocation eine sehr bedeutende ist, so wird man mit der permanenten Extension vielleicht nicht mehr im Stande sein, die Diastasis vollständig zu heben. Ich habe in früheren Fällen befriedigende Resultate mit der Anlegung der Malgaigne'schen Klammer erzielt; dieselbe blieb unter dem ersten Lister'schen Verbande 3 Wochen liegen. Die Knochen standen hierbei anfänglich in unmittelbarem Contacte mit einander.

Es bestand jedoch anfänglich stets eine hartnäckige Ankylosis des Gelenkes, welche nachträglich eine langdauernde gymnastische Behandlung nöthig machte, wodurch der anfängliche Effect des genaueren Contactes der Fragmente wiederum zum Theile verloren ging und zuweilen eine Distorsionsentzündung entstand. Trotzdem war das schliessliche Resultat sowohl bezüglich der Function als der Diastasenbildung gegenüber den früheren Methoden ein weit günstigeres zu nennen. Die Behandlung beanspruchte aber eine grosse Aufmerksamkeit seitens des behandelnden Arztes, eine grosse Geduld seitens des Patienten, weil die Nachbehandlung der geheilten Fractur zum Zwecke der Heilung der bestehenden Ankylosis weit längere Zeit in Anspruch nahm, als die eigentliche Fracturbehandlung selbst.

Die Erklärung für die sich hier nachträglich wieder einstellende Diastasis der Fragmente ist hauptsächlich in den um das Gelenk und die Fracturstelle herum abgelagerten entzündlichen Producten zu suchen.

Selbst beim Fehlen einer jeden intraarticulären Entzündung werden in der Gegend der Fractur die entzündlichen Producte nie fehlen. Wir haben es daher selbst beim Mangel aller Entzündung im Gelenke mit den entzündlichen Producten an der Fracturstelle und den Folgen der langdauernden Ruhigstellung in der perversen Streckungsstellung zu thun.

Wenn man daher auch durch die Malgaigne'sche Klammer eine ordentliche Reposition ohne die Entstehung einer intraarticulären Entzündung erzielt, so werden bei der zum Zwecke der Nachbehandlung vorgenommenen Flexion des Vorderarmes die gesetzten Schwarten in der Umgebung der verheilten Fracturstelle gezerrt, zerrissen; es werden die bindegewebigen Massen zwischen den Fragmenten gedehnt, es stellen sich leichte Zerreissungen der retrahirten Kapsel, der Synovialis ein, wodurch eine Distorsion-Synovitis eingeleitet wird. Die Retraction der Gelenkkapsel, der Muskeln etc., sowie der schädliche Einfluss der nachfolgenden Bewegungen wird sich besonders an der hinteren Gelenkseite geltend machen.

Bei der Flexion des Gelenkes wandert das untere Fragment nach vorn, während das obere durch den retrahirten Triceps und die Exsudatmasse fixirt bleibt. Die forcirte Flexion hat eine Dehnung aller Gewebe an der hinteren Seite zur Folge, eine Zerreissung und Dehnung der bindegewebigen Callusmasse und selbst eine Diastasis der Fragmente.

Bei der Gewichtsextension hat man diese Folgen nicht zu befürchten, wie ich in meinen 6 Fällen zu beobachten Gelegenheit hatte. Der Kranke ist 3—4 Wochen nach dem Beginne der Fracturbehandlung im Stande, Flexionen bis zum rechten Winkel zu machen, ohne dass sich wiederum eine Diastase der beiden Fragmentstücke einstellt. Die

Streckung ist natürlich ebenfalls möglich. Es wird hierbei vorausgesetzt, dass von der zweiten vollendeten Woche ab ganz leichte, allmählig sich steigernde Flexionen gemacht worden sind.

§. 1578. Erklärung der Wirkung der permanenten Extension gegen die Ankylosis. Die letztere entsteht durch den zu innigen und dauernden Contact der Gelenkflächen mit einander, durch den zu hohen intercartilaginealen Druck als Folge der Retraction aller umgebenden Gewebe etc. Ferner ist die Ankylosis oft Folge des primären, durch die Kapsel- und Knochenverletzung, selbst durch die Blutansammlung, oder des secundären, durch gymnastische Behandlung herbeigeführten traumatischen Reizes.

Die permanente Extension ist ein vorzügliches antiphlogistisches Mittel und wirkt hauptsächlich durch die Ruhigstellung des Gelenkes, durch die Dehnung der Kapsel und der umgebenden Weichtheile, durch den hierdurch bedingten Druck auf den Inhalt des Gelenkes, durch die Beförderung der Resorption des Blutes, durch die richtige Einstellung der Fragmente, durch die Entlastung der Knorpelflächen, durch die Möglichkeit des frühzeitigen Wechsels der Contactflächen, ohne die Behandlung zu unterbrechen etc. etc. Es sind dies alles Momente, welche entzündungswidrig wirken und daher die Entstehung der entzündlichen Ankylosis verhindern.

Die Ankylosis kann indes auch ohne wesentliche Entzündungserscheinungen entstehen: durch die secundäre Retraction der Muskeln, der Kapsel, der Gelenkbänder etc. und durch die bindegewebige Entartung und Verfettung der Muskulatur, Folgezustände, welche durch langfortgesetzte Ruhigstellung zumal des gestreckten Armes zur Entwickelung kommen.

Die permanente Extension gestattet schon nach 10—14 Tagen leichte Bewegungen und den Beginn der gymnastischen Behandlung, so dass also die elastische Retraction aller Gewebe, sowie Verfettung der Muskulatur nicht zur Entwickelung kommen kann.

Eine besonders grosse Gefahr liegt in der Entwickelung der Distorsionsentzündung, wie sie nach langdauernder Ruhigstellung des Gelenkes durch Gipsverband, durch Zerreissung der Synovialis etc. zu leicht eintritt. Dieselbe wird nach der Behandlung mittelst der permanenten Extension nie beobachtet.

Die Erklärung hierfür dürfte hauptsächlich darin gegeben sein, dass nur eine geringe Entzündung am Gelenk selbst sowohl, wie an der hinteren Fläche des Gelenkes entsteht, dass daher auch keine entzündliche Verwachsung zwischen den einzelnen Gewebetheilen eintritt. Die Entzündung an einer Fracturstelle ist um so geringer, je besser die Fragmente coaptirt sind.

Durch die Extension werden die Muskeln, Gelenkkapsel etc. gedehnt; durch die neben derselben gestattete frühzeitige gymnastische Behandlung können keine Verwachsungen der einzelnen Gelenktheile und der Weichtheile unter einander eintreten, die weit weniger retrahirten Gelenkbänder und Muskeln werden frühzeitig auf die normale Länge gedehnt und setzen daher der Dehnung keinen grossen Widerstand entgegen.

Wie wir schon früher hervorgehoben haben, ist's zur Verhinde-

rung der elastischen Retraction der Weichtheile nöthig, die Muskeln etc. ähnlich dem physiologischen Vorgange durch passive, nachher active Bewegungen frühzeitig zu dehnen, damit die Theile ihre Elasticität nicht verlieren.

Es ergiebt sich hieraus also, dass bei der Vornahme der Bewegungen keine Zerreissung der Kapsel entstehen kann, weil die Verwachsungen und die Retraction derselben fehlen und somit auch keine Veranlassung zur Entstehung der secundären Distorsionsentzündung gegeben wird.

Die passiven Bewegungen dürfen schon frühzeitig gemacht werden, ohne Gefahr zu laufen, dass die Diastasis der Fragmente wiederum eingeleitet wird. Ich habe dies in allen meinen Fällen beobachtet und glaube es hauptsächlich darauf schieben zu müssen, dass eine Zerreissung der entzündlichen Narbenmasse, der retrahirten Muskeln, der Kapsel etc. gar nicht eintritt.

Der wesentliche Vortheil dieser Behandlungsmethode liegt also 1. in der guten Coaptation der Fragmente, 2. in der entzündungswidrigen Wirkung der Extension und 3. in der Möglichkeit der frühzeitigen activen und passiven Bewegungen des Vorderarmes, ohne hierdurch der Diastasenbildung Vorschub zu leisten und in der Dehnung des Triceps und der elastischen Gewebe an der hinteren Gelenkseite. Die Extensionsbehandlung vereinigt also die Vorzüge der Camperschen und Cooper'schen Behandlungsmethode, ohne an ihren Nachtheilen zu participiren.

Man kommt daher in den meisten Fällen mit der Gewichtsextensionsbehandlung aus.

Die Anlegung des Verbandes ergiebt sich aus dem früher Mitgetheilten. Die dorsale Flexionsstellung soll indes nur 8 Tage lang fortgesetzt werden, um dann zur gestreckten Lage überzugehen, weil bei einer zu lang fortgesetzten dorsalen Flexion die beiden Fragmente sich in einen nach hinten offenen Winkel zu einander stellen.

Entsprechend meinen heutigen Erfahrungen gelingt es mittelst der permanenten Extension in den meisten, zumal frischen Fällen, die Coaptation der Fragmente zu erzielen; nur in veralteten Fällen, wo der Triceps vermöge seiner Elasticität stark retrahirt ist, wo eine grosse Diastasis besteht, reicht die permanente Extension nicht aus. In diesen Fällen ist's geboten, entweder die Malgaigne'sche Klammer oder die Naht anzulegen.

Dieffenbach's Vorschlag der Durchschneidung der Tricepssehne verdient heute keine Berücksichtigung mehr, während derjenige von Sheldon, welcher allerdings zur damaligen Zeit wegen der Gefahr der Gelenkeiterung wenig Anklang finden konnte, heute zu Recht besteht. Derselbe gab den Rath, die beiden Fracturflächen blosszulegen, zu reseciren und vernähen. Auf jeden Fall gebührt heute der Naht der Vorzug vor der Anwendung der Malgaigne'schen Klammer. Die Naht darf höchstens 2—3 Wochen liegen, alsdann muss schon das bis dahin gestreckte Gelenk leicht flexirt werden. Vom Ende der 3. Woche an beginnt schon die gymnastische Behandlung.

Ich habe die Naht 5mal angelegt und 1mal die Resection in einem veralteten Falle ausgeführt.

Mc Cormac hat gleichfalls in einem Falle eine Längsincision

über das Olecranon gemacht, die bindegewebige Zwischensubstanz excidirt, das Periost zur Seite geschoben, die Bruchfläche geglättet und eine Knochensutur angelegt. Er erreichte in 40 Tagen Heilung.

Ich bin gleichfalls in einem 2 Monate alten Falle so vorgegangen, wo ich früher durch die Extension knöcherne Verheilung erzielte; der Fall ist folgender:

E. Sch. aus Rheydt hat sich eine Fractura olecrani dext. vor 2½ Monaten zugezogen. Patient kam in meine Behandlung am 3. October 1884.

Die Fragmentenden standen 1 cm weit aus einander. Ich wandte die permanente Extension mit vollkommenem Erfolge an. Patient fiel nach etwa 4 Monaten wiederum aufs Olecranon und brach den Knochen in dem Callus, so dass ich gezwungen war, mit gleich gutem Erfolge die Naht anzulegen; ich überzeugte mich hierbei davon, dass die Vereinigung eine knöcherne gewesen war.

Die Comminutivfractur verlangt noch dringender die Gewichtsextensionsbehandlung. Die complicirte Fractur verlangt in frischen Fällen bei einiger Diastasis gleich die Nahtanlegung. Im Uebrigen fällt die Behandlung mit derjenigen der complicirten Fractur des Ellenbogengelenkes im Allgemeinen zusammen.

Ollier, Laver und viele andere haben die Fractur mittelst Sutur behandelt.

§. 1579. Subcutane Vernähung. An letzter Stelle könnte man auch nach dem Vorschlage von v. Volkmann, Baum etc. bei Fractur der Patella, resp. bei Luxation des Acromioclaviculargelenkes subcutan die beiden Fragmente vernähen.

Die Fractur des Process. coronoideus.

§. 1580. Casuistik. Cooper hat zuerst die Aufmerksamkeit auf diese Fractur geleitet. Die Fractur kann isolirt oder in Begleitung von Luxationen und anderen Fracturen auftreten.

Es sind nach der Zusammenstellung von Lotzbeck und Urlichs etwa 12 Fälle von isolirter Fractur in der Literatur bekannt.

Busch stellt einen Fall zur Zeit meiner assistenzärztlichen Thätigkeit in der Klinik vor.

Bei dieser Fractur, welche durch Fall auf die Innenseite der Hand des nicht völlig gestreckten Armes entstand, bestand in der Plexa cubit. eine starke blutige Suffusion und man entdeckte in der letzteren einen festen Tumor, welcher sich seitlich verschieben liess.

Lorinser hat 1, Zeis 2 Fälle veröffentlicht.

Malgaigne konnte nur 3 Fälle aufführen: von Combes-Brassard, Penneck und Sir Ashley Cooper.

Hamilton hat 5 Fälle aus der amerikanischen Literatur aufgefunden: von Dorsey, Fahnestock, Couper, Duer, Liston, und ein 6. ist im American med. Monthly für October 1855 mitgetheilt. Hodges berichtet gleichfalls, dass er 3mal diese Fractur combinirt mit der Längsfractur des Radius gesehen habe. Hamilton kritisirt diese Fälle und kommt zu dem Resultate, dass sie in Bezug auf ihre Glaubwürdigkeit sehr wenig Vertrauen erwecken. Es existirt jedoch über diese Verletzungen schon eine ziemliche Reihe von Präparaten: Sir A. Cooper, Samuel Cooper, Velpeau, Charles Gibson und Gurlt. Lotzbeck in München hat im Jahre 1865 über 5 Fälle dieser Art berichtet, hierunter Penneck's Fall.

Es kann daher trotz der entgegengesetzten Ansicht von Hamilton kein Zweifel obwalten, dass die Fractur vorkommt. Es heisst etwas weit in der Kritik gehen, zu bezweifeln, dass ein Beobachter den Tumor zwischen den Fingern gefühlt habe, wie Hamilton es für einige Fälle thut; es liegen ausserdem genug Sectionsbefunde vor, welche die Existenz der Fractur über allen Zweifel erheben. Die Arbeit von Lotzbeck, welche sich auf Beobachtungen und Experimente stützt, und diejenige von Urlichs haben die noch bestehenden Zweifel ganz gehoben.

Urlichs hat 2 Fälle von Dr. Ridinger mitgetheilt. Ich habe gleichfalls 2 Fälle beobachtet, einen einfachen und einen mit Luxation des Oberarmes nach hinten combinirten. Im letzteren Falle hatte ich die Arthrotomie einer veralteten Luxation ausgeführt.

§. 1581. Anatomie. Der Kronenfortsatz bildet den Vereinigungspunkt des Ringbandes, des Radius und des Lig. lat. int.; derselbe wird von den Ausstrahlungen der beiden Bänder umfasst, so dass dasselbe vollständig von denselben eingehüllt ist. Es ist daher auch die complete Zerreissung des Periostes eine seltene. Der Process. coronoid. umfasst mit dem Olecranon $^3/_6$ der Trochlea. Derselbe giebt dem Gelenke eine grosse Festigkeit sowohl durch das innige Ineinandergreifen der entsprechenden Gelenktheile, als auch besonders durch seine innige Verbindung mit den beiden seitlichen Gelenkbändern. Die Festigkeit leidet daher um so mehr, je completer die Fractur und Zerreissung des Periostes ist und je mehr die erstere sich der Basis des Fortsatzes nähert.

Es ist daher auch der Bruch des Process. coronoid. oft von der Luxation des Vorderarmes nach hinten oder nach vorn oder nach der Seite hin begleitet. Lorinser hält aber zur Entstehung der Luxation die gleichzeitige Zerreissung der Seitenbänder für nöthig, was mit der Ausdehnung der Verletzung der Gelenkbänder an den Präparaten bei allen Luxationsformen übereinstimmt.

In einem jüngst operirten Fall von Resection einer veralteten Luxation der Vorderarmknochen nach hinten fand ich den Process. coronoid. abgebrochen. Ebenso häufig ist die Fractur des Fortsatzes mit Fractur des Randes des Radiuskopfes combinirt, mit isolirter Luxation der Ulna nach hinten, mit der Luxation des Radiusköpfchens nach allen Seiten, besonders nach aussen, mit der seitlichen Luxation beider Vorderarmknochen, besonders nach aussen; die Fractur begleitet auch die Luxation nach vorn; hierbei wird der Fortsatz abgequetscht.

§. 1582. Entstehung. Indirecte Ursache. Man nimmt an, dass die Fractur mit Vorliebe durch Fall auf die Hand des völlig gestreckten Armes entsteht. Bei einem solchen Falle soll die Gewalt in der Achse des Oberarmes vom Process. cubit. direct auf den Process. coronoid. durch Gegenstoss seitens des Körpergewichtes übertragen werden. Bei der forcirten Streckung lässt die Incis. sigmoid. maj. jedoch an der vorderen Seite von der Trochlea zu viel frei ($^2/_6$), so dass die Hauptgewalt seitens der Trochlea mehr der vorderen Kapsel mitgetheilt wird.

Die Verletzung entsteht jedoch meist, wie Lotzbeck es zuerst klargestellt hat, durch Fall auf den inneren Rand der Hand des ausgestreckten Armes, resp. besser des mässig gestreckten Vorderarmes. Der Kleinfingerrand wird hierbei besonders von der Gewalt getroffen

und hierbei wird der Process. coronoid. hauptsächlich gegen die Trochlea angedrängt und abgesprengt, resp. die durch das Gewicht des Körpers nach unten getriebene Trochlea stemmt den Process. coronoid. ab.

Bei dieser Armstellung wird also die Gewalt durch die Ulna und den Process. coronoid. auf den inneren unteren Abschnitt der durch die Muskeln festgestellten Trochlea fortgepflanzt und letztere sprengt durch Gegenstoss den schwächeren Theil, den Process. coronoid., ab, weil bei dieser Gewalteinwirkung nur der Knochenvorsprung und nicht die ganze Ulna den Stoss trägt, so dass derselbe auch allein abbricht; je weiter der Arm extendirt ist, ein um so geringeres Knochenstück wird den Gegenstoss entgegennehmen und dementsprechend auch abgesprengt werden.

Wenn die Streckung indes eine zu starke ist, so wird das Olecranon sich in der Fossa supratrochl. post. anstemmen. Die Gewalt trifft daher dann nicht den Kronenfortsatz, sondern das Olecranon und es entsteht alsdann die Luxation.

Nach Lotzbeck kann sogar ein Fall auf die Hand des flectirten, indes durch Muskelaction festgestellten Armes zur Fractur führen.

Schüller hält die Entstehung der Fractur durch Fall auf die Hand des rechtwinkelig gebeugten Armes auch für möglich; es wird der Process. coronoid. von dem Process. cubit. abgeschlagen durch forcirte Seiten- oder Drehbewegung. Uebrigens glaubt er, dass hierbei hauptsächlich die Spitze abgebrochen werde. Die Experimente von Schüller zeigen, dass a) forcirte Adduction des gestreckten und gebeugten Armes, b) forcirte Abduction mit forcirter Supination, c) forcirte Supination oder Pronation allein im Stande ist, die Spitze des Process. coronoid. an der inneren oder äusseren Trochleakante abzuquetschen.

Bei der forcirten reinen Rotation wird die Spitze besonders durch das stark gespannte Lig. lat. ext. abgerissen; der Bruch ist hierbei bald vollständig, bald unvollständig; das Periost ist theilweise oder auch vollständig zerrissen.

Schüller ist der Ansicht, dass das häufige Vorkommen von Bruch des Fortsatzes bei der Luxation nach hinten ein Beweis sei für die Entstehungsweise dieser complicirten Luxationsform.

Die Fractur soll auch durch gewaltsame Hyperflexion entstehen können, wobei sich der Process. coronoid. der Fossa supratrochl. ant. anstemmt und abgequetscht wird; daher begleitet die Fractur die Luxation nach vorn.

§. 1583. Durch Muskelaction soll die Fractur an letzter Stelle durch übermässige Contraction des Muscul. brachial. int. entstehen können, wobei der letztere seinen Ansatzpunkt abreisst, es ist selbstverständlich, dass hierbei der Vorderarm fixirt sein muss, damit er nicht dem Zuge des contrahirten Brachial. int. durch Beugung Folge leistet.

Liston sah eine Fractur des Process. coronoid. bei einem Knaben, welcher lange an einer Mauer angeklammert gehangen hatte, entstehen.

Es handelte sich hier auch um eine übermässige Contraction des Brach. int., welche eingeleitet wurde, um das Gewicht des Körpers zu tragen.

Bruns stellt die Fractur des Process. coronoid. durch active Muskelcontraction als zweifelhaft hin, zum mindesten seltener vor-

kommend, als man bisher annahm. Er meint, es könne sich nur um Abreissung eines Stückchens, aus der forcirten Ab- oder Adduction oder Rotation, resp. den beiden gemeinschaftlich entstanden, von der Vorderfläche, selten oder gar nicht um eine solche des ganzen Fortsatzes, nie um eine solche der Spitze handeln.

§. 1584. Durch directe Gewalt. Kühnholz beschreibt Brüche des Kronenfortsatzes, welche durch directe Gewalt in seiner Basis entstehen. Es besteht dann nebenbei eine grosse Verletzung der benachbarten Weichtheile.

§. 1585. Sitz der Fractur. Die Fractur kann sich entweder auf die Absprengung der Spitze des Process. coronoid. beschränken, oder sie kann sich auch bis auf die Basis desselben ausdehnen.

In dem von mir beobachteten Falle war der feste Tumor zu gross, als dass er der Spitze des Fortsatzes allein angehörte.

Die Ansicht der meisten Chirurgen geht dahin, dass meist nur die Spitze abgebrochen sei. Letzteres ist nicht wahrscheinlich wegen der grossen Festigkeit, welche gerade der Spitze durch die Ausstrahlung der Ligamente und der Sehne des Brachial. int. gegeben wird. Bei der Abreissung durch Muskelzug wird nur eine Schale, nie die Spitze und höchst selten der ganze Fortsatz abgerissen.

Bei der indirecten Fractur durch Keilwirkung ist's nöthig, dass der ganze Fortsatz vom Process. cubit. getroffen wird, sonst wird viel eher die vordere Gelenkkapsel zerreissen, als die Spitze abbrechen.

Die Fractur der Basis, entstanden durch directe Gewalt, ist combinirt mit Fracturen der benachbarten Knochen. Die Fractur kommt meist zur Beobachtung mit gleichzeitiger Fractur des Radius (siehe später) und der Ulna, oder mit complicirten Fracturen des Gelenkes, speciell indes mit Luxation der Ulna und des ganzen Vorderarmes nach hinten, nach vorn und nach der Seite, ferner auch mit der Luxation des Radiusköpfchens vor.

Malgaigne glaubt, dass die neben der Luxation einhergehende Fractur viel häufiger zur Beobachtung käme und dass dieselbe bei der Luxation nach hinten sehr häufig übersehen würde. In 3 Fällen von Luxation des Vorderarmes nach hinten und innen habe er den Process. coronoid. nicht auffinden können. Er ist der Ansicht, dass in den Fällen, wo die Luxation trotz guter Einrenkung nicht in der gegebenen Lage bleibe, der Process. coronoid. abgesprengt sei.

Bei der isolirten Luxation der Ulna ist Malgaigne der Ansicht, dass die Fractur auch hier zugegen sei und schliesst dies aus der grossen Annäherung des Olecranon an den Process. cubit., resp. Epicondyl. int. bezüglich des Tiefendurchmessers.

Fergusson geht so weit, zu behaupten, dass dieselbe bei den Luxationen nach hinten sehr häufig vorkomme.

Das Gleiche hat Schüller durch seine Experimente nachgewiesen für die Seitenluxationen, sowie die Luxationen nach hinten, welche durch forcirte Ab- und Adductionen, Pro- und Supinationen entstehen.

Wenn die Fracturlinie etwas tief fällt, so wird die Ulna nach hinten ausweichen und eine Luxation vortäuschen; wir haben es in

einem solchen Falle eigentlich nur mit einem Reiten der Gelenktheile zu thun. Hier verhindert der Contact des Radiusköpfchens mit der Emin. capit. die Entstehung der completen Luxation. In den meisten Fällen wird indes hierbei die Luxation nach hinten eine complete.

Lorinser hat indes nachgewiesen, dass zur Entwickelung der Luxation noch die Zerreissung der Seitenbänder nöthig sei. Ferner giebt noch das erhaltene Lig. inteross. und Lig. annul. der Ulna genügende Festigkeit; ausserdem ist's nöthig, dass der ganze Process. coronoid. abgebrochen ist, um die Dislocation zu gestatten.

Zur Ermöglichung der Luxation und zur nöthigen Lockerung der Seitenbänder muss die Fractur sehr tief liegen, da die beiden Seitenbänder sich auch an der Basis des Process. coronoid. ansetzen.

Nach Urlichs liegt fast ausnahmslos die Fractur an der Spitze des Process. coronoid.; es wird daher auch in den meisten Fällen die Verschiebung der Ulna fehlen; in meinem Falle (Busch) fehlte dieselbe vollständig, in 2 anderen bestand eine vollständige Luxation beider Vorderarmknochen nach hinten (ein Resectionsfall, eine Arthrotomie).

Zeis sah 1mal nachträglich die Verrenkung des Radiusköpfchens nach aussen entstehen. Er erklärt dieses in folgender Weise: Wenn der Process. coronoid. abgesprengt ist, so hat das Köpfchen des Radius bei starkem, kraftvollen Beugen die ganze Kraft der andrängenden Rotula zu tragen. Hierbei zieht der Biceps am oberen Theile des Radius nach oben und vorn. Analog ist die Beobachtung von Penneck.

Der Bruch des Process. coronoid. ist bald mehr ein querer bald ein schiefer, so dass nur der eine oder der andere seitliche Rand abgerissen ist. Letzteres ist besonders bei der Fractur, welche durch forcirte seitliche Ab- oder Adduction oder forcirte Rotation entstanden ist, der Fall.

§. 1586. Symptome bei der isolirten Fractur. Als charakteristisch, um dies gleich vorauszuschicken, ist die bedeutende Störung der Flexion und die meist dauernd bestehen bleibende Differenz zwischen der Flexionsfähigkeit in der Pro- und in der Supinationsstellung.

Der Kranke ist nicht im Stande den Arm in der Pronationsstellung der Hand zu flectiren oder doch nur unter heftigen Schmerzen, während er die Flexion des Vorderarmes in der Supinationsstellung mit einem geringeren Schmerzempfinden ausführen kann. Die Erklärung hierfür liegt in dem Umstande, dass der Biceps in der Pronationsstellung erschlafft ist und sich viel weniger an der Flexion des Armes betheiligt, während in der Supinationsstellung eine active Contraction des gespannten Biceps den Arm leichter flectirt und dem theilweis oder ganz ausser Thätigkeit gesetzten Brachial. int. die Arbeit abnimmt.

Die Extension ist in allen Fällen frei, indes in frischen auch wegen der Schmerzhaftigkeit behindert. Die Streckung kann daher nur unter starker Schmerzempfindung durch Dehnung der zerrissenen Theile erzwungen werden. In der Plica besteht eine Ecchymosis und man fühlt daselbst eine bewegliche Geschwulst, welche etwas oberhalb des Gelenkes liegt. Die Betastung des Process. coronoid. ruft einen lebhaften Schmerz hervor.

Paul legt auf Grund eigener Beobachtungen grossen Werth auf das Bestehen von Ecchymosis an dem betreffenden Orte.

Die Hauptsymptome werden bei der Fractur je nach der Grösse des abgebrochenen Stückes schwanken. Wenn dasselbe klein ist, so dass nur die Spitze abgebrochen ist, so sind die Hauptsymptome folgende: Entstehen durch Sturz auf den inneren Rand der Hand des stark gestreckten, meist des schwach gestreckten Armes; Schmerz bei der Entstehung des Leidens im Gelenke und bei der Bewegung, besonders bei der Beugung; fixer Druckschmerz in der Plica cubiti mit Anschwellung; ebenso oft Blutung daselbst und Crepitation in der Gegend des Process. coronoid.; abnorme seitliche Beweglichkeit eines Tumors. Letzteres wird indes nur dann vorhanden sein, wenn das Bruchstück ganz abgetrennt ist.

Es ist ferner noch die Functionsstörung, die Behinderung der Flexion, besonders in der Pronationsstellung, hervorzuheben. Der Schmerz ist unerträglich bei spitzwinkeliger Beugung durch das Anstossen des Process. coronoid. in die Fossa supratrochl. ant. Der Arm steht durch das Uebergewicht des Triceps in sehr stumpfwinkeliger Streckung.

Als wichtiges Zeichen wird noch hervorgehoben das nachträgliche Auftreten der Ecchymosis in der Plica cubiti.

Der Vorderarm ist selbst nach der Reposition abnorm seitlich zu bewegen und fühlt man hierbei zuweilen unter Hervorrufung einer abnormen Schmerzhaftigkeit in der Gegend des Process. coronoid. Crepitation. Ein ferneres wichtiges Zeichen ist eine leichte ulnare Vergrösserung des Diameter anterior posterior.

§. 1587. Symptome beim Bruche der Basis mit Luxation beider Vorderarmknochen. Beim Bruche, welcher durch die Basis des Process. coronoid. geht, weicht gleichzeitig das Olecranon, zuweilen auch beide Knochen nach hinten aus.

Bei der vollständigen Luxation wird als characteristisches Zeichen angeführt das leichte Ein- und Ausrenken der Luxation, welche bei der Streckung und selbst Flexion sich einstellt; indes führt Urlichs hiergegen mit Recht an, dass ebenfalls bei einer grossen Zerreissung der vorderen Kapsel und Seitenbänder und des Brachial. int., Verletzungen, welche viel eher eintreten können als der Bruch an der Basis des Process. coronoid., dieses Symptom vorliege. Dieses Symptom kommt überdies bei einer jeden die Luxation complicirenden Fractur vor.

§. 1588. Symptome bei Fractur in Combination mit der Luxation der Ulna nach hinten. Bei der Luxation der Ulna nach hinten mit Fractur des Process. coronoid. steht der Vorderarm adducirt. Das Olecranon springt stark vor, indes nicht so stark als bei der einfachen Luxation; das Olecranon ist dem Process. cubit. in dem Frontaldurchschnitt mehr genähert; das Radiusköpfchen ist nicht luxirt, zum Unterschiede von der completen Luxation und springt nur mit dem hinteren Rande vor; die Fossa patell. ist nicht abzupalpiren. Die Luxation der Ulna ist leicht ein- und ausrenkbar. Der mediale Durchmesser des Gelenkes ist vergrössert, der laterale nicht; die Vergrösse-

rung ist indes nicht so stark als bei der einfachen Luxation der Ulna nach hinten.

§. 1589. Die Differentialdiagnosis der einfachen Luxation beider Vorderarmknochen nach hinten von derjenigen mit Fractur des Process. coronoid. ist durch die gleichen Momente gegeben wie bei der Luxation der Ulna allein. Die Hauptdifferenz von der letzteren ist gegeben durch die Palpation der freien Fossa patell. radii und von der nicht complicirten Luxation durch die leichte Reposition, den leichten Wiedereintritt der Luxation und durch die Symptome in der Plica cubit., durch die Anwesenheit des beweglichen Tumors daselbst und durch die geringere Zunahme des Diameter ant. post. an der medialen Gelenkseite bei noch bestehender Luxation.

§. 1590. Differentialdiagnosis von der Luxatio disjunctiva. Schwierig ist noch die Differentialdiagnosis der Luxation beider Vorderarmknochen nach hinten von der Luxatio disjunctiva mit Fractur des Process. coronoid.

Die bewegliche Apophyse kann als der abgebrochene Process. cubit. aufgefasst werden. Die leichte Verschiebbarkeit nach hinten ist bei den Verletzungen gemeinschaftlich. Die letztere Verletzung gehört dem kindlichen Alter an, während die erstere in jedem Alter vorkommt; es fehlt die Knochencrepitation, oder es besteht nur Knorpelcrepitation. Die seitliche Verschiebung des vorderen Tumors ist nicht so deutlich, und es fehlt vorn der Process. cubit.

§. 1591. Differentialdiagnosis von der Fractura condylica. Hier ist die Aehnlichkeit gleichfalls sehr gross. Es fehlt indes der seitlich verschiebbare Tumor in der Plica, und man fühlt das untere Ende des Humerus, den Condyl. int., welcher mit dem Schafte in fester Verbindung steht.

Bei allen Luxationen beider Vorderarmknochen nach hinten, sowie nach vorn, nach aussen, nach innen, bei der Luxation der Ulna allein, ferner bei der Fractur des Pfannenrandes des Radiusköpfchens etc., sowie bei der isolirten Luxation des Radius sollen wir es daher nicht unterlassen, auf das Bestehen der Fractur des Process. coronoid. zu untersuchen.

§. 1592. Verlauf und Folgen. Die Verheilung der Fragmentenden ist meist eine fibröse aus den gleichen oben bei der Fractur des Olecranon erwähnten Gründen. Cooper fand in einem Falle, dass jedesmal die Verschiebung der Ulna hinter dem Process. cubit. hum. eintrat, sobald Patient eine Extension machte. Die Vereinigung der beiden Fragmente kann auch durch übermässige Knochenproduction zu Stande kommen, wodurch indes die Function noch mehr leiden wird.

Es lässt sich hiernach wohl annehmen, dass die Function oft bedeutend leidet; nach den Berichten anderer soll dieselbe wenig alterirt werden.

Zeis beobachtete nachträglich die allmählige Entwickelung einer Luxation des Radiusköpfchens nach aussen und vorn. Wenn die Heilung der Fractur nicht vollständig gelingt, wird der Gelenkfortsatz

des Humerus sich besonders gegen das Radiusköpfchen anstemmen; der Biceps zieht bei den Flexionen das Radiusköpfchen nach vorn und oben, nachträglich nach aussen; hierdurch verliert der Gelenkfortsatz noch mehr den Stützpunkt am Vorderarm und drängt den Process. coronoid. noch weiter nach unten. Es kann nach der Verletzung, wie eine Beobachtung von Penneck uns lehrt, auch Ankylosis entstehen. Auf jeden Fall bleibt bei der langen pseudarthrotischen Verbindung der Fragmente eine bedeutende Verminderung der Gelenkkraft, besonders für die Flexion in der Pronationsstellung zurück.

§. 1593. Die Behandlung stellt dem Chirurgen sehr schwierige Indicationen und zwar 1. die Ulna richtig zurückzuführen für den Fall der seltenen Luxation der Ulna nach hinten, resp. die Luxation beider Vorderarmknochen nach hinten oder nach der Seite zu beheben; 2. die beiden Fragmente mit einander in Contact zu bringen, resp. die Diastasis aufzuheben und die Entstehung der Pseudarthrosenbildung nach Möglichkeit zu verhindern; 3. die Ankylosisbildung, sei es als Folge der übermässigen Knochenproduction oder Gelenkentzündung hintanzuhalten.

§. 1594. Frühere Behandlungsmethoden. Zu diesem Behufe werden die verschiedensten Vorschläge gemacht; nach den einen soll man zur Reposition den Arm stark extendiren und dann in Flexion stellen, während gleichzeitig auf das Olecranon ein starker Druck nach unten ausgeführt werde. Cooper legt daher den Arm 4 Wochen lang auf eine rechtwinkelige Schiene.

Nach anderen soll man den Vorderarm 4 Wochen lang in starker spitzwinkeliger Flexion durch einen Gipsverband fixiren, damit die Fragmente durch die Erschlaffung des Brachial. int. und durch die Annäherung des unteren Fragmentes gegen das obere möglichst einander genähert werden.

Lorinser will bei der gleichzeitigen Luxation den Arm in möglichst starke Streckung versetzen und dadurch das Olecranon in der Fossa supratrochl. post. anstemmen, wodurch ein Entweichen des Vorderarmes nach oben, resp. nach hinten unmöglich würde. Die hierbei sehr stark gespannten Fasern des Brachial. int. sollen den abgebrochenen Process. coronoid. nach unten ziehen. Lorinser hielt den Arm während der ganzen Heilungsdauer in Extension; er hatte indes 2 Jahre lang mit der Gelenksteifigkeit zu thun.

§. 1595. Behandlung mittelst permanenter Extension. Entsprechend den Erfolgen, welche ich bei der complicirten Fractur (mit Luxation beider Vorderarmknochen nach hinten häufig) und mit Fractur des Pfannenrandes des Radiusköpfchens und bei Luxation des Radiusköpfchens allein oder in Combination mit der Fractur der Ulna gehabt habe, empfehle ich hier ebenfalls die permanente Extension des supinirten Vorderarmes nach unten und etwas dorsalwärts und des Process. coronoid. selbst nach unten. Nach der Analogie mit der Fract. olecr. soll man den Vorderarm nämlich durch eine longitudinale Extension in leichte dorsale Streckung stellen und gleichzeitig den Brachial. int. durch einen zweiten oberhalb des abgebrochenen Process.

coronoid. fest angelegten Extensionsverband nach unten ziehen und den retrahirten Brachial. int. sowohl wie alle retrahirten elastischen Gewebe an der Vorderseite des Gelenkes nach unten dehnen. Es soll also die Retraction des Brachial. int. etc. durch Dehnung aufgehoben werden und ausserdem wird der Process. coronoid. durch den Extensionsverband gerade so wie bei der Fractur des Olecranon nach unten geleitet.

Es ist hierbei geboten, dass die unterste Cirkeltour oberhalb des Process. coronoid. etwas fest angelegt wird, damit dieselbe letzteren von oben umfängt. Der Process. coronoid. wird also theils direct, theils durch Dehnung des retrahirten Brachialis nach unten geleitet.

§. 1596. Behandlung bei bestehender Verschiebung der Ulna. Wenn eine Dislocation der Ulna nach hinten resp. eine Luxation der Ulna besteht, so muss man gleichzeitig den Hauptwerth auf die gute Coaptirung der Gelenkflächen der Trochlea und der Incis. sigmoid. maj. legen. Ob man dieselbe durch eine starke Flexion erreichen kann, ist mir zum mindesten sehr fraglich; ich befürchte, dass durch die Wirkung des Triceps schon während der Anlegung des Gipsverbandes das Olecranon wieder nach hinten entweicht. Es ist ferner unmöglich, einen das Olecranon nach vorn drängenden Verband, ohne Druckgangrän hervorzurufen, anzulegen. Ich bin durch Versuche an der Leiche, wo ich die Fractur des Process. coronoid. künstlich nachgebildet habe, sowohl für die erste als zweite Form zu der Ueberzeugung gekommen, dass die Fragmente am leichtesten durch die permanente Gewichtsextension reponirt werden und retinirt erhalten bleiben. Der Musculus triceps wird dem permanenten Zuge eines Gewichtes von 10—12 Pfund auf die Dauer nicht widerstehen können.

Durch die Stellung in Dorsalflexion wird das Nachobenweichen der Ulna (Lorinser) verhindert. Letzteres wird natürlich durch die permanente Extension noch viel leichter prohibirt.

Damit die Nachuntenleitung der Ulna nicht mehr gefördert wird, ist's geboten, mit der longitudinalen Extension nach unten eine Querextension des Gelenkes nach aussen für die supinirte Lage des Armes (ulnarwärts) zu verbinden und den supinirten Vorderarm nach unten und aussen zu extendiren; das obere Humerusende muss event. nach aussen fixirt sein, damit nicht durch Verlagerung des oberen Endes des Oberarmes nach innen die Wirkung der Extension verloren geht.

Bei der gleichzeitigen Verrenkung des ganzen Vorderarmes ist's geboten, zuerst dem Radiusköpfchen durch die Einrenkung eine Stütze zu geben und dann die Extension in der gleichen Weise auszuführen wie bei der eben erwähnten Luxation. Hierbei empfieht es sich indes gleichzeitig, wie wir es bei Luxation nach hinten besprochen haben, das untere Ende des Oberarmes nach hinten, das obere Ende des Vorderarmes über einen Galgen nach vorn zu extendiren.

Der zweite nach unten wirkende und am Oberarm oberhalb des oberen Fragmentes angelegte Extensionsverband paralysirt die Retraction aller retrahirten Gewebe und leitet den abgebrochenen Process. coronoid. direct nach unten, so dass auch der zweiten Indication, der Coaptation der Fragmente, Genüge geleistet wird.

§. 1597. Präventive Behandlung der Ankylosis. Hiergegen wirkt gleichfalls wiederum die Extension am besten. Man hat bei der Extensionsbehandlung aus den früher häufig erwähnten Gründen die Ankylosis nicht zu befürchten. Die Extensionsbehandlung wirkt in specie antiphlogistisch und verhindert die Entwickelung der Entzündung und erlaubt frühzeitige Bewegungen, wodurch einestheils die zu starke Retraction der elastischen Gewebe, der Muskeln etc., sowie die bindegewebige Entartung und die Verfettung der letzteren verhindert wird, wodurch ferner die Gelenkflächen häufig ihren Contact wechseln.

Die Extension wirkt antiphlogistisch durch den permanenten gleichmässigen Druck der gedehnten Kapsel etc. auf den Gelenkinhalt, sowie die Entlastung der Knorpel.

Besprechung der Wirkung der Extension zur Reposition des Fortsatzes.

Lorinser lobt gleichfalls zur Erreichung der 1. und 2. Indication der guten Coaptation der Gelenktheile und der Fragmente die Stellung in Streckung. Der 2. Indication der guten Coaptation der Fragmente, sowie der knöchernen, resp. möglichst straffen Vereinigung derselben, sollte hauptsächlich durch die Dehnung der Sehnenfasern des Brach. int. genügt werden. Bei der Streckung werden nach Lorinser dieselben gespannt, so dass sie das abgebrochene obere Fragmentende nach unten dirigirten.

Es liegt hierin etwas Widersinniges, da nicht geleugnet werden kann, dass man, für den Fall die Fractur eine absolut complete ist, wenig Einfluss mehr auf das obere Fragment hat; in diesem Falle wird dasselbe durch den Brach. int. nach oben dislocirt.

Man könnte hier nur Einfluss auf dasselbe gewinnen, wenn man im Stande wäre, den Brach. int. durch andere Mittel nach unten zu leiten und zu dirigiren.

Ich glaube, dass man selbst durch die Dorsalflexion allein etwas Einfluss auf das obere Fragment hat; ich basire diese Anschauung auf die jedenfalls richtige Hypothese, dass weder alle Fasern des Brach. int., noch Bänder, welche sich an dem Process. coronoid. ansetzen, zerrissen sind.

Bei der Dorsalflexion stemmt sich das Olecranon hinter dem Oberarm an und die vordere Kapsel wird bedeutend gespannt.

Der Brach. int., welcher im ganzen Verlaufe vor dem Gelenke mit der vorderen Kapsel verwachsen ist, wird von der gespannten Kapsel aus gleichfalls gedehnt. Ferner hängen jedenfalls einzelne Fasern der Sehne des Brach. int. mit der Basis des Process. coronoid. zusammen, so dass derselbe auch von diesen aus gespannt wird. Der Process. coronoid. wird von den 3 oben erwähnten Ligamenten umgeben, so dass die Spannung des einen noch erhaltenen Bandes resp. restirenden Theiles sich auch auf den Brach. int. und auf den Process. coronoid. selbst überpflanzen muss.

Es ist nicht gut zu erwarten, dass selbst, wenn die Fractur eine complete ist, auch die ganze Sehnenausbreitung des Brach. int. und alle Ligamente, welche sich an den Process. coronoid. ansetzen, zerrissen sind.

Die Erhaltung eines der oben erwähnten Ligamente wird genügen, um das Fragment nach unten zu leiten, weil alle diese Ligamente gleichzeitig mit der vorderen Kapsel verwachsen und sowohl durch die Dorsalflexion als durch die permanente Dehnung gespannt werden.

Noch wirksamer wird selbstverständlich der Brach. int. von der 2. Extensionsansa gedehnt. Der Process. coronoid. wird an letzter Stelle noch durch die 2. Ansa direct nach unten geleitet.

Fractura capituli et colli radii.

§. 1598. Häufigkeit. Bisheran haben wir nur die Fracturen des oberen Endes des Ulnargelenkendes behandelt, es bleibt uns noch diejenige des oberen Endes des Radius übrig. Auch diese Fracturen sind selten, indes nicht so selten als man früher annahm. Cooper und Malgaigne gehen so weit, die Existenz dieser Fractur zu leugnen und diese Beobachtungen für Subluxationen oder complete Luxationen des Köpfchens anzusprechen. Der Bruch ist deshalb so selten, weil derselbe von dicken Muskeln, speciell den Supinatores und Extensores carpi radiales etc. umgeben und somit der directen Gewalt sehr wenig zugängig ist, indes entsteht die Fractur meist durch indirecte Gewalt.

Wir haben zu unterscheiden zwischen Fractur des Radiusköpfchens und des -Halses.

§. 1599. Casuistik. Hamilton und Velpeau geben je einen Sectionsbericht über die letztere Art, hierdurch wurden diese Fracturen über allen Zweifel erhoben. Der Bruch verläuft in den betreffenden Fällen durch die Insertion der Bicepssehne, das obere Fragment war nach vorn gezogen. Das Köpfchen war dementsprechend mit seiner Gelenkfläche rückwärts gewichen und stand daher nicht ganz mehr mit dem Humerus in Contact.

Der vordere Rand des Kopfes ruhte dauernd auf dem Köpfchen des Humerus auf und trug eine neue Gelenkfläche, so dass nicht die obere Fläche des Radiusköpfchens, sondern der vordere Rand derselben mit der Emin. capit. des Humerus articulirt.

Die alte Gelenkfläche stand in einem rechten Winkel zu der neugebildeten des Randes und sah nach hinten.

Hamilton bringt noch eine 2. Zeichnung aus der Mütter'schen Sammlung, wo eine Längsfractur einen Theil von der Fossa patellaris und dem Halse abgesprengt hatte.

In 2 anderen Präparaten derselben Sammlung war die in der Länge abgesprengte Hälfte des Köpfchens 1mal nach aussen, 1mal nach unten verschoben.

Je 1 Fall von Velpeau und Berrand war mit Fractur des Process. coronoid. complicirt.

Hamilton sah 3 Fälle in vivo, 1mal combinirt mit einer Fractur des Humerus und in dem anderen mit einer Luxation der Ulna; es bestand also wahrscheinlich auch eine Fractur des Process. coronoid.

Ich habe 2mal Fractur der Fossa patell., combinirt mit einer Luxation des ganzen Vorderarmes nach hinten, beobachtet und den Defect der Fossa patell. abpalpirt.

Hodges hat Bericht erstattet über 33 Fälle von Längsfractur mit Fractur des Process. coronoid. combinirt, über 1 mit Längsfractur des Ulnarschaftes, über 1 mit einer Fractur des Olecranon, über 1 mit einer Fractur des Condyl. ext., über 1 mit einer Fractura radii in der Gegend des Ueberganges des mittleren zum oberen Drittel, über 1 mit einer Fractur des Condyl. int. und über 1 Schussfractur mit Absprengung des Condyl. lat. complicirt.

Durch die Arbeiten von Hofmokl, Bruns und Pinner ist der Beweis geliefert, dass diese Fractur nicht so selten ist, als man im Allgemeinen gewohnt war, zu glauben. Hofmokl hat sie sogar in 4 Jahren 17mal beobachtet. Derselbe lässt sie nicht durch directe Gewalt oder Fall auf die

Hand, sondern durch die Bewegung entstehen, welche man in dem Augenblicke ausführt, wenn man die Hand eines fallenden Kindes fasst und das Kind an derselben aufzieht. Die Beschreibung der Symptome, sowie die Entstehungsursache erinnern sehr an das Krankheitsbild, mit welchem wir uns früher schon mehrere Male beschäftigt haben und welches von den einen als Subluxation oder incomplete Luxation des Radiusköpfchens, von den anderen (Streubel) als Einklemmung der Gelenkkapsel oder Contusion des Ellenbogengelenkes oder Luxation der Cartilag. triquetr. des Handgelenkes etc. aufgefasst wird. Hofmokl hat zur Begründung seiner Auffassung Experimente an Leichen gemacht.

Bruns hat 7mal diese Fractur beobachtet und hat ausser seiner eigenen Beobachtung 20 Fälle aus der Literatur zusammengestellt, welche alle durch anatomische Untersuchung beglaubigt sind.

§. 1600. Art des Bruches. Der Bruch ist meist ein Schrägbruch, welcher von der oberen Gelenkfläche ausgeht und ein Segment des Köpfchens abtrennt.

Die Fractur kann auch quer oder schräg durch den Hals gehen, sie kann eine complete oder nur eine einfache Fissur sein. Letzteres lag in den Bruns'schen Fällen 5mal vor bei der Längsrichtung der Bruchlinie. Hierbei können die einzelnen Fragmente entweder etwas klaffen oder in vollständigem Contact mit einander stehen.

Die Fissuren durchsetzen die tellerförmige Grube und können bis zu 1 cm in den Knochen eindringen, zuweilen ist die Fissur mit der completen Fractur combinirt.

Bei der completen Fractur, welche meist rein intracapsulär verläuft, ist mit Vorliebe der vordere Theil des Randes abgesprengt, zuweilen auch der äussere oder hintere. Der abgesprengte Theil kann als freier Körper wie im Bruns'schen und Hueter'schen Fall im Gelenke liegen bleiben. In meinen beiden Fällen konnte ich in vivo das abgesprengte Stück des Randes nicht entdecken.

Wenn die Fractur ein grösseres Stück absprengt, so reicht die Fractur weiter in den Hals hinein und wird alsdann gern gleichzeitig zu einer extracapsulären und es klaffen hierbei die Fragmente in der Längsrichtung.

§. 1601. Complication des Bruches. Die Fractur kam nur 5mal isolirt vor, indes entspricht dies jedenfalls nicht der Wirklichkeit, da die isolirte Fractur sehr oft wegen ihrer geringen Prägnanz der Symptome verkannt wird. In den übrigen Fällen war die Fractur combinirt mit der Fractur des Condyl. ext., des Process. coronoid., des Olecranon, mit allen Luxationen, besonders mit der Luxation beider Vorderarmknochen nach hinten, mit der Luxation des Radiusköpfchens nach vorn, mit der Fractur der Ulna und der Diaphyse des Humerus, oder des Condyl. ext., oder des Radiusschaftes, oder mit mehreren derselben. Am häufigsten ist die Complication mit derjenigen des Process. coronoid.

§. 1602. Entstehung. Die indirecte Fractur ist die häufigst vorkommende und entsteht durch das Anprallen der Emin. capit. gegen die tellerförmige Grube; wie sie durch Fall auf den flectirten Ellenbogen oder auf die ausgestreckte Hand herbeigeführt wird; die directe

Fractur, als welche sie Hodge und Hamilton meist ansprechen, ist sehr selten.

Wie wir oben gesehen haben, entsteht die Fractur des Process. coronoid. nach der Untersuchung von Lotzbeck und Urlichs durch Fall auf den Kleinfingerrand der gestreckten Hand; das Gleiche gilt vice versa auch für die Fractur des Radiusköpfchens und zwar durch Fall auf den Daumenballen. Hierbei ist mit Vorliebe der vordere Rand des Köpfchens abgesprengt.

Pinner hat in seinem Falle gezeigt, dass die Fractur durch Fall auf den Daumenballen der extendirten und pronirten Hand entsteht. Auch in seinem Falle war der vordere Theil der Fossa patell. radii abgesprengt. Der Fall hat insoweit noch ein besonderes Interesse, als gleichzeitig der tiefe motorische Ast des Nervus radialis, dort, wo er über das Capit. radii verläuft, verletzt gewesen sein muss.

Es waren gelähmt folgende Muskeln: Extensor digitorum communis, Ext. digit. V, Ext. indicis, Ext. pollicis longus, Supinator brevis, Abductor pollicis longus.

Der anatomischen Lage der Nerven nach ist die Annahme berechtigt, dass diese Complication eine häufig wiederkehrende ist.

Es giebt ferner noch eine genaue Beschreibung eines anatomischen Präparates, wo der hintere Theil des Radiusköpfchens abgesprengt war.

§. 1603. Verheilung. Pinner macht darauf aufmerksam, dass für gewöhnlich die Heilung zu Stande komme entweder durch knöchernc Vereinigung des Bruches oder durch knöcherne Vereinigung mit dem Process. coronoid. oder durch Bildung und Formirung eines freien Gelenkkörpers. In seinem Falle lag keine der Heilungsarten vor. Die Bruchflächen waren isolirt vernarbt, mit compacter Masse bedeckt und hatten eine glatte polirte Oberfläche.

§. 1604. Die Diagnosis bietet im Allgemeinen grosse Schwierigkeiten, zumal, wenn sie isolirt ist, und wird über allen Zweifel meist nur durch die Section, selten durch das Fühlen des Defectes erhoben. Die Schwierigkeit ist hauptsächlich dadurch gegeben, dass das Radiusköpfchen von den Supinatoren und Extensoren verdeckt wird. Bei den Complicationen wird sie gleichfalls wiederum leicht verdeckt, weil die Complicationen besonders unsere Aufmerksamkeit in Anspruch nehmen.

Auf jeden Fall wird man die Entstehungsart der Verletzung durch Fall auf den Daumenballen des pronirten, schwach flectirten Vorderarmes besonders berücksichtigen.

Die Symptome sind verschieden, je nachdem eine Fractur des Kopfes oder des Halses besteht. Bei der ersteren constatirt man, ausser der Anschwellung besonders des lateralen Gelenkabschnittes, eine grosse Schmerzhaftigkeit beim Druck auf das Köpfchen und Rotation des Vorderarmes. Bei Pro- und Supinationsbewegungen entdeckt man oft gleichzeitig Crepitation (dieselbe wird auch vom Patienten gefühlt), sowie eine abnorme Beweglichkeit des abgesprengten Stückes, event. entdeckt man auch den Defect (ich 2mal) im Kopfrande.

Nebenbei besteht oft eine Lockerung des Radius in toto oder selbst eine leichte Deviation desselben, nach der einen oder anderen Seite meist nach hinten, so dass der hintere Rand des Radiusköpfchens

selbst mit Einschluss eines anschliessenden Theiles der Fossa patellaris abzupalpiren ist.

Bei der unvollständigen Fractur können nur dann prägnante Symptome eintreten, wenn die Fragmente von einander abstehen, so dass also der Kopf verbreitert erscheint, mehr prominirt und event. die Spalte gefühlt wird.

§. 1605. Résumé der Diagnosis. Die Diagnosis stützt sich bei Fractur des Köpfchens hauptsächlich auf die Entstehung in der Streckung und Fall auf den Daumenballen, grosse Schmerzhaftigkeit und Vergrösserung des Diameter anterior posterior des lateralen Gelenktheiles und Schmerz bei Druck auf den Kopf, Crepitation bei Rotation des Armes, abnorme Beweglichkeit des abgesprengten Stückes, Entdeckung des Defectes oder einer Spalte im Rande des Radiusköpfchens, event. bei Complicationen und Luxation leichter Eintritt der Luxation.

An letzter Stelle muss nun noch hervorgehoben werden, dass man die Fractur der benachbarten Knochen auszuschliessen, resp. nebenhergehend nachzuweisen hat.

Wernher sah einen Fall, wo er das untere Bruchende des oberen Fragmentes bei jeder starken Extension unter der Haut durchfühlen konnte.

Anders gestaltet sich die Diagnose, wenn es sich um eine Fractur des Collum, resp. complete Querfractur des Kopfes handelt.

In einem Falle von Vidal war das obere Fragmentende nach aussen gewichen, während das untere durch die Pronatoren nach innen dislocirt war. Hamilton glaubt diese Dislocation des oberen Fragmentes durch die Wirkung des Biceps stets voraussetzen zu müssen.

Wenn die Fractur oberhalb der Insertion des Biceps liegt, so wird das untere Fragment nach vorn gezogen, während das obere nach hinten geschoben wird, umgekehrt wird, wenn die Fractur unterhalb der Bicepsinsertion liegt und oberhalb der Insertion des Pronator teres, das obere Fragment von dem Biceps nach vorn und aussen gezogen, supinirt, während das untere pronirt ist und nach innen gezogen wird.

Hamilton fand diese Voraussetzung bestätigt. Das gleiche Verhältniss lag bei den 2 Präparaten von Fractur des Halses des Mütterschen Museums in Philadelphia vor.

Die Art der Dislocation wird jedoch auch noch von der Richtung der Bruchlinie und von der Gewalteinwirkung zumal bei den seltenen directen Fracturen abhängen.

Wenn die Fractur im Halse liegt, resp. nur durch den Kopf geht und complet ist, so wird das obere Fragment die Rotation des Radius nicht mitmachen.

Es wird hierbei noch vorausgesetzt, dass keine Einklemmung zwischen Emin. capit. und Radius oder keine Verzahnung besteht.

Stromeyer diagnosticirte 2mal diesen Bruch durch das Bestehen einer eigenthümlichen Crepitation und das Stillstehen des Kopfes bei Rotation. In beiden Fällen blieb die Callusbildung aus, trotzdem hatte die Function in dem einen Falle wenig gelitten, indes trat bei 6 Fällen,

von welchen Urlichs die Dislocation eruiren konnte, 3mal Heilung mit Dislocation ein und 3mal bildete sich von dem abgesprengten Knochenstücke aus eine Gelenkmaus, welche Hueter in einem Falle excidirte.

§. 1606. Diagnosis der Halsfractur, resp. Querfractur des Kopfes. Die Diagnosis der Halsfractur ist also hauptsächlich gegeben in der Crepitation in der Gegend des Halses und Schmerzhaftigkeit bei Druck auf eine bestimmte Stelle, sowie bei Rotation event. in dem Mangel der Rotation des Köpfchens und in der Dislocation des oberen Fragmentes nach hinten und des unteren nach vorn und aussen, wenn die Fractur oberhalb der Bicepssehne liegt, resp. des oberen supinirten Fragmentes nach aussen und vorn und in der Dislocation des unteren pronirten, nach innen, wenn die Fractur unterhalb der Bicepsinsertion liegt. Die Prognosis ist relativ günstig.

Leider haben wir hier besonders, wie bei jeder intraarticulären Fractur die Entwickelung der Ankylosis zu befürchten.

§. 1607. Frühere Behandlung. Die frühere Behandlung besteht in der Anlegung des Gipsverbandes in rechtwinkliger Stellung des Vorderarmes und gleichzeitiger Mittelstellung zwischen Pro- und Supination.

Hamilton hebt hervor, es sei von Wichtigkeit, dass der Arm in Flexion und nicht Extension gestellt werde, damit der Biceps nicht gedehnt und somit nicht die Verschiebung des oberen, resp. beider Fragmentenden nach vorn befördert werde.

§. 1608. Behandlung mittelst permanenter Extension. In der Hospitalbehandlung empfiehlt sich entschieden die permanente Extension.

Art der Anlegung des Verbandes. Es wird der Extensionsverband in der üblichen Weise am ganzen Arm vom Schultergelenk ab bis zu den Metacarpophalangealgelenken angelegt. Der Vorderarm befindet sich in supinirter Stellung. Die Hand wird in ulnarer Adduction longitudinal nach unten und innen extendirt; der Vorderarm wird ausserdem etwas dorsalwärts flectirt.

Um dies zu erreichen wird das Gelenk in der üblichen Weise quer nach vorn extendirt.

Damit die Hand und der Vorderarm stark in ulnare Adduction gestellt werden können, wird das Ellenbogengelenk gleichzeitig radialwärts extendirt, während der Oberarm in der üblichen Weise zur Fixation der ganzen Extremität quer ulnarwärts extendirt wird.

§. 1609. Besprechung der Wirkung der Extension. Die Behandlung dieser Fractur hat 2 Indicationen zu erfüllen: a) die Entzündung des Gelenkes und secundäre Ankylosisbildung zu verhindern, b) die Fragmente gut zu coaptiren; beides leistet die Extension. Durch die Extension wird man vorerst die beste Coaptation der Fragmentstücke erzielen und jedenfalls keine Ankylosis des Gelenkes zu befürchten haben, eine Gefahr, welche als die grössere und wahrscheinlichere am meisten zu fürchten ist.

Ich war 2mal in der Lage, die Extension bei diesen Verletzungen mit bestem Erfolg zu gebrauchen. Es bestand gleichzeitig eine Luxation nach hinten.

Wirkung gegen die Entstehung der Ankylosis.

Die Gefahr der Ankylosis ist hier, wie bei jeder intracapsulären Fractur, durch das Bestehen der intraarticulären Fractur allein schon, oder des begleitenden Hämarthros, der Zerreissung der Kapsel etc. gegeben.

Hierzu kommt noch zweitens, dass das abgebrochene Radiusfragment in seiner Ernährung sehr gefährdet ist und ferner als beweglicher Fremdkörper noch besonders reizend wirkt.

Sobald in dem Gelenke durch irgend ein Ereigniss, z. B. durch die Einklemmung des abgebrochenen Fragmentstückes oder die sich leicht wiederholende Lageveränderung desselben der intraarticuläre Reiz gesteigert wird, so kann sich sehr leicht eine stärkere Entzündung mit schliesslichem Ausgange in eine entzündliche Ankylosis einstellen.

Es ist allerdings durch mehrere Beobachtungen erwiesen, dass ein abgesprengter Körper auch ohne Wiederanheilung im Gelenke gut ertragen wird, indes dürfen wir uns bei der Behandlung auf diese Eventualität nicht zu sehr verlassen.

Es muss unser Streben sein, die Anheilung des Fragmentes zu erzielen. Die Extension wird durch ihre entzündungswidrige Wirkung am wirksamsten die Gefahr der Entstehung der Ankylosis beseitigen, besonders wenn man gleichzeitig frühzeitig, nach Ablauf von 8 Tagen schon, ohne hierbei die Extension zu unterbrechen, leichte Bewegungen des Gelenkes vornimmt.

Durch die letzteren geht man gegen die übrigen Ursachen der Ankylosis, welche durch den dauernden Contact der gleichen Gelenktheile, durch die Retraction der elastischen Gewebe, durch die fettige Entartung der Muskeln, durch den zu grossen Druck zwischen dem einzelnen Gelenktheilen etc. bedingt sind, wirksam vor, wie wir dies häufiger dargelegt haben.

Die gymnastischen Bewegungen dürfen im Allgemeinen zu der Zeit begonnen werden, wenn die Verbindung zwischen den Fragmenten eine stärkere ist als der Widerstand, welcher durch die elastische Retraction aller Gewebe gegeben wird. Der letztere wächst mit der Entfernung vom Tage der Verletzung, während die Festigkeit selbstverständlich je nach der Fracturstelle immer noch in einem grösseren Masse zunimmt. Es kommt daher darauf an, empirisch für jede Fracturstelle den richtigen Zeitpunkt auszuwählen.

In der Regel, so darf ich hier schon hervorheben, hat die Festigkeit des Callus meist schon sehr frühzeitig das Uebergewicht über die elastische Retraction, viel früher als man glauben sollte. Durch die gute, mittelst der permanenten Extension erzielte Coaptation der Fragmente tritt eine raschere Entwickelung des Callus ein, so dass man im Allgemeinen bei der permanenten Extensionsbehandlung frühzeitiger mit der gymnastischen Behandlung beginnen darf. Bei der Fractur des Radiusköpfchens wird sich die Consolidirung allerdings wegen der schlechten Ernährung des Fragmentes später einstellen, indes wenn ich nach den intraarticulären Fracturen des Humeruskopfes urtheile, so darf man schon sehr früh, nach 10 Tagen, mit der Gymnastik beginnen.

Die Extension wirkt hier hauptsächlich durch Druck, vermittelst der gespannten Kapsel und der den Radius umgebenden Muskeln, Fascien, Gelenkbänder etc., ferner auch durch Entlastung und Aufhebung des zu innigen Contactes. Die Einwirkung der Extension gegen die Entstehung der Ankylosis hängt ferner noch hauptsächlich von der Fracturform und dem Grade der Continuitätstrennung ab.

Wenn ein Stück des Randes in der Länge abgesprengt ist, so wird durch die Extension zum mindesten der intraarticuläre Druck zwischen dem nicht abgebrochenen Kopftheile und der Emin. capit. vermindert. Das Gleiche gilt von den Fällen, wo die Fractur keine complete ist. Der Zug wird durch die noch erhaltenen Knochen, resp. Periosttheile auf das obere Fragment fortgepflanzt. Der interfragmentale, sowie intracartilagineale Druck wird durch die Nachuntenleitung des Radius und die Ueberwindung der Retraction der elastischen Gewebe vermindert, während der Druck auf den intraarticulären Blutinhalt seitens der gespannten Weichtheile vermehrt wird.

Dasselbe geschieht auch selbst bei der completen Fractur, wofern nur einzelne Periostbrücken erhalten sind. Wenn indes die Fractur eine complete quere ist, so dass der obere Theil des Köpfchens z. B. ganz abgesprengt ist, so wird das obere Fragment durch die Retraction der elastischen Gewebe, speciell durch den Zug seitens des contra- und retrahirten Biceps an dem unteren Fragmente zwischen letzterem und der Emin. capit. eingeklemmt.

Durch die longitudinale Extension der Hand nach unten wird das untere Fragment nach unten gezogen und das obere aus seiner event. Einklemmung zwischen dem unteren Fragmente und dem Process. cubit. befreit. Es ist einleuchtend, dass hierdurch der interarticuläre Reiz vermindert wird.

Ich habe diese Wirkung bei einer Absprengung des Pfannenrandes des Köpfchens, welche mit der completen Luxation des Vorderarmes nach hinten combinirt war, constatiren können.

Es war der vordere Rand des Köpfchens abgesprengt. In diesem Falle konnte ich vor der Einrenkung durch die Palpation den Defect in der tellerförmigen Grube genau nachweisen.

Nach der Einrenkung legte ich, zu damaliger Zeit noch nicht solch eifriger Anhänger der permanenten Extension, einen Gipsverband an und hatte nach 14 Tagen bei der Entfernung desselben ein stark entzündetes und geschwollenes Gelenk, eine feste, schmerzhafte Ankylosis etc. (Synovitis). Ich erneuerte daher nochmals den Verband und legte den Arm nach der alten Methode unter Veränderung der Vorderarmstellung in einen flacheren Winkel. Nach Ablauf von ferneren 6 Wochen war das Gelenk trotz häufigen Verbandwechsels noch steifer und hierauf erst griff ich zur Extension, liess nachträglich täglich 2mal einige geringe Bewegungen des Gelenkes machen, worauf die Entzündung rasch schwand, die Beweglichkeit sehr rasch wiederkehrte. Nach Ablauf von 6 Wochen wurde Patient mit vollständig beweglichem Gelenke entlassen.

Mit der alten Behandlungsmethode, der häufigen Erneuerung des Gipsverbandes in einem jedesmal wechselnden Winkel, bin ich fest überzeugt, würde zum mindesten eine Ankylosis entstanden sein, welche für ein halbes Jahr und noch länger eine ernsthafte Nachbehandlung, bestehend in täglichen activen und passiven Bewegungen und Kneten verlangt haben würde. Durch dieselbe wäre es allerdings vielleicht auch noch gelungen, die normale Beweglichkeit dem Gelenke wiederzugeben, wofern der Patient die Geduld für

eine solch langdauernde Behandlung gehabt hätte, indes ebenso leicht konnte die Ankylosis eine dauernde sein.

§. 1610. Wirkung zur Correction der Dislocation. Die 2. Indication ist, die gute Coaptation der Fragmente zu erzielen. Es ist allerdings, worauf Hamilton mit Recht aufmerksam macht, nicht zu leugnen, dass je nach der Lage der Fractur das untere oder obere Fragment durch die einfache Streckung des Vorderarmes und consequente Dehnung des Biceps noch mehr nach vorn gezogen wird.

Wenn die Fractur im Halse oberhalb der Insertion des Biceps liegt, so wird einestheils die elastische Retraction des Biceps durch die dauernde Wirkung der Extension vom unteren Fragmente aus überwunden, anderntheils das untere Fragment in die verlängerte Achse des Biceps gebracht, was die richtige Coaptation zur Folge hat.

Ferner drängen die gedehnten elastischen Gewebe, sowie noch besonders die gedehnten Supinatoren und Extensoren, welche den Radius zum Theil von vorn und aussen umgeben, das nach vorn dislocirte untere Fragment nach hinten, während sie das obere, hierbei meist nach aussen dislocirte Fragment, welches ohnedies schon von selbst in den durch die Distraction des unteren Fragmentes leer gewordenen Raum hineinschlüpft, von aussen nach innen schieben.

Das Gleiche bewirkt die gedehnte Fascie. Es ist hierbei darauf zu achten, dass man gleichzeitig die Hand in eine starke ulnare Adduction stellt, wodurch die Dehnung der radialen Muskelfascie, resp. der Druck seitens derselben nach der Achse des Vorderarmes hin noch verstärkt wird.

Wenn der Biceps mit dem oberen Fragmente zusammenhängt, so ist dasselbe Fragment oft nach vorn dislocirt. Bei der Extension werden vorerst die Fascia des Vorderarmes und durch diese speciell die sehnigen Ausläufer des Biceps stark gedehnt. Es wird daher auch der Zug von der Fascia auf den Biceps übertragen. Dem permanenten Zuge dieses Sehnenstreifens wird auf die Dauer die Bicepssehne nicht widerstehen können, so dass mittelst derselben der das obere Fragment dislocirende retrahirte Biceps überwunden wird; ferner werden die gedehnten Muskeln der vorderen Seite, die Supinatoren und Extensoren, die Fascien, die Kapsel, die Ligamente an der vorderen Seite des Gelenks in ihrer Dehnung einen Druck auf das obere Fragment ausüben und das letztere nach hinten leiten. Der Vorderarm wird zur Verstärkung der Dehnung der Gewebe an der vorderen Gelenkseite in Supination und event. sogar in dorsale Flexionsstellung gestellt. Ausserdem wird der Biceps durch den am Oberarme angebrachten Extensionszug nach unten geleitet.

Das untere Fragment wird durch die Pronatoren, ferner durch die Retraction des Lig. interosseum zuweilen nach innen dislocirt, während das obere Ende des Radius durch den Ausfall der einwirkenden Pronatoren und fernerhin durch die Retraction des Biceps supinirt ist. Die Hand steht hierbei in Pronation, das obere Radiusfragment in Supination. Durch die bei der Extension forcirte Supinationsstellung der Hand und des Vorderarmes wird die perverse Rotation des unteren Vorderarmtheiles nach innen redressirt und die Retraction des Pronator teres überwunden, wofern die dehnende Gewalt grösser ist, als die Kraft des retrahirten Muskels, des Pronator teres.

Durch die Supinationsstellung des unteren Vorderarmabschnittes wird ausserdem der letztere der Supination des oberen entgegengeführt.

Durch die forcirte Adduction der Hand wird das Lig. lat. manus ext. gedehnt und vermittelst des letzteren wird ein Zug an dem Process. styloid. radii ausgeführt, so dass das untere Fragmentende nach aussen geleitet und die Retraction des Pronator teres, des Lig. interosseum durch die dauernd wirkende Extensionskraft überwunden wird.

Durch die Extension werden ferner die Muskeln an der Volarseite

besonders gedehnt und in das Spatium interosseum hineingedrängt, so dass die Vorderarmknochen excentrisch getrieben werden.

Wenn noch ein geringer Zusammenhang zwischen dem oberen und unteren Fragmente besteht, so wird sich die Nachaussenführung des unteren Fragmentendes auch auf das obere mit fortpflanzen und dasselbe mit nach aussen leiten.

Wenn jedoch die Trennung eine absolute, so haben wir nur durch die Weichtheile Einfluss auf das obere Fragment.

Durch die forcirte Adductions- und Supinationsstellung des Vorderarmes wird das Lig. cubit. lat. ext. theils von den Muskeln, theils von der Fascie und von den intermuskulären Scheidewänden aus in toto angespannt. Es wird daher auch das Lig. annul., welches als Fortsetzung des ersteren vom Epicondyl. ext. entspringt und sich, den Hals des Radius umfassend, an den vorderen und hinteren Rand der Incis. sigmoid. min. ansetzt, gedehnt werden. Die Dehnung dieses Ringes hat die Folge, dass der Radius, welcher in dem Bande aufgehängt ist, bei der gleichmässigen Spannung des ganzen Lig. ext. und der umgebenden Weichtheile in die natürliche Entfernung von der Ulna geleitet wird. Letzteres wird aus dem Grunde eintreten, weil das Band, woran der Radius aufgehängt ist, in den beiderseits vom Radius abfallenden Hälften an den Epicondyl. ext., resp. an der Ulna angeheftet ist und gleichmässig angespannt wird.

§. 1611. Beobachtungen an der Leiche und weitere Besprechung der Extensionswirkung. An der Leiche finde ich diese Annahmen bestätigt. Wenn man das Radiusköpfchen abgesprengt hat und drückt den Radius nach innen, so weicht bei der oben erwähnten Extensionsrichtung das untere Radiusfragment nach aussen. Wenn nur ein Theil des Köpfchens longitudinal abgesprengt ist, so wird durch die gute Einrichtung des unteren Fragmentes vorerst, zumal da dasselbe nach unten gezogen wird, gewissermassen Platz zum Eintritte für das obere Fragment geschaffen, so dass das longitudinal abgesprengte Köpfchen um so eher in der leeren Lücke hineinschlüpft, als alle Theile des Gelenkes durch den Zug unter einem hohen Drucke stehen. Wenn das untere Fragment noch mit dem obereren durch Knochenbalken oder Periost in einem leichten Zusammenhange steht, so zieht das untere Fragment das erstere nach und redressirt dasselbe.

Bei der Extension in der leichten dorsalen Flexion, event. mit leichter Adductionsstellung findet man in specie den vorderen äusseren Abschnitt des Gelenks, Muskeln, Extensoren, Supinatoren, Sehnen, Fascien, Kapsel etc., in hohe Spannung versetzt.

Dieselben üben einen starken redressirenden Druck auf den nach vorn, resp. vorn und aussen dislocirten Kopf aus und leiten denselben nach hinten und innen in den überdies leer gewordenen Raum hinein.

Die vordere Kapsel wird im Bereiche des Radiusköpfchens weniger vom Radius, sondern mehr von der Ulna aus gedehnt, da die vordere Kapsel und die Lig. lat. ext. und int. sich an den Process. coronoid. ansetzen.

Der Radius ist im Lig. annul. aufgehängt und die Verbindung zwischen dem ersteren und letzteren ist eine lockere. Sobald das Köpfchen daher complet abgesprengt ist, kann man eine Dehnung der vorderen Kapsel im radialen Bereiche des Gelenkes nur durch Uebertragung von benachbarten Kapseltheilen erzielen.

Eine Dehnung des inneren Theiles der vorderen Kapsel wird daher an der Leiche nur durch die Hyperextension effectvoll erzielt; die Dehnung an der äusseren Seite des Gelenkes durch gleichzeitige Adduction des Vorderarmes.

Die Uebertragung dieser Wirkung von den inneren auf die äusseren Gelenkkapseltheile ist am Ellenbogengelenke sehr leicht begreiflich, weil die

Kapsel durch sehnige Streifen an der vorderen Seite bedeutend verstärkt wird und weil diese sehnigen Streifen untereinander aufs innigste und vielfältigste verwebt sind.

Je nach der Beschreibung der betreffenden Anatomen zerfallen dieselben in verschiedene Ligamente.

Holstein unterscheidet das Lig. cubit. ext., welches den Radius umfasst und mit dem Musc. supin. und den Extensoren verwachsen ist und sich in seiner Endigung als Lig. annul. an den Process. coronoid. ansetzt; das Lig. lat. cubit. int., welches, vom Epicondyl. int. entspringend, sich in viele Bündel ausbreitet und sich an die ganze Begrenzung der Incis. sigmoid. maj. bis zum Process. coronoid. ansetzt, und das Lig. cub. ant., welches mit dem Brach. int. in seiner ganzen Ausdehnung verwachsen ist und oberhalb der Fossa supratrochl. anter. entspringt und, sich fächerförmig ausdehnend, an den Process. coronoid. ansetzt. Alle 3 Ligamente inseriren sich also an den Process. coronoid. an.

Es ergiebt sich hieraus, dass eine Dehnung des einen Bandabschnittes auf den anderen übertragen wird, dass die dorsale Hyperflexion zuerst eine Dehnung der vorderen Kapsel des Lig. int. und ant. zur Folge haben muss und dass die Dehnung dieser Ligamente vermöge ihres innigen Zusammenhanges mit dem Lig. annul., resp. ext. gleichzeitig auf das letztere übertragen wird.

Die Dehnung der Muskeln, des Brach. int., der Extensoren und Supinatoren wird ebenfalls die Kapsel dehnen, weil sie mit der Kapsel verwachsen sind. Die Dehnung der vorderen Kapsel und der Ligg. lateralia muss sich im gleichen Sinne geltend machen, wie wir oben von den Muskeln erwähnten und das nach vorn dislocirte Fragment nach hinten dressiren, zumal durch die directe Nachinnen- und -aussenleitung des unteren Radiusfragmentes Raum zur Aufnahme für das obere Fragment geschaffen wird. Auf jeden Fall werden die oben angeführten spannenden und drückenden Momente durch ihre permanente Wirkung genügen, das Köpfchen zu retiniren, resp. retinirt zu erhalten, wenn man es mit dem Finger redressirt hat.

Wenn kleinere Theile abgesprengt sind, so können wir auf deren Correction nur durch Spannung der zunächst liegenden Gelenkkapsel Einfluss gewinnen, und da meist der vordere Rand abgesprengt ist, so wird die Anspannung der vorderen Kapsel allein im Stande sein, einen corrigirenden Einfluss auszuüben.

Wenn das Fragment hinten liegt, so wird dasselbe durch den Gegendruck seitens der Unterlage nach vorn geleitet, dasselbe ist ausserdem event. dem Fingerdruck zugängig.

Bei der Lage des abgesprengten Fragmentes an der äusseren Seite wird das gespannte Lig. lat. ext. und die daselbst gelagerten radialen Muskeln dasselbe nach innen leiten.

Gelenkmaus im Ellenbogengelenke.

§. 1612. Wie wir oben erwähnt haben, blieb in 3 der Urlichschen Fälle der abgesprengte Kopfrand als freier Gelenkkörper im Gelenke zurück.

Hueter widmet diesem Gegenstande noch eine specielle Besprechung. Dieselben werden meist vom vorderen, zuweilen vom hinteren Rande, in anderen Fällen auch von den erhabenen, seitlichen Rändern und Kanten der Trochlea abgesprengt und bilden nachträglich freie Gelenkkörper, Gelenkmäuse. Dieselben rufen durch ihre Einklemmung zwischen Gelenktheilen ähnliche Symptome hervor,

wie eine Kniegelenkmaus. Die Patienten empfinden plötzlich beim Fassen eines Gegenstandes oder überhaupt bei irgend einer anderen Bewegung des Vorderarmes einen heftigen Schmerz und sind gezwungen, die Bewegung zu unterbrechen und den Arm so lange in der eingenommenen Stellung zu erhalten, bis es gelingt, durch langsame und vorsichtige Bewegungen den Körper frei zu machen, worauf die Gelenkfunction wieder ebenso frei ist wie vorher.

Durch den Fremdkörper werden dauernd Entzündungsreize im Gelenke unterhalten; seröse Ergüsse sind die Folge dieser Gelenkentzündung, woran sich nicht nur die Synovialis (als Synovitis hyperplastica), sondern auch der Knochen und der Knorpel (als Arthritis deformans) betheiligt. Unter diesen Verhältnissen hat man das Bild einer deformirenden Ellenbogengelenkentzündung.

Der freie Gelenkkörper ist an der Streckseite zuweilen fühlbar zu machen, es besteht auch meist bei der Vornahme von Bewegungen ein leichtes Reibegeräusch.

Im späteren Stadium haben wir gleichzeitig die Symptome der Arthritis deformans.

Der Fremdkörper ist im hinteren Abschnitte des Gelenkes leicht, schwieriger im vorderen zu entdecken; letzteres ist durch die dicke Muskulatur bedingt. In diesen Fällen kann die Gegenwart nur aus der Eigenartigkeit der Schmerzen vermuthet werden.

§. 1613. Behandlung. Wofern der Gelenkkörper beweglich im hinteren Abschnitte des Gelenkes zu fühlen ist, so wird man nicht anstehen, denselben durch eine Längsincision, entlang der äusseren Seite des Olecranon zu entfernen.

Die Entfernung aus dem vorderen Abschnitte wird meist viel grössere Schwierigkeiten bieten; indes wird's event. räthlich sein, auch für diesen Fall die operative Entfernung der Gelenkmaus zu versuchen.

Hier ist's geboten, unmittelbar vor dem Epicondyl. ext. eine Längsincision anzulegen und in der gebeugten Stellung des Gelenkes den vorderen Gelenkabschnitt abzupalpiren.

Wenn bei einem Versuche die Entfernung des Fremdkörpers misslingt, so müsste man bei einer bestehenden Synovitis die Resection des Gelenkes anschliessen. Hierzu muss man noch mehr in dem secundär durch Arthritis deformans ausgedehnt veränderten Gelenkprocesse seine Zuflucht nehmen.

Die Fracturen des Vorderarmes.

§. 1614. Die Fracturen des Vorderarmes sind fast die häufigsten aller Fracturen und betragen nach König und Vidal $^1/_5$ aller Fracturen und nach den Beobachtungen von Malgaigne im Hôtel Dieu $^1/_8$; Lonsdale sagt ebenfalls, dass diese Fractur die häufigste aller Fracturen sei; diese Verschiedenheit erklärt Malgaigne durch den verschiedenen Modus der Aufnahme; Goyrand geht sogar so weit zu behaupten, dass die Fractur des unteren Endes des Radius allein schon $^1/_3$ aller Fracturen ausmacht.

Bruns berechnet in seiner statistischen Tabelle von 8560 Frac-

turen die Häufigkeit der Vorderarmbrüche überhaupt auf 22,1% und des Radius und der Ulna gemeinschaftlich auf 8,7, des Radius allein auf 9,6, der Ulna allein auf 2,5, des Olecranon auf 1,2%.

Nach Malgaigne sind die Brüche des Radius häufiger als alle Brüche des Vorderarmes und letztere häufiger als die der Ulna.

Die Bruns'sche Statistik weicht von der Malgaigne'schen Berechnung etwas ab; die Fracturen des Radius allein verhalten sich zu den übrigen Fracturen des Vorderarmes wie 9,6 : 11,7.

Beide Vorderarmknochen brechen nach Bruns weit häufiger als die Ulna allein; das Verhältniss ist 8,7 : 2,5.

§. 1615. Vertheilung nach dem Alter. Bezüglich des Alters ergiebt sich nach Malgaigne folgendes: Die Brüche des Vorderarmes und des Radius kommen oft in der Kindheit vor, während die der Ulna immer bei erwachsenen Individuen auftreten, unter 29 Fällen war das Individuum 28mal jenseits der Zwanziger und nur 1mal jenseits des 1. Decenniums.

Bruns giebt bezüglich dieses Punktes folgenden Aufschluss:

Es kamen im Ganzen 799 Fracturen des Vorderarmes auf 8560 Fracturen überhaupt.

Im I. Decennium	II.	III.	IV.	V.	VI.	VII.	VIII.	IX.
152	142	124	94	96	106	45	20	0.

Es kommen die Fracturen am häufigsten im I. Decennium vor, und es fällt allmählich die Zahl der Fracturen mit einer kleinen Unterbrechung fürs VI. Decennium, im letzteren tritt ein leichtes Ansteigen ein; von da ab sinkt die Zahl bedeutend, indes gleichmässig.

Die grösste Anzahl der Fracturen des Vorderarmes im kindlichen Alter, sowie überhaupt im jugendlichen und Mannesalter kommt hauptsächlich dem Radius resp. den beiden Vorderarmknochen zu.

§. 1616. Vertheilung nach den Geschlechtern. Das Geschlecht hat nach Malgaigne folgenden Einfluss. Bei Männern kam die Fractur der Ulna 4mal vor, während sie einmal bei der Frau beobachtet wurde (23 : 6), die des Vorderarmes und des Radius verhält sich wie 5 Männer : 3 Frauen (67 Männer : 40 Weibern, resp. 95 Männer : 65 Weibern).

Bei den Vorderarm- und den Radiusfracturen wechselt die Zahl bei Männern und Frauen sehr nach dem Alter. Bei der Fractur beider Vorderarmknochen bleibt von 2 bis 95 Jahren das Verhältniss gleich;

von 15 bis 20 kamen 18 Männer auf 1 Frau,
„ 20 „ 45 „ 2 „ „ 1 „
„ jenseits 45 „ 22 „ „ 19 Frauen.

Die Fractur des Radius ist ebenfalls sehr verschieden an Zahl, je nach dem Alter. Bis 15 Jahren ist das Verhältniss wie 10 Männer : 1 Frau, 15 bis 20 Jahren wie 15 Männer : 1 Frau, mithin ist bis zum 20. Jahre der Bruch fast vollständig dem männlichen Geschlechte eigenthümlich, von

20 bis 45 ist das Verhältniss wie 72 : 22
jenseits 45 „ „ „ „ 20 : 41.

Der Bruch beider Vorderarmknochen.

§. 1617. Häufigkeit des Bruches beider Vorderarmknochen. Die Brüche beider Vorderarmknochen sind nicht selten. Wir

haben schon oben erwähnt, dass sie nach Bruns 8,7 % alter Fracturen gegenüber 9,6 % des Radius allein ausmachen. Dieselben kommen nach Bruns am häufigsten vor im I. Decennium.

Von 318 Fracturen beider Vorderarmknochen kamen vor

	unter	10	Jahren	85
von	10	bis 20	„	61
„	20	„ 30	„	59
„	30	„ 40	„	35
„	40	„ 50	„	30
„	50	„ 60	„	31
„	60	„ 70	„	12
„	70	„ 80	„	5
„	80	„ 90	„	0
				318.

Die Fractur kommt also am häufigsten vor im I. Decennium (85) und gleichmässig oft im II. und III. (60mal) und ebenfalls gleichmässig oft im IV., V. und VI. (30mal), von da ab fällt die Frequenz bedeutend und gleichmässig auf 12, 5 und 0.

§. 1618. Ursache. Die Ursache bei der Fractur beider Vorderarmknochen ist nach der Ansicht Malgaigne's und aller anderen Chirurgen fast stets eine directe, während Hamilton die gleiche Ursache wie bei der Fractur des Radius allein, den Fall auf die Palma manus mehr anschuldigt, indes giebt er zu, dass die indirecte Ursache, Fall auf die Hand, doch nicht so häufig sei, als wie bei der Fractur des unteren Radiusendes. Wenn, sagt er weiter, die schlimmen Fälle von complicirten Fracturen mit eingerechnet würden, so dürfte die Zahl der durch directe Gewalt entstandenen Fracturen beider Vorderarmknochen derjenigen durch indirecte Gewalt nahekommen.

Wir haben im hiesigen Bürgerhospitale eine grosse Frequenz an Brüchen, und wenn ich mir einen Ueberschlag, ohne hierfür belegende Zahlen anführen zu können, über dieselben mache, so glaube ich allerdings, dass Hamilton entschieden Recht hat für die Doppelbrüche im unteren Drittel des Vorderarmes. In dieser Gegend, selbst bis zum Uebergangstheile des unteren Drittels ins mittlere, herrschen die indirecten Fracturen vor den directen bedeutend vor, während im mittleren und oberen Drittel entschieden die directen Ursachen prävaliren.

Die indirecte Fractur beider Vorderarmknochen liegt meist etwas höher, als die gewöhnliche Radiusfractur, kann indes das ganze untere Drittel befallen. Nebenbei bemerkt, kommt sie natürlich viel seltener vor, als die typische Radiusfractur.

Nach König ist jedoch die directe Gewalt viel mehr anzuschuldigen, als die indirecte; meist entsteht dieselbe durch Fall auf den Arm, Schlag, Stoss und Zusammenpressen des Vorderarmes zwischen einer festen Unterlage und einer Gewalt, z. B. durch Ueberfahren.

§. 1619. Durch Muskelaction. Malgaigne theilt einen Fall mit, wo die Fractur sogar durch Muskelaction beim Graben mittelst eines Spatens entstand, und fügt hiervon noch 5 Fälle bei.

§. 1620. Ort der Fractur. Die Fractur befällt nach der Ansicht der meisten Chirurgen meist die Mitte des Vorderarmes, selten das untere, am seltensten das obere Drittel. Das obere Drittel ist deshalb so selten gebrochen, weil es von dicker Muskulatur geschützt ist.

Hamilton hat indes ein ganz anderes Verhältniss constatirt, er sah von 63 Fällen 6mal das obere, 25mal das mittlere und 32mal das untere Drittel gebrochen. Häufig ist die Ulna bloss eingeknickt, während der Radius vollständig gebrochen ist.

Vier dem unteren Drittel angehörige Fracturen der Vorderarmknochen waren wahrscheinlich Epiphysentrennungen. Auch diesem Punkte glaube ich beipflichten zu müssen.

Hueter ist der Ansicht, dass mit der Entfernung vom unteren Ende die Fractur an Frequenz abnehme; hiermit stimmen meine Beobachtungen, sowie die Hamilton'schen Zahlenangaben überein, während Wernher wiederum die grösste Frequenz in dem mittleren Drittel beobachtete. Die Zahl der Fracturen prävalirt im mittleren Theile jedenfalls bei der directen Fractur.

§. 1621. Lage des Bruches eines jeden einzelnen Knochens. Die Knochen sind meist in gleicher, zuweilen in verschiedener Höhe gebrochen und wenn dies der Fall ist, so sah Malgaigne stets den Radius höher als die Ulna gebrochen.

Im Allgemeinen ist diese Behauptung von Malgaigne für die indirecte Fractur richtig, indes habe ich vielfach Ausnahmen von dieser

Fig. 215.

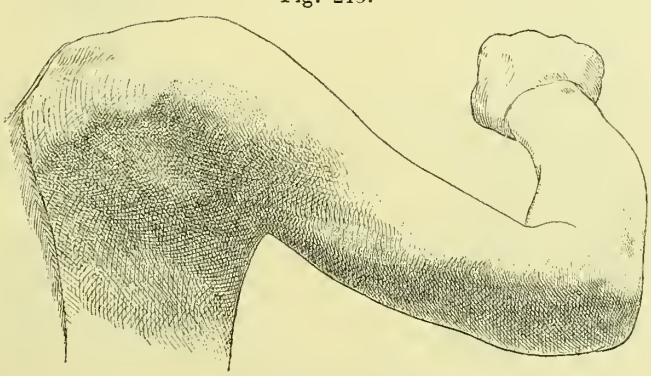

Regel beobachtet. Hamilton sah gleichfalls einen Fall, wo der Radius $^3/_4$″ oberhalb seines unteren Endes gebrochen, während die Ulna 1″ unterhalb des Kronenfortsatzes fracturirt war.

Nach directen Ursachen pflegen die Bruchstellen in gleicher Höhe zu liegen, während nach indirecten Ursachen der Radius meist höher gebrochen ist.

§. 1622. Art des Bruches nach der Intensität der Continuitätstrennung. Infractionen. Die Brüche können vollständig und unvollständig sein. Die unvollständigen sind hier im jugendlichen

Alter viel häufiger, als in irgend einer anderen Gegend und entstehen durch Fall auf die Palma oder das Dorsum manus; nach Malgaigne besteht hierbei oft gar keine Dislocation, was ich bestätigen kann.

Der Knickungswinkel ist bei den Infractionen, stets nach der gleichen Seite hin gerichtet, meist ein bedeutender, selbst zuweilen ein rechtwinkeliger. Der Winkel sieht bald nach der Volar-, bald nach der Dorsalfläche, zuweilen auch nach der Seite hin.

Gurlt hat 60 Fälle von Infractionen der Vorderarmknochen gesammelt; dieselben betrafen das mittlere und untere Drittel des Vorderarmes. Hamilton sah unter 209 Fracturen des Vorderarmes 12 Infractionen. Das Hinderniss der Reposition bei der Infraction ist oft so gross, dass man den Knochen zur Erzielung einer Correctur vollständig einbrechen muss.

§. 1623. Completer Bruch. Die vollständigen Brüche kommen selbstverständlich sehr häufig vor und haben meist quere Bruchflächen mit sehr breiten Zacken und nur geringem Schiefstand. Die Brüche sind also selten schräg, noch seltener comminutiv.

Im kindlichen Alter ist jedoch die complete Fractur selten, weil die elastisch weiche Beschaffenheit des kindlichen Knochens der unteren Epiphysen der Gewalt nachgiebt, ohne einzubrechen. Die Fractur ist bei directer Gewalteinwirkung zuweilen complicirt.

Hamilton giebt uns auch in seiner Statistik Aufschlüsse über die Frequenz der Fracturarten. 49 Fälle waren von den 63 (Hamilton) einfache, 8 complicirte, 1 comminutiv, 3 comminutiv und complicirt, 1 mit partieller Luxation des unteren Radiusendes combinirt. Die complicirten Fälle gehören alle mit Ausnahme von 3 dem unteren Ende des Radius an.

§. 1624. Die Symptome sind diejenigen wie bei jeder Fractur: Anschwellung, Fracturschmerz, Functionsstörung, abnorme Beweglichkeit, Dislocation, Crepitation etc. Der Radius und die Ulna liegen besonders in ihrem unteren zweiten Drittel ganz frei und sind leicht durchfühlbar, während die Ulna im oberen Drittel an der hinteren Seite bis zum Olecranon hinauf zu verfolgen ist.

Das Gleiche ist nicht vom Radius zu sagen. Derselbe ist hier am besten von vorne zugängig.

§. 1625. Dislocation. Es ist daher die Diagnosis nur schwer, wenn die Dislocation eine äusserst geringe ist, oder wenn dieselbe im oberen Drittel des Radius liegt, oder wenn die Schwellung eine sehr starke ist. Malgaigne sagt, dass die Dislocation bei Kindern häufig fehlt, bei Erwachsenen habe er jedoch nur 1 Fall gesehen.

Boyer behauptet sogar, dass die Dislocation bei Erwachsenen nie fehle.

Die Dislocation entsteht entweder zum Theile durch die eigene Schwere des von der Fractur abfallenden Theiles, zum Theil als Folge der Gewalteinwirkung, zum Theil als Consequenz der Retraction aller elastischen Gewebe und besonders der Muskeln und zuletzt des schiefen Verlaufes der Bruchflächen.

Der fixe Schmerz an der Stelle der Anschwellung, besonders auf

Druck, oder bei plötzlicher Rotation, das gleichzeitige Entstehen einer leichten Einknickung auf den letzteren Eingriff hin, welcher sich durch eine starke Extension wieder unter Schmerz ausgleichen lässt, eine leichte abnorme Beweglichkeit, das örtliche Blutextravasat etc. sichern die Diagnosis.

Bei fehlender Dislocation ist neben dem örtlichen Schmerze und der begrenzten Anschwellung noch als wichtiges Zeichen das Auftreten einer nachherigen Blutdiffusion zu vermerken.

Das Hauptsymptom bildet die Dislocation, für den Fall dieselbe besteht. Manchmal bilden die Knochen einen nach vorn oder hinten offenen Winkel zu einander, indem sich die unteren Fragmente gegen die oberen neigen. Der Vorderarm erscheint bei der Winkelstellung an der Bruchstelle gebeugt.

Zuweilen tritt die Dislocation in einer ganz anderen Richtung auf, so dass nach der Seite hin ein Winkel gebildet wird (selten) nach aussen (s. Fig. 216). Die beiden Knochenfragmente des Radius

Fig. 216.

Malgaigne l. c. S. 573.

Fig. 217.

Malgaigne l. c. S. 573.

nähern sich auch oft denen der Ulna und verringern das Spatium interosseum resp. heben es ganz auf. Diese Dislocation tritt als Folge der Contraction der Pronatoren, der Retraction, des Lig. inteross. mehr wohl der directen Gewalt ein; hierbei verlassen sich denn auch meistens die Fragmente in einem mehr oder weniger grösseren Umfange, so dass dieselben sich nach der einen oder anderen Seite überragen.

In seltenen Fällen nähern sich alle 4 Fragmente; es verliert der Arm hierdurch an der Fracturstelle seine breite, abgeflachte, und erhält eine mehr cylindrische Form. Umgekehrt entfernen sich alle

Fragmentstücke von einander, wodurch eine Verbreiterung des Armes entsteht. Die Dislocation der Radiusfragmente allein nach innen findet nur dann statt, wenn die Ulna nur geknickt ist.

Diese Verstellung der Annäherung der Fragmente an einander oder der Radiusfragmente gegen die Ulna entsteht meist durch eine directe Gewalt, wodurch die beiden Knochen einander genähert (z. B. durch Ueberfahrenwerden etc.) werden. Dieselbe kann auch zuweilen nachträglich durch eine extreme Pro- oder Supination entstehen.

Die Fragmente reiten in seltenen Fällen auf einander und zwar unter zwei verschiedenen Bedingungen: entweder werden die Fragmente bei schiefer Richtung der Bruchfläche durch Muskelaction und Retraction, resp. durch die weitere Einwirkung der Gewalt in der Längsachse über einander geschoben (häufiger), oder dieselben sind bei einem fast queren gezackten Bruche gänzlich ausser Contact getreten und der weiteren Gewalteinwirkung ganz überlassen (selten).

Im letzten Falle ist das Reiten bedeutend stärker, als im ersten Fall. Malgaigne theilt einen Fall mit, wo die Verkürzung 7‴ betrug und im Museum Dupuytren ist ein Präparat, wo dieselbe 2″ 9‴ betrug.

In Fig. 217 haben sich die unteren Fragmente des im mittleren Drittel liegenden Schiefbruches zwischen die oberen hineingedrängt, das Spatium interosseum war ganz aufgehoben, das Reiten war hier nicht bedeutend.

In Fig. 216 handelt es sich um einen Querbruch. Der Bruch lag am Radius im unteren Drittel, an der Ulna im unteren Viertel. Das untere Radialfragment war nach vorn, das untere Ulnarfragment nach hinten gestiegen. Das Spatium interosseum war unten erhalten, oben sehr verkleinert.

Die Entstehung dieser Fragmentdislocation lässt sich nur durch die Annahme erklären, dass nach der vollendeten Fractur durch Muskelcontraction eine active oder durch Gewalt eine passive Pronation des unteren Fragmentes gemacht wurde, wobei das untere Radiusende vor das obere wich und das untere Ulnarfragment hinter das obere trat. Es kann auch das umgekehrte Verhältniss vorliegen, dass die Hand in Supination und der obere Theil in Pronation steht. Dass in dem erwähnten Falle die Dislocation nicht zu bedeutend war, wurde durch das Lig. inteross. verhindert, dessen obere und untere Hälfte auf einander ritten. Dieselben sonderten hierdurch die Fragmente seitlich von einander, so dass keine callöse Verwachsung entstehen konnte, da das obere Ulnarfragment vor dem Lig. inteross., das untere hinter demselben ruhte.

Zuweilen kommt auch die umgekehrte Rotation vor, wobei man annehmen muss, dass eine directe Gewalt den unteren Abschnitt des Vorderarmes in die Supinationsstellung nach rückwärts gestossen hat. Das untere Radiusfragment findet sich in diesem Falle rückwärts, während das untere Ulnarfragment vorwärts verschoben ist.

Die forcirte Drehung des Körpers um die Achse des Armes kann gleichfalls diese Stellung bedingen, zumal bei auf der Palma manus fixirter Hand. Der obere Abschnitt muss hierbei in forcirte Pronation gestellt werden, während der untere vom unterstützenden Boden in Supination gedrängt wird.

In einem Falle ersterer Entwickelungsart, welchen Malgaigne beobachtete, waren die unteren Fragmente durch die dazwischengetretenen oberen Fragmente stark aus einander gedrängt, so dass der Querdurchmesser 2″ 4½‴ betrug.

Malgaigne glaubt, dass wenn beide Knochen aufeinander reiten, die oberen Fragmente sich stets einander nähern, während sie, wofern die unteren Fragmente gleichzeitig pronirt oder supinirt wurden, ihre normale Breite beibehielten, oder im Gegentheile bedeutend aus einander weichen.

Das Reiten kann auch bei einem indirecten Bruch, entstanden durch Fall auf die Hand, den Radius allein betreffen, während die Ulnarfragmente gar nicht reiten, weil die Gewalt sich mit der Fracturirung des Radius erschöpft, indes noch immer hinreicht, die Ulna zu knicken (s. Fig. 218).

Das untere Fragment des Radius war etwas nach hinten gewichen und gleichzeitig stark nach innen getrieben, während das obere nur stark nach innen dislocirt war. Die Hand war sehr stark radialwärts abducirt. Die Ulna bildete nach innen einen sehr starken Vorsprung und war vom Os pisiforme durch ein eingeschobenes Os sesamoideum geschieden.

Fig. 218.

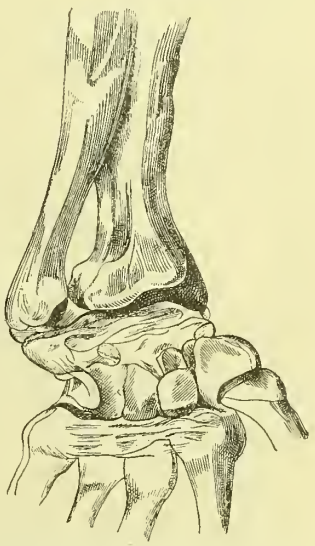

Radiusbruch, geringes oder gar kein Reiten des letzteren. Malgaigne, Knochenbrüche u. Verrenkungen, I. Bd. S. 577, Fig. 103.

§. 1626. Verlauf. Die Heilung geht meist sehr günstig von statten und erreicht in 20—30 Tagen ihren Abschluss, indes können auch sehr unangemehme Zufälle die Heilung compliciren.

§. 1627. Gangränentwickelung. In früheren Zeiten trat oft wahrscheinlich in Folge der fehlerhaften Behandlung mittelst Einführens von Longuetten in den Knochenzwischenraum eine Druckgangrän ein, welche sogar die Amputation des Armes nöthig machte.

Es besteht oft in Folge der directen Gewalt, zuweilen auch in Folge des Vorsprunges von Seiten der Fragmente eine starke Anschwellung des Vorderarmes. Wenn nun die Longuetten etwas unvorsichtig angelegt werden, so ist's nicht zu verwundern, dass die entzündliche Schwellung gesteigert wird und dass sich ein Druckgeschwür, selbst eine ausgedehnte Gangrän einstellt.

Ich habe 4 Fälle von Gangrän der Hand, resp. Gangrän der Haut in der ganzen Ausdehnung der Volarfläche des Vorderarmes, nach der Anlegung eines Gipsverbandes (von Seiten anderer Aerzte) beobachtet.

In Amerika scheint noch bis in die jüngste Zeit hinein Gangrän des Vorderarmes nicht gerade zu den Seltenheiten zu gehören. Hamilton berichtet von 8 Fällen und deutet noch anf andere Fälle hin, welche in der Gazette médicale mitgetheilt waren.

Bei der Sichtung der betreffenden Fälle ergiebt sich mit Sicherheit, dass die gleiche Ursache vorliegt, wie wir sie eben bemerkten; der Brand entstand durch den zu fest angelegten Verband, mittelst Rollbinden und Schienen.

§. 1628. Behinderung der Rotation des Vorderarmes. Als sehr unangenehme Folge der Verletzung wird ausserdem ganz besonders die Behinderung der Pro- und Supination gefürchtet.

Früher wurde als Grund derselben stets die synostotische Verwachsung der Knochen angeklagt. Dass diese wirklich die Ursache derselben bilden kann, ist nicht zu bezweifeln und ist durch Präparate belegt, wie auch aus beifolgender Fig. 219, welche aus König entnommen ist, zu ersehen ist. Dieselbe entsteht meist dadurch, dass die Fragmente einander zu sehr genähert, sich berühren, so dass die Callusmassen mit einander verwachsen. Dieselbe kann indes auch bei von einander stehenden Knochen entstehen. J. Cloquet theilt 1 Fall mit, wo die beiden weit von einander stehenden Fragmente durch eine lange knöcherne Brücke mit einander synostotisch in Verbindung standen.

Die Rotationsbehinderung ist meist keine vollständige, sondern nur eine beschränkte, so dass meist nur die Supination, selten die

Fig. 219.

Knöcherne Synostose zwischen Radius und Ulna nach Fractur.
König, III. Bd. S. 134, Fig. 20.

Pronation gehemmt ist. Für letzteres ward früher meist als Grund der Umstand angenommen, dass die verdickten Callusmassen einander berührten, resp. bei der Pronation sich kreuzten und mit einander in Contact träten.

In diesem Falle würde also die Pronation, die Rotation durch die Berührung der verdickten Callusmassen mit einander behindert.

Letzteres kann natürlich, indes selten die Pronationsbehinderung zur Folge haben; das Gleiche gilt auch von der folgenden Ursache, wo die Raumbeengung durch eine Annäherung der Fragmente bei schiefgeheilter Fractur entsteht.

Die Supinationsbehinderung wird hier bedingt durch die Retraction des Lig. inteross., welches mit der Annäherung der Fragmente an einander verbunden ist.

Erichsen führt 1 Fall an, wo die verdickten Callusmassen eine Verkleinerung des Knochenzwischenraumes und consequente Behinderung der Rotation des Armes herbeiführte.

Folgende Fig. 220 giebt ein Beispiel von sehr geringer Störung der Rotation, trotz bedeutender Dislocation. Die fehlerhafte Stellung folgte der Behandlung mit Gipsverband.

Wie wenig indes oft die winkelige Abknickung beider Vorder-

armknochen, zumal wenn dieselben nach gleicher Richtung hingehen, stattfindet, zeigen beifolgende Fig. 221, 222. Trotz der grossen seitlichen Dislocation war die Pro- und Supination höchst wenig behindert und die Function eine sehr gute, so dass Patient gar kein Bedürfniss fand, sich die winkelige Verstellung durch Operation beheben zu lassen.

Folgende Betrachtung zeigt, wie wenig überhaupt die Verkleinerung des Knochenzwischenraumes allein an der Rotationsbehinderung betheiligt ist.

Wenn die Dicke des Callus allein die Schuld trüge, so wäre es unerklärlich, dass gerade besonders oft die Supination behindert ist,

Fig. 220.

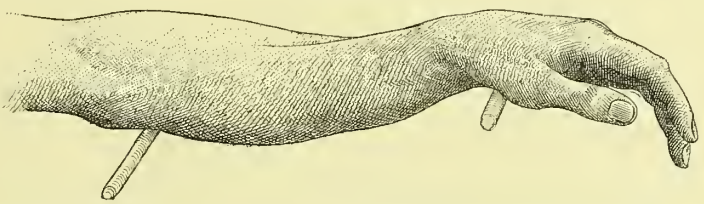

Bajonnetknickung bei $1^1/_2$ Jahre alter, durch directe Gewalt entstandener Fractura antibrachii sin. Pat. Heinr. Heckenrath, 24 Jahre alt, aus Dormagen, war mit Gipsverband behandelt worden. 14./IV. 1885

in welcher Stellung die Knochen am meisten aus einander weichen; es müsste dann umgekehrt bei der Pronation, wo die Knochen sich kreuzen, der grösste Ausfall der Rotation statthaben.

Fig. 221.

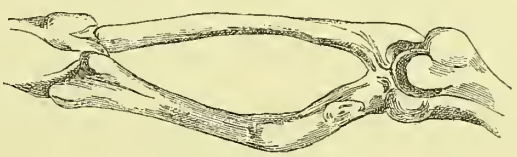

Fig. 222.

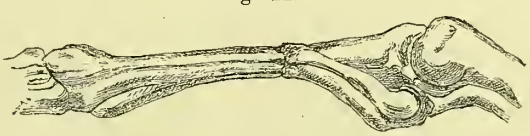

Supinationsstörung durch Heilung der Radiusfractur in Winkel nach Volkmann. König, III. Bd. S. 135, Fig. 22 a u. b.

Viel plausibler ist bei der Pronationsbehinderung die Erklärung in dem Bestehen einer Kreuzung der Fragmente zu suchen, so dass also z. B. der obere Theil des Vorderarmes stark nach aussen gedreht, supinirt ist, während der untere in Pronation steht.

Die stärkere Supination wird hier durch Pronationsstellung des unteren gehemmt, die starke Pronation durch die Supinationsstellung des oberen gehemmt.

Die Hand bleibt daher relativ in Pro- und Supinationsstellung bedeutend zurück. Umgekehrt verhält es sich mit der Stellung, wo

der obere Theil in Pronation und der untere in Supination steht (s. Schmidt, Lonsdale).

Am häufigsten liegt eine andere Ursache diesem Leiden zu Grunde. Dieselbe kann sogar bei einer starken Dislocation der Fragmente einer einfachen Radiusfractur, selbst Ulnarfractur allein eintreten, zumal dann, wenn die Fragmentenden sich dem Knochenzwischenraume genähert haben. Man findet fast ausnahmslos bei der Rotationsbehinderung, dass die Hand in Pronation steht und hauptsächlich die Supination behindert ist.

Die Supinationsbehinderung kann sogar eintreten bei vollständig fehlender Deformität und tritt relativ mehr minder in jedem Fall von Fractur der Vorderarmknochen ein, wofern der Arm lange Zeit in einem festen Verbande in pronirter Stellung oder in der Mittelstellung fixirt war.

Diese Beobachtung drängt uns mit zwingender Nothwendigkeit darauf hin, dass das Hinderniss weniger in den Knochen, als in den Weichtheilen zu suchen ist, zumal da leichte Rotationen des Armes möglich sind. Läge das Hinderniss in den Knochen, so läge kein Grund vor, dass die Hand meist pronirt steht, im Gegentheile sollte man erwarten, dass die Hand die pronirte Stellung, worin das Anstossen der Fragmente zuerst eintreten müsste, meidet.

Die Hand wird mit Ausnahme der Fälle, wo eine Kreuzung der 4 Fragmente stattgefunden, oder wo die Knochen synostotisch verwachsen oder durch Winkelstellung einander genähert sind, deshalb in Pronationsstellung erhalten, weil die Retraction der Weichtheile den Radius in die forcirte Pronationsstellung hineinzwängt.

Die Theile, welche in der Supinationsstellung gedehnt, resp. entfaltet werden, Mm. pronatores und Lig. inteross., sind durch die langdauernde perverse Stellung verkürzt. — Zur Supinationsstellung des Armes ist nöthig, dass diese Theile den physiologischen Grad der Dehnbarkeit bewahrt haben, dass sie nicht verkürzt sind.

Eine Entfernung des Radius von der Ulna ist nur in so weit möglich, als das Lig. inteross. in seinem äussersten Dehnungsgrade dies gestattet. Bei bestehender Verengerung der Spat. inteross. und consequenter Verkürzung des Lig. inteross. kann die Entfernung des Radius von der Ulna, welche bei der Supinationsstellung nöthig ist, nur so weit statthaben, als das verkürzte Ligamentum dies gestattet.

Vorhergehende Zeichnung (Fig. 221 und 222) illustrirt dieses am klarsten. Dieselbe ist dem Handbuche von König entlehnt. Volkmann hat uns diese Verhältnisse zuerst klargelegt.

Das gleiche Hinderniss wird auch eintreten, wenn der Winkel nach vorwärts gerichtet ist. Das Hinderniss für die Supination bildet also in diesem Falle die Verkleinerung des Spatium des Interosseum und die consequente Verkürzung des Lig. inteross. allein.

Es kann daher auch die Behinderung der Rotation bei einer isolirten Fractur des Radius am oberen Ende des unteren Drittels eintreten, wenn die Fragmentenden sich nach innen oder nach vorn und hinten dislociren.

Es ist hierbei nun nicht gerade nöthig, dass die Verengerung des Spat. inteross. allein durch Winkelstellung der Fragmente entsteht.

Eine Callushyperproduction ruft gleichfalls eine Verkürzung des

Lig. inteross. hervor, in so weit als der Callus sich in dasselbe vorschiebt.

Hierdurch entsteht auch eine relative Verkürzung des Lig. inteross.

Die Verkürzung des Lig. inteross. kann, auch unabhängig von der Knochendislocation, allein in sich selbst die Schuld der Rotationsbehinderung tragen.

Wenn der Vorderarm, wie es bei der früheren Behandlung mit Gipsverband etc. stets nöthig ist, zu lang pronirt oder in Mittelstellung steht, so tritt selbst bei fehlender Dislocation der Fragmente stets eine Verkürzung dieser Theile, besonders des Lig. inteross., der Pronatoren ein. Es ist physiologisch nöthig, dass alle elastischen Gewebe zeitweilig gedehnt werden, wofern sie nicht der Dehnbarkeit verlustig gehen sollen.

Ich habe daher auch die Behinderung der Pronation bei der früheren Behandlungsmethode stets fehlen sehen. Beaumont lässt gleichfalls die Behinderung der Supination durch eine zu grosse Retraction des Lig. inteross. allein entstehen.

§. 1629. Pseudarthrosis. Dislocat. ad axin. Die Entstehung von Pseudarthrosis ist im Allgemeinen selten, dieselbe wird fast nur bei complicirten und comminutiven Fracturen beobachtet. Meist betrifft die Pseudarthrosis den Radius.

Hamilton hat dieselbe 3mal am Radius beobachtet, während die Ulna in dem gewöhnlichen Zeitraume heilte und 1mal umgekehrt an der Ulna, 1mal an beiden Knochen in Winkelstellung.

Eine fernere unangenehme Folge ist die Winkelstellung der Fragmente.

Die Winkelstellung beobachtete Hamilton 33mal, 3mal war der ganze untere Bruchtheil mit Hand ulnarwärts, 2mal radialwärts verschoben. Meistens bestand eine Neigung der Hand zur Pronationsstellung, welche sich in einzelnen Fällen so steigerte, dass eine Supination unmöglich war.

An letzter Stelle fürchtet man noch die Entstehung der Main en griffe, wovon wir noch nachher sprechen werden. Dieselbe ist Folge der verkehrten Behandlungsmethode.

Die Behandlung der Vorderarmbrüche.

§. 1630. Synostosis. Wenn die Dislocation nicht bedeutend ist, so genügt jede Behandlung. Man fürchtete früher besonders die Synostosis und alle Vorschläge waren hauptsächlich gegen dies Accidens gerichtet, weil man die mangelhafte Supination auf die Synostosisbildung und auf die winklige Verstellung nach dem Spat. inteross. hin schob.

Man gab aus diesem Grunde den Rath, dass man zuerst den Bruch durch Extension an der Hand und Contraextension am Oberarme einrenken und dass man hierauf durch Compressen (Longuetten) und Schienen die Vorderarmknochen aus einander drängen sollte. Diese Schienen wurden meist an der volaren und dorsalen Seite des Vorderarmes in der supinirten Stellung desselben angebracht, weil in dieser Stellung der Knochenzwischenraum am grössten ist. Es ist einleuchtend, dass durch diesen Druck, wie oben schon erwähnt wurde, leicht Gangrän entstehen kann.

Malgaigne klagte besonders noch die Form der Fragmentstellung und die Intensität der Weichtheilverletzung als Ursache der Gangrän an. Heute sagen wir umgekehrt, bei keinem Bruche war Entwickelung der Gangrän als Folge von fehlerhaften therapeutischen Massregeln so klar, als gerade bei der Vorderarmfractur, weil hier unter falschen Voraussetzungen bezüglich der Entwickelung der Rotationsbehinderung der Verband so fest angelegt wurde.

Die Entstehung der Gangrän ist hier um so leichter zu verstehen, wenn man bedenkt, dass die Gefässe Art. rad. und uln. gleichzeitig ziemlich oberflächlich und unmittelbar dem Knochen anliegen und dass dieselben gegen das event. nach vorn dislocirte Fragment, durch den Verband in der ganzen Länge des Gefässverlaufes angedrückt werden.

Ausserdem herrschte eine grosse Differenz der Ansichten betreffs der Bandagen, ob man nur Schienen oder Longuetten, ferner ob man die Rollbinden oder die Schienen zuerst auf den Arm appliciren solle (Desault), oder ob man die Rollbinde durch Heftpflasterstreifen (Anesbourg, B. Cooper) ersetzen solle; es herrschte auch eine gleich grosse Uneinigkeit in Betreff der Stellung des Armes.

Auch heute ist diese Frage noch nicht entschieden, viele Chirurgen gebrauchen nur Schienen, andere nur feste Verbände, wiederum andere legen den Werth auf die verschiedene Form oder das verschiedene Material der Schienen.

§. 1631. Stellung des Armes. Seit Hippokrates nahm man bis in die neueste Zeit an, dass in der Mittelstellung zwischen Pro- und Supination die Knochen am besten gelagert seien, weil dieselben parallel neben einander liefen.

Erst Paré, Lonsdale, Malgaigne, Bidart empfahlen besonders die äusserste Supinationsstellung.

Es ist nicht zu leugnen, dass die extreme Supinationsstellung ein sehr gutes Mittel gegen die gefürchtete Dislocation der Fragmente nach dem Knochenzwischenraum hin und ferner gegen die beliebte Pronationsstellung des unteren Vorderarmabschnittes ist.

Es gilt dies auch besonders von der Kreuzung der 4 Fragmente insofern als der untere in Pronation stehende Vorderarmtheil dem oberen in Supination stehenden entgegengeführt wird.

Im Allgemeinen würde und wird indes die Mittelstellung bevorzugt.

§. 1632. Mittelstellung. Als Motiv für die Wahl der Mittelstellung zwischen der Pro- und Supination wird noch angeführt die gleichmässige Erschlaffung aller Muskeln und die grössere Bequemlichkeit für den Patienten und der Parallelismus der Knochen.

Ich empfehle die permanente Extension in der Supinationsstellung. Bei einer gleichzeitig bestehenden Dislocation ad longitudinem wurde dieselbe früher durch eine einmalige Distraction behoben und alsdann der Vorderarm immobilisirt. Meine Ansicht über die fruchtlose Wirkung der Stabilisirung der mitgetheilten Correctur der Längenverschiebung habe ich schon früher mitgetheilt. Die permanente Extension hebt die Längenverschiebung am besten auf.

§. 1633. Stellung bei permanenter Extension. Wenn die Knochenfragmente einen Winkel bilden und nach der gleichen Seite verschoben sind, so wird man nach den häufiger schon niedergelegten Principien von der Spitze des Winkels die Querextension z. B. radialwärts nach der offenen Seite des Winkels ausführen, bei einer Winkelbildung ulnarwärts, resp. dorsalwärts bei der Dislocation nach der Vola hin, während die abfallenden Gelenkenden der Fragmente nach unten und gleichzeitig nach der spitzen Winkelseite extendirt werden. Auf diese Weise lässt diese Dislocationsform sich leicht beheben.

Bei der longitudinalen Verschiebung der Fragmente über einander ist eine besonders stark longitudinal wirkende Extension nöthig. Durch die verstärkte Extension gewinnt man auch einen Einfluss auf die Streckung des Winkels.

Besonders schwierig ist die Aufhebung der Dislocation bei der gleichmässigen Verschiebung der Fragmente und Winkelbildung nach der Achse des Spat. inteross. hin; hier deckt sich die Aufgabe der Behandlung mit derjenigen zur Correction der Fragmente und zur Verhinderung der Rotationsstörung.

Leichter liegen die Verhältnisse, wenn die Verengerung des Spat. inteross. von einem Knochen ausgeht; hier lässt sich der eine Knochen, dessen Fragmente nicht dislocirt sind, benutzen, um dem anderen als Stütze zu dienen und über denselben den anderen Knochen zu strecken. Es wird die Hand ulnar- oder radialwärts abducirt und extendirt.

Wenn die Dislocation der Fragmente des einen Knochens eine geringe ist, so werden bei der Benutzung des anderen Knochens als Stütze die Fragmente des letzteren stärker gegen einander gedrängt, so dass sie sich auf einander stützen.

So dient die Ulna meist als Stütze zur Abhebelung des oberen Endes des unteren nach innen abgewichenen Radiusfragmentes nach aussen. Der hierbei nach aussen und oben abgewichene Process. styloid. radii wird durch das gespannte Lig. lat. manus nach unten und innen gezogen, so dass das obere Ende des unteren Fragmentes nach aussen weichen muss.

Zu diesem Zwecke wird der Heftpflasterstreifen der longitudinalen Heftpflasteransa bis zu den Fingern angelegt und oberhalb des Handgelenkes eine Querextension radialwärts ausgeführt. Der Vorderarm ist in Supination gestellt und der longitudinale Zug wird gleichzeitig nach innen (ulnarwärts) geleitet. Zur Fixation des Armes wird dicht unterhalb des Ellenbogengelenkes gleichzeitig eine Querextension ulnarwärts ausgeführt.

Es können nun auch beide Knochen im ungleichmässigen Sinne z. B. nach aussen von der Achse des Spat. inteross. dislocirt sein, so dass die beiden Fragmente des Radius radialwärts und diejenigen der Ulna ulnarwärts einen vorspringenden Winkel bilden.

Wenn in diesem Falle die longitudinale Extension allein nicht genügt, so wird die Querextension der Fragmente des Radius ulnarwärts und der Ulna radialwärts ausgeführt werden. Die Querextensionsschlingen der einen Seite müssen hier durch Lücken der anderen Seite durchgreifen.

Bei einer einseitigen Dislocation der Fragmente z. B. des Radius nach aussen (radialwärts), während diejenigen des Ulna keine Dis-

location zeigt, wird die Ulna als Stütze für die Streckung des Radius dienen event. wird man jedoch auch von der Spitze des Winkels der Radiusfragmente einen Querzug ulnarwärts ausführen.

Am schwierigsten liegen die Verhältnisse in dem Falle, wo alle Fragmente nach dem Spat. inteross. gewichen sind. Hier kann man nur durch die verstärkte longitudinale Extension nach unten einen Einfluss auf die Correction der Fragmentstellung gewinnen.

§. 1634. Wirkung der Extension. Durch die verstärkte Extension werden die Knochen die Neigung haben, sich in die Achse der Zugrichtung zu begeben resp. sich derselben parallel zu stellen. Da die nach unten wirkende Kraft in der verlängerten Achse des Oberarmes angebracht ist, so resultirt für die beiden Knochen, welche sich der Vorderarmachse genähert haben, das Bestreben, sich der verlängerten Achse des Oberarmschaftes parallel zu stellen und sich dementsprechend von einander zu entfernen.

Der Zug wirkt am peripheren Ende eines jeden Knochens.

Bei der Extension erhalten alle Gewebe das Bestreben, den kürzesten Weg zwischen den beiden fixen Punkten, der centralen Anheftung der zu dehnenden Theile und der peripheren Anheftung der Extensionskraft, zurückzulegen und sich der Achse der ganzen gedehnten Extremität parallel zu stellen.

Die Gradrichtung wird besonders durch das erhaltene Periost, durch die Muskeln, Sehnen und Fascien der Gelenkbänder herbeigeführt.

Das vom unteren Fragmente aus gedehnte Periost, resp. die erhaltenen Periostbrücken ziehen die Knochenfragmente in die richtige Position hinein.

Die Fragmente werden hierbei in die erhaltene Periosthülse zurückgeführt; die Periosthülse wirkt alsdann theils durch Zug vom unteren aufs obere, theils durch Druck auf beide Fragmente.

Die Muskeln, welche, zu beiden Seiten des Lig. interosseum gelagert, den betreffenden Knochenzwischenraum ausfüllen, sind durch ihre Dehnung ganz besonders an der zweckentsprechenden Coaptation der Knochenfragmente betheiligt. Durch die Dehnung werden die Muskeln in das betreffende Interstitium zwischen den beiden Knochen hineingedrängt, so dass die Knochen nach aussen excentrisch von der Mitte des Spatium interosseum gedrängt werden.

Letzteres wird um so sicherer eintreten, wenn die Fragmente nur für einen Augenblick mittelst eines zwischen den Fragmenten ausgeübten Fingerdruckes in die normale Position gebracht werden.

Die Reposition wird auch noch ganz besonders durch die forcirte Supinationsstellung erzwungen.

Die Besprechung der Aufhebung dieser Dislocationsform lässt sich nicht getrennt von derjenigen der Verhinderung der Rotationsbehinderung besprechen, weshalb ich dieselbe hier vereinigt abhandeln werde.

Lonsdale und Malgaigne führen die Supinationsstellung als eine besonders empfehlenswerthe an, weil in dieser Stellung der Zwischenknochenraum am grössten sei.

Es stimmt dies natürlich auffällig bei nicht aufgehobener Continuität der Knochen, indes fragt es sich, ob man mit der gleichen Stellung auch bei der Continuitätstrennung der beiden Knochen die gleiche Diastase der letzteren erreicht.

Bei der Fractur beider Knochen weichen die Fragmente besonders durch die Re- und Contraction des Pronator teres und des Pronator quadratus, sowie auch durch die Retraction des Lig. interosseum nach innen.

Beide Vorderarmknochen werden durch die starren Knochen selbst physiologisch aus einander gehalten und das Lig. interosseum durch die bei den Bewegungen des Armes stets wiederkehrende Supinationsstellung des Vorderarmes zeitweilig stärker gedehnt. Wird seitens dieser knöchernen

Strebepfeiler, z. B. durch eine dauernde Pronationsstellung, noch mehr durch die Fractur der beiden Knochen, keine Dehnung des Ligamentes etc. ausgeführt, so zieht dasselbe sich immer mehr zusammen und die physiologische Dehnbarkeit geht verloren.

Bei der Aufhebung der Knochencontinuität werden den Theilen sogar die Strebepfeiler ganz entzogen und es ziehen dieselben sich vermöge ihrer Elasticität noch mehr zusammen. Wir sehen daher auch, dass der Arm bei ruhiger Haltung gewöhnlich als Folge der elastischen Retractionsfähigkeit dieser Weichtheile und des Uebergewichtes der Pronation über die durch die Fragmente gegebene Spannung in Pronation steht.

Bei der Fractur betheiligen sich jedenfalls auch noch andere Momente an der Verengerung des Knochenzwischenraumes und der Annäherung der Fragmente gegen einander, in specie ist die primäre Gewalteinrichtung, die Richtung der Bruchlinie, die An- oder Abwesenheit der Verzahnung der Fragmente etc. noch anzuklagen.

Indes glaube ich es doch als feststehend hinstellen zu dürfen, dass die Retraction der Muskeln und hauptsächlich des Lig. interosseum die Knochen in die fehlerhafte Stellung bringen und auch nachher fixiren und um so mehr fixiren, je älter der Bruch ist, je stärker sich die Theile retrahirt haben, je starrer sie durch die secundäre Entzündung geworden sind.

Die alten Chirurgen haben von Hippokrates ab zur Correction der Fragmentdislocation die Mittelstellung empfohlen, weil hierbei die beiden Knochen mit einander parallel laufen, was ja eigentlich als das Höchste der gestellten Indication bezüglich der Knochendislocation zu nennen wäre.

Wenn die Knochen mit einander parallel verlaufend heilen, so wird die zu grosse Annäherung der Knochen an einander, die Verwachsung derselben unter einander, die Winkelbildung derselben, die Verkleinerung des Knochenzwischenraumes für diese Stellung etc. verhindert.

Indes es besteht alsdann eine Verkürzung des Lig. interosseum für die Supinationsstellung; ausserdem lässt sich auch nicht durch Druck die bestehende Neigung der Fragmente, nach innen zu weichen, heben.

Durch die secundäre Retraction der Pronation des Lig. interosseum stellt sich die Dislocation der Fragmente wieder her.

Ferner ist diese Stellung eine falsche, weil das Lig. interosseum, selbst für den Fall die Parallelstellung der Fragmente gelänge, für die Supinationsstellung realiter zu kurz ist, da bei der Supinationsstellung ein breiterer Knochenzwischenraum verlangt wird. Durch die lange Einhaltung der Mittelstellung ist das Ligamentum vermöge der elastischen Retractionsfähigkeit in dem Zustande erstarrt und gestattet nicht die Verlängerung, welche für die Supinationsstellung nöthig ist. Ausserdem ist das Ligamentum durch Betheiligung an der Entzündung der Fracturstelle, ferner auch durch die Verletzung selbst infiltrirt und hat die elastische Dehnbarkeit ganz eingebüsst, so dass die Supination noch mehr gehemmt wird. Die Mittelstellung ist daher wegen der schlechten Correction der Dislocation und wegen der Entwickelung der Verkürzung des Lig. interosseum zu verwerfen.

Es ergiebt sich hieraus, dass der Vorderarm die Stellung einnehmen muss, welche auch gleichzeitig die physiologisch bestehende Breite des Lig. interosseum und den stärksten Grad der Dehnung des Lig. interosseum für die Supinationsstellung zur Folge hat.

Es wird jedoch hierbei vorausgesetzt, dass wir auch in der Lage sind, wirklich die gebrochenen Knochen in ihrer ganzen Länge dauernd in die Supination zu zwingen.

In der Supinationsstellung werden die Pronatoren, welche die Aneinandernäherung der Fragmente bedingen und welche retrahirt sind, gedehnt, wofern man durch die Knochen etc. noch einen Einfluss auf dieselben ausüben kann. Wenn wir dies nicht können, so steht eigentlich zu er-

warten, dass die Fragmentenden durch die retrahirten Pronatoren und das retrahirte Lig. interosseum zum mindesten in einer relativ zu grossen Annäherung für die Supinationsstellung an einander stehen bleiben, da die Fragmente, nach innen durch obige Momente fixirt, der Dehnung nicht folgen und die für die Supinationsstellung grössere Knochendiastasis nicht gestatten.

Es entsteht also das Gegentheil von demjenigen, was man durch die Supinationsstellung erzielen will, die Verengerung statt der Erweiterung des Knochenzwischenraumes, die relative Verkürzung des Lig. interosseum.

Da die Supinationsstellung der Fragmente, die Correction der Fragmente in der Supinationsstellung indes aus obigen Gründen nicht zu entbehren ist, so muss die Retraction der Pronatoren und des Lig. interosseum durch eine wirksame Kraft überwunden werden.

Bei einer regelrechten Correction der Fragmente in der Supinationsstellung wird seitens der Fragmente eine Dehnung an dem Lig. interosseum und an den Muskeln ausgeführt.

Die von den Knochen gelieferten Hindernisse werden am besten, wie oben schon erwähnt, durch eine starke Extension aus dem Wege geräumt. Bei der Supination der complet fracturirten Vorderarmknochen mit theilweiser Aufhebung des Bruchflächencontactes kann man unter gewöhnlichen Verhältnissen nur auf den Theil des Vorderarmes, welcher unterhalb der Fractur liegt, einwirken.

Die Wirkung auf den oberhalb der Fractur liegenden Theil kann nur durch die erhaltenen Periostbrücken, durch die umgebenden Muskeln, die Fascia und die Gelenkbänder etc. übermittelt werden.

Die Gelenkbänder und die Sehnen des Vorderarmes, welch letztere an den unteren Enden des Knochens durch die Sehnenscheidenbrücken fixirt sind, werden in ihrer Spannung einen besonders grossen Einfluss auf die Correction der Fragmente ausüben.

Sie übertragen vorallererst durch ihre feste Verbindung mit dem unteren Ende des unteren Knochenfragmentes die Extensionskraft direct auf den unteren Theil des letzteren und ziehen denselben, da sie von allen Seiten den Knochen umgeben, in die normale Lage hinein.

Wenn z. B. das obere Ende des unteren Radiusfragmentes nach innen gewichen und der Process. styloid. radii nach aussen und oben abgelenkt ist, so wird durch die permanente Extension das gedehnte Lig. lat. ext. den Process. styloid. radii nach unten und innen zurückführen und dementsprechend das obere Ende des untereren Bruchendes nach aussen lenken.

Die einfache Supination der unterhalb der Fracturstelle liegenden Fragmente kann ohne Anspannung der Weichtheile wenig Einfluss auf die Rotation des oberhalb der Fractur liegenden Theiles haben, für den Fall die Verbindung zwischen den beiden Fragmenten durch starke Zerreissung des Periostes etc. eine sehr lockere ist. Der Einfluss wird um so geringer sein, je completer die Fractur ist, je mehr die Fragmente sich verlassen haben, je grösser die Zerreissung des Periostes und die Dislocation ist. Die corrigirende Wirkung stellt sich erst mit der Dehnung der umgebenden Theile ein.

Diese Annahme bestätigt sich an der Leiche. Wenn man die beiden Knochen in der Mitte fracturirt und die Fragmentenden stark lockert, der Vorderarmachse nähert, die oberen Fragmente in Supination, die unteren in Pronation stellt, so hat die einfache supinirende Rotation des unteren Theiles des Vorderarmes wenig Einfluss auf die oberen Fragmente, es nähert sich nur der Rotationswinkel der unteren Fragmente demjenigen der oberen; erst von dem Augenblicke ab, wo man nachhaltig die Extension ausübt, tritt auch gleichzeitig eine Rotation der oberen Fragmente ein, welche derjenigen der unteren Fragmente synonym ist.

Die Extension allein hebt vorerst, wie wir früher sahen, die Winkelstellung der Fragmente auf und entfernt die einander genäherten Fragmente

von einander, hiermit ist auch gleichzeitig eine Dehnung der Pronatoren und des Lig. interosseum verbunden.

Durch die Nachunten- und Innenleitung (radialwärts) des Process. styloid. radii wird die Verkürzung des Supinator überwunden.

Der Pronator quadratus, welcher am meisten an der Annäherung der Fragmente bei der Fractur betheiligt ist, wird ganz besonders durch die an der Hand leicht zu forcirende Supinationsstellung event. Adductionsstellung gespannt und gedehnt, indem durch dieselbe das obere Ende des unteren Fragmentes radialwärts geführt wird. Dasselbe gilt auch von dem unterhalb der Fractur gelegenen Lig. interosseum-Abschnitte, sowie vom Pronator teres, für den Fall der radiale Ansatzpunkt dem unteren Radiusfragmente angehört.

Die secundäre Retraction der Pronatoren kann überhaupt nur durch eine dauernde Dehnung paralysirt werden, wie wir dies schon früher häufig für andere Muskeln erwähnt haben. Je mehr die Supination forcirt wird und die Fragmente in die richtige Stellung hineingezwängt werden, um so mehr werden die Muskelansatzpunkte der Pronatoren von einander entfernt und um so mehr wird die Retraction des Lig. interosseum bei einer permanent wirkenden Dehnung überwunden.

Die Hand wird in Supination gelegt, wodurch der von der Fractur peripher abfallende Vorderarmtheil in Supination gestellt und dem centralen häufig in Supination stehenden Theile entgegengeführt wird.

§. 1635. Wirkung durch Rotationsextension. Wenn dies indes nicht der Fall ist und der centrale Theil in Pronation steht, so kann man die Supinationsstellung auch für diesen Theil, abgesehen von dem durch die Correctur der Fragmente erlangten Effecte, noch durch andere Hülfsmittel erzielen und forciren und zwar dadurch, dass man einen Heftpflasterstreifen von dem Dorsum das Vorderarmes beginnend und um den Ulnarrand zur Volarfläche des Vorderarmes vorschreitend um den Vorderarm herumführt, den abfallenden Heftpflasterstreifen nach aussen leitet, in einer Schlinge endigen lässt und über den Bettrand der gesunden Seite wirken lässt (3 Pfund). Auf diese Weise kann man einen, resp. je nach Bedürfniss beide Theile in die Supination rotiren.

Zur Forcirung der Adductionsstellung der Hand, wie wir sie zur Correction der Fragmente für nöthig erachten, empfiehlt es sich, einen Querzug von 3 Pfund vom ulnaren Rande des Vorderarmes direct in der Gegend des Handgelenks radialwärts wirken zu lassen. Das Ellenbogengelenk und die Hand muss ulnarwärts extendirt werden.

Eine Ausnahme von dieser Extensionsweise bildet die Winkelstellung der Fragmente nach der Seite oder nach vorn oder hinten, wie wir dies schon erwähnten.

§. 1636. Wirkung durch Dehnung der Fascien. Durch die Anspannung der Extensoren und Flexoren werden dieselben in das Spatium interosseum hineingedrängt, so dass die Knochenfragmente von der Achse desselben excentrisch abgeleitet werden.

Die Fascia antibrachii wird gleichfalls, zumal von den intermuskulären Scheidewänden aus, sehr gespannt, so dass ein Druck seitens der allseitig angespannten Fascie auf die gespannten Muskelbäuche ausgeführt und dieselben noch mehr in das Spatium interosseum hineingedrängt werden.

Bei einer Längenverschiebung der Fragmente ist die permanente Extension ganz besonders im Stande die Muskeln, Fascien etc., welche der Knochenachse parallel verlaufen und die Längsverschiebung hauptsächlich hervorrufen, zu überwinden.

§. 1637. Frühzeitige Einleitung der Extension. Es kommt bei der Extensionsbehandlung vorzüglich darauf an, dass der Eintritt der Retraction der Gewebe in den ersten Tagen verhindert wird. Zu dieser Zeit hat man ein viel geringeres Gewicht nöthig als nachher, wenn die Retraction der elastischen Gewebe vollständig zur Entwickelung gekommen ist, resp. sogar noch durch Entzündung stabilisirt ist.

Es ist dies besonders nöthig bei den Muskelgeweben, welche quer auf der Achse des Knochens liegen.

Es ist daher geboten, gleich nach der Verletzung die Extension mit voller Kraft wirken zu lassen, besonders die forcirte Supinationsstellung für die unteren supinirten Fragmente von der Hand aus durch Supinationsstellung und für die obere durch die Rotationsextension zu erzwingen.

§. 1638. Frühzeitige gymnastische Behandlung. Nach Ablauf von 6 Tagen werden leichte Flexionen und nach 8 Tagen Rotationen des Armes vorgenommen. Letzteres ist deshalb besonders wichtig, weil durch zu lange Ruhigstellung, wie Baumont hervorhebt, eine Retraction des Lig. inteross. und eine secundäre Supinationsbehinderung eintritt.

Man muss durch frühzeitige Dehnung den Eintritt der Retraction gar nicht zu Stande kommen lassen. Ich lasse daher vom 8. Tage ab Morgens und Abends bei jeder Visite leichte Supinationsbewegungen ausführen. Die Excursionen müssen von Tag zu Tag wachsen; seit Einführung dieser frühzeitigen gymnastischen Behandlung habe ich keine Supinationsbehinderung mehr beobachtet.

Bei der Anwendung des Extensionsverbandes kann natürlich keine Gangrän eintreten, die Pseudarthrosenbildung wird bei der richtigen Adaptirung der Fragmente gleichfalls weniger zu befürchten sein. Es gebührt daher der Extension der Vorzug vor allen anderen Behandlungsmethoden.

Die isolirten Brüche der Ulna.

§. 1639. Directe Ursache. Dieser Bruch entsteht höchst selten durch eine indirecte Ursache, wie durch Fall auf die Hand, sondern fast ausnahmslos durch eine directe Gewalt und zwar durch Schlag; am häufigsten dann, wenn ein Angegriffener beim Pariren den Arm erhebt und in starke Pronation stellt, wobei die Ulna direct nach oben sieht und den Schlag entgegen nimmt (Parirfractur).

Hamilton sah die Fractur am häufigsten durch Fall auf die betreffende Seite des Vorderarmes.

Die Ursache kann auch ein Hufschlag von einem Pferde oder ein Biss sein.

§. 1640. Indirecte Ursache. Ausnahmsweise entsteht die Fractur durch indirecte Gewalt. Vidal sah die Fractur 3mal durch Fall auf die dorsale, Voisin 1mal durch solchen auf die volare Fläche der Hand entstehen. In letzterem Falle bestand eine in der Längsachse verlaufende, von der Gelenkfläche beginnende Fissur der Ulna.

Nach Brossar entstehen diese indirecten Fracturen überhaupt nur bei Kindern durch einen Verticalstoss bei ulnarer Adduction der Hand, wobei die ganze Gewalt sich entlang der Ulna nach oben fortpflanzt oder durch gewaltsame Torsion (Supination). Hierbei sollen sich die Vorderknochen berühren; es wird die Ulna in der Richtung von vorn nach hinten zusammengequetscht. Die Fractur ist in diesem Falle meist eine subperiostale; es besteht keine Dislocation.

§. 1641. Durch Muskelaction. Scherer theilt einen Fall von indirecter Fractur der Ulna mit, welche bei Voltigirübungen entstand und zwar, wie Scherer meint, durch plötzlichen Uebergang von Pronation in Supination und die dabei gleichzeitig stattfindende Verlegung des Körpergewichtes von dem Radius auf die Ulna und die gleichzeitige, durch die kräftige Muskelaction bedingte Stosswirkung.

Hamilton, Labatt haben je eine Fractur bei einer Wäscherin entstehen sehen, als sie die Wäsche ausrang.

§. 1642. Häufigkeit. Die Ulna bricht nach der Bruns'schen Tabelle in 2,5 %, mit Einschluss des Olecranon in 3,7 % aller Knochenbrüche, sie vertheilt sich auf die verschiedenen Decennien wie folgt. Unter 86 isolirten Fracturen der Ulna mit Ausschluss des Olecranon kam die Fractur

unter	dem	10.	Jahre	15mal	vor
bis	zum	20.	„	19	„	„
„	„	30.	„	8	„	„
„	„	40.	„	13	„	„
„	„	50.	„	8	„	„
„	„	60.	„	14	„	„
„	„	70.	„	5	„	„
„	„	80.	„	4	„	„
				86.		

Die traumatische Epiphysentrennung ist an der Ulna sehr selten und kam nach Bruns unter 100 Fällen von traumatischer Epiphysentrennung am oberen Ende nur 1mal, am unteren 2mal vor.

§. 1643. Ort der Fractur. Die Fractur kann an allen Punkten eintreten, nach Malgaigne befällt sie gern das untere und das mittlere Drittel. Nach Hamilton vertheilt sie sich gleichmässig auf diese 3 Abschnitte; er fand bei einer Zusammenstellung von 33 Fällen 11mal den Körper, 12mal das obere und 10mal das untere Drittel gebrochen. Ich habe die Fractur am häufigsten im mittleren Drittel beobachtet und zwar besonders als sogenannte Parirfractur.

§. 1644. Dislocation. Die Verschiebung der Fragmente ist oft sehr gering, zuweilen fehlt sie ganz und gar; dieselbe wird bestimmt durch die Richtung der äusseren Gewalt.

Nach Malgaigne soll sich nur das untere Fragment verschieben

und zwar in Abhängigkeit von der Richtung der äusseren Gewalt meist nach aussen, radialwärts, seltener nach vorn oder nach hinten.

Die häufige Verschiebung des unteren nach aussen (radialwärts) wird von Anderen von der Con- und Retraction des Pron. quadr. abhängig gemacht; jedenfalls ist aber die erstere Anschauung richtiger, indem die von innen die Ulna treffende Gewalt die Fragmente direct nach aussen treibt.

In meinen Fällen lag meist die Dislocation beider Fragmente, resp. des unteren allein radialwärts vor. Das obere Fragment verschiebt sich meist nicht wegen der flächenartigen festen Einfügung der Incis. sigmoid. maj. in die Rolle des Humerus. Wenn eine Dislocation des oberen Fragmentes besteht, so kann dasselbe nach allen Seiten, selbst nach aussen verschoben sein.

§. 1645. Complicationen. Schwere Complicationen sind bei dieser Verletzung sehr häufig. Hamilton fand von 33 Fällen dieselbe 4mal complicirt mit einer Luxation des Radiusköpfchens nach vorn oder nach vorn und aussen, 1mal mit einer partiellen Luxation des unteren Endes des Radius nach hinten und mit einer Luxation des Radius und der Ulna im Ellenbogengelenke.

Roser hat die Complication des Radiusköpfchens zuerst hervorgehoben; es entsteht dieselbe durch Schlag etc. auf den oberen Theil des gestreckten und fixirten Vorderarmes von hinten nach vorn, resp. von innen nach aussen.

Die Fractur ist auch relativ oft mit einer Wunde complicirt; ich sah dieselbe 3mal, 1mal entstand sie secundär durch Eiterung an der Bruchstelle; hier war ich genöthigt, wegen der Pseudarthrosis die Fragmente zu vernähen.

§. 1646. Symptome. Wenn der Bruch ohne Dislocation besteht, so kann die Diagnosis grosse Schwierigkeiten bereiten. In diesem Falle lässt sich dieselbe nur aus der Crepitation, der abnormen Beweglichkeit, dem intensiven fixen Schmerze, der örtlichen Anschwellung und Blutdiffusion stellen.

Wir haben oft ganz die gleichen Erscheinungen wie bei einer Contusion. Es empfiehlt sich dann die Ulna ober- und unterhalb der geschwollenen contundirten Stelle kräftig zu umfassen und die Ulnarfragmente in entgegengesetzter Richtung zu bewegen. Es gelingt dann meistens, neben einer Steigerung des Schmerzes die Crepitation und die abnorme Beweglichkeit nachzuweisen.

Letztere Symptome lassen sich oft auch noch durch eine forcirte Rotationsbewegung der Hand bei fixirtem Radius oder durch forcirte radiale Abduction der Hand nachweisen. Ist dies nicht der Fall, so wird der andauernde heftige Fracturschmerz, welcher auf die circumscripte Stelle beschränkt ist und schon durch die Intensität etwas Charakteristisches an sich trägt, und welcher fernerhin auch durch Druck auf eine entfernte Knochenstelle trotzdem an der Fracturstelle gefühlt wird. Ausserdem wird noch die Anschwellung und die Art der Entstehung die Diagnosis unterstützen.

Ein ferneres wichtiges Zeichen ist hierbei das secundäre Auftreten einer subcutanen Blutung und das Bestehenbleiben des Schmerzes nach Ablauf von einigen Tagen, selbst Wochen. Man muss besonders

bei der isolirten Fractur der Ulna ohne Dislocation genau untersuchen, um das Bestehen der ersteren mit Bestimmtheit nachzuweisen und die nöthige Behandlung einzuleiten, weil die Patienten meist in der Lage sind, bei unversehrtem Radius trotz des bestehenden Bruches der Ulna den Vorderarm noch relativ gut zu gebrauchen. Durch das Uebersehen der Fractur entsteht leicht nachträglich eine Eiterung an der Frakturstelle, wie ich es einmal sah.

Die ganze Ulna ist an der hinteren Seite leicht abzupalpiren, so dass die Diagnosis erleichtert wird.

Wenn die Dislocation vorhanden ist, so ist die Diagnosis natürlich leicht. Man findet dann häufig neben den übrigen charakteristischen Fracturzeichen das obere Fragmentende unter der Haut vorspringend, während das untere oft je nach der bestehenden Dislocation besonders mit Vorliebe radialwärts dislocirt ist.

Um die Verschiebung zu entdecken, muss der untersuchende Finger vom Olecranon entlang dem hinteren Rande der Ulna nach abwärts wandern, wobei es stets bei einem leicht auf die Fracturstelle ausgeübten Druck gelingt, die Abweichung des Knochens, die Crepitation, abnorme Beweglichkeit etc. zu entdecken.

Es ist als oberster Grundsatz hinzustellen, bei jeder Fractura ulnae zumal im oberen Drittel, wo mit Vorliebe die begleitende Radiusfractur liegt, zumal wenn die Anschwellung gross ist und bis zum Ellenbogengelenk reicht, auf eine Luxatio capit. radii ebenso sehr zu untersuchen wie umgekehrt bei dem Vorhandensein der letzteren auf erstere zu inquiriren. Die Dislocation der Fragmente ist bei gleichzeitiger Luxatio capit. radii stets eine grosse. Die Fractur liegt ausnahmsweise auch tiefer im unteren Drittel (Fall von Hamilton).

§. 1647. Die Prognosis ist im Allgemeinen günstig, nur ist die Radiusluxation eine die Prognosis trübende Complication.

§. 1648. Behandlung. Zur Behandlung der Fractura ulnae cum Luxat. capit. radii empfehle ich die Reposition durch Druck und Extension und zur Nachbehandlung die permanente Extension in der Supinationsstellung. Die isolirte Fractur verlangt gleichfalls die permanente Extension in der Supinationsstellung und zwar mit gleichzeitig ausgeführter radialer Abductionsstellung der Hand. Zu diesem Zwecke leitet man die supinirte Hand des gestreckt auf dem Rücken liegenden Vorderarmes radialwärts, während das untere Ende des Vorderarmes ulnarwärts und das obere Ende radialwärts (mit 3—4 Pfund) extendirt wird.

Letzteres ist zur Fixation des Vorderarmes nöthig, weil sonst der Arm am oberen Ende ulnarwärts ausweichen und die radiale Abduction der Hand illusorisch würde. Diese Extensionsart ist besonders nöthig, wenn das untere Knochenfragment mit dem oberen Ende radialwärts abgewichen ist. Bei dieser Stellung wird das Os naviculare gegen den Radius angedrückt und es wird das untere Ende der Ulna vermittelst des Lig. lat. int. nach unten und aussen gezogen, welchem Zuge das untere Fragmentende mit einer entsprechenden Bewegung nach aussen folgen muss. Es dient in diesem Falle der erhaltene Radius als Stützpunkt zur Abhebelung und Streckung der fracturirten Ulna.

Alle Gründe, welche ich früher bei der Fractur beider Knochen des Vorderarmes als ausschlaggebend für die Supinationsstellung des Vorderarmes und die permanente Extension erwähnt habe, sind auch hier massgebend.

Wenn eine Knickung nach aussen besteht, so wird man die Fragmente durch Druck reponiren und event. eine leichte Querextension von der Fracturstelle radialwärts zufügen oder eine ulnare Adductionsstellung der Hand für die longitudinale Extensionsrichtung auswählen. Bei der Winkelbildung nach hinten muss man gleichzeitig eine Querextension nach vorn einleiten, umgekehrt bei einer Knickung nach vorn quer nach hinten extendiren.

Fractur des Process. styloid. ulnae.

§. 1649. Dieselbe tritt oft als Theilerscheinung der Fractur des unteren Radiusendes auf und zwar dann, wenn dieselbe mit einer starken radialen Adduction der Hand verbunden ist.

Hierbei wird das Lig. carpi uln. lat. stark gespannt. Da dasselbe sehr stark ist und nicht leicht einreisst, so zieht es eher die Spitze des Process. styloid. mit ab (Abreissfractur). Umgekehrt wird auch, wie wir früher sahen, nach dem Eintritte der Fractura radii bei Fall auf die Palma manus die Ulna allein die Last des Körpers tragen. Meist bricht hierbei die Ulna höher; in seltenen Fällen wird die Hand hierbei in starke Supination getrieben und der Process. styloid. ulnae wird abgequetscht.

Die Fractur kann auch in seltenen Fällen durch directe Gewalt, Schlag gegen eine scharfe Kante, isolirt entstehen; ich habe die letztere Form 2mal beobachtet.

Die Diagnosis bei der ersten Fractur ist gekennzeichnet durch die Symptome der Radiusfractur, mit der charakteristischen, besonders ausgeprägten radialen Adductionsstellung der Hand und die gleichzeitig bestehende, besonders prägnante Schwellung in der Gegend des Process. styloid.

Bei der Untersuchung des Process. styloid. entdeckt man entweder eine rinnenartige Vertiefung, oder selbst eine vollständige Furche oberhalb des abgebrochenen Fortsatzes. Umfasst man den letzteren mit zwei Fingern und bewegt denselben von vorn nach hinten, so kann man die abnorme Beweglichkeit desselben nachweisen und bei nicht zu grosser Diastasis Crepitation hervorrufen.

Wenn die Diastasis etwas grösser ist, so muss man durch ulnare Adduction die Bruchflächen mit einander in Contact bringen, um die Crepitation deutlich zu machen.

Diese Fractur heilt meist durch Bandmassen und ist dementsprechend die Abductionsstellung der Hand oft die nothwendige Folge der Verletzung.

§. 1650. Behandlung. Zur Behandlung empfehle ich die longitudinale Extension der stark ulnarwärts adducirten und supinirten Hand, damit die Fragmentenden in den genauesten Contact gebracht werden. Das untere Ende des supinirten Vorderarmes wird zu diesem Zwecke

quer radialwärts, das obere Ende quer ulnarwärts und die supinirte Hand ulnarwärts und nach unten extendirt.

Das Genauere bei der Besprechung der Radiusfractur in folgenden Paragraphen.

Isolirte Fractur des unteren Radiusköpfchens.

§. 1651. Die Fracturen des oberen Endes, des Köpfchens und des Halses des Radius sind schon erwähnt worden.

Ausserdem kann der Radius im Körper und am unteren Ende brechen.

§. 1652. Häufigkeit des Radiusbruches überhaupt im Verhältnisse zu allen anderen Fracturen. Der Bruch des Radius überhaupt beansprucht für sich allein ungefähr 10 % (Malgaigne) aller Fracturen, nach Bruns 9,6 %.

Dieselben vertheilen sich bezüglich des Alters ziemlich gleichmässig bis zum 60. Lebensjahre. Unter 326 Fracturen kam sie nach Bruns

bis	zum	10.	Jahre	50mal
„	„	20.	„	49 „
„	„	30.	„	46 „
„	„	40.	„	38 „
„	„	50.	„	52 „
„	„	60.	„	57 „
„	„	70.	„	25 „
„	„	80.	„	8 „
„	„	90.	„	1 „
				326mal vor.

§. 1653. Sitz der Fractur. Die Fractur vertheilt ihren Sitz im Radius nach Hamilton wie folgt: unter 109 Brüchen des Radius war 3mal das obere, 8mal das mittlere und 98mal das untere Drittel des Radius betroffen; hier unterscheidet Hamilton noch die Fractur nach Colle in der Nähe des Gelenkes und diejenige oberhalb dieser Stelle, indes im unteren Drittel. Die letztere Fractur ist ebenso selten wie die andere im mittleren und oberen Drittel und kam nur 5mal vor.

Die Radiusfractur wird in ähnlicher Weise wie die Ulnarfractur von einer Luxation der Ulna begleitet; dieselbe wird jedoch in Gemeinschaft mit der Luxation der Ulna beobachtet.

4mal war die Fractur mit einer Weichtheilverletzung complicirt und 105mal eine einfache. Dem weiblichen Geschlechte gehörten 47 Fälle und 62 dem männlichen an. Es sind einzelne Fälle von mehrfachen Radiusfracturen beobachtet worden; ich habe einen solchen oben schon mitgetheilt und vergeht wohl kein halbes Jahr, wo ich nicht einen solchen Fall im Hospitale behandle.

Bruch im Körper des Radius.

§. 1654. Der Bruch in der Mitte des Radius entsteht meist durch directe, sehr selten durch indirecte Gewalt, nämlich durch Fall auf die Hand.

Van Nierop hat sogar 1 Fall mitgetheilt, wo diese Fractur durch active Muskelcontraction beim Ausringen von Betttüchern entstand.

§. 1655. Die Symptome sind sehr veränderlich, je nach dem Bestehen oder Fehlen und je nach der Ausdehnung der Dislocation der Knochenfragmente.

§. 1656. Fehlen der Dislocation. Die Dislocation ist zuweilen eine sehr geringe und fehlt selbst vollständig, die Fragmente stehen in innigem Contacte. Es besteht hier in loco laesionis nur der fixe intensive Fracturschmerz an der gleichen Stelle, wo sich die Zeichen der Contusion und Anschwellung befinden. Derselbe wird hervorgerufen durch Fingerdruck und bei stärkeren Rotationsbewegungen, sowie auch häufig bei Druck auf eine entfernte Stelle des Vorderarmes. Gleichzeitig gelingt es zuweilen, bei verstärktem Drucke eine Dislocation der beiden Fragmentenden und eine abnorme Beweglichkeit nachzuweisen, zumal wenn man die beiden Fragmentenden mit je zwei Fingern umfasst und in entgegengesetzter Richtung bewegt. Hierbei gelingt es sogar zuweilen, Crepitation zu fühlen.

§. 1657. Bestehen der Dislocation. Meist besteht indes auch eine grössere Dislocation und es sind dann entweder beide oder nur ein Fragment in der Richtung nach der Ulna dislocirt.

Gewöhnlich ist das obere Fragment durch die Thätigkeit, resp. Retraction des Biceps nach vorn gezogen, während das untere durch die vereinte Con-, resp. Retraction der Pronatoren (teres und quadratus), des Supinator longus und des Lig. inteross. der Ulna genähert ist.

Die Verschiebung kann indes auch nach allen Seiten hin stattfinden; sie hängt dann mehr von der Richtung der einwirkenden Gewalt ab.

Wenn eine directe Gewalt den Arm an der vorderen oder hinteren Seite trifft, so kann das eine Fragment vor, resp. hinter das andere geschoben werden. Die Knochenfragmente können auch auf einander reiten. Das Reiten kann nur ein sehr geringfügiges, ein partielles sein und besteht nur in einer Art von Neigung der Fragmente zu einander.

Es entsteht letzteres gern, wenn das untere Knochenfragment in Folge der Gewalteinwirkung ulnarwärts verschoben ist.

Die Verschiebung ist ulnarwärts beschränkt, begrenzt durch den Contact der Fragmente mit der Ulna. Die Neigung des unteren Fragmentes nach innen tritt um so grösser in die Augen, je kürzer das untere Fragment ist. Bei dieser Art des Reitens durch Neigung wird die untere Fläche des Radius mit der äusseren Hälfte nach aussen gekehrt. Der Process. styloid. radii steigt hierbei nach oben, selbst bis in die Höhe desjenigen der Ulna, welcher ja bekannter Weise höher steht. Die äussere Seite des Radius ist hierbei verkürzt.

Nur ausnahmsweis tritt ein directes Reiten der beiden Fragmente ein und zwar dann, wenn das untere Fragment an der äusseren Seite der Ulna, welche nach innen fixirt bleibt, und entlang derselben stärker emporsteigt.

Das Reiten kann noch stärker werden, wenn das Ulnarköpfchen den Radius verlässt, oder gar die Haut durchbohrt, resp. wenn das Lig. lat. int. dasselbe abreisst.

Es besteht dann neben diesem Reiten eine Diastasis der Ulna und des Radius im unteren Radioulnargelenke, durch welches sich ein Breiterwerden des Gelenkes einstellt; in diesem Falle wird durch das Nachaussenweichen der Ulna, für die Drehung des unteren Fragmentes mit dem oberen Ende ulnarwärts ein grösserer Raum geschaffen (s. Fig. 223).

Pouteau meinte, was unrichtig ist, dass die Radiusseite nicht verkürzt, sondern verlängert werde, weil die normal nach aussen bestehende Convexität des Radius sich strecke.

Fig. 223.

Aeussere Gewalt hat ein einziges Fragment nach der Seite der Ulna hineingetrieben. Malgaigne, Knochenbrüche u. Verrenkungen, I. Bd. S. 588, Fig. 103.

§. 1658. Diagnosis. Wenn eine Verschiebung besteht, so ist die Diagnosis leichter, sie ist gegeben durch die örtliche Deformität, abnorme Einbiegung an der betreffenden Stelle, abnorme Beweglichkeit, Crepitation etc.

Wenn die Fragmente nach innen dislocirt sind, so ist der Querdurchmesser des Armes an der betreffenden Stelle vermindert; steht das untere Fragment nach vorn vor dem anderen, so ist der Dickendurchmesser vergrössert.

Beim Reiten der beiden Fragmente auf einander ist, je nach dem Grade desselben, auch die Erscheinung eine andere; der Querdurchmesser des Armes ist in loco laesionis vermindert, die äussere Seite des Radius verkürzt, der Querdurchmesser des Handgelenkes vergrössert, während der Process. styloid. radii nach oben und aussen gewichen. Der Process. styloid. uln. ragt hierbei nach innen vor und perforirt zuweilen selbst die Haut, zuweilen ist er gleichzeitig luxirt, im anderen Falle gebrochen; der Zwischenraum zwischen Ulna und Radius ist nahe dem Handgelenke vergrössert.

Die Pro- und Supination ist sehr schmerzhaft und selbst behindert, das Radiusköpfchen nimmt bei vollständiger Knochentrennung an den Rotationen des Vorderarmes nicht Theil; letzteres ist indes selten der Fall. Wenn man das obere Fragment durch zwei Finger fixirt und nun Rotationen an der Hand ausführt, so entsteht eine grosse Schmerzhaftigkeit in loco laesionis; man macht sich hierdurch auch gleichzeitig am besten die Crepitation deutlich.

§. 1659. Die Prognosis ist im Allgemeinen günstig, wofern die Reposition gut gelingt, indes kann auch hier, in gleicher Weise wie bei der Ulnarfractur oder noch mehr bei der Fractur beider Vorderarmknochen, die Rotation des Vorderarmes leiden.

§. 1660. Die Behandlung hat sich die Aufgabe zu stellen, die Dislocation der Fragmente möglichst genau zu corrigiren, besonders die Dislocation der Fragmente nach innen, das Reiten derselben zu heben.

Um die Dislocation des unteren Radiusfragmentes nach innen zu verhindern, hat Baudens eine eigene kunstvolle Maschine erdacht,

welche das Spat. inteross. durch Druck vergrössern soll. Am besten lässt sich indes hier die erhaltene Ulna benutzen, um eine gute Reposition der Fragmente zu erzielen. Ueber dieselbe wird das obere Radiusfragment nach aussen abgehebelt.

Zu diesem Zwecke empfehle ich die longitudinale Extension der supinirten Hand ulnarwärts, die Querextension des unteren Endes des Vorderarmes radialwärts, des oberen Endes ulnarwärts.

Hierbei wird das stark gespannte Lig. carp. rad. den Process. styloid. radii nach unten und das Fragmentende des unteren Bruchstückes nach aussen leiten, wodurch gleichzeitig das Lig. inteross. entfaltet wird.

Zur Nachbehandlung empfiehlt sich vom 5. Tage ab die Vornahme der Pronationsbewegungen.

Bruch des unteren Endes des Radius.

§. 1661. Die Fractur im unteren Ende des Radius kommt sehr häufig zur Beobachtung. Dieselbe heisst in England gewöhnlich Colles' fracture. Die typische Form, welche in ihrer äusseren Erscheinung sehr charakteristisch ist, wurde früher sehr oft übersehen und als Luxation angesprochen.

Abraham Colles in Edinburgh hat zuerst den in Rede stehenden Bruch genau beschrieben (1814), so dass derselbe in England und Amerika vielfach noch unter dem Namen Colles' fracture geht.

Dieselbe bildet das Gegenstück zur Fractur des unteren Endes der Tibia und das Aequivalent der Luxationen des Handgelenkes. Durch die grosse Festigkeit der Gelenkbänder werden die Handwurzelknochen verhindert (ebenso wie das Fussgelenk), die Gelenkfläche zu verlassen und es wird von derselben der untere spongiöse, minder Widerstand leistende Epiphysentheil abgerissen. Das feste Lig. carpi vol. profund. ist stärker als die Epiphysenenden des Knochens, wie Lecomte durch Leichenexperimente nachgewiesen und Linhart bestätigt hat.

Es handelt sich daher eigentlich fast ausnahmslos um eine Rissfractur und nicht um ein Einknicken des Knochens als Folge zweier sich brechenden Gewalten, wie man bis zu Lecomte's Arbeit annahm.

Malgaigne sagt, dieselbe tritt an der Stelle auf, wo der feste Knochentheil in den spongiösen übergeht.

§. 1662. Häufigkeit. Unter 401 Fracturen, welche Dupuytren in 4 Jahren beobachtete, kamen 41 auf den Radius, also 10%.

Malgaigne und Bruns kamen bei ihrer Berechnung zu dem gleichen Resultate.

Nach Bruns beansprucht der Radius 9,6% aller Fracturen für sich.

Die traumatische Epiphysentrennung kommt nahezu am allerhäufigsten vor nach der Bruns'schen Tabelle, unter 100 Fällen von Epiphysentrennung 25mal.

Die Häufigkeit des Eintritts dieser Fractur ist erklärt durch die häufige Widerkehr der Gelegenheitsursache, des Falles auf die Hand.

Es könnte auf den ersten Blick auffällig erscheinen, dass der Radius gerade dort bricht, wo er am dicksten und stärksten ist. Letzteres findet darin seine Erklärung, dass der Bruch meist ein

indirecter ist und durch Fall auf die Hand (Palma manus) und zwar speciell auf den vorgestreckten Daumenballen entsteht.

§. 1663. Sitz. In den meisten Fällen tritt der Bruch am unteren Ende des Radius in der Epiphysengegend ein, an einer Stelle, wo die Entstehung der Fractur wegen der Kürze des zu brechenden Stückes am wenigsten Wahrscheinlichkeit für sich hat.

§. 1664. Entstehung. Diese Fractur entsteht fast nur durch indirecte Gewalt durch Fall auf die Palma manus, sehr selten auf das Dorsum der Hand. In beiden Fällen ist die Dislocation die gleiche charakteristische, indes entsprechend der Ursache verschiedene.

Malgaigne sagt (c. 591), dass unter 14 im Jahre 1830 beobachteten Fällen des Hôtel Dieu 3 durch Fall auf den Rücken der Hand entstanden.

Hamilton theilt einen gleichen Fall mit. Diese Fractur kehrt deshalb so selten wieder, da man beim Falle unwillkürlich die Palma manus vorstreckt. Ich sah dieselbe nur 5mal unter einer grossen Anzahl von Fracturen der Epiphysengegend.

§. 1665. Directe Fractur. Hublier theilt einen Fall mit, wo die Fractur durch directe Gewalt entstand und zwar dadurch, dass man einem Mädchen das Handgelenk zwischen einer Mauer und einer Wagendeichsel eingeklemmt hatte. Das untere Ende des Radius war quer fracturirt und gleichzeitig in der Länge gespalten.

Ich sah dieselbe durch Aufschlagen eines Balkens entstehen.

Die directe Fractur des unteren Radiusendes ist meist complicirt; ich habe dieselbe 2mal beobachtet mit gleichzeitiger Eröffnung des Handgelenkes und führte 1mal die Resection des unteren Fragmentes aus, 1mal behandelte ich dieselbe vollständig conservativ, jedesmal mit günstigem Erfolge.

Die Fractur kann auch durch Zug mit forcirter volarer Flexionsstellung entstehen, wie ich jüngst einen Fall beobachtete; die Fractur entstand durch Zug an der volarflectirten Hand.

§. 1666. Mechanismus der Entstehung. Nach der Ansicht der Einen entsteht die Fractur auf folgende Weise. Der Radius, welcher unmittelbar mit der Hand in Contact steht, hat bei einem Falle auf die Palma manus, resp. auf den vorgestreckten Daumenballen derselben, das ganze Gewicht des Körpers zu tragen, dasselbe wird eingeklemmt zwischen dem Widerstand leistenden und Unterstützung gebenden, festen Boden und der von oben mit Gewalt aufdrückenden Last des ganzen Körpers.

In diesem Falle hat der Carpus und nach ihm das breite Ende des Radius den Hauptstoss zu ertragen. Man sollte daher annehmen, dass der Radiusstab von der Schwere des fallenden Körpers bis zum Einbiegen an seiner schwächsten Stelle, etwa unterhalb der Mitte, abgeknickt würde; dies tritt indes nur in den seltensten Fällen ein. Ist letzteres jedoch der Fall, so kann auch secundär, wenn die Gewalt noch nicht erschöpft ist, die Ulna einbrechen.

Meist tritt indes keine Fractur des Radius an dieser schwächsten

Stelle, sondern in dem Epiphysentheile ein, nicht weil dieser, wie Malgaigne annimmt, spongiös und am schwächsten ist, sondern aus ganz anderen Gründen.

Die Gewalt des fallenden Körpers pflanzt sich durch den Radius auf die Handwurzel fort; es wird die Kraft hauptsächlich da gebrochen, wo der rigide Stab des Vorderarmes durch die Verbindung der beweglichen Handwurzeln ersetzt wird. Es wird daher bei dem Falle auf die Vola manus die Achse des Vorderarmes in dem beweglichen Handgelenktheile volarwärts eingeknickt, die Hand wird in extremste Dorsalflexion gestellt und es entsteht eine starke volare Wölbung des Carpus. Es müsste nun bei zu grosser Gewalt das Lig. carp. vol. profund. einreissen, wenn dasselbe nicht zu stark wäre; statt dessen reisst dasselbe das untere Epiphysenende an seinem Uebergange von dem spongiösen in den compacteren Diaphysentheil ab.

Wir haben daher keine Fractur der Knochen, entstanden an dem Theile des Knochens, wo die durch das Gewicht des Körpers dem Radius direct mitgetheilte und die durch das Aufstützen der Hand auf den Boden von der Unterstützungsfläche nach oben zurückgeleitete Gewalt sich brechen, sondern wir haben es mit einer Abrissfractur zu thun; das über die Norm angespannte und äusserst schwer zerreissbare Lig. carpi vol. profund. reisst die untere Epiphyse ab.

Es kann hierbei auch zuweilen der Radius an der schwächsten Stelle, etwa in der Mitte, dort wo die beiden Gewalten sich brechen, einreissen, und es bleibt die Fractur entweder isolirt, oder wenn die Gewalt noch nicht erschöpft ist, bricht auch die Ulna, welche die Gewalt jetzt allein zu tragen hat, weiter unten ein.

Diese Art von Entstehung ist zuerst von Bouchet und Lecomte an Leichen demonstrirt worden.

Lecomte war der erste, welcher nachwies, dass es sich bei allen typischen Radiusfracturen um diesen Mechanismus der Entstehung handle.

Linhart hat dieser Ansicht noch mehr Boden verschafft.

Nélaton näherte sich betreffend der Entstehungsweise der Fractur der Ansicht Malgaigne's; er hat den Mechanismus nachgeahmt, indem er

Fig. 224. Fig. 225.

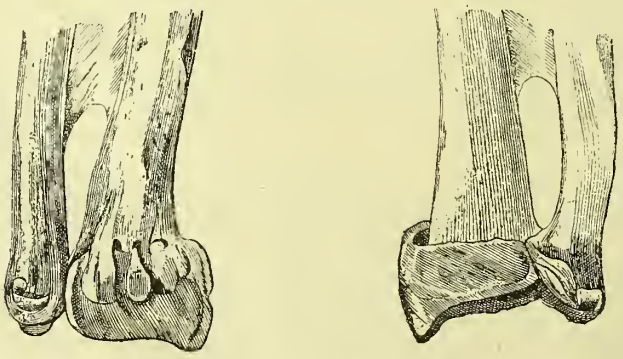

Bruch des unteren Endes des Radius nach vorn und innen, Fig. 224 nur $3^1/_2$''' vom Gelenkrande und Fig. 225 7'''.
Malgaigne, Knochenbrüche u. Verrenkungen, I. Bd. S. 593, Fig. 105 u. 106.

auf das obere Ende des mit der Palma manus aufgestemmten, senkrecht stehenden Vorderarmes einen Schlag führte, bei welchem die charakteristische Fractur entsteht.

Malgaigne und Nélaton nehmen an, dass gewissermassen der Vorderarm zwischen zwei Gewalten zusammengepresst würde, zwischen der Gewalt, welche das obere Ende des Vorderarmes durch den Schlag trifft, und derjenigen, welche demselben durch den unterstützenden Boden von unten gegeben ist. Es werde hier also gewissermassen der Radius zwischen den beiden Gewalten zusammengepresst und breche dort, von wo die compacte Masse verschwunden ist.

Fig. 226.

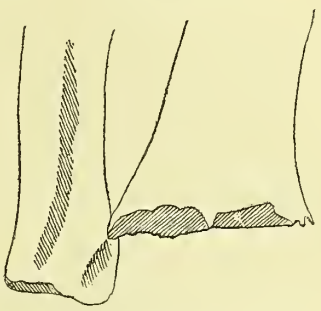

Bruch des unteren Endes des Radius. Malgaigne, Knochenbrüche und Verrenkungen, I. Bd. S. 593, Fig. 107.

§. 1667. Einkeilung. An der Fracturstelle besteht oft Einkeilung. Nach Voillemier sollen 2 Arten der Einkeilung statthaben, das obere bohrt sich, unter dem Druck der Körperlast stehend, in das untere ein, und wenn die Gewalt gross ist, so sprengt dies sogar das untere Fragment in mehrere Stücke, so dass die ganze Epiphyse in mehrere Stücke zerfällt.

Hierbei wird auch gleichzeitig oft der Process. styloid. ulnae abgesprengt, wie auch Bennet und Cameron erwähnen.

Bennet fand durch seine Experimente, dass die Fractur meist eine quere ist. Das untere Fragment wird bei der Einkeilung des oberen in das untere oft an der der Ulna zugewandten Seite gespalten. Von der Ulnarfacette geht oft eine Fissur am hinteren Rande des Gelenkknorpels und entlang dem letzteren und endigt am Dorsum nach aussen von der für die Extensoren bestimmten Sehnenfurche.

Die 2. Form ist diejenige, bei welcher die Bruchflächen sich gegenseitig in einander einkeilen, sie ist die gewöhnlichere Form.

Hierbei wird das untere Epiphysenende durch das stark gespannte Lig. carpi profund. um die Querachse nach hinten gedreht und mit seiner Bruchfläche in das obere gedrängt und umgekehrt, die hintere Wand des oberen Bruchendes dringt in die Bruchfläche des unteren ein, so dass die vordere Wand des oberen vor das letztere gleitet; desgleichen dringt der äussere Rand des oberen Bruchendes in das untere in einer Linie ein, deren Verlängerung nach unten den Process. styloid. radii ablösen würde, während sein innerer Rand das untere Bruchstück überdeckt.

In einem Falle beobachtete Voillemier, dass das obere abgerundete Fragment in das untere hineingetrieben war und das letztere in 4 Gelenkfragmente gespalten hatte.

Hiernach gehört die erstere Form der Einkeilung der ersteren, die zweite der anderen Entwickelungsart an.

Für die erste Entstehungsart ist es nicht recht einleuchtend, wie der Radius zwischen den beiden Gewalten gefasst werden soll; das bewegliche Handgelenk gestattet dies nicht. Damit dieser Mechanismus zur Geltung käme, wäre es nöthig, dass das untere Radiusende den Erdboden berührte, oder dass das Handgelenk unbeweglich sei.

Linhart hat durch seine Experimente nachgewiesen, dass die Rissfractur meist an der inneren Seite des Radius beginnt und von da nach aussen weiter schreitet und dass ferner das Periost am Dorsum erhalten bleibt.

Ferner hat er durch seine Experimente entgegen der Behauptung von

Lecomte bewiesen, dass durch den Fall auf das Dorsum der Hand das Lig. carpi dorsale das untere Stück des Knochens abreisse.

Es findet sich dann eine Vertiefung auf der Rückseite im Gebiete des Handgelenkes und darüber eine leichte Vorwölbung und umgekehrt eine flache Vorwölbung auf der Volarseite des Handgelenkes und darüber eine Vertiefung. Diese Abreissung beschränkt sich allerdings oft nur auf ein kleines Stück des hinteren Randes (meinen 2. Fall); die Dislocation fehlt auch zuweilen.

Bouchet hat die Existenz dieser Fractur nach aussen gleichfalls noch durch andere Experimente bewiesen und rief dieselbe dadurch hervor, dass er am Cadaver starke Flexion der Hand dorsal und volarwärts machte, wobei das untere Ende des Radius abgerissen wurde.

Honigschmied fand gleichfalls, dass durch starke Dorsalflexion allein die Fractur darzustellen sei und dass selbst der Process. styloid. abbrach.

Diese Experimente legen die Entstehungsart noch viel deutlicher dar. Hierbei stützt die Hand sich gar nicht auf den Boden, der Knochen wird nicht durch den Druck zweier in umgekehrter Richtung wirkender Gewalten gefasst, sondern die Abrissfractur entsteht durch einfache übermässige volare resp. dorsale Flexion.

Dieselben sind gleichzeitig ein Beweis mehr gegen die Annahme von Nélaton und für die Annahme von Linhart, Lecomte, Bouchet etc.

Aus Obigem ergiebt sich bezüglich der Entstehung, dass dieselbe durch die dorsale, resp. volare Hyperflexion zur Entwickelung kommt, ferner dass die Fractur combinirt sein kann mit in das Gelenk eindringenden Fracturen. Dieselbe ist auch oft mit Absprengen des Process. styloid. uln. oder mit Abreissung des Lig. triangul. oder Luxatio ulnae verbunden.

§. 1668. Der Ort des Bruches wird von vielen Chirurgen verschieden angegeben; nach Dupuytren liegt derselbe 3—6‴ bis 1″ von der unteren Gelenkfläche entfernt, Nélaton lässt denselben in einer Entfernung von 4—5‴ von derselben auftreten. König giebt die Entfernung auf 1 cm steigend bis 2—3 cm an, Colles verlegte den Sitz der Fractur 1½″ oberhalb des unteren Endes. Robert Smith hat 23 Präparirte der Museen genau untersucht und die Fractur über 1″ vom unteren Knochenende entfernt gefunden, während er in mehreren Fällen nur ¼″ über demselben lag. Die Entfernung schwankt sehr je nach der Seite, von wo aus man die Fractur betrachtet, vorn beträgt sie in Fig. 224 3½‴, hinten Fig. 225 7‴; nach dem Griffelfortsatze des Radius hin steigt dieselbe sogar auf 1″.

§. 1669. Richtung der Bruchlinie. Die Richtung des Bruches ist fast ausnahmslos eine quere und zwar von vorn nach hinten verlaufende (Voillemier, Linhart, Diday, Malgaigne), worauf Voillemier zuerst aufmerksam machte; in den Fällen sagt Malgaigne, bei welchen der Bruch in das Gelenk hineingeht, ist die Bruchlinie eine schiefe. Ich sah einen solchen Fall, wo die Bruchlinie von hinten oben nach vorn und unten lief und im Gelenk endigte.

Beifolgende Fig. 227 zeigt die Art der Dislocation. Der Fall ist soweit merkwürdig, als gleichzeitig eine Fractur des Olecranon bestand und das Periost an der Volarseite erhalten war, die Corticalis an derselben hatte sich nicht verlassen. Die Bruchfläche war quer, indes zackig, ausserdem ist das untere Ende der Ulna abgebrochen.

Fig. 227.

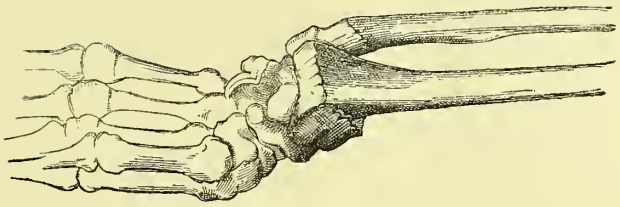

Fractura radii et ulnae (et olecrani).

Richter, Franz, 79 Jahre alt, gest. 8. Mai an Peritonitis diffusa.
Alte, schiefgetheilte Radiusfractur (links).

Fig. 228.

Radius von unten und
hinten gesehen.

Fig. 229.

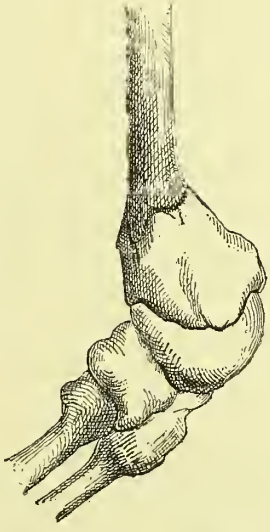

Radius in Pronationsstellung.
Hand flectirt.

Fig. 230.

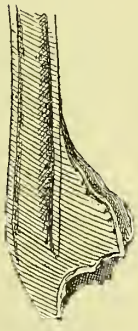

Längsdurchschnitt.
Innere Hälfte.

Fig. 231.

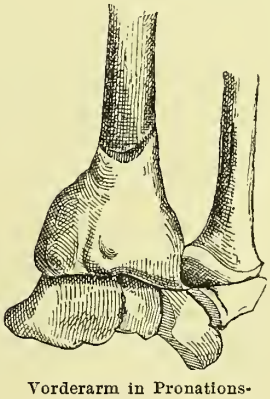

Vorderarm in Pronations-
stellung.

Das Epiphysenende ist nach dem Dorsum gewichen, das Gleiche ist bei der verheilten Fractur, welche ich bei einer alten Frau entdeckte, der Fall (Fig. 228, 229, 230, 231), man kann am zweiten Präparate (Fig. 230) am Durchschnitte die dorsale Corticalis des oberen Fragmentes in das Epiphysenende hinein verfolgen. Das Epiphysenfragment ist ganz aufs Dorsum gewichen (Fig. 229).

Der vordere Rand der Gelenkgrube des Radius *a* steht ganz nach unten, die Gelenkfläche sieht nach hinten und gleichzeitig nach aussen.

Der Process. styloid. radii (Fig. 229) steht sogar etwas höher als derjenige der Ulna (Fig. 231). In Fig. 229 kann man sehen, wie das Tieferstehen des vorderen Randes gleichzeitig die Flexion der Hand hemmt.

Das Os nav. stösst an den vorderen Rand frühzeitig an; das gleiche Verhältniss zeigt Fig. 230, der vordere Rand steht viel tiefer als der hintere.

Die Bruchfläche fällt zuweilen von vorn und oben nach hinten und unten; sie kann auch derart schief von vorn und oben nach hinten und unten verlaufen, dass sie vorn in die Gelenkfläche fällt (Rhea Barton). Umgekehrt kann auch der hintere Rand bei einer Bruchflächenrichtung von vorn und oben nach hinten und unten in der Gelenkfläche endigen. Das untere Bruchstück besteht hierbei nur aus dem abgebrochenen vorderen oder hinteren Rande.

Lenoir theilt einen solchen Fall mit, wo das untere Bruchstück nur den abgebrochenen hinteren Rand der Gelenkfläche bildete; letzterer war sammt dem betreffenden Gelenktheile nach hinten und oben verschoben und führte den Carpus mit, so dass das vollständige Bild einer Luxation nach dem Dorsum hin bestand. Die Bruchfläche verläuft also beim Schrägbruche meist von oben und vorn nach hinten und unten, selten umgekehrt (Fall Hamilton und mein Fall).

Die Bruchfläche verläuft auch meist von einer Seite zur anderen schief von aussen und oben nach innen und unten (Linhart, Bennet).

§. 1670. Art der Dislocation, Rotation um die Querachse. Das untere Bruchende führt meist eine Rotation um die von einer Seite zur anderen gehende Querachse aus. Das Fragment wird hierbei theils durch den Stoss dorsalwärts geleitet, theils durch die Retraction der dorsalen Muskulatur, am meisten indes durch den Zug seitens des beim Falle auf die Volarfläche der Hand übermässig gespannten Lig. volar. profund. nach hinten und oben gezogen.

Umgekehrt führt das untere Fragment bei der Fractur, entstanden durch Fall auf das Dorsum der Hand, (selten) eine Rotation um die Querachse nach vorn aus. Das untere Fragment führt ausserdem oft eine Rotation aus um die Anterior-posteriorachse, um die Achse, welche von der volaren zur dorsalen Seite des unteren Fragmentes geht.

Wenn der Bruch von vorn und oben nach hinten und unten verläuft und das hintere Ende der Bruchfläche in die Gelenkfläche fällt, so rückt das vordere untere Fragment nach vorn und oben, umgekehrt beim entgegengesetzten Verlaufe. Wenn, wie zuweilen, nur der vordere oder hintere Rand der Gelenkfläche des Radius abgerissen ist, so weicht der Carpus nach der Seite des nicht abgebrochenen Randes dorsal- oder volarwärts und nach oben.

Die Hand wird bei der Rotation um die von vorn nach hinten gehende Achse, etwas nach innen von der Achse des Vorderarmes fallen, oder sogar von derselben radialwärts abducirt sein.

§. 1671. Erklärung der Entstehung der Drehung. Wenn die Gewalt nach der stattgehabten Fractur des Radius noch weiter wirkt, so wird die Hand sammt dem anheftenden unteren Fragmente noch weiter dorsalwärts getrieben. Es wird somit dem nach der Vola convexen Bogen des Carpus die durch das Lig. carp. vol. prof. gewährte Stütze entzogen; das untere Fragment wird von dem Lig. carp. vol. prof. dorsalwärts gezogen, das obere Fragment kann sich nicht mehr auf dem unteren stützen und weicht, unter dem Drucke der Körperlast stehend, den volaren Bogen vergrössernd, nach der volaren Seite hin aus.

Das Periost wird an der Volarfläche des Bruches gänzlich zerrissen. Das obere Bruchende sucht einen directen Stützpunkt auf der Bodenfläche zu gewinnen, die Flexorensehnen werden dementsprechend volarwärts getrieben, während das untere Bruchstück (Epiphysenende) von dem Diaphysenstücke weiter gegen das Dorsum getrieben wird, woselbst weder seitens der Extensorensehne noch seitens des Lig. carp. dorsale ein Widerstand geleistet wird.

Das untere Fragment hat somit die Rotation um die Querachse ausgeführt. Das untere Fragment wird aber auch oft gleichzeitig um die von vorn nach hinten gehende Achse gedreht.

Der Process. styloid. radii beschreibt einen Bogen um die Ulna; der innere Rand des unteren Radiusfragmentes wird durch die unteren Radioulnarligamente gegen die Ulna hin fixirt.

Letztere zerreissen meist nicht, sondern werden nur gedehnt oder nur theilweise lacerirt. Die Folge hiervon ist, dass der Ulnarrand des unteren Fragmentendes sehr wenig dislocirt wird, während der äussere (Radial-) Rand und der Process. styloid. radii nach oben steigt und die Gelenkfläche somit nach hinten, oben und aussen, anstatt dass sie, wie es normaliter sein soll, nach unten, innen und vorn schaut.

Wenn das obere Bruchstück den Boden zu erreichen sucht, so dreht dasselbe sich nach innen; es stellt sich der obere Theil des Vorderarmes in Pronation, während das untere Bruchstück durch die mit der Volarfläche aufgestemmte Hand in Supination gehalten wird; es weicht gleichzeitig das obere Fragment neben dem unteren etwas radialwärts vorbei, während das obere Ende des unteren Fragmentendes von demselben mehr weniger über den Carpus hinüber ulnarwärts getrieben wird; letzteres drängt ausserdem zuweilen das Gelenkende der Ulna über den Carpus, stark nach innen, ulnarwärts.

Das Nachinnentreiben der oberen Bruchfläche des unteren Fragmentes hat ein Heben des Process. styloid. radii zur Folge. Hierbei reisst auch zuweilen die Cartilago triquetra ab, oder selbst der Process. styloid. uln. Durch letzteres wird natürlich die Ulna sehr mobil.

Was letzteren Punkt, das Nachinnenweichen der Bruchfläche des unteren Fragmentes anbetrifft, so wird dasselbe vielfach bezweifelt.

Hamilton glaubt, dass dieses Symptom meist fehlt; bei keinem Präparate einer geheilten Fractur hat er es nachweisen können. Das Fehlen dieser Verschiebung war auch Malgaigne bekannt und lässt sich aus dem Umstande erklären, dass die Fractur meist tief liegt und dass dann der Knochenzwischenraum fehlt.

§. 1672. Beschaffenheit der Fracturfläche. Die Fracturfläche ist, wenngleich quer verlaufend, nicht eine ebene, sondern meist eine sehr zackige. Die Zacken greifen in einander und haben oft eine grosse Höhe ($3\frac{1}{2}'''$). Zuweilen kann auch eine solche Zacke ganz aus ihrer Verbindung herausgehoben sein und wir haben dann einen Splitterbruch vor uns.

§. 1673. Epiphysentrennung. Bei Kindern beobachtet man oft die Epiphysentrennung. Dieselbe kann noch bis zum 18. Jahre vorkommen, sie ist nach der gleichen Verletzung am unteren Ende des Femur die häufigste von allen Epiphysentrennungen (25 von 100 Fällen gegen 28 des Femur, Bruns).

Ein Beispiel einer Epiphysentrennung im 1. Lebensjahre giebt folgende Fig. 232.

Unter 20 Jahren hat man daher stets Ursache, an Epiphysen-

Fig. 232.

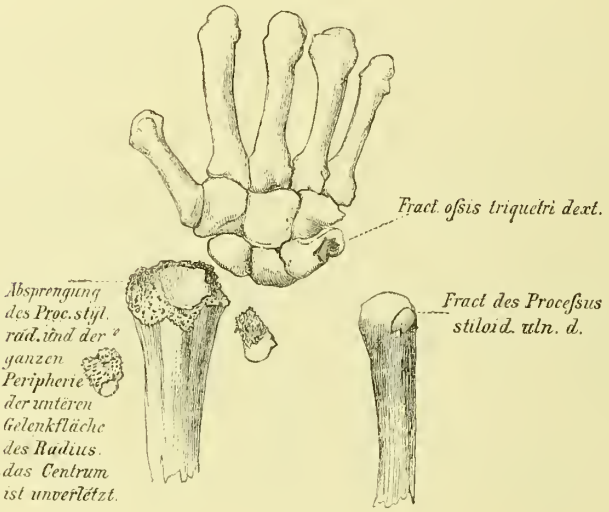

trennung zu denken. Oft ist mit dem Abreissen des unteren Fragmentendes die Kraft noch nicht erschöpft; es bohrt sich dann das

Fig. 233.

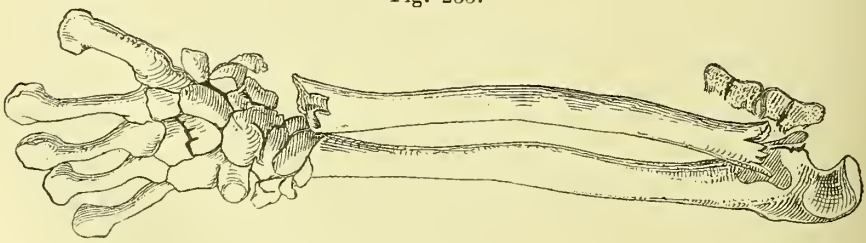

obere Fragment in das weiche untere ein und sprengt dasselbe aus einander.

Die Splitterung des unteren Fragmentes ist besonders bei Greisen nicht selten.

Die Fractur ist hier oft nicht nur mit Splitterung des unteren Fragmentes, sondern auch mit Fractur der entfernteren Carpalknochen und selbst des Radiusköpfchens und des Process. coronoid. ulnae complicirt.

Ich sah einen Fall, wo gleichzeitig mit der Splitterung des unteren Radiusfragmentes der Kopf des Os capitatum abgesprengt und das Radiusköpfchen in der Länge gespalten war. Der Process. coronoid. ulnae und der Process. styloid. ulnae waren gleichfalls abgesprengt (s. Fig. 233).

§. 1674. Résumé der Bruch- und Dislocationsform. Es ergiebt sich aus Obigem, dass für gewöhnlich die untere Epiphyse derart abgerissen wird, dass die Bruchfläche an der hinteren Seite höher hinaufreicht als vorn, dass dieselbe ferner meist eine annähernd quere ist, dass auch oft die Bruchfläche nach aussen ansteigt und dass das untere Fragment entweder nur eine Rotation um die Querachse ausführt und dadurch vom Dorsum abweicht oder nur eine Rotation um die Anterior-posterior-Achse nach aussen ausführt oder um beide zugleich. Die Fragmente sind oft in einander gekeilt. Es besteht also eine Dislocation ad axin, ad latus, eine perverse Rotation und selbst Einkeilung.

Das untere Fragment ist oft gesplittert, der Process. styloid. zuweilen abgebrochen, oder die Verbindung zwischen Ulna und Radius aufgehoben. Das obere Fragment steht zuweilen in Pronation, das untere in Supination.

Selten liegt die entgegengesetzte Dislocation nach der Vola hin vor; es entsteht diese Fracturform durch Fall auf den Handrücken; das untere Epiphysenende ist hier auch zuweilen gesplittert. Zuweilen ist auch nur der vordere oder hintere Rand abgebrochen.

§. 1675. Symptome bei fehlender Dislocation. Der Kranke hat bei fehlender Dislocation nur heftige Schmerzen in der Gegend des Handgelenkes, welche durch Pro- und Supinationsbewegung verstärkt wird; ausserdem besteht eine Anschwellung der Gelenkgegend.

Die Verletzung hat alsdann die grösste Aehnlichkeit mit der Contusion und Distorsion des Handgelenkes; das Bild wird noch verwirrender bei einer gleichzeitig bestehenden Distorsion des Gelenkes, zumal da unter diesen Verhältnissen die Anschwellung mit der Gegend des Gelenkes fast ganz oder ganz genau zusammenfällt.

Das characteristische differentielle Zeichen ist hier in dem Umstande gegeben, dass ein aufs Gelenk ausgeübter Druck oft wenig oder selbst gar keine Schmerzäusserung hervorruft, während ein 1 bis 3 cm oberhalb des Gelenkes hervorgerufener Druck eine lebhafte Schmerzempfindung zur Folge hat. Bei einer gleichzeitigen Distorsion des Gelenkes oder in das Gelenk eindringenden Fissur fehlt der Gelenkschmerz nicht, ist indes nicht so prägnant als der Fracturschmerz. Ein ferneres differentielles Zeichen ist folgendes: wenn man auf das Dorsum an der angegebenen Stelle einen Finger aufsetzt und die Hand dorsalwärts über den unterstützenden Finger abhebelt, so stellt man die characteristische Wölbung an der Vola manus für einen Augenblick unter lebhaften Schmerzen, zuweilen auch unter Crepitationsgefühl her, oder vergrössert die bestehende Verwölbung, resp. vertieft die Concavität am Dorsum. Nur in Ausnahmefällen, wo die Diagnosis zweifelhaft ist, ist's erlaubt dies Manöver anzuwenden.

Die Weichtheilinfiltration überschreitet die Grenze des Hand-

gelenkes nach oben für den Fall gleichzeitig eine Gelenkdistorsion besteht oder liegt nur im Gebiete der Fracturstelle, oberhalb des Gelenkes bei Abwesenheit der ersteren.

Selbst in den Fällen, wo anscheinend keine oder nur eine sehr geringe Dislocation besteht, entdeckt man trotzdem noch bei einer seitlichen Inspection des Gelenkes die Andeutung der, speciell am Dorsum, charakteristischen Formveränderung. Normaliter besteht direct oberhalb des Gelenkes eine leichte, convexe, dorsale Schwingung. Diese letztere geht bei einer noch so geringen Dislocation der Fragmente verloren und wandelt sich sogar in eine leichte Concavität um.

Diese Concavität ist bedingt durch ein dorsales leichtes Ansteigen der unteren Epiphyse.

An der Vola besteht normaliter eine Concavität, welche beim Eintritt der Fractur ausgeglichen wird, oder sogar einer Convexität Platz macht. In diesen Fällen lässt sich annehmen, dass das Periost an dem Dorsum der Fracturstelle noch erhalten ist, was auch durch einen Sectionsbericht von Malgaigne über einen Maisonneuve'schen Fall bewiesen wird.

Diesem Falle gehören die Zeichnungen 224, 225, 226 etc. an. Das Periost ist sogar in der Regel selbst bei grosser Dislocation auf dem Dorsum erhalten.

In meinem Präparate war gleichfalls das Periost am Dorsum erhalten, trotz der bestehenden relativ ziemlich grossen Dislocation. Letzteres erklärt auch der Umstand, dass man, um die Verstellung für einen Augenblick hervorzurufen, besser thut, die Dorsalflexion als die Volarflexion der Hand zu machen; die volare würde durch das auf dem Dorsum erhaltene Periost, wie es im Falle Maisonneuve wirklich war, gehemmt werden. Dieselbe wird allerdings meist auch noch durch das Ineinandergreifen der Bruchflächen gehindert.

Man würde sich sehr täuschen, wenn man in diesem Falle von scheinbar fehlender Dislocation annehmen wollte, dass realiter wirklich keine Knochenverschiebung stattfände, z. B. im Falle Maisonneuve bestand realiter eine relativ grosse Verschiebung, während im Leben an dem betreffenden Arme kaum eine Dislocation nachzuweisen war, dieselbe war durch die Schwellung der Weichtheile und durch die hinübergespannten Sehnen verdeckt.

§. 1676. Symptome beim Bestehen der Dislocation. Die Symptome sind viel ausgeprägter, wenn die Fractur von einer ausgeprägten Dislocation begleitet ist.

Zu den heftigen Schmerzen oberhalb des Gelenkes, welche auf Druck, wie auf rotirende Bewegungen des Vorderarmes entstehen, und zu der starken Weichtheilanschwellung oberhalb des Gelenkes (bei fehlender Distorsion) kommt noch eine Reihe anderer prägnanter Symptome. Die Hand steht für gewöhnlich in der Mittelstellung zwischen Pro- und Supination, zuweilen in Supination, und sinkt entweder kraftlos herunter oder wird von der gesunden Hand gestützt und in Flexion gehalten.

Der Kranke vermag zuweilen selbst nicht den Arm ohne lebhafte Schmerzempfindung gestreckt zu erhalten.

Die Finger sind meist leicht gebeugt.

Die activen Versuche der Pro- und Supination werden im Schultergelenke ausgeführt.

Die örtliche Untersuchung, Inspection und Palpation geben die wesentlichen Anhaltspunkte für die Diagnosis.

In den meisten Fällen sieht man schon die characteristische starke Anschwellung am Dorsum, oberhalb des Handgelenkes. Zur genaueren Inspection empfiehlt es sich, dieselbe von der äusseren Seite aus für den gesunden und verletzten Arm vorzunehmen.

Die dorsale Schwingung, resp. volare Concavität, sowie die Umbiegung der seitlichen Kante des Knochens ist am gesunden Arme deutlich zu erkennen. Diese dorsale Schwingung ist selbst bei geringer Dislocation ausgeglichen und geht sogar in eine leichte Concavität über.

An der volaren Seite besteht eine leichte Concavität. Die Convexität des äusseren Randes ist zuweilen vertieft, womit ein Emporsteigen des Process. styloid. radii verbunden ist.

Wenn die Dislocation bedeutender ist, so werden auch die Symptome prägnanter, speciell in loco laesionis und zwar je nach der Dislocation der Fragmente.

Die Form der Veränderung hängt ferner ab von der Art der Dislocation der Fragmente. Bei bestehender starker Rotation um die Querachse sieht die Gelenkfläche etwas nach hinten; die Achse der Hand ist nach dem Dorsum hin abgewichen.

Der Griffelfortsatz des Radius ist in seiner natürlichen Höhe verblieben; hierbei ist trotz relativ starker Rotation die Verwölbung an der Vola sehr gering, was von dem Eindringen des unteren Fragmentes in den vorderen Rand des oberen herrührt; meist prominirt jedoch das Diaphysenfragment stark nach der Vola hin und das untere Fragment nach dem Dorsum hin.

Bei der zweiten ebenfalls relativ häufigen Dislocationsart hat das untere Fragment oft neben der eben erwähnten Rotation eine solche um die von vorn nach hinten gehende Achse gemacht.

Der Process. styloid. radii ist weiter nach oben gerückt und steht sogar so hoch oder selbst noch höher als der Process. styloid. uln.; die Hand ist hierbei nicht mehr adducirt, sondern oft selbst abducirt.

Bei der dritten Dislocationsform ist das untere Fragment nach der Vola hingewichen; wir haben dementsprechend die entgegengesetzte Dislocation, wie bei der ersten Unterart.

Bei der Dislocation, wo nur der vordere oder hintere Rand, mit oder ohne Anschluss des zunächst liegenden Gelenktheiles abgebrochen ist, weicht die Hand nach der entgegengesetzten Seite, wo der Rand abgesprengt ist, nach dem Dorsum oder der Vola hin.

Bei der ersten Dislocationsart besteht am Dorsum oberhalb des Radiocarpalgelenkes ein Vorsprung und darüber eine starke Vertiefung. Velpeau vergleicht diese Dislocation mit der Form einer französischen Gabel.

Eine sehr deutliche, schematische Zeichnung (Fig. 234) giebt uns hiervon Albert in seinem Lehrbuch S. 523; die Fig. 235, 236, 237 und 238 sind nach der Natur gezeichnet, und habe ich hier wegen ihrer ausserordentlichen Grösse der Deformität und wegen des durch die Extension erzielten Resultates wiedergegeben.

Die Dislocation war die grösste, welche ich je für diese Form gesehen. Die Configuration der Hand täuschte auf die erste Inspection hin vollkommen eine Luxation vor. Es wurde mir bei dem Anblicke dieser Deformität zum

ersten Male in meinem Leben recht handgreiflich gemacht, dass man in früherer Zeit dieselbe für eine Luxation ansprechen konnte.

An der Vola besteht direct über dem Gelenke ein Vorsprung, gebildet von dem oberen Fragmente und den über dasselbe gespannten Flexoren und dem meist begleitenden Blutergusse, und dicht darunter eine Vertiefung, herrührend von dem Zurückweichen des unteren Fragmentes und der Handwurzelknochen. Der am Dorsum in der Gegend des Handgelenkes in dem dicht darüber liegenden Gelenk des Vorderarmes bestehende Vorsprung wird gebildet von dem nach dem Dorsum hin dislocirten unteren Bruchstücke mit dem Process. styloid. radii und den Handwurzelknochen. Dieser Vorsprung ist besonders stark an der Radialseite, läuft quer über die ganze Breite des Vorderarmes fort, um an der Ulnarseite allmählich abzufallen und sich dem Process. styloid. uln. zu nähern. Der Process. styloid. uln. ist an seinem Platze verblieben und die Veränderungen sind an der ulnaren Seite sehr wenig ausgeprägt. Die oberhalb des dorsalen Vorsprungs liegende Vertiefung rührt von der hinteren Fläche des oberen Fragmentes her, welches nach vorn abgewichen ist. Beide Vorsprünge und Vertiefungen

Fig. 234.

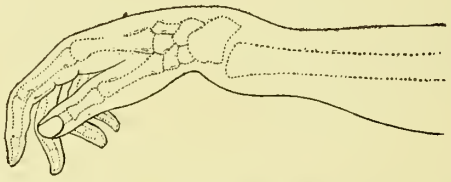

Albert, Lehrbuch der Chirurgie und Operationslehre, II. Bd. S. 523, Fig. 121.

sind in der Höhe so weit von einander entfernt, als das untere Bruchstück hoch ist.

Bei der Extension der Hand schwinden diese Vorsprünge, um mit dem Nachlassen des Zuges gleich wiederzukehren.

Man bemerkt noch zur Differenzirung der Fractur von der so äusserst seltenen Luxation der Hand auf das Dorsum, dass der Process. styloid. radii sich in der richtigen Höhe zur Handwurzel befindet und nicht unter und hinter dem dorsalen Vorsprung liegt.

Der volare Vorsprung ist wegen der darüber gespannten Flexorensehnen oft viel weniger ausgeprägt, viel weniger prominirend als der dorsale.

Der Breitendurchmesser des Armes ist in der Gegend des Bruches zuweilen durch Annäherung des oberen Endes des unteren Fragmentes an die Ulna verschmälert, während er in der Gegend des Handgelenkes zuweilen nach Pouteau verbreitert und zwar durch die Diastase der Griffelfortsätze, zuweilen auch durch die senkrechte Splitterung des unteren Fragmentendes oder auch durch die Dislocation des Lig. triang.

Andererseits ist der Tiefendurchmesser in der Gegend des Gelenkes von vorn nach hinten vergrössert. Das Handgelenk hat daher oft in der Gegend der Fractur eine cylindrische Gestalt.

Wenn die Dislocation eine bedeutende ist, so reicht das Capit.

ulnae volarwärts stark vor; es besteht dann eine Art von incompleter Luxation im unteren Radioulnargelenke.

Fig. 235.

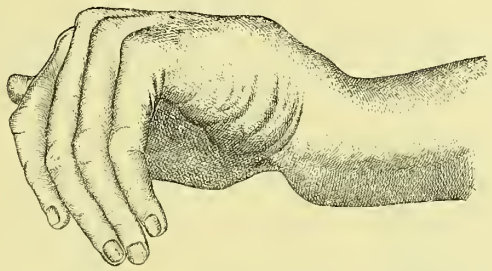

Fig. 236.

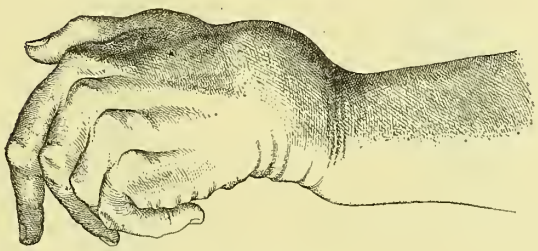

Fig. 237.

Fig. 238.

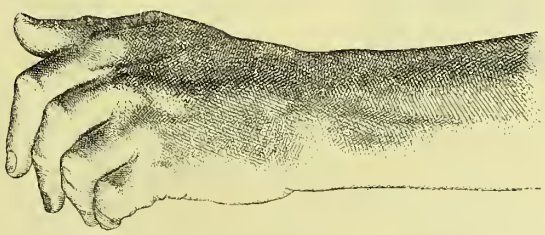

Fract. radii, Fig. 234 direct nach der Verletzung, nach der Heilung mit Extension dorsale und ulnare Ansicht.

Bei der zweiten Dislocationsform, Rotation um die senkrechte Achse allein, ist die Hand nicht nur nicht wie gewöhnlich ulnarwärts adducirt, sondern fällt in die verlängerte Achse des Vorderarmes oder ist sogar

radialwärts abducirt. Das Ulnarköpfchen bildet oft nach innen einen starken Vorsprung. Der Vorderarm ist hierbei pronirt, während die Hand mehr in Supination steht. Der äussere Rand des Radius ist etwas eingeknickt und verkürzt.

§. 1677. Die Erklärung für die Einknickung des äusseren Randes des Radius haben wir schon oben gegeben. Pouteau glaubt jedoch, dass das obere Ende des unteren Fragmentes durch den Musculus ponator quadratus

Fig. 239.

Fractur des unteren Endes des Radius.
Malgaigne, Knochenbrüche und Verrenkungen, I. Bd. S. 596, Fig. 108.

Fig. 240 a.

Fig. 240 b.

Bruch des unteren Endes des Radius. Letzterer senkrecht durchschnitten.
Malgaigne, Knochenbrüche und Verrenkungen, I. Bd. S. 596, Fig. 110.

nach innen gezogen werde und dass der Zwischenknochenraum durch diese Dislocation aufgehoben würde. Der Process. styloid. radii werde dabei nach aussen und oben geleitet.

Voillemier widerspricht ebenfalls dieser Ansicht von Pouteau, weil in dem Gebiete der Fractur kein Knochenzwischenraum bestehe, und er glaubt dieselbe auf eine grössere Gewalteinwirkung und auf ein tieferes Eindringen des oberen Fragmentes in die Substanz des unteren nach der äusseren Seite desselben schieben zu müssen.

Voillemier erklärt ferner die schiefe Einkeilung dadurch, dass die

Hand schräg mit dem vorgestreckten Daumenballen auffällt, das innere Ende des oberen Bruchfragmentes ruht auf der entsprechenden Bruchfläche des unteren Fragmentes, während das äussere Ende des oberen Fragmentes in die spongiöse Masse des unteren eindringe, so dass hierdurch ein Heben des Process. styloid. radii bedingt sei.

Malgaigne meint indes, dass dieselbe besonders durch das stärkere Umwerfen des unteren Fragmentes nach hinten und oben entstehe. Hierbei dringe das obere Fragment mehr nach hinten in das untere ein, während die beiden Fragmente vorn in Berührung bleiben. Zur Illustration seiner Ansicht giebt er 3 Zeichnungen (Fig. 239, 240a, 240b).

In der Fig. 240a sieht man den Radius und die Ulna von der hinteren Seite. Der Process. styloid. radii befindet sich fast auf derselben Fläche wie der vordere Gelenkrand und der Process. styloid. uln.

Der hintere Rand der Pfanne ist bedeutend nach oben verschoben, während der vordere nach unten weit vorragt. Die Gelenkfläche sieht somit nach hinten und unten, statt wie im normalen nach unten und vorn.

In Fig. 240b ersieht man dies noch klarer. Diese Figur zeigt den Durchschnitt des Radius, vorn ist der Radius abgeplattet, hinten ragt das untere Fragment nach hinten vor, der hintere Rand der Pfanne ist bedeutend nach oben verschoben, während der vordere bedeutend nach unten vorsteht, gleichzeitig ist aus der Figur zu ersehen, dass die Gelenkfläche nach hinten sieht.

Der Process. styloid. radii hat sich hierbei also nicht nach aussen entfernt, wie es bei der Annahme von Pouteau, dass das untere Fragment mit seiner Bruchfläche nach innen weiche, geschehen musste, sondern nach hinten umgedreht. Diese Umkehrung des Gelenkfortsatzes des Radius hat ein Emporsteigen des Process. styloid. radii und eine bedeutende Störung im Radioulnargelenke zur Folge.

Die Cavitas sigmoid. stellt sich zu dem stehengebliebenen Capit. ulna schief.

Die beiden Gelenkflächen des radioulnaren Gelenkes werden von einander entfernt, es entsteht eine Art Diastasis der beiden Knochen, der Griffelfortsatz der Ulna ist von dem Handgelenk verlassen worden.

Robert Smith hat diese beiden Ansichten, dass der Pronator quadratus (nach Pouteau) durch Contraction oder die Einkeilung des oberen Fragmentes in das untere die Verschiebung desselben bedinge, bekämpft; er ist der Ansicht, dass die an der Radialseite bestehende Verkürzung die Folge der Rotation des unteren Fragmentes sei.

Comminutivfractur.

Es erübrigt hier noch, einige Worte betreffend der Comminutivfractur anzuführen; die Deformität ist bei derselben meist gross, wir haben oben schon erwähnt Fig. 235, 236, dass der Breitendurchmesser vergrössert ist. Die Gegend oberhalb des Gelenks ist äusserst schmerzhaft und stark geschwollen. Die Anschwellung nimmt besonders auch das Handgelenk ein, letzteres ist sehr schmerzhaft. Die Verletzung kommt oft im Alter zur Beobachtung. Einige schöne Präparate giebt uns Hamilton S. 275, Fig. 244, 245, 246.

Hamilton theilt einen Fall mit, wo anfänglich keine Dislocation bestand und wo nach 2 Tagen erst das Gelenk zu schwellen begann, woraus der betreffende Arzt eine sternförmige Splitterfractur des unteren Endes des Radius diagnosticirte. Die Diagnosis wurde durch die Section bestätigt.

Bigelow glaubt, dass in diesem Falle, wo die Fissuren in das Gelenk eindringen, die Entstehungsart folgende sei. Die obere Grenze der ersten Handwurzelreihe wirke wie ein Keil und dränge das Gelenkende des Radius aus einander. Nach der Ansicht der meisten Chirurgen wird indes die Splitterung durch das einkeilende obere Fragment besorgt.

Er glaubt ferner, dass mancher von Ankylosis gefolgten Vorderarmfractur diese Verletzung zu Grunde liege.

§. 1678. Dritte Dislocationsform. Rotation des unteren Fragmentes um die Axis transversa et anterior posterior. Besteht diese Dislocation, so hat man ausser der oben für die erste Dislocationsform erwähnten Deformität ein bedeutendes Vorspringen der Ulna nach innen, die Hand ist meist radialwärts abducirt, die Ulna bildet auf der vorderen und äusseren Seite einen starken Vorsprung, der Aussenrand des Radius ist entsprechend der Bruchstelle etwas eingeknickt. Solange die Ulna nicht selbst gebrochen ist, was auch zuweilen vorkommt, oder die Gelenkbänder des Radioulnargelenks nicht zerrissen sind, können die Bruchflächen des Radius sich nicht so weit über einander schieben, dass sich eine Verkürzung an der Radialseite des Vorderarmes nachweisen lässt. Die Verkürzung, welche ohne diese complicirenden Accidentia zuweilen besteht, lässt sich nur auf der Dorsalseite nachweisen, wo normaliter die Länge des Radius grösser ist, als auf der Vola. Letzteres ist, wie wir oben sahen, durch die oft erwähnte Rotation des unteren Fragmentes um seine Querachse bedingt.

Die Verkürzung tritt bei der gleichzeitigen Fractur der Ulna oder bei Zerreissung des Lig. triangulare besonders stark ein und lässt sich an der Radialseite nachweisen. Die Verkürzung entsteht indes auch schon durch die Rotation um die Axis ant. post.

Von der dritten Dislocationsform geben beifolgende Zeichnungen (Fig. 241, 242 und 243) einen klaren Ueberblick. Dieselben sind nach der Natur angefertigt. Es bestand hier ausser einer starken dorsalen Dislocation des unteren Fragmentendes auch gleichzeitig noch eine grosse radiale Abduction desselben und consequentes Vorspringen des Ulnarköpfchens; das untere Fragment war um die Axis anterior posterior rotirt. Das Ulnarköpfchen war nach aussen incomplet luxirt.

In diesem Falle bot sich mir die grösste Dislocation dar, welche ich je für diese Form gesehen habe.

Auf den ersten Anblick machte die Configuration ganz den Eindruck einer Luxation. In diesem Falle sowohl, wie auch in einem früheren, hat sich, in Parenthesis bemerkt, die Extension ganz vorzüglich bewährt; es ist absolut keine Deformität noch Functionsstörung zurückgeblieben (vergl. Fig. 241, 242 und 243 vor und nach der Behandlung).

§. 1679. Die vierte Abart der Dislocation und dadurch bedingte Deformität ist diejenige, wo das untere Fragment nach vorn verschoben ist.

Dieselbe entsteht in ähnlicher Weise wie die Fractur mit Dislocation des unteren Fragmentendes auf das Dorsum.

Beim Falle auf das Dorsum der Hand wird dieselbe volarwärts hyperflectirt und es reisst das Lig. carp. dorsale den Epiphysentheil

des Radius ab, häufiger den hinteren Rand (Linhart). Unter dem Gewicht des Körpers weicht das obere Fragment nach dem Dorsum der Hand hin und drängt das untere Fragment nach vorn.

Die Deformität ist viel stärker als bei der ersteren Dislocationsform. Die Finger sind mehr gebeugt, fest in der Hohlhand ein-

Fig. 241.

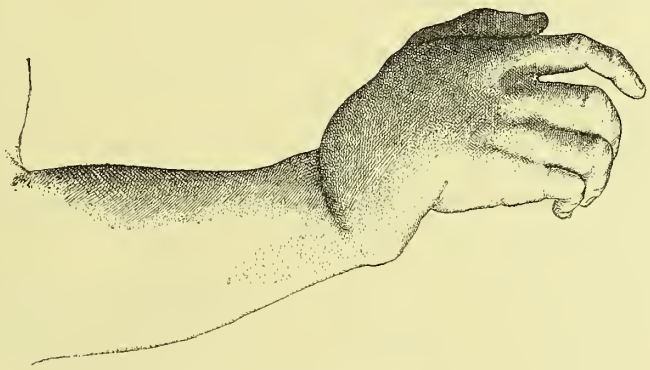

Fig. 242.

Fig. 243.

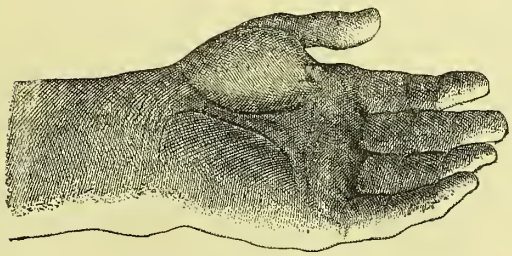

Nach der Heilung.

geschlagen, die Mittelhand ist dorsal flectirt. Es bestehen auch hier zwei Vorsprünge in der Nähe des Gelenkes; der an der Dorsalseite vom oberen Fragmentende gebildete Vorsprung ist am deutlichsten und geht quer über den Vorderarm hinüber, um zuweilen an der Ulnarseite durch das stark nach hinten subluxirte Ulnarköpfchen am meisten zu prominiren.

Unmittelbar unterhalb dieses Vorsprunges, dem Gelenke mehr genähert, liegt eine tiefe Rinne, welche vor dem Capitulum ulnae am tiefsten ist und von da quer nach aussen verläuft, um gleichzeitig etwas nach oben gegen die Bruchstelle des Radius anzusteigen; dieselbe rührt her von dem Abweichen des unteren Fragmentes und des Carpus nach der Vola hin.

Die Anschwellung an der Palmarseite, welche von dem unteren Fragmente des Radius und dem Carpus gebildet wird, ist weniger prominent, weil sie von den starken Flexorensehnen und vom Blutextravasate verdeckt ist; nur an der Ulnarseite bildet das Os pisiforme einen starken Vorsprung, welcher gleichzeitig die von ihm entspringende Sehne des Flexor carpi ulnaris als scharfkantigen Rand stark emporhebt.

Oberhalb dieser Erhöhung ist eine querliegende Vertiefung zu entdecken, welche von dem Entweichen des oberen Fragmentes nach dem Dorsum hin herrührt.

Der Tiefendurchmesser des Gelenkes ist stark vergrössert und der Vorderarm ist mehr cylindrisch, der Breitendurchmesser meist vermindert.

Es dringt der vordere Rand der Diaphyse in das spongiöse Gewebe des unteren Fragmentstückes ein, während bei der früheren Dislocation die hintere Wand der Diaphyse dies übernimmt.

§. 1680. Complicationen. Schliesslich sind als Complicationen noch folgende zu erwähnen.

Wenn die Gewalt nicht ganz erschöpft ist, so kann die Ulna im unteren Ende brechen oder es kann der Process. styloid. ulnae abgerissen werden, oder es können die Ligamente des Radioulnargelenkes zerreissen, und es entsteht gleichzeitig eine Luxation der Ulna nach vorn oder nach hinten oder nach aussen mit oder ohne Zerreissung der Integumente. Der Radius kann auch mehrfach zerbrechen.

Die Radiusepiphyse kann auch an letzter Stelle gesplittert sein.

§. 1681. Complication mit gleichzeitiger Fractur der Ulna. Am häufigsten ist die Radiusfractur a) mit derjenigen der Ulna complicirt und zwar ist entweder der Process. styloid. der Ulna abgerissen (seltener) oder der Körper der Ulna mehr oder weniger nahe seiner Epiphyse gebrochen (häufiger); der Ulnarbruch liegt meist höher als der Radiusbruch. Dieser Bruch der Ulna ist hierbei meist ein gezahnter, die Dislocation ist daher eine geringe.

Die Fractur beider Knochen ist seltener als die Fractur des Radius allein. Wenn die beiden Knochen fracturirt sind, so verschieben sich die beiden unteren Fragmente mit dem Carpus meist nach rückwärts, während die oberen gegen die Vola vorstehen.

Die Bruchflächen verlassen sich hierbei nicht, sondern schieben sich höchstens zur Hälfte über einander und sind meist winklig eingeknickt. Die Deformität ist dann eine characteristische. Oberhalb der Handwurzel liegt am Rücken eine starke Vorwölbung. Die Ebene der Hand und Handwurzel geht oberhalb des Carpus in die weiter nach vorn liegende des Vorderarmes wie durch eine Treppenstufe über. Diese Fractur liegt zuweilen sehr nahe am Gelenke, bis $^1/_2$''. Die Dia-

gnosis ist gegeben durch die Verstellung und speciell durch die leicht nachweisbare abnorme Beweglichkeit in einer Linie hinter dem Process. styloid. radii. Der Vorsprung ist meist besonders deutlich am Dorsum, weniger an der Vola. Crepitation ist deutlich nachweisbar. Der Durchmesser von vorn nach hinten vergrössert.

§. 1682. b) Die Complication mit der Fractur des Process. styloid. ulnae giebt die gleichen Symptome und Configurationen wie die eben erwähnte; der Unterschied liegt hauptsächlich darin, dass die Einknickung in unmittelbarster Nähe des Gelenkes situirt ist.

Die Fractur des Process. styloid. ulnae entsteht gerne bei der zweiten Unterart der Fractura radii durch Fall auf das Dorsum der Hand, wie Linhart dies durch Experimente bewiesen hat.

König hat diese complicirte Fractur oft gesehen. Das untere Radiusfragment sieht hierbei nach der Vola hin; es besteht auf dem Dorsum in der Gegend des Handgelenks eine Vertiefung, während darüber erst die Erhöhung von dem oberen Radiusfragmente folgt und an der Vola die Erhöhung sich der Gegend des Gelenkes nähert. Gleichzeitig besteht oft eine starke Blutung im Gelenke.

Man entdeckt bei dieser Fractur das abgebrochene Ulnarköpfchen an der ulnaren Seite des volaren Vorsprunges; dasselbe ist von einer Seite zur andern beweglich.

Gleichzeitig entdeckt man, die Ulna von oben nach unten verfolgend, am unteren Ende derselben die Bruchflächen oder den Einknickungswinkel resp. die Bruchspalte.

Bei der Abreissung des Ulnarköpfchens entsteht sehr gerne gleichzeitig die zweite Dislocationsform, so dass die Hand radialwärts bedeutend abgeknickt ist.

Das abgerissene Stück des Process. styloid. ulnae kann auch zuweilen sehr klein sein, so dass es der Palpation entgeht.

Diese Form der Dislocation kehrt auch bei der nächstfolgenden Complication wieder.

§. 1683. Zerreissung des Lig. lat. int. und des Lig. triangulare. E. Moore hat durch Untersuchungen am Cadaver und durch Experimente nachgewiesen, dass das Lig. lat. int. sowie die Cartilago triangularis zerrissen sein können. Hierbei kommt der Process. styloid. ulnae entweder unterhalb des Lig. annul. zu liegen und wird daselbst fixirt oder die Ulna luxirt.

Wenn die Cartilago triangularis zerreisst, so tritt hierbei der gelockerte Process. styloid. ulnae nach innen aus dem Gelenke hervor, während das untere Fragment mit der Hand stark nach aussen und das obere Ende nach innen weicht, so dass eine Einknickung des Radius oberhalb des Process. styloid. radii besteht. Die Reposition des unteren Fragmentendes ist dann sehr leicht, indes tritt keine Verheilung des Lig. triangul. ein. Die beiden Vorderarmknochen lassen sich in entgegengesetzter Richtung weit an einander vorbeischieben.

Die Diagnosis dieses Leidens ist hauptsächlich gegeben durch die starke Prominenz des Ulnarköpfchens nach innen, durch die Einknickung oberhalb des Process. styloid. radii, durch die Verbreiterung

des Gelenkes und durch die abnorme Beweglichkeit der beiden Knochen in entgegengesetzter Richtung.

§. 1684. Complication mit percutaner oder einfacher Luxation des Ulnarköpfchens. Die Fractur kann auch mit Luxation des unteren Endes der Ulna complicirt sein. Diese Verletzung entsteht unter der Einwirkung von stärkeren Gewalten; sie ist daher auch oft complicirt mit Verletzungen der Haut, der Sehne, mit comminutiver, complicirter Fractur des Radius und entsteht meist durch Fall auf das Dorsum der Hand.

Bei der Fractur mit Dislocation des unteren Fragmentes nach dem Dorsum hin weicht die luxirte Ulna gern nach vorn und umgekehrt bei der Dislocation desselben nach der Vola hin.

Der Gelenkkopf der Ulna ragt dann oft durch die Wunde weit hervor. In Folge dieser Verletzung, wenn sie mit einer Wunde verbunden ist, kann eine Gelenkeiterung etc. eintreten.

Fig. 244.

Eingekeilter Bruch. (Verfassers Sammlung.)

Fig. 245.

Comminutiver Bruch. (Verfassers Sammlung.)

Fig. 246.

Bigelow's Fall von comminutivem Bruch des unteren Endes des Radius.

Hamilton, übers. von Rose, S. 275, Fig. 94, 95 u. 96.

§. 1685. Complication mit Zerschmetterung der Epiphyse. Wir haben oben erwähnt, ich verweise auf den Voillemier'schen Fall (s. Fig. 224, 225 S. 234) und meinen Fall (Fig. 232, 233 S. 241), dass sehr oft, zumal bei alten Leuten, verticale Fissuren von der Querfractur ins Gelenk hineindringen. Dieselben rufen stets eine intensivere Entzündung an der Fracturstelle und secundäre Entzündung des Gelenkes selbst hervor, das Gelenk ist entsprechend der Spaltung der Epiphyse verbreitert. Nach dieser Verletzung bleibt sehr gerne eine Ankylosis des Gelenkes zurück.

§. 1686. Doppelfractur des Radius. Als Complication muss noch eine gleichzeitige Fractur in einem höher gelegenen Theile des Radius hervorgehoben werden, wie ich einen Fall vorher erwähnte.

Dr. Batler theilt einen Fall mit, wo die Fractur an der Basis des Process. styloid. radii begann, von dort schief nach innen ins Handgelenk hinein verlief und $^1/_5$ der Gelenkfläche mit abbrach.

Gleichzeitig bestand eine Fractur des Radius im Uebergangstheile des mittleren zum unteren Drittel.

§. 1687. Complicirte Eröffnung des Radiocarpalgelenks. Als letzte Complication muss noch die Eröffnung des Radiocarpalgelenkes hervorgehoben werden. Ich habe 2 solcher Fälle beobachtet und 1mal dieserhalb die Resection ausgeführt.

§. 1688. Folgen der Fractur. Pseudarthrose, Deformität und Ankylosis. Unter den 98 Hamilton'schen Fällen fehlte niemals die Consolidation, indes blieb sehr oft eine grosse Deformität zurück, nur in 26 Fällen fehlte dieselbe vollständig. In allen übrigen Fällen blieb eine mehr minder grosse Deformität und consequente Ankylosis zurück.

Hamilton theilt einen Fall mit, wo ein Knabe sich mit 12 Jahren in Deutschland eine Fractur zuzog und erst in seinem Mannesalter von Hamilton untersucht wurde. Es bestand eine Verkürzung des Radius von 1″ und zwar durch Einkeilung, während die Ulna in unveränderter Länge den Radius nach unten überragte. Es liegt hier nahe anzunehmen, dass durch die primäre Verletzung eine Störung im Längenwachsthum entstand.

Im Allgemeinen darf jedoch wohl behauptet werden, dass bei einer jeden bis dahin geübten und selbst noch so gut durchgeführten Behandlung dieser Fractur mit etwas ausgeprägter Verstellung fast ausnahmslos eine bedeutende Deformität und Ankylosis zurückbleibt; die letztere ist meist so stark, dass sie Monate, selbst 1 Jahr in Anspruch nimmt, ehe eine ordentliche Gebrauchsfähigkeit des Gelenkes wieder erlangt wird; zuweilen ist die Deformität eine dauernde. Die Gefahr der Entstehung von Ankylosis ist besonders bei alten Leuten sehr gross. Letzteres ist zum grossen Theile Folge der senilen Atrophie des Knochens und der hierdurch bedingten stärkeren Splitterung desselben resp. der consequenten Gelenkentzündung.

Die Ankylosis mag vielleicht auch wohl zum Theile Folge der weniger eifrig aufgegriffenen gymnastischen Behandlung seitens des energielosen Alters sein; zum grössten Theile ist jedoch die bestehende stärkere Splitterung des unteren Fragmentes und die secundäre Gelenkentzündung als Ursache für die Ankylosis anzuschuldigen. — Die Splitterung ihrerseits ist ausserdem nicht nur wegen der senilen Knochenatrophie eine stärkere, sondern auch noch besonders wegen der relativ grösseren Gewalteinwirkung. Die Alten stürzen bei dem Mangel der jugendlichen Elasticität in ihren Bewegungen viel unbehülflicher hin, so dass das untere Radiusende nach dem eingetretenen Rissbruche die ganze Gewalt des fallenden Körpers zu tragen hat.

Ein Fall auf die Hand würde daher selbst bei gleicher Knochenbeschaffenheit bei denselben zu einer stärkeren Splitterung der unteren Epiphyse führen. Mir fällt es daher auch stets sehr auf, dass bei Radiusfracturen des Alters die primäre Deformität, die Schwellung des Handgelenkes und die Schmerzhaftigkeit der Bewegungen schon von Anfang an eine sehr grosse ist und sich nach Ablauf von einigen Tagen besonders steigert und oft lange Zeit eine äusserst grosse und intensive bleibt, und stets eine bedeutende Deformität und hartnäckige Ankylosis zur Folge hat. Alles dieses deutet auf das Entstehen der secundären Gelenkentzündung als Folge der stärkeren Splitterung des unteren Fragmentendes mit Sicherheit hin und zeigt die Nothwendigkeit einer besonders aufmerksamen Behandlung.

Bei einer nach der Fracturheilung bestehenden Deformität besteht auch stets ein stärkerer Callus, eine intensivere Ankylosis, Behinderung der Rotation und Flexion, welche selbst die Gelenkentzündung lange überdauert.

Die Flexion ist besonders bedeutend vermindert, weil die Flexoren von dem oberen Fragmente nach vorn dislocirt und über die Norm gespannt sind.

Nach meinem Dafürhalten ist die Erklärung für diese Functionshemmung jedoch auch noch eine andere. Der vordere Rand der Gelenkgrube des Radius, welcher physiologisch nach oben zurückweicht, um dem Os naviculare zur Ermöglichung der stärkeren Flexionsfähigkeit des Carpus Platz zu machen, ist bedeutend herabgestiegen und stösst viel früher an die vordere Fläche des Os naviculare an. Es entsteht durch das Anstossen ein mechanisches Hinderniss für die Flexion der Hand. Letzteres wird durch die Betrachtung der Fig. 228 und 229 deutlicher; an dem Präparate sah man dies noch viel klarer.

Bei einer voraufgegangenen Entzündung des Gelenkes als Folge der Comminutivfractur ist die Ankylosis naturgemäss eine besonders hartnäckige und zwar wegen der Verwachsung der Gelenkflächen mit einander, wegen der entzündlichen Infiltration der Gelenkbänder und der Verwachsung der Sehnenscheiden unter einander, sowie mit den Gelenkbändern und dem entzündlichen Callus.

An letzter Stelle ist das mechanische Hinderniss seitens des hypertrophischen Callus zu erwähnen, welch letzterer hauptsächlich als Folge der Reposition der Fragmente resp. der Splitterung derselben aufzufassen ist.

Hueter fügt noch bei, dass der entzündliche Callus sich zwischen die Sehnen vorschiebe und deren Spiel hemme. Er schiebt die Entstehung desselben hauptsächlich auf den Nichtgebrauch des Gipsverbandes (?) und der in Folge dessen eintretenden Panarthritis traumatica; letztere entstehe besonders bei alten Leuten in Folge der Splitterung.

Am längsten bleibt meist die Anschwellung an der volaren Seite bestehen, welche wahrscheinlich durch die secundäre Entzündung der Sehnen und der Sehnenscheiden als Folge des Druckes seitens des oberen Fragmentes entsteht; eine gleiche Anschwellung besteht auch zuweilen am Dorsum unterhalb des Lig. annul. Die Anschwellung an der Vola ist indes auch sehr oft Folge der bestehen gebliebenen Dislocation des oberen Fragmentes nach der Vola hin und der consequenten Callushyperproduction.

Die Ankylosis des Handgelenkes kann daher eben so sehr Folge der abgelaufenen Entzündung, der Verwachsung der Gelenkflächen, selbst der Gelenkbänder und Sehnenscheiden und der Deformität sein. An letzter Stelle ist noch ganz besonders die Retraction aller umgebenden elastischen Gewebe der Gelenkbänder, der Sehnen, der Muskeln etc. anzuklagen, welche ihrerseits die Consequenz ist der fehlerhaften Behandlung mittelst drückenden Gipsverbänden und des zu lange fortgesetzten Gebrauches der festen Verbände, welche alle Theile des Gelenkes zu dauernder Ruhe verurtheilt.

Die Gelenkbänder sind geschwollen und secundär durch die langdauernde Ruhe resp. durch die elastische Retraction verkürzt. Alle elastischen Gewebe müssen, wie wir dies oft hervorgehoben haben, physio-

logisch gedehnt werden, wofern ihre Elasticität nicht zu Grunde gehen soll; dieselbe geht auf Kosten der Dehnbarkeit des Gewebes selbst und der Beweglichkeit des Gelenkes um so mehr verloren, je länger dieselben in dem gleichen Zustande der Ruhe verharren.

Hierzu kommt noch speciell für die Gelenkkapsel, dass selbst für den Fall keine Gelenkentzündung bestanden hat, bei den zum Zwecke der Wiedergewinnung der verlorenen Dehnbarkeit der Gewebe vorgenommenen gymnastischen Bewegungen Zerreissungen der Kapsel mit Blutungen etc. entstehen und secundär eine Entzündung des Gelenkes zur Entwickelung kommen kann.

Distorsionssynovitis.

Das Gleiche findet auch für die Distorsionsentzündung der Gelenkbänder, der Sehnen und Sehnenscheiden statt. In Folge der Zerreissungen entstehen in den einzelnen Organen Entzündungen. Die Gefahr solcher Zerreissungen ist um so grösser, je länger die Theile stille gestellt, je inniger die Verwachsungen und Verlöthungen sind.

Dass die Deformität, die Callushyperproduction etc. nicht allein die Schuld der Ankylosis tragen, ist schon durch die Beobachtung demonstrirt, dass die Functionsstörung nicht gleichen Schritt mit der Deformität hält, dass selbst Fälle von Ankylosis ohne Dislocation und umgekehrt starke Dislocationen ohne Ankylosis zur Beobachtung kommen, oder dass die sehr oft mit der Dislocation verbundene Ankylosis mit der Zeit ganz verschwindet. Indes ist nicht zu leugnen, dass mit dem Grade der Dislocation die übrigen Gefahren der Callushyperproduction, der primären und secundären Gelenkentzündung, der Sehnenscheidenbetheiligung, des mechanischen Hindernisses für die Flexion etc. sich steigern.

§. 1689. Ischämie. An letzter Stelle entsteht noch, allerdings unabhängig von dieser Fracturform selbst, indes relativ oft und in Folge des bei derselben zu fest angelegten Gipsverbandes eine eigenthümliche Erkrankung der Muskeln, welche uns Volkmann, Kraske, Schede und v. Leser genauer kennen gelehrt haben. Dieselbe entsteht durch eine Ischämie der Muskeln (v. Leser) und ist um so mehr zu fürchten, je länger der Verband gelegen, je stärker er das Glied constringirt hatte. Wenn der zu feste Verband lange gelegen hat, so ist das Leiden meist unheilbar.

§. 1690. Résumé der Ursachen der Functionsstörung. Die Function leidet also entweder durch die Deformität, durch zu starke Callusproduction, durch die primär traumatische Entzündung des Gelenkes, Verwachsung der Gelenkfläche, durch die Durchwachsung der Sehnen mit Callusmassen, durch die Entzündung der benachbarten Sehnenscheide und Verwachsung derselben mit den Sehnen, durch die Retraction der Gelenkbänder und der Weichtheile und durch die Entwickelung der Distorsionsgelenkentzündung und zuletzt noch durch Ischämie.

Das Urtheil fast aller Chirurgen geht dahin, dass die Deformität selten ganz zu vermeiden ist, sobald die primäre Dislocation eine

grosse ist, und dass die Function fernerhin bei jungen Leuten selten dauernd leidet, dass dieselbe bei alten Leuten aber fast ausnahmslos monatelang, in einzelnen Fällen sogar dauernd gestört bleibt.

§. 1691. Diagnosis. Die Diagnosis der Fractur ist aus dem Obigen gegeben. Dieselbe ist bei der typischen Fractur im Allgemeinen durch folgende prägnante Symptome characterisirt: 1. eine mehr minder starke Wölbung an der Beugeseite entsprechend dem unteren Ende des oberen Fragmentes, die etwas oberhalb des Gelenkes beginnt und von da nach oben ansteigt; 2. eine mehr minder starke, tiefer als die vorige gelagerte Vorwölbung an der Dorsalseite, ganz nahe am Gelenke; 3. eine seichte Vertiefung an der Dorsalseite, gleich oberhalb der Vorwölbung; 4. eine Vertiefung unterhalb der volaren Erhöhung; 5. fixer intensiver Fracturschmerz auf Druck oberhalb des Gelenkes, nicht oder weniger im Gelenke.

Das umgekehrte Verhältniss besteht bei der 4. Dislocationsform. Bei der 2. Form ist neben den Symptomen der 1. Dislocationsform die radiale Abductionsstellung der Hand, das Höherstehen des Process. styloid. radii, die Einsenkung oberhalb desselben am radialen Rande des Radius etc. Bei der 3. fehlen die Zeichen der 1. Form.

Die Symptome sind so prägnant, dass nur eine Verwechselung dieses Leidens mit der Luxation der Hand dorsalwärts resp. volarwärts stattfinden kann, je nachdem das untere Fragment auf das Dorsum oder nach der Vola hin verschoben ist.

Vorerst ist hierbei zu erwägen, dass die Luxation ausserordentlich selten vorkommt, dass fernerhin die Deformität sich leicht durch einen an der Hand ausgeübten Zug ausgleichen lässt, während dieselbe sich ebenso rasch wieder einstellt, sobald der Zug nachlässt. Ausserdem muss man die Entfernung des Process. styloid. der Ulna und des Radius zur Handwurzellinie und zum Daumen in gleichem Beugungswinkel auf beiden Seiten, der gesunden und kranken, mit einander vergleichen. Dieselbe ist bei der Fractur nicht verändert.

An letzter Stelle kann man oft eine abnorme Beweglichkeit, zuweilen sogar mit Crepitation verbunden, in einer Linie oberhalb des Carpus klar machen.

Ein wichtiges differentielles Zeichen ist fernerhin noch gegeben in der Entfernung der Spitze des Mittelfingers von der oberen Grenze der dorsalen Vorwölbung. Dieselbe ist auf der kranken Seite 1—2″ grösser, als die gleiche Entfernung von der Spitze des betreffenden Fingers bis zur oberen Grenze des Carpus (Gelenkfuge) auf der anderen Seite beträgt.

Bei der Luxation ist die Entfernung ganz gleich.

Bei der Fractur mit der Dislocation des unteren Fragmentes nach dem Dorsum hin findet man den Radius an der Rückseite verkürzt, bei derjenigen, wo gleichzeitig eine Drehung desselben nach oben, aussen und hinten stattgefunden hat, ist der äussere Rand des Radius eingeknickt und die Entfernung vom Process. styloid. radii zum Epicondyl. ext. gleichfalls verkürzt.

Bei der Fractur bewegt sich der Process. styloid. radii mit dem unteren Fragmente, während derselbe bei der Flexion der luxirten Hand stille steht.

Der Process. styloid. radii steht bei der Luxation bedeutend unterhalb des dorsalen Vorsprunges, der oberen Grenze des Carpus und vor demselben, während er bei der Fractur seine normale Lage zum Carpus, indes nicht zur Diaphyse des Radius bewahrt hat.

Letztere Veränderung ist indes eine geringe, dieselbe ist höchstens etwas vorn von der Diaphyse gewichen.

§. 1692. Behandlung. Die Behandlung dieser Fractur hat verschiedene Indicationen zu erfüllen: a) die Dislocation der Fragmente zu heben, b) die Bildung der Ankylosis als Folge der Gelenk- und Sehnenscheidenentzündung und Verwachsung, der bestehenden Deformität, der Callushyperproduction, sowie der zu lange fortgesetzten Ruhe des Gelenkes und der elastischen Retraction aller Gewebe, die Entwickelung der secundären Gelenkentzündung und der Ischaemia muscul. zu hindern.

Die Grösse dieser Aufgabe wächst im Allgemeinen mit dem Grade der Dislocation. Es wird daher vor Allem unsere Aufmerksamkeit auf die Vermeidung der Entstehung der Deformität zu richten sein.

§. 1693. Die Hebung der Dislocation. Beim Fehlen der Dislocation ist die Aufgabe eine leichte. Es genügt alsdann die Application eines einfachen immobilisirenden Verbandes, indes haben wir bemerkt, dass selbst bei einer scheinbar fehlenden Dislocation die dorsale Schwingung des unteren Radiusendes oft verloren geht.

Durch die Schwellung der Umgebung entgeht oft dem Untersucher das Bestehen der Dislocation; trotzdem kann die Dislocation oft zumal in den Fällen eine recht bedeutende sein, wo die Fragmente in einander geschoben sind, ohne dass eine bedeutende Winkelstellung eingetreten ist.

Es ist daher selbst für diese Fälle des anscheinenden Fehlens der Dislocation geboten, der Entdeckung der Verstellung die nöthige Aufmerksamkeit zu schenken, weil bei der Ineinanderschiebung der Fragmente für die Gelenkfläche trotzdem schon ein bedeutendes Abweichen von der normalen Achse resultirt und weil mit der Einkeilung oft eine bedeutende Splitterung verbunden ist, so dass die Fractur nachträglich durch die Entwickelung der Gelenkentzündung, Callushyperproduction etc. sehr leiden kann.

Es ist daher auch in diesen Fällen selbst bei scheinbar fehlender Dislocation zweckmässig, die Extension anzuwenden.

Die Motive werden nachher noch klargelegt.

Besteht eine Dislocation, so hat man von jeher die verschiedensten Mittel gegen dieselbe empfohlen; die Behandlung hat bezüglich der Hebung der Dislocation den verschiedensten Indicationen zu genügen.

Bisheran verwandte man, wiewohl von der Dislocation allein nur ein Theil der Functionsstörungen abhängig ist, seine Aufmerksamkeit fast ausschliesslich auf die Hebung der letzteren und glaubte hiermit der Aufgabe der Behandlung Genüge geleistet zu haben. Es kommen jedoch genug Fälle von Ankylosis und Functionsstörung ohne das Bestehen einer besonderen Dislocation zur Beobachtung; es sind dementsprechend auf jeden Fall auch noch andere Verhältnisse zur Vermeidung der Functionsstörung mit zu berücksichtigen.

Die Dislocation kann, wie erwähnt, in mehrfacher Weise auftreten, a) bildet das untere Fragment durch Drehung um die Querachse einen Vorsprung nach dem Dorsum hin (Rotation um die Querachse nach hinten), b) das äussere Ende des unteren Fragmentes ist sammt dem Process. styloid. radii nach oben, hinten und aussen dislocirt, resp. nach der Vola hin gewichen (Rotation um die anterior posterior Achse), c) die Dislocationen a und b sind vereinigt, d) ist noch eine Consequenz der Dislocation b zu berücksichtigen, wo der Knochenzwischenraum besonders bei hochgelegenen Fracturen verengert ist, e) ist zuweilen der Process. styloid. ulnae bei gleichzeitigem Zerreissen der Ligamente des Radioulnargelenkes, zuweilen auch der Cartilago triangularis nach innen dislocirt, hierbei ist die Rotation um die senkrechte Achse der Epiphyse sehr stark, resp. die Diastasis des Process. styloid. eine bedeutende, f) das Ulnarköpfchen ist nach aussen luxirt, g) das untere Epiphysenende ist durch senkrechte Fissuren in mehrere Stücke gespalten und weichen diese letzteren aus einander.

Um den gestellten Indicationen zu genügen, sind die verschiedensten Verbände empfohlen; es sei mir hier erlaubt, die wichtigsten derselben anzuführen. Im Allgemeinen wendet man in der Neuzeit fast ausschliesslich den Gipsverband oder jeden anderen, rasch erhärtenden Verband an. Die Fragmente haben nach der Reposition nach der Anschauung der Chirurgen wenig Neigung, sich wieder in der alten Ausdehnung zu dislociren, so dass man scheinbar in der Lage ist, mit Leichtigkeit die verbesserte Lagerung der Fragmente bis zum Erhärten des Verbandes dauernd zu erhalten.

Diese Ansicht der leichten Repositionsfähigkeit der Fragmente kann ich nur bedingungsweise zugeben.

Die Bruchfläche ist eine grosse, gezahnte, so dass bei einer bestehenden Einkeilung die Reposition sogar sehr schwierig ist.

Man ist wenigstens nach der Entfernung des Verbandes sehr oft über die Grösse der bestehenden Deformität überrascht.

Es muss daher die Deformität entweder durch die Retraction der elastischen Gewebe wiederum entstanden sein oder war überhaupt gar nicht aufgehoben und wurde durch die Spannung der darüber gelagerten gespannten Sehnen vorgetäuscht.

Bei stärkerem Zuge an der Hand wird, wie man sich an der Leiche überzeugen kann, die dorsale Corticalis des oberen Fragmentes nur tiefer in das Epiphysenende am Dorsum hineingetrieben, und es verschwindet, worauf man den grössten Werth legt, die dorsale Deformität zum Theile, während sie an der Vola und für den vorderen Rand noch weiter besteht.

Ich habe einen Fall beobachtet, wo am Dorsum die Niveaudifferenzen relativ sehr gering waren und wo trotzdem an der Vola die Deformität ganz frappant zu Tage trat. Die Behandlung war nach den Regeln der Kunst geleitet worden.

Auf jeden Fall empfiehlt es sich daher, bei der Gipsverbandbehandlung sich alle 8 Tage von der richtigen Stellung der Fragmente zu überzeugen und den ersten Verband besonders recht frühzeitig zu erneuern, weil sich gern die Dislocation, wie wir noch sehen werden, in der ersten Zeit nach Ablauf von 5—6 Tagen, unter dem Verschwinden der bestehenden Weichtheilanschwellung secundär wiederum

einstellt, oder die noch bestehende, gar nicht aufgehobene Dislocation erst recht sichtbar wird.

König verwirft daher bei starker Anschwellung und grosser Dislocation aus den gleichen Gründen, welche ich eben anführte, die Anwendung des Gipsverbandes.

§. 1694. Weitere Einwürfe gegen den Gipsverband. Der immobilisirende feste Verband hat ausserdem noch eine Reihe anderer Nachtheile; als besonderer Uebelstand ist hervorzuheben, dass man das Glied nicht überschaut, und dass sehr leicht eine Reihe von localen Vorgängen an der Fracturstelle vor sich geht, ohne dass der Chirurge sie ahnt.

Man zwängt, da man den grössten Werth auf die genaueste Einrichtung der Fragmente legt, das Glied in eine bestimmte forcirte Stellung hinein und fixirt es gewaltsam in derselben. So entsteht zuweilen ein Druckgeschwür, selbst Phlegmone, oder gar Gangrän oder Ischämie.

Im Uebrigen kann der Gipsverband selbst bei regelrechter primärer Correction der Dislocation die letztere nicht stabilisiren. Unter dem Gipsverbande tritt eine Atrophie des Fettgewebes an den anschwellenden Gelenkenden am Daumen etc. ein, wodurch dem Strebepfeiler des extendirenden Gipsverbandes der Stützpunkt entzogen wird und die physiologische Retraction der elastischen Gewebe das Uebergewicht über erstere erlangt. Die Druckwirkung des Gipsverbandes auf die excentrisch verschobenen Fragmente geht gleichfalls frühzeitig durch die Abnahme der traumatischen und entzündlichen Infiltration verloren.

Ich habe 2mal nach der Anlegung des Gipsverbandes, 1mal seitens eines sehr beschäftigten Arztes, welcher als früherer Assistenzarzt, ein grosser Verehrer von der Gipsverbandbehandlung war und in seiner 10jährigen Praxis zum mindesten 500 Gipsverbände angelegt hatte, eine ausgedehnte Gangrän des Vorderarmes und schliesslich Verkrüppelung der Hand und ein anderes Mal in der Praxis eines 2. Arztes eine ausgedehnte Druckphlegmone, ein 3. Mal eine ausgedehnte septische Phlegmone entstehen sehen, ohne dass man gerade Fehler gegen die vorschriftsmässige Application des Verbandes mit Sicherheit supponiren konnte.

Dem Gipsverbande gebührt trotzdem jedenfalls weitaus der Vorzug vor den zahlreichen anderen Verbänden, welche bei dieser Fractur empfohlen worden sind; man hat es bei der Anlegung des Verbandes noch am meisten in seiner Gewalt, durch eine zweckentsprechende Extension der bestehenden Dislocation entgegenzuarbeiten, wiewohl allerdings nicht zu leugnen ist, dass man mit jedem Schritte, welchen man in der Application des Verbandes weiter thut, um so weniger von der Stellung der Fragmente orientirt ist. Es vereinigen sich hier viele Umstände, um das Bild der Fragmentstellung im Geiste des Chirurgen zu verwischen.

Der Gips, die Bindetouren etc. werden an einer Stelle etwas dicker angelegt, so dass man sich hierdurch schon täuschen lässt und sich ein falsches Bild von der Fragmentstellung entwirft.

Ausserdem ist es sehr schwer, die manuelle Extension für die ganze Dauer der Anlegung des Verbandes stetig in der gleichen Stärke und in der gleichen Richtung wirken zu lassen.

An dritter Stelle muss man zur effectvollen Reposition nicht nur extendiren, sondern auch gleichzeitig durch Druck auf die Fracturstelle wirken und dieselbe flectiren. Der Druck lässt sich schwer dosiren, und es kann gerade durch letzteren sehr leicht an der Fracturstelle Phlegmone etc. entstehen.

An vierter Stelle muss der Chirurge diese Extension einem Zweiten überlassen, so dass er nicht mehr für die richtige Einstellung der Fragmente einstehen kann; er ist somit bezüglich dieses letzteren Punktes fast vollständig von dem Assistenten resp. Wärter abhängig.

Ich sehe hierbei von unwillkürlichen Bewegungen seitens des Patienten, von einer veränderten Stellung des Oberarmes ganz ab, alles Umstände, die geeignet sind, den Chirurgen zu täuschen. Man braucht sich daher im Allgemeinen nicht zu wundern, dass nachträglich trotz der grössten Sorgfalt seitens des Chirurgen oft eine viel grössere Dislocation bei der Abnahme des Verbandes zu Tage tritt, als man nach der aufgewendeten Sorgfalt erwarten durfte.

Ich gestehe daher sehr gerne, dass ich, wenngleich ich mit der Gipsbehandlung im Allgemeinen zufrieden sein durfte, doch zuweilen eine bedeutende Deformität als das Resultat der sorgfältigen Behandlung beobachtete; noch viel weniger günstig war ich in Bezug auf die Ankylosis.

Das Gleiche habe ich auch selbst nach der sorgfältigsten Behandlung der Fractur von anderen Aerzten constatirt.

Oft genug habe ich selbst in Fällen, wo die Dislocation eine sehr geringe und die nachherige Deformität gleichfalls nicht besonders gross war, zumal bei alten Leuten oft eine langdauernde, schmerzhafte Ankylosis nach der Fractur entstehen sehen, welche zuweilen keiner Behandlung wich.

Man wird mir hier einwerfen, dass man bei einer frühzeitigen Entfernung des Verbandes die bestehende Dislocation noch stets beheben und durch zweckmässige Behandlung die Ankylosis heilen kann, indes ist dies auch nur bedingungsweise richtig.

Meine Thierexperimente und Beobachtungen haben mich zur Genüge überzeugt, dass mit dem Tage der Entfernung von der Verletzung die Hindernisse der Reposition sich steigern und die Gefahren der Ankylosis wachsen. Es wird daher die Reposition, wenn sie am 1. Tage nach der Verletzung nicht gelang, nachher zum mindesten bedeutend erschwert. Letzteres ist besonders wegen der bestehenden Einkeilung der Fall.

Wenn man überhaupt den Gipsverband anlegen will, so mag man zuerst die permanente Extension für einige Tage anlegen, um die primäre Retraction der elastischen Gewebe, wodurch das grösste Repositionshinderniss gegeben wird, gar nicht entstehen zu lassen und die Correction der Fragmente wenigstens für kurze Zeit zu sichern, um dann nachträglich, während der Extensionsverband noch liegt und noch weiter wirkt, den Gipsverband zu appliciren.

Der Gipsverband ist also nach meiner Meinung, abgesehen von den zahlreichen übrigen, ihm anheftenden Fehlern, selbst wenig geeignet, die Dislocation der Fragmente bei der Radiusfractur zu beheben.

§. 1695. Behandlung der ersten Dislocationsform. Nach dem früher Mitgetheilten ist es vor Allem geboten, die Fractur entsprechend der Dislocationsform zu behandeln.

Es muss bei der ersten Dislocationsform das nach dem Dorsum rotirte untere Fragment nach der Vola zurückgeleitet werden. Die augenblickliche Reposition wird, wie man gewöhnlich annimmt, durch eine leichte an der Hand ausgeführte Extension, während der Daumen des Chirurgen einen Druck auf die Vorwölbung an der volaren Seite der Hand ausübt, leicht erzielt. Der Verband soll alsdann die reponirten Fragmente fixiren.

Cooper und Goyrand suchten zur Erzielung dieser Indication durch untergelegte Kissen, welche durch Druck auf den Vorsprung der Fragmente wirkten, die richtige Coaptation zu erzielen. Ueber das Kissen waren

Schienen angebracht, die volare Schiene entsprach bei ihrer Application mit ihrem schrägen Abschnitte dem unteren Fragmente, die dorsale Schiene reichte bis über die Handwurzel hinunter. Auf diese Weise wird das untere Fragmentstück volarwärts geleitet, das untere Fragment wird über den Rand des Keilkissens volarwärts abgehebelt.

Fanger erreicht dies dadurch, dass man den Arm und die Hand auf eine doppelte schiefe Ebene legte. Der Vorderarm liegt an der einen Seite der schiefen Ebene, während die Hand über die andere Seite hinabhängt; die Hand übt durch ihre Schwere gewissermassen die Extension aus.

Skine fixirte den Vorderarm mit nach unten gewandtem Ulnarrande zwischen Schienen und legte den Arm hierauf in eine Mitella, während die vom Verbande freie Hand, ihrem eigenen Gewicht folgend, nach unten sank und sich in ulnare Adduction stellte. Es übte also die Hand durch ihr Eigengewicht eine permanente Extension nach innen aus.

Dupuytren erreichte dies durch noch wirksamere Mittel; er adducirte die Hand über eine an dem Ulnarrande des Armes angebrachte Schiene, welche an ihrem vorderen Ende eine in einem stumpfen Winkel abgehende Platte trug; an letztere wurde die Hand fixirt. Beide Methoden wirkten hauptsächlich gegen die Abductionsstellung der Dislocationsform.

Blandin, Smith, Hamilton und andere legten gleichfalls einen grossen Werth auf die Adductionsstellung der Hand und gebrauchten pistolenförmig geformte Schienen.

Roser verwirft die Adductionsstellung, weil dieselbe nicht auf das obere Radiusfragment wirken könne. Die Behandlung ist nur passend bei der 2. Dislocationsform, wo nur eine Rotation des unteren Fragmentes um die Axis anter. post. besteht.

Die gleichen Zwecke hat man durch permanente Extension mittelst verschiedener Maschinenverbände zu erreichen gesucht.

Hierbei wird gleichzeitig das Ulnarköpfchen, zumal dann, wenn es nach innen dislocirt ist, gegen den Carpus gedrängt.

Die Vergrösserung des hierbei meist verengerten Knochenzwischenraumes wurde durch graduirte Compressen, Rollen oder Schienen erzielt, welche früher schon erwähnt worden sind.

Die eben angedeuteten Behandlungsmethoden sind zu verwerfen, weil sie in ihrer Wirkung nicht genug den verschiedenen Dislocationsformen Rechnung trugen, die letzteren nehmen hauptsächlich Rücksicht auf die Abductionsstellung der Hand etc., während die perverse Stellung des oberen Fragmentes und die fehlerhafte Rotation des unteren um die Querachse etc. kaum Berücksichtigung fanden. Im Uebrigen ist es nicht möglich, durch Schienen etc. die mitgetheilte Correctur dauernd zu erhalten. Ausserdem hat die Schienenbehandlung grosse Schattenseiten zum Theile gemeinsam mit der Gipsverbandbehandlung.

§. 1696. Einwürfe gegen die Schienenbehandlung. Wenn die Schienen ordentlich wirken sollen, so müssen sie ziemlich fest angelegt werden; ohne dies können sie absolut keinen Einfluss auf die Reposition der Fragmente ausüben. Ohne feste Anlegung des Verbandes ist eine Reposition der Fragmente unmöglich.

Das feste Anlegen von Schienen hat unstreitig grosse Nachtheile zur Folge; der grösste Nachtheil ist der, dass leicht eine circumscripte oder gar diffuse Phlegmone etc., wie wir es für den Gipsverband erwähnten, eintreten kann.

König verwirft den Gipsverband bei starker Anschwellung ganz und gar, empfiehlt nach Roser eine gut gepolsterte Dorsalschiene, welche vom Condyl. int. beginnt und bis zu der zweiten Phalangenreihe hinabreicht.

Dieselbe wird mit flectirter herabhängender Hand bis zum Carpalgelenke, welches nicht von den Bindetouren eingeschlossen ist, applicirt. Unter dem Rücken der Hand wird ein Keilkissen, welches mit seiner Basis bis zum oberen Ende des Fragmentes reicht, geschoben. Dasselbe wird daselbst auf das auslaufende Ende der Schiene fixirt (Fig. 247).

Durch die Application dieser Schiene wird das obere, nach der Vola dislocirte Fragment nach der Dorsalschiene hingezogen, während das untere von dem Keilkissen gegen die Vola gedrängt wird.

Roser und König halten diese Behandlung für ausreichend, die Abductionsstellung der Hand wird hierdurch auch gebessert, indes für den Fall dieses nicht einträte, so könne man noch eine radiale Schiene zufügen, welche durch den Druck seitens umgelegter Compressen ulnarwärts adducirend wirke.

Eine zweite Gefahr, welche mit der Application von Schienen und Gipsverband verknüpft ist, besteht darin, dass durch den nöthigen Druck eine Entzündung des Gelenkes und der Sehnenscheiden entsteht. Es ist ja nicht zu leugnen, dass Ruhe ein sehr gutes Mittel ist zur Bekämpfung von traumatischen Entzündungen, indes ist es doch auffällig, wie gerade nach den intracapsulären Fracturen sowohl des Schulter- und Ellenbogen- als des Handgelenkes, besonders bei alten Leuten, so häufig durch die intracapsuläre Splitterung eine Ankylosis trotz der angewandten Ruhe zurückbleibt. Ich glaube es hauptsächlich auf den Umstand schieben zu müssen, dass durch

Fig. 247.

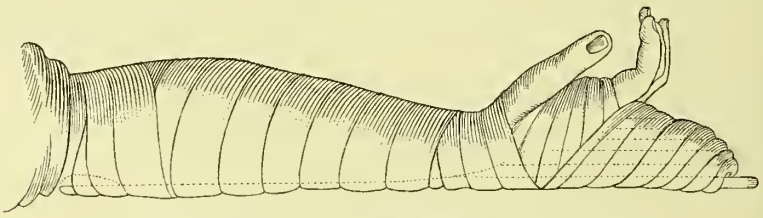

Dorsalschiene (Roser) zur Behandlung der Fractura radii.
König, II. Bd. S. 143, Fig. 22.

die Constriction seitens des Schienenverbandes die Resorption des im Handgelenke gesetzten, blutig serösen Exsudates verhindert wird und so eine Entzündung des Gelenkes entsteht, resp. unterhalten wird.

Die Entzündung kann in Bezug auf Ex- und Intensität eine beschränkte sein, kann indes auch das Gebiet des Gelenkes überschreiten, auf die Sehnenscheiden übergreifen und somit eine Verwachsung der Gelenkflächen und der Gelenkkapsel unter einander, sowie mit den Sehnen und Sehnenscheiden zur Folge haben.

Die dritte Gefahr liegt in der Nothwendigkeit, die Ruhigstellung lange ausdehnen zu müssen; durch die elastische Retraction der Kapsel, der Gelenkbänder etc. entsteht ebenfalls wieder leicht Ankylosis. Die nachfolgenden gymnastischen Bewegungen leiten die Distorsionsgelenkentzündung ein.

Malgaigne macht gleichfalls darauf aufmerksam, dass leicht eine Ankylosis zurückbleibt; die Steifigkeit der Finger und des Handgelenkes sei Folge des Druckes seitens des Verbandes.

Er verwirft daher alle Schienen, welche über die Gelenke hinüberreichen; die Hand soll frei in vollkommenster Erschlaffung sein.

Die Gelenksteifigkeit entsteht bei der Schienenbehandlung ferner häufig durch die übermässige Callusproduction.

Es ist für mich eine feststehende Thatsache, dass durch einen etwas festen Verband die Production der Callusmasse bedeutend befördert wird, und dass speciell die Callusproduction bei der Gipsverbandbehandlung, im

Allgemeinen noch mehr bei der Schienenbehandlung eine relativ reichlichere und viel üppigere ist, als bei der Extensionsbehandlung.

An letzter Stelle sei noch bemerkt, dass die Behandlung mittelst der Schienen die Dauer der Heilung sehr ausdehnt; 3 bis 4 Wochen wird allgemein als die kürzeste Frist für die Behandlung der Vorderarmfractur angegeben.

Je länger das Glied nicht gebeugt wird, um so eher wird die Ankylosis unter den gleichzeitig eben erwähnten Uebelständen des Druckes und der elastischen Retraction der Gewebe entstehen.

Hierbei tritt viel eher eine Verfettung der Musculatur ein, welche um so mehr zu fürchten ist, als die Ankylosis des Gelenkes eine höhere Anforderung an die Thätigkeit der Muskeln stellt. Einmal sah ich selbst nach der Schienenbehandlung eine Krallenhand entstehen.

Die Behandlung mittelst Gipsverband, sowie Schienenverband ist daher, wenn irgend wo, so bei der Fractura radii zu verwerfen.

§. 1697. Behandlung mittelst permanenter Extension. Die Extension hat mir gezeigt, dass alle diese Eventualitäten nicht zu befürchten sind. Dieselbe hat vor Allem den eminenten Vortheil, dass man das verletzte Glied stets vor Augen hat, und dementsprechend die Entwickelung einer Entzündung, Gangrän, überhaupt eines jeden üblen Ereignisses als Folge der Verletzung selbst etc. gleich entdeckt. Es kann ferner eine Entzündung des Gelenkes und seiner Umgebung, eine Phlegmone, Gangrän, Ischämie der Muskeln durch den Druck seitens einer einschneidenden Bindentour etc. absolut nicht entstehen. Man ist sogar bei der Application des Verbandes noch in der Lage, anfänglich entzündungswidrige Mittel, Eisblase und nachher frühzeitig die gymnastische Behandlung in Anwendung ziehen zu können. Die letztere wirkt entzündungswidrig durch den verminderten Gelenkcontact, die Extension selbst durch die Verringerung des intracartilaginealen Druckes, durch die Ueberwindung der Retraction der umgebenden elastischen Gewebe, durch den Druck seitens der gespannten Kapsel etc. auf den entzündlichen Gelenkinhalt.

Man sieht daher auch unter der Anwendung der Extension und des Eises die primärtraumatische Entzündung rasch schwinden.

§. 1698. Entzündungswidrige Wirksamkeit des Extensionsverbandes durch Druck. Der Druck wird allerdings auch von dem Gipsverbande und den Schienen dem Gelenke übermittelt und hierin liegt neben der mitgetheilten Ruhe hauptsächlich die grosse Wirkung des Contentivverbandes gegen die Gelenkentzündung. Der Druck ist jedoch schwer genau zu controlliren und abzumessen und wird leicht zu gross, so dass durch die Strangulation Entzündung entsteht, resp. die traumatische Entzündung unterhalten wird.

Bei der Extension haben wir neben dem allseitigen Druck und der Ruhigstellung des Gelenkes die Wirkung der Entlastung des Knorpeldruckes und die Möglichkeit der zeitweiligen Aenderung des Gelenkcontactes, welches, wie wir schon früher hervorgehoben haben, besonders wichtig ist. Das Handgelenk ist gerade von den Sehnen und straffen Gelenkbändern umgeben, welche demselben fest anliegen und welche eine ausserordentlich grosse elastische Dehnbarkeit besitzen.

Letzteres muss vorhanden sein, damit dem Gelenke physiologisch die Möglichkeit der grösseren Excursion der Bewegungen gegeben wird. Wir

sehen daher auch z. B. nach einer partiellen Handgelenkresection die Knochenwandflächen durch die elastische Retraction der Muskeln, Sehnen etc. direct mit einander in Contact treten.

Das Handgelenk disponirt daher auch nach Fracturen gerade wegen der grossen elastischen Retractionsfähigkeit der umgebenden Weichtheile, speciell der Sehnen, welche nach Traumen durch die Entzündung in der Umgebung durch den Reiz seitens der dislocirten Fragmentenden noch gesteigert wird, besonders zu Entzündungen und zur Ankylosis. Durch die elastische Retraction der Gewebe stehen die Gelenkenden dauernd unter einem zu hohen Drucke.

Durch die permanente Extension wird die elastische Retraction überwunden; dieselbe gestattet ferner schon frühzeitig, vom 5. Tag ab, leichte Bewegungen etc.

Die gleichen Gelenkflächen dürfen physiologisch, zumal in einem verletzten, mehr oder weniger entzündeten Gelenke nicht dauernd unter einander in Contact stehen.

Durch die nach 5 Tagen vorgenommene gymnastische Behandlung wird der Gelenkflächencontact gewechselt, so dass keine Druckusur und Verwachsung entsteht.

Bei der Extensionsbehandlung findet nirgends eine Strangulation statt.

Alle Gefahren, welche daher von einem zu starken constringirenden Drucke (Phlegmone, Gangrän, Entzündung der Sehnen und des Gelenkes, Ischaemia der Muskeln, Callushyperproduction, Verfettung der Muskeln etc.) entstehen, sind daher bei der Extensionsbehandlung ausgeschlossen, nicht zu befürchten.

Es drohen ferner viele Gefahren von Seiten einer zu protrahirten Heilungsdauer und zu lang ausgedehnten Ruhe des Gelenkes und Inactivität der Muskeln.

§. 1699. Wirkung der Extension durch Abkürzung der Heilungsdauer. Die Folgen der zu langen Heilungsdauer sind bei der Extensionsbehandlung gleichfalls nicht zu befürchten, da dieselbe abgekürzt wird, und zwar auf 10, resp. 14 Tagen, je nach dem Grade der Dislocation, Splitterung, Alter des Individuums.

Man kann dem Patienten schon zu dieser Zeit nach der Entfernung der Extensionswirkung auftragen, leichte Handleistungen zu verrichten. Mit Bestimmtheit habe ich die frühesten Termine der Behandlung noch nicht fixirt, da ich von einem längeren Zeitraume allmählig zu einem kürzeren vorgeschritten bin.

Augenblicklich lasse ich den Verband nicht länger als 12 bis 14 Tage liegen. Soviel darf ich indes heute schon, nachdem ich mindestens 80 Fälle mit der Extension behandelt habe, sagen, dass die Zeitdauer ganz bedeutend abgekürzt ist und für gewöhnlich nicht mehr als 14 Tage beträgt.

Entsprechend der Abkürzung der Heilungsdauer ist auch die Functionsstörung eine viel geringere und die Beweglichkeit des Gelenkes eine viel grössere. Je länger die Gewebe, Muskeln und Bänder unthätig, resp. ihre Ansatzstellen einander genähert sind, um so grösser ist der Grad der Verfettung, der Verwachsung unter einander und der secundären elastischen Retraction. Bei Anwendung der Extension ist man fernerhin in der Lage, wie dies auch bei jedem Besuche in der regulären Morgens- und Abendsvisite seitens des Assistenten geschieht, vom 5. bis 6. Tage ab, schon ziemlich ausgiebige Bewegungen der Hand vorzunehmen. Dieselben werden von Tag zu Tag in ausgiebigerem Massstabe vorgenommen.

Es ist einleuchtend, dass jede Behandlung, welche die frühzeitige Bewegungen des Gelenkes ohne Gefährdung der Fracturheilung gestattet, jeder anderen Methode in Bezug auf die Wirksamkeit gegen die Ankylosis vorzuziehen ist.

Die Resultate sind daher in Bezug auf die Verhütung der Gelenk-

steifigkeit ganz ausgezeichnete, so dass sie nichts zu wünschen übrig lassen. Die wenigstens unter meiner früheren Behandlung mittelst Gipsverbänden fast stets folgende Gelenksteifigkeit, welche selbst bei jungen Leuten mindestens 1, selbst oft 2 bis 3 Monate und bei Alten oft bis $^1/_2$ Jahr und noch länger andauerte, fehlt oft ganz und ist nur in höchst geringem Massstabe und für die Dauer von höchstens einigen Wochen vorhanden.

§. 1700. Wirkung durch Verminderung der Callushyperproduction. Die Besprechung der Gelenksteifigkeit als Folge der übermässigen Callusproduction, fällt vielfach mit derjenigen der Deformität zusammen.

Es ist hier auch schon seit langem eine feststehende Thatsache, dass bei einer exact geleiteten Extensionsbehandlung die Callusbildung, z. B. bei der Fractur des Femur, hauptsächlich deshalb, weil die Fragmente gehörig reponirt werden, eine viel geringere ist, als bei der früheren mit Gipsverband geleiteten Behandlung.

v. Bruns ist hierin allerdings anderer Ansicht, und verweise ich bezüglich dieses Gegenstandes auf die nächstens erscheinende Arbeit: Die Behandlung der Fracturen mittelst permanenter Extension. Es sei hier nur hervorgehoben, dass sich gerade am unteren Radiusende bei der oberflächlichen Lage desselben das fast vollständige Abhandensein des peripheren Callus und überhaupt die Geringfügigkeit des Callus nachweisen lässt.

Ich habe früher schon erwähnt, dass die übermässige Callusproduction vielfach von dem gesteigerten entzündlichen Vorgange an der Fracturstelle als Folge einer strangulirenden Bindentour abhängig ist. Dieser Punkt fand daher schon früher seine Erledigung. Die Callushyperproduction hängt jedoch zum grössten Theile von der unrichtigen Einstellung der Fragmente ab. Je besser die Fragmente reponirt sind, um so weniger Callus wird gesetzt.

§. 1701. Wirksamkeit durch gute Correction der Dislocation. Die Gewichtsextension richtet die Fragmente am besten ein.

Man ist im Stande mittelst derselben gegen alle Dislocationsformen energisch vorzugehen. Die Extension wurde schon von Diday, Huguier und Velpeau mittelst Bindentouren, von Letzterem mittelst complicirten Maschinerien zu erreichen versucht.

Die Idee der Extension ist stets als eine richtige anerkannt worden, indes wurde die maschinelle stets mit Recht wieder verworfen, weil der vom Volarende gesetzte Druck auf die Dauer nicht ertragen wurde.

Einen grossen Schritt weiter machte auf dem Gebiete der Extension die Methode Fanger's, welche den Arm auf eine doppelt geneigte schiefe Ebene placirte und die volarwärts flectirte Hand über den abgestumpften Winkel der beiden Ebenen, an der den Vorderarm entgegengesetzten Seite herunterhängen liess. Das eigene Gewicht der Hand bildete die Extension. Das Gleiche gilt von der Methode von Cline.

Die Extension wird auch bei der Anlegung eines festen Verbandes benutzt, da der feste Verband die Hand in der extendirten Stellung zu erhalten hat. Wenn indes die Extension wirklich die Reposition stabilisiren soll, so muss der Verband recht fest angelegt werden, was indes, wie wir sahen, nicht ertragen wird; ausserdem wirkt der Verband nicht dauernd extendirend, wie wir oben erwähnten.

§. 1702. Behandlung bei der I. Dislocation. Es besteht eine Rotation des unteren Fragmentes um die Querachse nach dem Dorsum hin, das Fragment steht in einem Winkel mit der Spitze nach der Vola hin; es besteht gleichzeitig eine Seitenverschiebung und Einkeilung. Die dorsale Corticalis des oberen Fragmentes ist in die spongiöse Masse des unteren eingeschoben. Das Periost ist hierbei an der dor-

salen Seite meist noch erhalten, während es volarwärts eingerissen ist. Es kommt daher hauptsächlich darauf an, das untere Fragment die Rotation nach vorn wieder zurücklegen zu lassen. Zu diesem Zwecke legt man im Gipsverbande die Hand in starke Flexion.

Die Extension wird in der Weise am besten ausgeführt, dass der Arm auf ein Bruchbrettchen (mit longitudinalen Längsschnitten) placirt wird. Dasselbe trägt an seinem unteren Ende eine Klappe, welche in ihrem aufgeklappten Zustande das untere Ende um 5—6″ von der Bettoberfläche hebt.

Das Bruchbrettchen hat die Länge von einem Vorderarme, und auf dasselbe wird in der bekannten Weise der Vorderarm durch Heftpflastercirkeltouren befestigt.

Der abgerundete Rand des Brettchens schneidet mit der Bruchlinie des oberen Fragmentes ab. Der Vorderarm wird mit der Volarfläche (pronirt) aufgelegt.

Die Extension wird nur über den unteren Rand über die Basis des Brettchens nach unten derart ausgeführt, dass die Hand in starker volarer Flexion steht.

Die an der Hand angebrachte Extension zieht dieselbe nach unten und zwingt sie in eine volare Flexionsstellung.

Die Flexion des Handgelenkes kann man nach Belieben entsprechend dem Grade der Dislocation forciren, je nachdem man die Extensionsschnüre, welche über ein am unteren Bettende befindliche Rolle läuft, unter das Niveau des unterstützenden Bruchbrettchens senkt, und je nachdem man das Gewicht steigert.

Besondere Aufmerksamkeit muss man darauf verwenden, dass das untere Ende des Diaphysenfragmentes mit dem unteren Rande des Brettes abschneidet.

Durch diese Extensionswirkung wird das nach hinten und oben gewichene untere Fragment nach vorn und unten und das obere durch den Druck seitens der Unterlagen dorsalwärts geleitet.

Zur dauernden Coaptirung tragen speciell die gedehnten Sehnen der Extensoren (Supinator long., Ext. carp. rad., Ext. communis long., Ext. dig. minimi, Ext. carp. uln. und die Sehne des Daumens, Abduc. pollic. long., Ext. pollic. lic. brevis und long. und Ext. digit. indicis) bei. Ganz besonders wird sich noch an der Reposition die Fascia des Vorderarmes und der gedehnten Hand, sowie das Lig. carpi dorsale, welches aus der Fascia hervorgeht, betheiligen. Dieses Band schickt nach vorn zu den longitudinal auf den Knochen verlaufenden Leisten, Scheidewänden, Brücken, welche das Band in feste Verbindung mit dem Radius und der Ulna versetzen und fächerförmige Lücken für die Sehnen bilden.

Bei der Fractur sind diese innigen Verbindungen meist nicht zerrissen, und durch einen Zug an der Hand und der Fascia wird gleichzeitig das ganze Fasciengehäuse in Spannung versetzt. Dasselbe pflanzt den corrigirenden Zug auf das untere Fragment fort.

Die Sehnen üben ebenfalls an den Leisten einen Zug aus und ziehen resp. drücken das untere Fragment, welches mit dem unteren Ende die Achse des Armes nach aussen, hinten und oben verlassen hat, in dieselbe zurück.

Durch die Dehnung dieser Sehnen wird das untere Fragmentstück nach vorn gedrängt, zumal sie gerade bei der volaren Flexion stark gedehnt werden. Der Hauptzug wird indes vom Lig. carp. dors. proprium und gleichfalls von den hinteren Rändern der Ligg. carp. lat. ext. und int. (sive ulnare et radiale) ausgeführt. Alle diese gedehnten und gespannten

Theile werden das untere Fragment zwingen, den gleichen Weg zurückzulegen, welchen es bei der Entstehung der Fractur vorher gemacht hatte. Durch diesen Zug am unteren Fragmente wird gleichzeitig das am Dorsum meist erhaltene Periost gedehnt, welches gleichfalls sich mit den übrigen Kräften zur Reposition des nach dem Dorsum hin abgewichenen Fragmentes vereinigt. Letzteres wird vom Perioste nach hinten gezogen.

Das obere Fragment wird auch gleichzeitig von dem durch das Kissen oder Brett auf dasselbe von vorn nach hinten ausgeübten Drucke nach hinten geleitet.

In letzter Zeit lege ich noch einen besonderen Werth auf die directe Reposition des oberen Fragmentes nach dem Dorsum hin. Es wird daher dasselbe durch eine Heftpflastercirkeltour direct dorsalwärts quer extendirt. Die abfallenden Enden des Heftpflasterstreifens werden an einen Galgen oberhalb des Bettes fixirt. Damit die Hand fixirt bleibt, werden hierbei ausserdem von dem hinteren Rande der beiden nach oben zum Galgen führenden Streifen zwei Streifen nach dem Kopfende des Bettes geführt. Dieselben sind einerseits mit dem quästionirten Seitenrande vernäht und andererseits

Fig. 248 a.

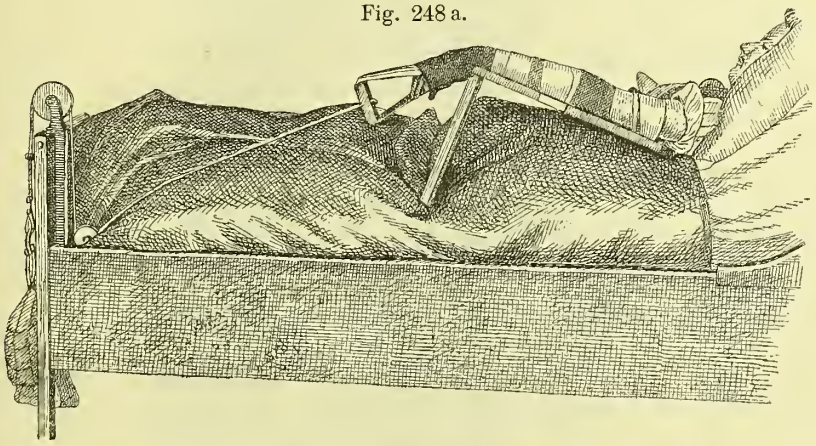

Extensionsmethode bei der Dislocation des unteren Fragmentes nach dem Dorsum hin.

an dem seitlichen Bettrande des Kopfendes fixirt, welcher der kranken Seite entspricht.

Zur Sicherung der Fixation ist es ausserdem oft noch geboten, das obere Ende des Vorderarmes nach der gesunden Seite radialwärts durch eine quer umgelegte Heftpflasterschlinge zu fixiren. Thut man das nicht, so läuft man Gefahr, dass dasselbe nach der gesunden Seite hinweicht.

Das Brettchen, welches den Steigbügel bildet, muss sehr breit sein, zumal bei einer etwas höher liegenden Fractur, weil sonst von den beiden Streifen die Fragmente comprimirt und einander genähert werden, woraus eine Verengerung des Spatium interosseum resultirt.

Zur Vereinfachung des Verbandes und um den Gebrauch des Brettchens überflüssig zu machen, kann man die Querextension nach dem Dorsum hin nur vermittelst eines Steigbügels über einen Galgen leiten und etwas stark wirken lassen (10 Pfund). Ausserdem führt man hierbei die Querextension vom unteren Ende des Oberarmes nach vorn aus und von der hintern Seite nach vorn und unten. In welcher Weise das geschieht, vergl. Extensionsbehandlung.

Es ist hierbei noch hervorzuheben, dass die Hand oft supinirt steht, während der Vorderarm sich in Pronation befindet; durch die mittelst

der Extension in die Pronationsstellung ausgeübte Rotation wird die Hand dem pronirten Vorderarm entgegengeführt.

Fig. 248 a giebt ein Bild von der Applicationsweise des Verbandes. Für den Fall eine Einkeilung des oberen Fragmentes in die spongiöse Masse des unteren besteht, so wird diese am besten durch eine stärkere Extension behoben werden und nach gelungener Cor-



Fig. 248 b.

rection durch einen leicht wirkenden Zug in der erwähnten Position erhalten.

Es vereinigen sich gerade beim Handgelenke alle Gewebe der dorsalen Seite, um das dorsalwärts verschobene untere Fragment nach vorn zurückzuschieben und dauernd daselbst zu fixiren.

Ich habe in den letzten Jahren eine grosse Anzahl von Fracturen

des Radius (mindestens 80) mit dieser Dislocationsform beobachtet und jedesmal gesehen, dass sich auch die schwersten Formen mit dieser Extensionsmethode ausgleichen lassen. Ich muss hier noch darauf aufmerksam machen, dass die Reposition der Fragmente oft schwer gelingt, und dass man dann den Handgriff von König-Roser anwenden soll, bei welchem die Hand stark dorsal flectirt und dann erst extendirt wird. Es muss also, wie ich allerwärts betone, die Implantation aufgehoben werden.

Die beiden stärksten Dislocationen, welche ich jemals beobachtete, habe ich in den oben erwähnten Fig. 235—238 und Fig. 242—243 dargestellt. Der Erfolg war in beiden Fällen sowohl quoad configurationem als functionem ein ausgezeichneter.

Bei einer Fractur mit Verstellung des unteren Fragmentes gegen die Vola hin wird man, wie sich aus dem Obigen ergiebt, die permanente Extension in der Supinations- und Dorsalflexionsstellung der Hand und des Vorderarmes machen müssen, so dass der Vorderarm auf dem Dorsum ruht. Das obere nach dem Dorsum verschobene Fragment wird hierbei durch Druck seitens des Brettchens volarwärts, resp. mittelst eines quer extendirenden nach der Vola wirkenden Heftpflasterstreifens volarwärts geführt, während das volarwärts dislocirte untere Fragment nach dem Dorsum hin gezogen wird (s. Fig. 248b).

§. 1703. Rotation um die Axis anterior posterior. Hierbei weicht das untere Fragment mit dem Process. styloid. radii nach aussen, oben und hinten, während die Handfläche sich in Supination befindet.

Noch stärker wird dieses Nachaussenweichen des Process. styloid. radii, wenn eine Splitterung der Gelenkfläche stattgefunden, oder wenn selbst auch die Ligg. triang. et radio-uln., wodurch die Ulna mit dem Radius verbunden ist, zerrissen sind; hierbei ist ebenfalls das Capit. uln. noch stärker nach innen, ulnarwärts, dislocirt, resp. oft sogar luxirt.

An letzter Stelle ist auch zuweilen das untere Ende des Process. styloid. uln. abgerissen.

Die Verstellung ist meist gleichzeitig mit der ersten Unterart der Dislocation des unteren Fragmentes, der Drehung nach hinten, combinirt (dritte Form), zuweilen nicht, besonders dann, wenn das Köpfchen der Ulna nach innen dislocirt oder sogar luxirt ist, oder wenn dasselbe abgerissen ist. Zuweilen ist sie auch mit der vierten Unterart der Dislocation des unteren Fragmentes nach vorn vereinigt.

Es wird selbstverständlich gegen diese Dislocation je nach der begleitenden Unterart der Rotation um die Querachse nach hinten oder nach vorn die Extension in der Volar- oder Dorsalflexionsstellung nöthig.

Bei der einfachen Rotation um die Axis anterior posterior wird das untere Ende des Vorderarmes radialwärts (3—5 Pfund), die pronirte Hand (6—10 Pfund) und das obere Ende des Vorderarmes ulnarwärts (3—5 Pfund) extendirt.

Nehmen wir an, dass gleichzeitig die Dislocation des unteren Fragmentes nach dem Dorsum hin besteht (dritte Form); hier wird die Extension an der pronirten, volarflectirten und adducirten Hand

ausgeführt. Wenn indes die Dislocation des unteren Fragmentes nicht dorsalwärts stattgefunden hat, so hat man die Flexionsstellung nicht nöthig.

In diesen Fällen braucht man nur die radiale Abductionsstellung der Hand allein ins Auge zu fassen.

Im ersteren Falle wird die Extension der pronirten Hand über das Bruchbrettchen oder über einen nach dem Dorsum hin wirkenden Heftpflasterring nach unten gemacht, so dass die Hand volarflectirt steht. Um gegen die radiale Abduction der Hand vorzugehen, muss man eine Heftpflastercirkeltour oberhalb der Fracturstelle anlegen und die Zipfel in der bekannten Weise zu einer Schlinge vernähen und radialwärts fixiren, resp. mittelst Gewicht wirken lassen.

Die abfallenden Enden des Streifens können auch an eine Latte des entgegengesetzten Bettrandes befestigt werden.

Damit der ganze Vorderarm nicht radialwärts weicht, ist's nöthig, denselben unterhalb des Ellenbogengelenkes durch eine Cirkeltour nach aussen quer ulnarwärts zu extendiren, resp. zu befestigen.

Der longitudinale Zug nach unten wird gleichzeitig ulnarwärts geleitet, woraus eine ulnare Adduction der Hand und des Fragmentes resultirt.

Durch die forcirte Adductionsstellung wird das Lig. lat. ext. rad., welches vom Process. styloid. radii zum Os naviculare geht, gespannt. Dasselbe übt einen Zug an dem nach oben und aussen gewichenen Process. styloid. radii aus und zieht denselben nach unten und innen zurück. Diese Wirkung wird noch vermehrt durch den Umstand, dass sehr oft das Periost an der äusseren Seite des Radius erhalten ist, so dass die auf das untere Ende ausgeübte extendirende Kraft bei Erhaltung des Periostes sich auf das obere fortpflanzt und dasselbe gleichzeitig nach vorn und aussen zieht.

Bei einer gleichzeitig bestehenden Dislocation des oberen Fragmentes nach der Vola hin wird also diese extendirende Kraft sich auch geltend machen zur Reduction des oberen Endes des unteren Fragmentes nach aussen.

Die unmittelbare Folge hiervon ist, dass die etwa bestehende Verengerung des Spat. inteross. aufgehoben wird, und dass fernerhin das untere Fragment sich aus der Einklemmung unter dem oberen Fragmente (König) entwickelt und frei macht.

Mit der Entfernung des oberen Endes des unteren Fragmentes von der Ulna, welch letztere zuweilen durch dieselbe sogar nach aussen getrieben ist, wird gleichzeitig die Ulna entlastet und weicht nach der Aufhebung des mechanischen Hindernisses von selber radialwärts oder wird dorthin gezogen, wofern die Ligg. radio-uln. und die Cartil. triang., sowie das Lig. inteross. erhalten sind.

Die Ulna wird hierbei um so mehr radialwärts geleitet, als es durch die oberhalb des Handgelenks angebrachte Heftpflastercirkeltour radialwärts quer extendirt wird.

Bei der Extension in der Abductionsstellung der Hand wird ferner der ganze Carpus nach innen geleitet und somit dem nach aussen gewichenen Capit. uln. entgegengeführt.

§. 1704. Bei Luxation des Ulnarköpfchens. Wenn das Ulnarköpfchen ganz luxirt ist, so ist's wahrscheinlich, wie ich dies 1mal zu

beobachten Gelegenheit hatte, dass die starke Abduction der Hand den Raum zur Aufnahme für das Ulnarköpfchen zu sehr verengert, und dass das Köpfchen durch den andrängenden Carpus nach aussen gedrängt wird. Bei dieser Verletzung müssen die Lig. radii uln. zerrissen sein. Wenn nun die Adduction der Hand etwas stark ausgeführt wird, so wird allerdings durch die ulnare Adduction der Hand der Process. styloid. radii nach unten gezogen, indes gleichzeitig weicht der ulnare Rand des nicht fixirten Radiusgelenkkopfes nach innen und oben, weil der Unterstützungspunkt für die Rotation des Epiphysenendes fehlt.

Das stark adducirte Os triquetum drängt das innere Ende des unteren Radiusfragmentes nach oben und die Ulna nach aussen.

An der Leiche habe ich diese Annahme bestätigt gefunden. Das Köpfchen wich am leichtesten in seine Nische hinein, wenn die Hand sehr leicht adducirt und wenn gleichzeitig ein leichter Druck auf dasselbe nach aussen ausgeführt wurde.

In diesem Falle darf daher die ulnare Adduction der Hand nicht zu stark ausgeführt werden; es empfiehlt sich ferner, den nach aussen ziehenden Heftpflasterring möglichst tief zu legen, damit durch denselben das Ulnarköpfchen radialwärts, dem Radius und dem ihm entgegenkommenden Carpus genähert werde.

§. 1705. Behandlung der Zerreissung des Lig. triang. Wenn das Lig. triang. oder Lig. subcruent. oder das Lig. lat. int. zerrissen ist, durch welches ebenfalls ein Ausweichen des Ulnarköpfchens nach innen stattfindet, muss man aus den gleichen obenerwähnten Gründen die Adduction der Hand nicht zu stark ausführen, weil der ulnare Rand des unteren Fragmentes seinen Unterstützungspunkt an der Ulna zum Theile verloren hat. Dies wird um so mehr nöthig, als die Ligg. radio-uln. ganz oder zum Theile mitzerrissen sind. Bei zu starker ulnarer Adduction des Carpus wird das untere Fragment nach innen und oben weichen. Der Carpus drängt bei grosser Lockerung der Verbindung zwischen der Ulna und dem Radius das Ulnarköpfchen nach aussen. Es empfiehlt sich daher in allen Fällen, wo das Ulnarköpfchen sehr stark nach innen gewichen ist, die Adduction in einem sehr geringen Massstabe auszuführen, event. sogar gänzlich aufzugeben, indes das Ulnarköpfchen selbst stark radialwärts, quer zu extendiren.

Das Gleiche gilt von der Fractur des Process. styloid. uln., oder von der Zerreissung des Lig. carp. lat. uln.

§. 1706. Fractur des Process. styloid. radii. Diese Fractur ist zuweilen mit der Dislocation des unteren Radiusfragmentes nach vorn verbunden. Letztere verlangt natürlich die Supinations-, die ulnare Adductions- und dorsale Flexionsstellung der Hand.

Die ulnare Adduction darf hier ebenfalls nicht zu stark ausgeführt werden, weil hierdurch der Process. styloid. zu weit nach unten geleitet werden würde.

Wenn die Fractur des Radius mit einer solchen der Ulna verbunden ist, so wird man, da die Fragmente meist eine ähnliche Dislocation haben, wie bei der einfachen Radiusfractur (des unteren Bruchfragmentes dorsalwärts, des oberen volarwärts), auch die gleiche Extensionsart anwenden.

§. 1707. Behandlung der intracapsulären Fractur. An letzter Stelle habe ich noch die Behandlung der Complication der intracapsulären Fractur zu besprechen. Es bestehen hier neben der Querfractur senkrecht oder schief auf der letzteren stehende und ins Gelenk eindringende Knochenfissuren. Zuweilen besteht auch eine starke Schrägfissur des unteren Radiusendes, welche oberhalb des Process. styloid. radii beginnt und dann, schief nach unten und innen abfallend, in der Gelenkfläche endigt. Wir haben dann eigentlich nur eine Absprengung des Process. styloid. radii sammt einem Stücke der Radiusgelenkfläche vor uns; 1mal fand ich (s. Fig. 232, 233), ähnlich der v. Volkmann'schen Tibiafractur, ein Stück an dem ulnaren Rande der Cavitas glenoid. seitens der gespannten Radio-ulnar-Bänder abgerissen.

Ich habe schon oben erwähnt, welchen vortheilhaften Einfluss die Extension gerade bei den intracapsulären Fracturen überhaupt ausübt, damit keine Gelenkentzündung und keine Ankylosis entstehe. Wie verhält sich indes die Extension zur Reposition der Fragmentstücke? Wenn keine Dislocation besteht, so würde dieselbe nur in der verlängerten Achse des Vorderarmes gemacht werden. Es wird indes am häufigsten eine Verbreiterung des Gelenkes oder selbst eine Adduction der Hand vorliegen.

Besteht nur eine Verbreiterung des Gelenkes, so wird eine Cirkeltour um das Gelenk gelegt, um die von einander gewichenen Fragmentstücke einander zu nähern, event. kann man auch die Querextension nach beiden Seiten hin ausführen und zwar dadurch, dass der eine Heftpflasterstreifen durch eine Lücke des anderen durchgeführt wird.

Die longitudinale Extension versetzt alle um das Gelenk herum gelagerten Theile, wie wir oben gesehen haben, in eine gleichmässige Spannung, wofern die Hand einfach in der Verlängerung der Vorderarmachse extendirt wird.

Die Spannung dieser Theile muss sich in einem vortheilhaften Sinne geltend machen. Bei einer starken Verbreiterung des Gelenkes ohne Fractur der Ulna würde es sich event. empfehlen, da die Verbreiterung nur nach der Aussenseite hin statthaben kann, allein die Querextension nach innen ulnarwärts auszuführen. Hierdurch werden die Fragmente gegen die nicht fracturirte Ulna angedrückt und somit mit einander in genauen Contact gebracht.

Wenn die Hand gleichzeitig stark radialwärts abducirt ist, so ist's fraglich, ob die ulnare Adductionsstellung der Hand im Stande ist, diese Verstellung zu corrigiren.

A priori muss man schliessen, dass für den Fall unter den einzelnen Fragmentstücken noch ein Zusammenhang, sei es durch noch erhaltene Knochenbälkchen, sei es durch das Periost, sei es durch die Spalten überbrückenden Gelenkbänder und Fascien, sei es durch die Sehnen besteht, eine extendirende ulnare Adduction der Hand die einzelnen Fragmente am besten reponirt und in Contact erhält. Die gespannten Sehnen, Fascien, Ligamente etc. ziehen vermittelst der Verbindung mit den Knochenleisten am Handrücken jedes einzelne Fragment in die richtige Lage hinein etc.

Wenn die Lockerung der einzelnen Fragmente jedoch eine sehr grosse und complete ist, so wird durch einen Zug am Process. styloid.

radii und durch die Stellung der Hand in ulnare Adduction, z. B. das aus der Verbindung mit dem Diaphysenfragmente des Radius herausgehobene kleine Fragment der Epiphyse sammt dem Process. styloid. radii vielleicht zu weit nach unten und innen gezogen.

Letzteres ist besonders dann zu erwarten, wenn das abgesprengte Fragment schief nach der Ulna abfallend, in der Gelenkfläche selbst endigt.

Das Lig. lat. rad. zieht den Process. styloid. radii nach unten und der Gelenkkopf des Carpus, welcher sich bei einer etwa starken Adduction an die Gelenkfläche des Radiuskopfes innen andrängt, wird das äussere Gelenkfragment zwingen, eine Drehung um seine von vorn nach hinten gehende Achse nach aussen auszuführen, woraus ein Klaffen der Fracturlinie am radialen Rande resultirt.

In diesen Fällen wird wahrscheinlicherweise die einfache Extension am Platze sein, zumal hierdurch die Gelenkflächen noch am besten entlastet werden. Mit derselben darf dann nur die Querextension vom radialen Rande ulnarwärts und vom ulnaren Rande radialwärts verbunden werden, um die Fragmente einander zu nähern.

Die Versuche an der Leiche stützen die obige theoretische Besprechung vollständig.

Wenn man an der Leiche diese Fractur nachgebildet, oder wenn man die seltene Fracturform der Absprengung des Process. styloid. radii sammt eines etwa 1 cm hohen entsprechenden Theiles der Epiphyse hervorruft, so dass das innere Ende der Fractur nahe der Ulna ins Gelenk mündet, so sieht man in den Fällen, wo eine totale Zerreissnng des Periostes am äusseren Rande des Radius besteht, dass die Extension in der Achse des Radius die beste Coaptation giebt.

Diese Correction der Fragmente wird hierbei hauptsächlich durch die gespannten Sehnen erzielt, welche durch die Sehnenscheiden und Bindegewebsbrücken mit dem unteren Fragmente in einer festen Verbindung stehen und dasselbe von der dorsalen und volaren Seite umgeben. Wenn dieselben gedehnt werden, so üben sie einen allseitigen Druck auf das untere Fragmentstück aus und ziehen dasselbe in die Achse des Radius hinein.

Hier ist noch besonders hervorzuheben, dass bei der Absprengung des Process. styloid. radii die Spannung des Lig. lat. ext., welches sich mit der Sehne des Supinator longus an den Process. styloid. radii ansetzt, auf den Supinator longus übertragen wird. Der letztere drängt in gedehntem Zustande das untere Fragmentende den Process. styloid. radii nach innen und wirkt der Entfernung des kleinen Fragmentes vom grossen stark entgegen.

Ich habe 1mal die Zerschmetterung des Radiuskopfes mit Bruch des Process. styloid. radii in vivo bestimmt nachweisen können, indem ich zwei einzelne Fragmentstücke seitlich verschieben konnte.

Die Extension in der Pronations- und volaren Flexionsstellung der Hand mit sehr leichter ulnarer Adduction derselben und Querextension des Vorderarmes nach aussen ergab die beste Coaptation der Fragmente. Das Resultat war ein tadelloses.

§. 1708. Behandlung der Absprengung des Randes. Bei einer Absprengung des vorderen oder hinteren Randes der Gelenkfläche oder des Process. styloid. uln. darf die Dorsal- resp. Volarflexion gleichfalls oder die ulnare Adduction nicht zu stark ausgeführt werden, weil sonst leicht eine Diastasis der Fragmente entsteht. Im letzteren Falle ist geboten, die permanente Extension nur in der Längsachse

des Vorderarmes auszuführen oder zum mindesten die Volar- oder Dorsalflexionsstellung zu mässigen.

In einem solchen, von mir beobachteten Falle war der hintere abgebrochene Rand nach der Vola verschoben. Die Reposition gelang leicht durch eine ganz leichte dorsale Flexion.

§. 1709. Bei complicirter Luxation des Ulnarköpfchens nach aussen. Wenn das Köpfchen der Ulna durch die Haut nach aussen luxirt ist, so wird man in frischen Fällen die Reposition des Ulnarköpfchens machen und die Wunde gehörig drainiren. Die Extension wird hierbei in der gleichen Weise ausgeführt, wie bei der einfachen Luxation des Ulnarköpfchens.

Für den Fall die Repositon dauernd nicht zu erhalten ist, so muss man die Resection des Ulnarköpfchens machen; hierbei ist die Drainirung eine viel leichtere (s. betreffendes Kapitel).

§. 1710. Behandlung der complicirten Fractur des unteren Radiusendes. Bei einer complicirten Fractur des unteren Radiusendes wird man die Bruchstelle gehörig desinficiren, das Gelenk drainiren und die Extension ausführen.

Bei Schussverletzungen hängt es natürlich von der Ausdehnung der Zertrümmerung des Knochens ab.

In Friedenszeiten, wo man in aller Ruhe die Ausdehnung der Verletzung untersuchen und feststellen kann, wird man das weitere Vorgehen von der Ex- und Intensität der Knochenverletzung abhängig machen.

Im Kriege wird man den Wundkanal gehörig desinficiren und vielleicht mit einem antiseptischen Pulver ausstopfen. Für den Fall indes die Zertrümmerung des Knochens eine sehr grosse und die Verletzung eine alte ist und schon eine leichte Infection besteht, so würde ich stets der möglichst eingeschränkten Resection den Vorzug geben.

§. 1711. Behandlung der Folgen der Fractur. Zum Schlusse bleibt es mir noch übrig, die Folgen einer fehlerhaften Verheilung der Fractur zu besprechen.

Die Deformität lässt sich in frischen, 3—6 Wochen alten Fällen, oft noch allein durch die Extension beheben; wenn die Fractur indes älteren Datums ist, so wird man den Callus einbrechen und die Extension anwenden.

In einem Falle (Knabe, Müller, 14 Jahre alt, aus Cöln) bestand die Fractur schon 14 Wochen und trotzdem gelang es, die Deformität durch die gewaltsame in der Chloroformnarcosis, ohne Fracturirung des Knochens, vorgenommene Dehnung des Callus und nachgeschickter Extension die Deformität ganz bedeutend zu bessern.

In einem Falle bestand die Fractur schon 9 Monate und gelang mir trotzdem die Fracturirung mit Leichtigkeit; die nachfolgende Extension und die vom 6. Tage ab täglich vorgenommenen passiven Bewegungen des ankylosirten Handgelenkes haben nicht nur die Deformität behoben, sondern auch dem Gelenke 3 Wochen nach der Vornahme der Fracturirung des Callus fast vollständige Beweglichkeit und fast normale Functionsfähigkeit wiedergegeben.

Für den Fall die Deformität eine sehr grosse ist und die Callusmasse nicht infracturirt werden kann, so ist die percutane Durchmeisselung des Callus indicirt, resp. keilförmige Resection mit der Basis nach der Vola nöthig; letztere habe ich 2mal mit Erfolg ausgeführt. Das gleiche Verfahren ist indicirt bei der Behinderung der Pro- und Supination durch schiefgeheilte Fractur.

§. 1712. Ankylosis. Die permanente Extension bewährt sich ebenfalls ausgezeichnet gegen die bestehende Ankylosis mit geringer oder ohne Verstellung.

Gleichzeitig muss hiermit die passive und nachher die active gymnastische Behandlung verbunden werden.

§. 1713. Anlegung des Verbandes. In früheren Zeiten war der Verband nur an der Hand und an Theilen applicirt, welche direct unterhalb der Fracturstelle liegen. Indes es entstanden bald an dem Ballen des Kleinfingers und des Daumens Decubitalgeschwüre; der Verband musste oft gewechselt werden etc. etc. Gerade diese Beobachtungen haben mich dazu geführt den Verband weit über die Fracturstelle hinaus bis zum Ellenbogengelenke anzulegen.

Die beiden Heftpflasterstreifen der longitudinal extendirenden Ansa werden vom Ellenbogen ab bis zu den Fingern angelegt. Die Wirkung dieses Verbandes ist eine vollkommene, während die früher so häufig beobachteten Druckgeschwüre oberhalb des Kleinfinger- und Daumenballens nicht mehr auftreten.

Die Einwürfe, welche man gegen die Anwendung der Gewichtsextension bei dieser Fractur mit Recht anführen kann, sind folgende: Erstens ist Patient gezwungen, das Bett zu hüten. In der Hospitalbehandlung ist dieser Einwurf hinfällig, sobald die Patienten doch im Hospital bleiben.

Selbst für die Privatpraxis stosse ich nicht mehr auf Hindernisse, sobald ich dem Patienten die Vorzüge der Extensionsbehandlung klarlege.

Ferner ist der Einwurf der grösseren Belästigung hinfällig, wenn man bedenkt, dass das functionelle Resultat ein vollkommenes ist.

Die Behandlung verdient stets den Vorzug vor jeder anderen, welche selbst unter Aufopferung von mehr Belästigung, Zeit, Mühe etc. das höchste und vollkommenste Resultat garantirt.

Hierzu kommt noch, dass die Heilungsdauer so bedeutend abgekürzt wird, dass für jeden Mann, welcher von seiner Hände Arbeit lebt, diese Behandlungsmethode von grossem Gewinne ist.

Der Arbeiter in specie ist darauf hingewiesen, eine möglichst rasche Heilung, welche ihm auch gleichzeitig die volle Arbeitsfähigkeit wiedergiebt, aufzusuchen. Was nützt ihm die angenehmere Behandlung, bei welcher er umhergehen kann, wofern sie eine bedeutend längere Zeit in Anspruch nimmt und ausserdem viel später die vollständige Gebrauchsfähigkeit wiedergiebt. Bei der Extensionsbehandlung fällt ausserdem das Reconvalescentenstadium fast vollständig aus.

Zweitens ist die Extensionsbehandlung lästig, und es klagen Patienten die ersten Tage oft über Schmerzen. Die Klagen der Patienten wurden indes in jedem neuen Falle geringer, als mit der Verbesserung der Technik der Verband besser applicirt wurde. Bei der jetzigen Verbandmethode klagen die Patienten fast gar nicht mehr.

Drittens könnte man einwerfen, dass der Verband schnüre und zuweilen am Daumenballen die Entstehung eines Druckgeschwüres zur Folge

habe. Auch dieser Einwand ist hinfällig, da bei einer guten Application des Verbandes dies Ereigniss nicht mehr beobachtet wird, seitdem die Streifen über die Fracturlinie hinaus bis zum Ellenbogengelenk hinaufgelegt und nicht unterhalb der Fracturstelle allein applicirt wurden.

Es hängt das Eintreten desselben zum grössten Theile von der Art des Anlegens der Streifen ab und zweitens von der Beschaffenheit des Heftpflasters. Dasselbe darf nicht zu harzig sein.

Viertens verlangt die Behandlung eine viel grössere Sorgfalt, eine tägliche Inspection; aber gerade hierin liegt nach meiner Meinung der Hauptwerth der Behandlung.

Man übersieht täglich die Stellung der Fragmente und kann sie event. durch eine veränderte Zugrichtung corrigiren.

Dieses ist nach einigen Tagen, wenn die traumatische Entzündungsschwellung geschwunden ist, besonders wichtig.

Erst jetzt gewinnt man ein ganz genaues Bild von dem Gelingen, resp. Nichtgelingen der Einrichtung und kann die Volarflexions- oder Adductionsstellung forciren oder mindern etc. und überhaupt entsprechend dem örtlichen Befinden vorgehen.

Alle diese Einwände treten in den Hintergrund gegen die Vortheile, welche diese Behandlungsmethode gewährt; die Behandlungsdauer ist eine viel kürzere, bis auf 14 Tage heruntergehend; die Entstehung einer Gangrän, Entzündung, Phlegmone, der Ischämie etc. ist absolut ausgeschlossen.

Das Gleiche gilt von der Entstehung der Deformität und der Ankylosis, überhaupt bei der Functionsstörung.

Innerhalb einiger Tage, höchst selten einiger Wochen nach der Entfernung des Verbandes, ist die vollständige Gebrauchsfähigkeit wiedergewonnen; eine restirende Callushyperproduction, Deformität und Ankylosis sind als Fehler der Behandlung, nicht der Behandlungsmethode aufzufassen.

Ich habe seit der Zeit, dass ich die Extensionsbehandlung hier eingeführt habe, eine ausserordentliche Abnahme der Patientenanzahl zu verzeichnen, welche Anspruch auf Zeugnisse, resp. Unterstützung erheben.

Kapitel XVIII.

Complicirte Fracturen des Vorderarmes.

§. 1714. Diese Fracturen des Vorderarmes kommen in der Civilpraxis, wie ich dies schon bei der Verletzung der Haut hervorhob, relativ oft zur Beobachtung. Dieselben entstehen meist durch directe Gewalteinwirkung und zwar dadurch, dass der Arm zwischen zwei Walzen geräth, oder dass der Arm von einem Treibriemen gefasst oder überfahren wird etc. Ich habe einmal bei einem Knaben die complicirte Fractur durch indirecte Ursache entstehen sehen.

Schussfracturen der Vorderarmknochen kommen gleichfalls relativ oft vor.

Nach Demme bilden die Vorderarmverletzungen 8—11 % aller Schussverletzungen; ferner kam er zu dem auffälligen Resultate, dass die Verletzung beider Knochen häufiger vorkommt als des einzelnen.

Die Ulna ist ferner hier häufiger gebrochen als der Radius und merkwürdig oft hat der Schusskanal eine grosse Länge, was aus der Stellung der oberen Extremität beim Kampfe und dem Vordringen

des Projectiles in der Längsachse des Vorderarmes zu erklären ist. Der Schusskanal dringt sogar zuweilen am Handgelenke ein, um am Ellenbogengelenke nach aussen zu treten.

Der eine oder andere Knochen, z. B. das obere Ende der Ulna, das untere des Radius kann nach Pirogoff quer ohne Fractur durchbohrt werden.

Stromeyer stimmt diesem in vieler Beziehung bei, indes hat er nur ein einziges Mal beide Knochen bei Schussverletzungen fracturirt gefunden, während der zweite Knochen oft nur gestreift war.

Nach der Tabelle von Otis ist am häufigsten die Ulna allein complicirt fracturirt, in etwa einem Drittel der Fälle der Radius und am seltensten sind beide Knochen gebrochen. Die Schussfracturen waren am Vorderarme überhaupt seltener als am Humerus.

Die Fracturirung der beiden Knochen kann in gleicher und verschiedener Höhe statthaben. Es kann der eine Knochen fracturirt sein, während der andere nur gestreift ist; es können auch beide nur gestreift sein. Es kann auch der eine Knochen gewaltig zertrümmert sein, während der zweite nur einfach ohne Splitterung fracturirt ist.

§. 1715. Gefahren der Vorderarmschusswunden. Die Gefahr dieser Verletzung ist im Allgemeinen bedingt durch die gleichzeitige Arterien- oder Nervenverletzung, ferner durch die Eröffnung der Muskelzwischenräume, der Sehnenscheiden und das Entstehen der secundären septischen Sehnenscheidenentzündung und Phlegmone, durch die Splitterung der Knochen bis ins nahe gelegene Gelenk und durch jauchige Zersetzung in der Knochenwundhöhle.

Es liegt auch bei der complicirten Fractur ganz besonders die Gefahr der dauernden Behinderung der Pro- und Supination vor, welche durch die Verengerung des Knochenzwischenraumes und die Retraction des Lig. inteross. hervorgerufen wird. Bei der meist längeren Behandlungsdauer steht dieselbe hier viel eher zu befürchten.

§. 1716. Die gleichzeitige Gefäss- und Nervenverletzung hat nicht dieselbe Bedeutung wie am Oberarme.

Die gleichzeitige Verletzung eines Gefässes, selbst beider Gefässe braucht die Amputation nicht zu indiciren.

In Italien wurde diese Unterbindung an beiden Gefässen oft mit Erfolg gemacht.

Man wird bei einer frischen Verletzung die Gefässe freilegen und primär doppelt unterbinden. Für den Fall beim Unterlassen dieser Vorschrift nachträglich Nachblutungen auftreten, so muss man gleichfalls örtlich doppelt, oder beim Misslingen, central beide Arterien resp. die Art. cubit. oder Art. brach. entfernt unterbinden.

Stromeyer erzählt 5 Fälle, wo er 2mal in loco, 3mal in der Continuität mit Erfolg unterband und 2mal intermediär amputirte, indes beide letztere Male den Patienten an Pyämie verlor, was vielleicht durch die örtliche Unterbindung umgangen worden wäre.

§. 1717. Die gleichzeitige Nervenverletzung verlangt die gleiche örtliche Behandlung, wie wir sie früher angegeben haben. Diese Verletzung ruft natürlich grosse functionelle Störungen hervor, indes, wie wir bei der Verletzung der Nerven gesehen haben, sind die

Nerven ebenfalls gleich nach der Verletzung der chirurgischen Behandlung sehr zugängig, die Natur kann sogar in seltenen Fällen von selbst eine Heilung herbeiführen, event. kann man auch noch nachträglich beim Fehlschlagen der primären Verheilung durch eine Nachoperation den Versuch der Vernähung der Nervenenden machen.

§. 1718. Die Eröffnung der Sehnenscheiden und der Muskelinterstitien finden schon bei den Verletzungen dieser Theile ihre genauere Besprechung.

Es ist allerdings selbstverständlich, dass die Gefahr einer septischen Sehnenscheidenentzündung und einer septischen Phlegmone des Vorderarmes bei einer gleichzeitigen complicirten Fractur bedeutend vergrössert ist; indes eine ordentliche Drainirung der Knochenwundhöhle und des Schlusskanales, die richtig durchgeführte antiseptische Wundbehandlung wird diese Gefahr bedeutend vermindern. Letzteres steht um so eher zu erwarten, da die Schussverletzten des Vorderarmes nach Empfang eines nothdürftigen antiseptischen Verbandes sehr leicht den Kampfplatz verlassen können, um in einem weniger überfüllten Reservelazarethe einer geordneten antiseptischen Wundbehandlung unterworfen zu werden. Die Drainirung wird bei grösserer Weichtheilverletzung am besten durch Ausstopfung mit Jodoformgaze erzielt.

§. 1719. Die Prognosis der complicirten Schussverletzung des Vorderarmes ist eine günstige in Bezug auf die Erhaltung des Lebens, wie dies schon erwähnt wurde, indes oft nicht so günstig in Bezug auf die Function; es ereignet sich oft, dass durch eine voraufgegangene Phlegmone die Hand ganz unbrauchbar wird. Hiezu kommt auch noch, dass die begleitende Nervenverletzung sowie die Retraction der Membr. inteross. die functionelle Prognosis sehr trübt.

§. 1720. Bestimmung der Behandlungsmethode. Alle Kriegschirurgen sind darüber einig, dass man stets die exspectative Behandlung versuchen müsse, selbst in den Fällen, wo gleichzeitig eine grosse Zerreissung der Weichtheile und der Gefässe und Nerven besteht.

§. 1721. Statistik. Fischer hat in seiner Zusammenstellung die Mortalität auf 12 % für die Fractur beider Knochen, 5 % für die Fractur des Radius allein, 5,1 % für die Fractur der Ulna allein bei der conservativ exspectativen Behandlung, bei der primären Resection für den einzelnen Knochen auf 8,3 % und auf 11,1 % Mortalität für beide Knochen berechnet.

Otis berechnet die Mortalität auf 11,2 % bei der Resection; dieselbe ist etwas geringer bei der primären und secundären Resection 10,7—10,0, steigt indes für die intermediäre auf 19,4 % und fällt auf 6,4 % bei der exspectativen Behandlung.

Die Mortalität betrug bei der Amputation (in 875 Fällen) 11,5 % Mortalität, die Amputation war 287mal nöthig (mit 25,3 % Mortalität). Die Continuitätsresection wurde 910mal gemacht. Die europäischen Ziffern ergeben ungünstigere Zahlen: 11,3 % überhaupt, die Resection hatte 48,7 %, die Amputation des Vorderarmes 49 % Mortalität. Nach Bruns starb von 32 complicirten Fracturen keine.

Hiernach spricht die Statistik zu Gunsten der rein exspectativen Behandlung. Der Unterschied ist ein sehr geringer und giebt die

Statistik natürlich keinen vergleichenden Aufschluss über die Grösse der Verletzung der beiden Categorien.

Ich glaube, dass wir hier nach dem früher schon oft ausgesprochenen Grundsatze verfahren müssen.

Otis sagt betreffend dieses Punktes, dass nur in äusserst seltenen Fällen, in welchen die Gewebe vollständig zerrissen sind, die primäre Amputation gemacht werden müsse und dass sonst die Verletzungen des Vorderarmes in das Gebiet der conservativen Chirurgie gehören.

Bei einer complicirten Fractur des Vorderarmes wird man in der Civilpraxis, oder für den Fall einer Schussverletzung genug Zeit zur Verfügung steht, nur in den Fällen digital untersuchen und die Splitter entfernen, wenn dieselben klein zermalmt, oder wenn sie vollständig vom Perioste befreit sind, so dass sie im Augenblicke der Verletzung mit grosser Wahrscheinlichkeit als der Necrosis anheimgefallen zu betrachten sind. Alsdann wird die Wundhöhle gehörig desinficirt, drainirt oder mit Jodoformgaze ausgestopft und antiseptisch verbunden.

Die Entfernung von Knochensplittern muss noch ganz besonders aus dem Grunde limitirt werden, weil sehr gerne, zumal bei der Entfernung von Splittern eines Knochens eine Pseudarthrosis entsteht.

Für den Fall der Finger indes constatirt, dass die Splitter gross, vom Perioste bedeckt und in ihrer Lebensfähigkeit nicht gefährdet sind, wird man die einfache exspectative Behandlung befolgen und eine ordentliche Drainirung der Knochenwundhöhle etc. vornehmen. Man führt Drainröhren oder Jodoformgaze bis dicht an den Knochen.

Im Kriege, wo es einem an Zeit gebricht, empfiehlt es sich, die Umgegend gehörig mit 5%iger Carbollösung zu reinigen, Jodoform oder Jodol in den Wundkanal einzuführen und einen antiseptischen Verband, event. nur den Esmarch'schen Nothverband anzulegen.

Es ist eine bekannte Thatsache, dass die Vorderarmverletzungen so günstige Resultate geben, weil unter anderem der eine nicht gebrochene Knochen als Schiene für den anderen gebrochenen dient.

Es wird daher auch bei der Nachbehandlung speciell darauf ankommen, für die Ruhigstellung des Vorderarmes Sorge zu tragen. In den Fällen, wo eine grosse Dislocation der Fragmente beider Knochen besteht und das Periost sehr zerrissen ist, empfiehlt es sich, die Knochenenden durch Silberdraht mit einander zu vernähen, weil hierdurch dem Knochen eine grössere Ruhe verschafft wird; ich wende im ersteren Falle ebenfalls die permanente Extension an.

§. 1722. Die Behandlung bei bestehender Entzündung. Wenn die Verletzung schon einige Tage alt ist und schon eine leichte Entzündung der Umgebung der Fractur besteht, so kann die Blosslegung der Wundhöhle und Drainirung, resp. Ausstopfung mit Jodoformgaze absolut nicht entbehrt werden.

Beim Bestehen einer schon stärkeren Entzündung ist's geboten, die Phlegmone zuerst nach den oben der Besprechung derselben aufgestellten Principien zu behandeln, lange Incisionen zu machen, Drainröhre allerwärts, so weit die Infiltration und die Retention des Secretes reicht, einzuführen und gleichzeitig die Knochenwundhöhle bloszulegen, lieber einige Splitter zur Ermöglichung einer besseren Drainirung zu extrahiren, die Knochensplitter durch die intermediäre Resection zu glätten.

Es empfiehlt sich hierbei ganz besonders, den septischen Knochensplittern nachzugehen und Jodoform in dieselben einzuführen und die Wundhöhle mit Jodoformgaze auszustopfen.

Ich habe in einem solchen Falle, wo nach einer subcutanen Fractur der Ulna eine septische eitrige Entzündung eintrat, die Knochenenden vernäht. Der Erfolg war ein guter.

Die intermediäre Resection gab nach Otis 19,4 % Mortalität, während bei der intermediären Amputation die Mortalität auf 23,5 % stieg, so dass die Statistik zu Gunsten der intermediären Resection entscheidet.

Man darf annehmen, dass bei der consequent durchgeführten antiseptischen Behandlung die Resultate noch günstiger werden, zumal wenn man den günstigen Einfluss der antiseptischen Behandlung auf die primär exspectative Behandlung der complicirten Verletzungen des Vorderarmes in Betracht zieht.

Durch die vorausgeschickte antiseptische, exspectative Behandlung wird selbst beim Misslingen der ungünstige Verlauf ein weit langsamerer und weniger acuter sein, so dass die intermediäre Resection später und in weniger entzündeten Geweben ausgeführt wird.

Die gehörige Bloslegung und Desinfection der Wundhöhle und besonders die Einführung von Jodoform in die Knochensplitter wird die Mortalitätsziffer bedeutend herunterdrücken.

Wenn die intermediäre Resection nicht zum Ziele führte und die weitere Entwickelung des septischen Processes das Leben des Kranken gefährdet, so würde es noch immer Zeit genug sein, zur Amputation des Vorderarmes, resp. des Oberarmes zu schreiten.

§. 1723. Lagerung des Vorderarmes. Was die Lagerung des Armes anbetrifft, so schwärmte Stromeyer für die Volarschienen, Pirogoff für eine Gipsschiene; wir haben die verschiedenen Schienen schon früher bei der subcutanen Fractur erwähnt.

Im Kriege wird man den Arm auf eine volare Schiene legen, in eine Mittellage placiren und den Patienten so bald als möglich in ein Reservelazareth translociren, woselbst er einer regelrechten Behandlung unterworfen werden kann.

§. 1724. Anwendung der permanenten Extension. Ich hebe hier noch hervor, dass ich bei dieser Fractur die permanente Extension anwende, wofern ich nicht die directe Naht anlege, wie ich sie für die Fractur des Vorderarmes beschrieben habe, weil man hierdurch eine bessere Coaptation der Fragmente erzielt.

Von vielen Seiten wird besonders bei der Entwickelung von Phlegmone mit Recht die verticale Suspension empfohlen.

Complication der complicirten Fractur mit Gelenkverletzung.

§. 1725. Als complicirende Verletzung des offenen Bruches der Gelenkenden ist noch die Betheiligung des benachbarten Gelenkes zu erwähnen; dieselbe tritt ein, wenn die Fractur sich in der Nähe des Ellenbogen- oder Handgelenkes befindet und die Splitterung sich bis in das Gelenk hinein erstreckt.

Im Allgemeinen reichen die Schussfracturen der Diaphysen selten in das benachbarte Gebiet hinein, indes viel häufiger kommt dieses Accidens am Vorderarme für die obere Epiphyse der Ulna vor. Wenn das Projectil die Epiphyse trifft, so ist nur im Falle des Bestehens eines Lochschusses die Splitterung im Gelenke nicht vorhanden.

Die consequente, eiterige oder jauchige Entzündung des Gelenkes verlangt die gleiche Behandlung wie jede andere traumatische Entzündung desselben.

In diesen Fällen ist's geboten, vorerst nur die partielle Resection der fracturirten und gesplitterten Epiphysenenden zu machen, wie wir dieses bei der Verletzung des betreffenden Gelenkes schon besprochen haben. Auf jeden Fall ist es gleichzeitig geboten, in der Nachbehandlung die Extension anzuwenden.

Bei starker primärer Splitterung der Epiphysenenden durch ein Projectil wird die primäre Resection indes nur dann indicirt sein, wenn die Splitterung eine totale ist. Meist ist dies allerdings der Fall, so dass die primäre partielle Resection wegen der grossen Splitterung am Platze ist. Im Falle des Bestehens einer einfachen Splitterung, sei es durch Projectil oder äussere Gewalt entstanden, muss der Versuch der exspectativen Behandlung vorausgeschickt werden. Als nothwendige Bedingung muss indes für die untere Epiphyse festgehalten werden die geringe Verletzung der Weichtheile und Sehnenscheiden, weil beim geringsten Ansetzen eines septischen Verlaufes der begangene Fehler schwer zu redressiren ist. Das Handgelenk ist von straffen Gelenkbändern, von fest adhärirenden Sehnen umgeben, welche die Ableitung des Secretes sehr behindern.

Hueter empfiehlt in diesen Fällen stets die primäre Resection; ich habe gleichfalls 3mal bei einer complicirten Fractur des unteren Radiusepiphysenendes die primäre Resection gemacht, indes stets aus dem Grunde, weil die Splitterung eine zu grosse und die Sehnen zu sehr mitverletzt waren.

Weitere Folgen der complicirten Fractur.

§. 1726. Als weitere Folge der complicirten Verletzung beobachtet man oft Pseudarthrosis, Behinderung der Pro- und Supination, schiefe Heilung der Fractur, ferner tritt auch zuweilen ausgiebige Necrosis und Caries an den Fracturenden ein.

§. 1727. Pseudarthrosis. Die Pseudarthrosenbildung kommt am Vorderarm viel seltener zur Beobachtung als am Oberarme, am Ober- und Unterschenkel. Nach Gurlt kam unter 478 Pseudarthrosen überhaupt 50mal diejenige des Vorderarmes ein.

Indes wirft König mit Recht die Frage auf, ob, wenn man die relativ häufig vorkommende Epiphysenfractur abzieht, wo sich wohl nie eine Pseudarthrosis bilden könne und dagegen die verhältnissmässig kleine Anzahl von Diaphysenfractur in Betracht ziehe, nicht relativ oft Pseudarthrosis vorkomme.

König hält sogar die Verhältnisse für die Pseudarthrosenbildung zumal im oberen Dritttheile für sehr günstig, weil sich sehr leicht

Muskeltheile interponiren könnten, ferner führt er an, dass die Pseudarthrosis besonders dadurch leicht entstehen könne, weil die Fragmente oft ad peripheriam durch die in verschiedener Richtung erfolgende Rotation der beiden Vorderarmtheile verschoben sind.

Die Pseudarthrosis kommt sowohl nach der subcutanen als bei der percutanen Fractur vor, indes häufiger nach der letzteren.

Die Erklärung für das seltene Vorkommen der Pseudarthrosenbildung ist in dem Vorhandensein des zweiten nicht gebrochenen Knochens, welcher gleichzeitig als Stütze für den anderen dient, zu suchen.

Gerade dieser Umstand kann indes unter gewissen Verhältnissen die Entstehung der Fractur befördern; so ist's einleuchtend, dass die Abstossung von Splittern und die Umbiegung des Periostes des einen Knochens bei fehlender Dislocation des anderen die Annäherung der Fragmente hindert.

Ich bin nur 2mal in der Lage gewesen, eine Pseudarthrosis im mittleren Drittel des Radius nach einer vor 8 Monaten voraufgegangenen Fractur beider Knochen zu beobachten; die Heilung wurde durch treppenförmiges Anfrischen und Vernähung erzielt.

§. 1728. Die Behandlung der Pseudarthrosis entspricht derjenigen am Oberarm erwähnten. Vorerst wird man die Knochenden, zumal bei noch relativ frischer Pseudarthrosis gehörig aneinander reiben und dann einen Gipsverband appliciren. Wenn dieser Versuch fehlschlägt, so empfiehlt es sich, zwei Elfenbeinzapfen einzuschlagen oder noch besser die Fragmente zu vernähen.

Andere rathen, die Knochenenden mit einer Tenotome subcutan zu umschneiden.

Packard empfiehlt bei Pseudarthrosen die Acupunctur und die nachfolgende Anlegung des Gipsverbandes.

Wenn diese leichteren Mittel alle im Stiche lassen, so ist geboten, die Resection der Knochenenden zu machen; hierbei muss man indes mit darauf achten, dass man bei einer Pseudarthrosis an dem einen Knochen sehr wenig resecirt, event. kann man leicht gezwungen sein, auch gleichzeitig an dem anderen Knochen eine Resection, resp. Fracturirung und Längenverschiebung vorzunehmen, indem sonst der nicht gebrochene Knochen als Strebepfeiler die beiden Fragmentenden des gebrochenen Knochens auseinander halten würde.

v. Nussbaum macht daher mit Recht darauf aufmerksam, dass man die schiefe Anfrischung der Knochenenden vornehmen solle; ich habe dieselbe auch in 2 Fällen mit Vortheil bei einer Pseudarthrosis des Radius und 1mal bei einer Querfractur der Ulna im mittleren Drittel vorgenommen.

Die Ausführung der Operation bietet im oberen Abschnitte einige Schwierigkeit, indem hier die Knochen von dicker Muskulatur umgeben sind. Indes durch die Anwendung des Esmarch'schen Schlauches wird dieselbe erleichtert.

Wenn bei bestehender Pseudarthrosis des einen Knochens gleichzeitig ein grosser Defect desselben besteht, so ist's geboten, von vornherein auch eine Resection an dem anderen Knochen auszuführen, wofern man sich nicht zu der v. Nussbaum'schen Behandlung mittelst Knochentransplantation entschliesst.

Annandale entschloss sich in einem solchen Falle zur Resection eines 1″ langen Stückes aus dem nicht gebrochenen Radius.

§. 1729. Behandlung der Rotationsbehinderung. Als zweite Folge der complicirten Fractur des Vorderarmes beobachtet man besonders oft die Behinderung der Supination und Pronation, wie sie früher schon bei der subcutanen Fractur erwähnt worden ist.

Dieselbe entsteht entweder in Folge einer winkeligen Verstellung der Fragmente und consequenter Verengerung des Spat. inteross. oder in Folge der letzteren allein. Ferner entwickelt sie sich auch in den Fällen, in welchen der eine Theil des Vorderarmes und zwar mit Vorliebe der unterhalb der Fractur gelegene supinirt ist, während der oberhalb desselben in Pronation steht.

In diesem Falle kann man kein Bedenken tragen, sobald die Functionsstörung eine bedeutende ist, die Knochen an der Frakturstelle blosszulegen und mit einem Meissel oder Stichsäge zu durchtrennen.

Der gymnastischen Behandlung bleibt es alsdann übrig, das verkürzte Lig. inteross. zu dehnen.

In der Nachbehandlungsmethode muss der Arm in starker Supination gestellt und permanent extendirt werden. Gleichzeitig empfiehlt es sich, bei der Operation event. in der unmittelbarsten Nähe der Fractur das Lig. inteross. longitudinal vom Knochenrande abzulösen. Die Ablösung des Lig. inteross. von den Knochen ist bei der jedenfalls starken Verkürzung desselben geboten, weil sonst sehr leicht die Geraderichtung der Knochen und zum mindesten die völlige Supination unmöglich ist.

Wenn die beiden Knochen durch übermässige Callusproduction mit einander verwachsen sind, so wird man gleichfalls die Fracturstelle blosslegen, die Callusmasse und die Fracturstelle reseciren, den Vorderarm nachträglich in Supination stellen und die letztere durch die permanente Extension dauernd erzwingen.

Schiefgeheilte Fracturen werden am besten gebrochen, beim Misslingen der Fracturirung ist's ebenfalls geboten, die Durchmeisselung der Fracturstelle vorzunehmen, resp. einen Keil aus derselben zu excidiren, wie ich es einmal wegen dieses Leidens in einem Falle von schiefgeheilter Fractur des Epiphysentheiles des Radius mit Erfolg gethan.

§. 1730. Necrosis. Die Splitter werden bei der complicirten Fractur der Vorderarmknochen zuweilen necrotisch, entweder durch die mangelhafte Ernährung, weil sie vom Perioste und den Weichtheilen vollständig entblösst sind, oder durch eine secundäre septische Entzündung an der Fracturstelle und den Untergang des ernährenden Periostes.

Durch secundäre Ostitis tritt auch zuweilen an den Knochenenden eine Necrosis ein. Dieselbe entsteht bei septischem Verlauf mit Vorliebe nach Schussverletzungen und bedarf gleichfalls einer operativen Behandlung. Es kommt hier wesentlich darauf an, während der Fracturbehandlung durch ordentliche Ableitung des Secretes und durch Einführung von Jodoform die Sepsis zu behandeln. Wenn die Splitterabstossung eine complete ist, so soll man dieselben möglichst früh entfernen. Im Gebiete der Fisteln legt man, sofern es die Nachbarschaft

gestattet, einen Längsschnitt und dringt auf die Knochenlade vor, meisselt dieselbe auf und entfernt die Splitter.

Das Periost der Knochenenden wird hierbei natürlich mit Messer und Hebel abgehoben. Die necrotischen Splitter werden entfernt, die cariösen Knochenenden abgeschabt, resp. möglichst partiell resecirt.

§. 1731. Als Folge der complicirten Fractur ist vorerst die Phlegmone mit ihren Consequenzen zu erwähnen und die Necrotisirung der Sehnenenden, oder die Verwachsung der Sehnen unter einander sowie mit der Sehnenscheide und die Verwachsung der Muskeln unter einander. Diese Folgezustände werden nachher noch ihre Besprechung bei dem traumatischen Panaritium finden.

Operationen am Vorderarm.

Resection an den Vorderarmknochen.

§. 1732. Die Resection an der Diaphyse des Vorderarmes hat sich neben derjenigen der Tibia und der Clavicula zuerst Eingang in die Civilpraxis verschafft und auch in der Kriegspraxis das Feld behauptet. Dieselben können partiell in Bezug auf die Peripherie gemacht werden, z. B. bei Ostitis, bei Caries, bei Periostitis mit starker Knochenauftreibung etc.

Man dringt durch einen Längsschnitt, welcher am wenigsten die Muskulatur verletzt, bei der Ulna möglichst an der hinteren, beim Radius an der äusseren Seite bis auf den Knochen vor, schiebt das Periost zur Seite und trägt mit dem Hohlmeissel den kranken, resp. hypertrophirten Knochen ab.

Die Totalresection.

§. 1733. Die totale Resection der Continuität des Knochens kommt bei Pseudarthrosisbildung bei der Necrosis der beiden Knochenenden, bei schiefgeheilten Fracturen zur Ausführung.

Diese Malposition der Knochenenden kann sowohl in einem Winkel als auch ad peripheriam statthaben und die Function des Armes bedeutend stören.

Die Operation wird in gleicher Weise durch einen möglichst kleinen Längsschnitt (zumal bei der Resection wegen Pseudarthrosis) ausgeführt.

Die Knochenenden werden vom Perioste entblösst, dann nach aussen luxirt. Es soll nur eine ganz dünne Schale von den beiden Knochenendflächen abgesägt werden, da der von der Säge gesetzte Reiz meist genügt, um die Knochenproduction anzuregen. Im Allgemeinen muss es bei allen Knochenresectionen wegen Pseudarthrosis als höchstes Princip hingestellt werden, möglichst wenig vom Knochen zu entfernen, damit die Länge desselben sehr wenig einbüsst.

Bei einer Necrosis der beiden Knochenenden oder Caries derselben ist die Resection daher ebenfalls möglichst auf die Ausdehnung der Krankheit zu beschränken.

Bei der Resection wegen Pseudarthrosis empfiehlt es sich, die Knochenenden schief oder treppenförmig anzufrischen (Nussbaum).

Nach der Resection wegen falscher Gelenkverbindung werden die beiden Knochenenden mit Silberdraht an einander genäht.

Bei der Resection wegen Malposition der Knochenenden muss der Resectionsschnitt gleichfalls möglichst klein gemacht werden. Um dies zu erreichen, empfiehlt es sich, die Kettensäge, resp. den Meissel oder die Stichsäge zu gebrauchen.

Diese Indication tritt besonders besonders bei vollständiger Aufhebung der Rotationsmöglichkeit des Vorderarmes an uns heran. Wir haben letzteres schon vorher besprochen.

Die Durchtrennung des Lig. inteross. muss man möglichst mit stumpfer Gewalt ausführen, weil man sonst Gefahr läuft, die Arterien, speciell die Art. inteross., an der vorderen Seite in der Nähe der Ulna den N. inteross. int., an der hinteren in der Nähe des Radius den N. inteross. ext. zu verletzen.

Amputatio antibrachii.

§. 1734. Dieselbe ist primär indicirt, entweder bei der totalen Zerschmetterung der Hand und des Vorderarmes, oder secundär, resp. intermediär bei der septischen Entzündung, bei septischer Osteomyelitis oder Gangrän dieser Theile, Tetanus etc.

Bei der septischen Entzündung des Handgelenkes als Folge einer Gelenkverletzung kann vorher noch intermediär die Resection des Handgelenkes versucht werden, und erst wenn dieser Versuch misslingt, muss die Amputation des Vorderarmes gemacht werden. Es hängt natürlich die Bestimmung des Versuches der Resection von der Intensität der Sepsis ab.

Bei den Verletzungen der Hand wird die Amputatio antibrachii weniger wegen der primären Verletzung, als wegen der secundären Entzündung, Phlegmone, Gangrän etc. der Exarticulatio manus gegenüber in Frage kommen.

Bei der auf die Hand beschränkten Verletzung gebührt selbstverständlich der Exarticulatio manus der Vorzug, selbst für den Fall die Splitterung sich noch als Fissur auf die Vorderarmknochen nach oben erstreckt. Das Gleiche gilt auch vice versa bezüglich der Exarticulation resp. Amputation des Vorderarmes von den Fissuren, welche bei totaler Zerschmetterung des Vorderarmes in das Ellenbogengelenk hineinreichen.

Bei der totalen Zerschmetterung des Vorderarmes muss stets der Grundsatz gewahrt werden, dass die nach oben in den Radius etc. noch hineinreichenden einfachen Fissuren nicht die höhere Amputation verlangen.

Die Sägefläche soll event. quer durch die Längssplitter gelegt werden, um auf diese Weise den Amputationsstumpf möglichst zu verlängern.

Der Vortheil des längeren Stumpfes steht jedoch in keinem Verhältnisse zu der jedenfalls mit der versuchten Conservirung verbundenen grösseren Gefahr, wenn septisches Secret in die Fissuren eingedrungen ist.

Es muss bei bestehender Sepsis und Gangrän als Grundsatz hin-

gestellt werden, stets die Amputationswunde ins gesunde Gewebe hineinzuverlegen und die Wundfläche auszustopfen, wie ich dies schon früher oft betont habe.

§. 1735. Bei einer secundären septischen Entzündung, Phlegmone der Sehnenscheiden, welche das Handgelenk überschritten hat, kann die Exarticulation des Handgelenkes nicht mehr gemacht werden wegen der Gefahr der weiteren Ausdehnung des primären septischen Infectionsherdes. Die Exarticulation der Hand ist indes noch erlaubt und geboten für den Fall die Entzündung den Charakter der eitrigen Phlegmone hat und die Eiterung nach oben abgegrenzt sind. Hierbei muss man die höher gelegenen Eitergänge bloslegen, gut drainiren, die Exarticulationswunde nur ausstopfen und erst 6—8 Tage nach der Operation die Wundränder vernähen.

Der Exarticulation gebührt besonders am Handgelenke der Vorzug, weil hierbei die Rotation des Vorderarmes erhalten bleibt.

Am Vorderarme kehren alle Amputationsmethoden wieder, welche beim Oberarme erwähnt worden sind, der einzeitige Cirkelschnitt, die Lappenbildung durch Schnitt und Stich, der einzeitige und zweizeitige Lappenschnitt.

§. 1736. Ort der Amputation. Es giebt hier wie am Oberarme nur eine Operationsstelle und das ist diejenige der Nothwendigkeit. Man darf nicht mehr opfern, als durch die Verletzung, resp. die secundäre septische Entzündung geboten ist. Je weiter man nach unten amputirt, um so länger ist der Amputationsstumpf, um so besser die Prothesis anzubringen, um so geringer (unter gleichen Verhältnissen) die Gefährdung des Lebens.

Beim Vorderarme spricht man zuweilen von einer Wahlstelle, weil man früher die Amputation im unteren Drittel desselben wegen der Eröffnung der massenhaften Sehnenscheiden fürchtete und deshalb die Amputation gerne im oberen Drittel ausführte.

Diese Frage tritt heute nicht mehr an uns heran.

§. 1737. Statistik bezüglich der Amputationsstelle. Die Otis'sche Tabelle hat die Mortalität auf 13,4 % für das obere Drittel, 11,1 % für das mittlere, 12,4 % für das untere Drittel berechnet, so dass allerdings hiernach die Mortalität für das untere Drittel etwas ungünstiger ausfällt als für das mittlere Drittel, indes ist der Unterschied doch zu gering, um hieraus Schlüsse zu Gunsten der Amputation im mittleren Drittel zu ziehen.

Nach Otis ergab die Statistik fernerhin 9,6 % Mortalität für die primäre Amputation des Vorderarmes, 23,5 % für die intermediäre und 15,7 % für die secundäre, 13,9 % für die Amputatio antibrachii überhaupt.

§. 1738. Ausführung der Operation, Cirkelschnitt. Im Allgemeinen hat der Cirkelschnitt die meisten Anhänger; mit dem Cirkelschnitt werden zwei seitliche Einschnitte verbunden.

Im unteren Theile des Vorderarmes macht das Durchschneiden der Sehnen, welche dem Messer ausweichen, einige Schwierigkeiten.

Nachdem der Hautlappen gebildet und zurückgeschlagen ist, umschneidet man durch einen Cirkelschnitt alle Weichtheile, soweit man

sie mit dem Messer erreicht, wenn man sich dicht am Knochen hält. Hierauf umfasst man, den zugewandten Knochen von oben umgreifend, die zwischen Radius und der Ulna gelagerten Weichtheile mit dem Daumen und dem linken Zeigefinger, stösst dann die Catline, sich hart an einen Vorderarmknochen haltend, in den Zwischenknochenraum ein und umschneidet denselben. Alsdann geht man auf den anderen Knochen über und umschneidet denselben in der gleichen Weise. Nachdem man nun das Lig. inteross. von den einander zugekehrten Rändern des Radius und der Ulna $^1/_3$″ hinauf abgelöst hat, schiebt man das Periost mit dem Elevatorium vom Knochen abhebelnd gleichfalls $^1/_2$″ nach oben, drängt gleichfalls die gesammten Weichtheile nach oben und durchsägt die Knochen in der Mittelstellung zwischen der Pro- und Supination, weil die in dieser Position durchsägten Vorderarmknochen in ein gleiches Niveau fallen.

§. 1739. Lappenbildung. Wenn man einen Lappen bilden will, so nimmt man denselben entweder aus der Volar- oder Dorsalseite; im oberen Drittel kann man gleichzeitig etwas Muskulatur mit in die Lappen aufnehmen.

Es ist ziemlich gleichgültig, welchen Lappen man wählt, weil man durch Lagerung des Armes in Supination oder Pronation stets in der Lage ist, den freien Wundwinkel und somit auch den Secretabfluss stets nach unten zu richten; man ist hierbei selbstverständlich von der Ausdehnung der Verletzung an der einen oder anderen Seite abhängig. Wenn die Ausdehnung der Verletzung, resp. Entzündung auf beide Seiten ziemlich gleichmässig vertheilt ist, so wird man dem Cirkelschnitte den Vorzug geben, hierbei indes den Arm in der Mittelstellung zwischen Pro- und Supination stellen, so dass das Secret an dem unteren Ende des quer eingeführten Drainrohres nach unten abfliessen kann. Zu diesem Zwecke fügt man dem Cirkelschnitte einen unteren Längsschnitt bei.

Bei der Lappenbildung giebt man dem Lappen eine Breite von einem Drittel des Armumfanges und eine Höhe von 2—3 Finger breit; bei grösserer Breite des Lappens legt der Lappen sich schlecht an und heben die Wundwinkel sich bucklig ab.

Bei der Amputation in der oberen Hälfte empfiehlt es sich, dem oberen (volaren) Lappen die Form eines Halbkreises und dem unteren kleinen diejenige eines Viereckes mit abgestützten Ecken zu geben.

Verletzung der Art. cubitalis.

§. 1740. Die Verletzung der Art. cubit. kam früher, zur Zeit, als der Aderlass überhaupt häufig und nebenbei auch oft noch von ungeschickter Hand ausgeführt wurde, sehr oft zur Beobachtung. Es ist wohl am Platze, der Besprechung der Verletzung einige anatomische Bemerkungen vorauszuschicken.

§. 1741. Anatomie. Die Venen des Vorderarmes steigen zu beiden Seiten desselben zur Plica cubiti, die Ven. basilica an der Ulnar-, die cephalica an der Radialseite. Die Vena cephalica ist begleitet von einem Aste des Nerv.

cut. ext. Die Vena basilica geht über die Ellenbogenbeuge zum Sulcus bicipitalis int., begleitet vom Nerv. cut. medius.

Meist befindet sich zwischen beiden Venen noch eine dritte, die mediana, in der Mitte des Vorderarmes gelegen, welche sich, in der Nähe der Ellenbogenbeuge angelangt, gabelförmig theilt, und einen stärkeren Ast, die Vena mediana basilica, nach innen zur Vena basilica schickt und einen dünneren, der Vena mediana cephalica zur Vena cephalica nach aussen sendet. Diese Venen liegen im ganzen Verlaufe subcutan, von den tiefer gelagerten wichtigeren Nerven und Arterien durch die Vorderarmfascie getrennt; speciell ist die Vena mediana basilica, welche man gewöhnlich wegen ihrer grösseren Dicke zur Vornahme der Venaesection auswählt, durch den Fascialfortsatz des Biceps von der darunterliegenden Arterie cubit. getrennt, welche beide Theile im Uebrigen mehr oder weniger parallel mit einander verlaufen. Der Nerv. median. hingegen liegt etwas weiter nach innen und ist von der Arteria getrennt.

Ausnahmsweise kann eine hohe Theilung der Art. brachialis schon in der Nähe der Achselhöhle statthaben und die Arteria ulnaris die radialis früher verlassen und subcutan verlaufen, so dass sie in unmittelbarer Nähe der Vena mediana basilica liegt, oder es kann auch die ungetrennte Vena und Art. brachialis einen oberflächlichen Verlauf nehmen, und gleichfalls vor dem Fascialfortsatze des Biceps in die Nähe der Vena mediana basilica gelangen.

Es ist daher dringend geboten, ehe man einen Aderlass macht, sich davon zu überzeugen, ob auch die Vena median. basilica nicht von der Art. brachialis resp. radialis begleitet ist, und fernerhin ist es geboten, dass man die Venaesection mit der Lanzette ausführt.

§. 1742. Diagnosis der Verletzung der Art. brachialis. Die Nebenverletzung der Arteria erkennt man bei einer fehlerhaften Venaesection am besten an dem im Bogen hervorspringenden Pulsation zeigenden, hellrothen Blutstrahle.

§. 1743. Entstehung des Aneurysma varicosum. Die Verletzung der Art. cubit. ist bei dem Aderlasse besonders deshalb so sehr gefürchtet, weil sich bei gleichzeitiger Verletzung der beiden Gefässe entweder ein einfaches Aneurysma entwickelt oder im anderen Falle sich eine Communication zwischen der angestochenen Arterie und Vene ausbildet. Je nachdem die Vene oder Arterie mehr ausgedehnt und geschlängelt ist, spricht man alsdann von Varix aneurysmaticus oder ein Aneurysma venosum sive varicosum.

Der Arterienstrom erweitert, wenn er in die Vene eintritt, die Venenwandung, fernerhin wird der Arterienstrom von dem venösen Blutstrome gehemmt, so dass auch in der Arterie eine allmähliche Dehnung und durch den mechanischen Reiz selbst eine chronische Verdickung und Entzündung der Arterienwand eintritt.

§. 1744. Die Diagnosis des Aneurysma varicos. ist meist nicht schwer. Im Stadium der Entwickelung des Leidens geben die örtlichen Veränderungen an der Aderlassstelle, die durch die Anamnese festgestellten voraufgegangenen und unter complicirten Verhältnissen vollzogene Venaeresection, die buckelartige Erhebung der von der Venaesection herrührenden, pulsirenden Narbe sichere Anhaltspunkte. In der Ellenbeuge liegt nachher eine Geschwulst, welche bald mehr rund, bald mehr lang, meist nicht scharf begrenzt ist, fast stets deutliche

Fluctuation, oft intensives Schwirren und Blasen zeigt. Das Letztere ist sowohl durch die Palpation als Auscultation festzustellen.

Dieses Uebel kann auch natürlich durch eine Stichverletzung, Schrotschuss oder eine Kugel entstehen.

Das Leiden kann auch, wie wir nachher noch sehen werden, eine noch weitere Entwickelung nehmen, so dass der ganze Arm von einer zahllosen Menge von Blutknoten aufgetrieben ist, und zu einer unförmlichen Masse desorganisirt. Die Verletzung ist gerade wegen dieses secundären Leidens sehr gefürchtet. Hierzu kommt noch, dass in diesem entwickelten Stadium des Aneurysma varicos. jeder operative Eingriff sehr gefährlich und oft fruchtlos ist, event. sogar in der Entfernung des Armes besteht.

§. 1745. Behandlung der frischen Verletzung. Es ist nicht nöthig, dass diese eben erwähnte üble Folge stets eintritt. Im Gegentheil kann eine solche Verwundung primär heilen, und Dieffenbach giebt, diese Möglichkeit ins Auge fassend, den Rath, die Wunde der Haut zu erweitern, durch Heftpflasterstreifen weit zu erhalten und dann mit in Eiweiss eingetauchter Charpie zu verbinden.

Heute wird man direct nach der Verletzung beide Gefässe in loco laesionis blosslegen, ober- und unterhalb der Verletzung unterbinden.

§. 1746. Die Behandlung des Aneurysma cirsoid. erfordert gleichfalls die Unterbindung ober- und unterhalb des Sackes, und zwar möglichst mit Schlitzung desselben und Unterbindung der in denselben einmündenden Arterien, weil die Arteriae collaterales ulnares et radiales zu oft aus dem Sacke selbst entspringen.

Die gleichzeitige Exstirpation des Sackes ist rationeller, weil hierdurch eine reinere Wunde gesetzt wird. Dieselbe bietet ausserdem bei der Anwendung der Esmarch'schen Blutleere keine Schwierigkeit. Die Unterbindung von nahegelegenen, in das periphere Arterienrohr einmündenden Arterien ist bei stark entwickelten Gefässen wegen der peripheren Nachblutung gleichfalls geboten.

Die entferntere Unterbindung der Arterie nach Hunter ist nicht zu empfehlen, weil die Arteriae collaterales et recurrentes leicht durch Speisung des Aneurysmasackes den Effect der Operation vereiteln.

v. Pitha kann diese Befürchtung nicht theilen; er hat 5mal nach Hunter unterbunden. 2mal wegen Varix aneurysmaticus und 3mal wegen Aneurysma. Er unterband im unteren Drittel der Brachialis.

v. Pitha giebt den Rath, nur in den Fällen die Unterbindung nach Antyllus zu machen, wenn der Sack des Aneurysma entzündet und mit der Haut verwachsen und dem Aufbruche nahe ist. Wenn diese Unterbindung keinen Erfolg hätte, wäre hierdurch nichts verloren, man könnte dann event. noch immer die doppelte Unterbindung ober- und unterhalb des Aneurysma machen und den Sack spalten etc.

Diese Unterbindung schliesse sehr selten z. B. die Gefahr der Gangrän in sich, da bei dem entwickelten Collateralkreislaufe schon frühzeitig wieder der Puls in der Art. radialis zu fühlen sei. Von der digitalen Compression hält v. Pitha gar nichts; er hat sie in 1 Falle 2mal 24 Stunden vergeblich versucht und war nachträglich noch ge-

nöthigt, die Unterbindung nach Hunter nachzuschicken. Bei frischen Aneurysmen empfiehlt er das Tragen einer Pelotte, welche einen dauernden leichten Druck auf das Aneurysma selbst ausübt. Er erzählt einen Fall, wo eine compendiöse Schraubenpelotte bei einem Offizier innerhalb 4 Wochen zur Heilung führte.

Die Unterbindung nach Hunter, welche oft genug und mit Erfolg versucht worden ist, darf höchstens in leichten Fällen zur Anwendung kommen, während bei stärker entwickelten die Unterbindung ober- und unterhalb des Sackes mit nachfolgender Exstirpation desselben und Unterbindung der aus dem Sack entspringenden Arterien geboten ist, event. mit Unterbindung der in das periphere Ende der Arterien mündenden Seitenäste.

Die Verletzung der Art. cubit. bei complicirter Verletzung der Ellenbogengegend durch Schuss oder durch Fractur oder durch Luxation bedingt nicht, wie wir früher schon mittheilten, die Amputation, sondern verlangt zum mindesten den Versuch der doppelten Unterbindung der Arteria und die gleichzeitige Behandlung der betreffenden Verletzung.

Die Unterbindung der Art. cubitalis.

§. 1747. Anatomie. Die Art. cubitalis liegt in der Furche zwischen dem inneren Rande der Bicepssehne und den Muskelbäuchen, welche vom Epicondyl. int. entspringen; sie ruht auf dem Brachialis int. auf und liegt um so tiefer, je weiter man nach unten geht.

Einige Linien unterhalb der Plica theilt sie sich in die Arteria radialis und ulnaris. Dieselbe wird von dem Fascialblatte, dem Lacertus fibrosus der Bicepssehne, welche vom Ulnarrande der letzteren nach innen abgeht, bedeckt; sie wird begleitet von 2 Venen und ist reichlich umgeben von Fett und Bindegewebe. Der Nerv. medianus liegt einige Linien weiter nach innen, unter dem Pronator teres, Flexor carp. rad., weiter unten unter dem Flexor digit. communis.

Die Unterbindung der Art. cubitalis geschieht durch einen dem Innenrande des M. biceps folgenden und zur Mitte der Ellenbeuge verlaufenden Schnitt.

Der Vorderarm wird in Supination gestellt und der ganze Arm in Abduction vom Körper gehalten. Nachdem die Haut durchtrennt ist, muss man unter Schonung der Ven. basil. und besonders der Ven. median. basil. die Fascia des Vorderarmes trennen. Die Fascienränder und die Venen werden mit stumpfen Hacken zur Seite geschoben. Es bleibt jetzt nur noch übrig, den Lacert. fibr. der Bicepssehne auf der Hohlsonde zu durchschneiden; letzterer ist leicht zu erkennen an dem schräg nach innen und unten gehenden Faserverlaufe. Jetzt tritt die Arteria in das Gesichtsfeld, der N. median. bleibt meist vom inneren Wundrande und den betreffenden Muskeln überdeckt.

Die Arteria wird oberhalb der Theilungsstelle unterbunden.

Die Verletzungen der Weichtheile am Vorderarme.

§. 1748. Die scharfen Wunden am Vorderarme haben im Allgemeinen kein Interesse, so lange sie sich auf die Haut beschränken,

gewinnen indes um so mehr an Bedeutung, je mehr sie sich in die Tiefe einsenken und sich der Hand nähern.

Im oberen Theile des Vorderarmes ist die Verletzung nur dann eine grosse zu nennen, wenn ein Muskel durchtrennt, oder ein Nerv oder Gefäss verletzt ist.

Im Allgemeinen liegen die Gefässe und Nerven so tief und so geschützt, dass sie selten Gegenstand der ärztlichen Behandlung werden.

§. 1749. Muskelverletzung. Die quere Durchtrennung eines ganzen Muskels kommt im Allgemeinen sehr selten zur Beobachtung, was für die nachherige Verheilung von Wichtigkeit ist. Wenn der Muskel nicht vollständig durchtrennt, so weichen die durchtrennten Theile nur in beschränktem Massstabe von einander und die Function leidet sehr wenig.

Die vollständige quere Durchtrennung eines Muskels hingegen ist für die nachherige Functionsfähigkeit des Armes von Bedeutung. Die vollständig durchtrennten Muskelbäuche weichen vermöge ihrer Elasticität bedeutend zurück, und es wird daher schwierig, dieselben durch Naht einander zu nähern. Am besten gelingt es noch, wenn man die Haut mit der Muskulatur durch eine tiefgehende Naht fasst und gleichzeitig bei der Lage des verletzten Muskels an der Volarseite die Muskelansätze durch Flexionsstellung des Hand- und Ellenbogengelenkes einander nähert, während für die Extensoren das Ellenbogen- und Handgelenk in gestreckter Lage und letzteres sogar in Dorsalflexion gestellt und fixirt werden muss.

Die Lagerung in der mitgetheilten Stellung erreicht man am besten durch eine auf der Vola oder auf dem Dorsum angebrachte, entsprechend gebogene, convexe, resp. concave Schiene.

Ich habe einmal in einem solchen Falle die Muskelbäuche der Mm. abduct. und extens. pollicis brevis und den ulnaren Theil des Extens. communis im muskulösen Gebiete, ohne die Haut mitzufassen, mit Erfolg vernäht.

Wichtiger als alles dieses ist indes der aseptische Wundverlauf. Eine Muskelnarbe, welche bei einem aseptischen Wundverlaufe entsteht, ist fest und dünn und verliert rasch an Umfang, so dass der betreffende Muskel sich gerade so verhält, wie der M. rectus abdom. mit den zwischengeschobenen Sehnenstreifen; er büsst trotz der Zwischennarbe wenig an seiner Kraft ein.

Die antiseptische Behandlung ist um so wichtiger, als bei der Entstehung von Sepsis und Retention des Secretes eine Verbreitung des septischen Secretes in dem paramuskulären Bindegewebe (septische Phlegmone) entsteht und nicht nur die Functionsfähigkeit des einen Muskels, sondern auch des ganzen Armes in Frage gestellt wird.

Gequetschte Muskelwunden sind gleichfalls weit gefährlicher als glatte und verlangen die Abtragung des Muskelgewebes, so weit es zerquetschst und blutig infiltrirt ist, sowie den häufigen Verbandwechsel und event. die Abtragung des secundär necrotisch werdenden Muskelgewebes.

§. 1750. Sehnenverletzung. Das Gleiche gilt von den Sehnenverletzungen; wenn die Sehne nur wenig durchtrennt ist, so hat

sie bezüglich der Diastase der Sehnenenden wenig zu bedeuten, wohl ist sie von Wichtigkeit wegen der Eröffnung der Sehnenscheide und der Gefahr der consequenten purulenten Tendovaginitis (Phlegmone). Wenn die Sehne vollständig durchtrennt ist, so weichen die Enden gewaltig aus einander und selbst bei einem aseptischen Verlaufe tritt meist eine Functionsstörung der Sehnen ein.

Ich habe indes in einem Falle von Tuberculosis der Sehnen des Handrückens (des Ext. commun.) die Sehnen in der Ausdehnung von mindestens 5 cm entfernt und trotzdem hat die Streckung der Finger selbst der zweiten und dritten Phalangen wenig gelitten. Die Streckung vollzieht sich mit ziemlicher Kraft; hierbei sieht man auf dem Dorsum des Handgelenkes sich die Contraction der Muskeln (Extensoren) durch Narbenzüge, welche sich bei der Streckung leicht einsenken, auf die peripheren Sehnenenden fortpflanzen. Die Streckung der zweiten und dritten Phalangen wird selbstverständlich von den Interosseis besorgt.

Die Sehnenstümpfe können allerdings in seltenen, ganz aseptisch verlaufenden Fällen durch zwischengeschobenes Bindegewebe mit einander in Verbindung treten, wodurch allerdings die Contraction des Muskels sich noch auf das untere fortpflanzt, indes bei einiger Länge des Narbengewebes an Kraft bedeutend verliert.

Die Verletzung der Sehnen im unteren Drittel des Vorderarmes ist wegen der Eröffnung der Sehnenscheiden besonders wichtig.

Die Sehnenstücke weichen hier ebenfalls weit auseinander und entschlüpfen in die Sehnenscheiden hinein, speciell nach oben, wodurch die nachherige Functionsfähigkeit des betreffenden Muskels sehr in Frage gestellt wird. Es verheilen alsdann die Sehnenenden gern mit der Sehnenscheide. Die Contraction des betreffenden Muskels wirkt daher dann nur auf die Narben der Sehnenscheide und pflanzt sich nicht auf das weiter nach unten gelagerte periphere Sehnenende fort.

Es ist daher event. geboten, die Sehnenscheide besonders nach oben aufzuschlitzen, die Sehnenstücke herauszuziehen und durch einige Catgut-, besser durch aseptische Seidenfäden mit einander zu vernähen.

Die Chirurgie hat auf diesem Specialgebiete gewaltige Fortschritte gemacht.

Bei einer regelrechten aseptischen Wundbehandlung und einem sorgsamen Einblicke in die anatomischen Verhältnisse darf heutzutage nach einer isolirten Verletzung der Sehne keine Störung der Function mehr zurückbleiben. Wir sind hier im Cölner Hospitale zum mindesten 15mal im Jahre in der Lage, sowohl frische als alte Sehnenverletzungen zu beobachten und vernähen in jedem speciellen Falle die blossgelegten Sehnenstümpfe mit dem besten Erfolge unter einander.

Es kommt hierbei nicht so sehr darauf an, dass die Sehnenwundfläche mit einander in Verbindung steht, als dass sich die seitlichen Sehnenflächen berühren.

Die Schnen haben wegen des Mangels an Blutgefässen eine sehr mangelhafte Ernährung und geringe Neigung zur primären Verheilung; aus diesem Grunde ist's sehr zweckmässig, das paratendinöse Gewebe, welches blutreicher ist und leichter verwächst, mit einander in Contact zu bringen und zu vernähen. Bei der Verheilung wird gewissermassen ein Callus um die Sehnenenden gesetzt.

Die Sehnen dürfen indes auch nicht zu weit über einander geschoben werden, weil sonst leicht nachträglich die Sehne relativ zu kurz und zum mindesten nachträglich eine energische gymnastische Behandlung nöthig wird, damit das gesetzte Hinderniss seitens des Antagonisten überwunden und der gesetzte Callus aus seiner Verlöthung befreit wird. Anfänglich ereignete sich dies in meiner Praxis der Sehnenverletzung etc. häufiger.

Die Scheide wird hierauf ebenfalls durch eine Naht verschlossen und die Hautwunde drainirt; in letzter Zeit stopfe ich immer aus. Der Arm wird in Volarflexion, resp. Dorsalflexion gestellt, je nachdem die Flexoren- oder Extensorensehne die verletzte ist. Es kommt auch hier wiederum speciell darauf an, dass die Wundbehandlung eine antiseptische sei.

Wenn der Wundverlauf ein aseptischer ist, gelingt die Sehnennaht mit Bestimmtheit. Es müssen nachträglich zur Befreiung der Adhärenzen des Callus mit der Scheide langsame active und passive Bewegungen gemacht und die betreffenden Muskeln electrisirt etc. werden.

Bei einer veralteten Sehnenverletzung ist gleichfalls geboten, die Sehnen blosszulegen und zu vernähen. Es empfiehlt sich hierbei sehr, die Sehne von der Seite her durch einen Lappen blosszulegen, damit die von der Operation herrührende nachträgliche Narbe das Sehnenspiel weniger hemmt.

Es gelingt hierbei noch stets, die Function wiederherzustellen. Es giebt nach meiner Ansicht kein lohnenderes und den Chirurgen mehr erfreuendes Gebiet in der ganzen Chirurgie, als gerade die Sehnennaht bei veralteten Fällen. Auf diesen Theil kommen wir noch bei den Verletzungen der Sehnen an der Hand zu sprechen.

Entstehung der Phlegmone.

§. 1751. Die Gefahr der Entwickelung der Phlegmone ist bei Verletzung der Sehnen weit grösser als bei derjenigen der Muskeln, weil erstere in Scheiden liegen; in denselben entsteht leicht eine Stagnation des Secretes.

Die Gefahr ist eine doppelte, a) für das Leben und b) für die Function aller Vorderarmmuskeln der Hand und Finger.

Sobald diese Retention des durch den Mangel der antiseptischen Behandlung in Uebermaass gebildeten und secundär zersetzten Secretes eingetreten ist, verbreitet sich letzteres in der Scheide sowie in den paratendinösen Geweben rasch nach oben und unten und wir haben es mit der gefürchteten Phlegmone des Vorderarmes zu thun, welche die aufmerksamste Behandlung beansprucht, wofern nicht die Function der Hand, event. die Hand selbst und gar das Leben des Kranken gefährdet werden soll. Je nach dem Grade der Infection geht die Phlegmone allmählich in Eiterung über oder nimmt einen diffusen Charakter an und führt rasch zur septischen Phlegmone des ganzen Armes und zur secundären Infection des ganzen Organismus.

Es ist hier jedesmal dringend geboten, rasch einzugreifen, den einzelnen Jauche- und Eiterherden nachzugehen und weit hinauf zu spalten.

Auf diese Weise kann es noch oft gelingen, dem Processe Halt zu gebieten.

Die Entzündung kann auch nach oben die Sehnenscheide verlassen und in den Fascialraum zwischen den einzelnen Muskelschichten eindringen und den oberen Theil des Vorderarmes mit in den septischen Process hineinziehen, sie kann auch eben so gut nach unten, unterhalb des Lig. carpi volare etc. der Sehnenscheide bis zur Hand folgen.

Der Verbreitungsweg ist indes weit häufiger ein ascendirender, von der Hand nach oben hin gerichteter.

§. 1752. Behandlung der Phlegmone. Es ist hier vor allem geboten, wie ich es mir stets seit mehr als einem Decennium zur Regel gemacht habe, den Patienten zu chloroformiren, um sich aufs Genaueste über den Verbreitungsweg Klarheit zu schaffen. Hierbei muss man jeder entzündlichen Infiltration, resp. Verfärbung der Haut nachgehen und lange, tiefe Incisionen anlegen und mit einer gebogenen und geschlossenen Kornzange bis in das entfernteste Ende des Eiterganges vordringen, die Haut in die Höhe heben und dieselbe auf der geschlossenen Kornzange incidiren. Hierauf schiebt man die Kornzange durch die Oeffnung hindurch und erweitert durch Ecartirung der Zangenbranchen die Gewebe an der Oberfläche sowohl wie in der Tiefe, fasst alsdann mit derselben ein Drainrohr und zieht dasselbe durch den ganzen Eiterkanal zur Primäröffnung heraus. Der Gebrauch der Kornzange bietet grosse Vortheile.

Durch das Ausbreiten der Kornzange werden die etwa zu klein angelegten Incisionsöffnungen sowohl an der Oberfläche als in der Tiefe erweitert. Mit der geschlossenen Zange kann man sich durch Druck einen Weg durch die Muskulatur und selbst Fascia bahnen, so dass man die Verletzung von tiefer gelegenen Blutgefässen und Nerven, welche der stumpfen Spitze der geschlossenen Kornzange ausweichen, mit Sicherheit vermeidet und dem Messer nur die Durchtrennung der Haut übrig bleibt.

Bei grösseren Abscessen schiebt man den Finger vor und legt auf der Fingerpulpa eine Incision in der Haut an, schiebt dann von aussen nach innen die geschlossene Kornzange durch die Fascia und die Muskulatur mit stumpfer Gewalt dem in der Wundhöhle liegenden Finger entgegen.

Bigelow hat zur Erweiterung der angelegten Kanäle ein Instrument angegeben, welches einem Handschuherweiterer ähnlich construirt ist. Die geschlossen eingeführte und in der Wunde stark erweiterte Kornzange leistet das Gleiche.

Ich habe in letzter Zeit eine Kornzange angewandt, deren Branchen an der äusseren Seite gerifft sind, damit sie mittelst der Kerben eine Stütze an den Weichtheilen gewinnen. Ohne diese Kerben gleiten die Weichtheile sehr leicht über die glatte äussere Wand der Branchen nach unten zum Schlosse der Zange hin, so dass der Effect der Erweiterung verloren geht.

Seitdem ich bei jeder Phlegmone des Vorderarmes, resp. der Hand in dieser Weise von Anfang an vorgehe, ist es mir fast ausnahmslos gelungen, mit einer einzigen Operation gleich den septischen Process zu bannen, während ich in früheren Zeiten die Operation oft wiederholen musste und mehreremals in der Lage war, wegen dieses Leidens einen Arm amputiren zu müssen.

Für den Fall die Besserung nicht gleich eintritt, ist's geboten, die ganze Sehnenscheide, die ganze Fascialwunde, überhaupt den Jaucheherd in der ganzen Ausdehnung blosszulegen.

Die Nervenverletzungen des Vorderarmes.

§. 1753. Die Nervenverletzungen des Vorderarmes können nur im Zusammenhange mit derjenigen der Hand besprochen werden, da die Symptome der ersteren hauptsächlich in ihren peripheren Entzündungen an der Hand zu Tage treten.

Ehe wir in medias res treten, dürfte es sich vorher empfehlen, die Anatomie etwas genauer zu besprechen.

§. 1754. Der Nerv. medianus ist in der Ellenbeuge vom Fascialfortsatze des Biceps bedeckt und liegt etwas mehr nach innen als die Arterie und tritt hier, sich nach unten und hinten wendend, hinter den Pronator teres und zieht dann zwischen dem oberflächlichen und dem tiefen Fingerbeuger in der Mittellinie des Vorderarmes gelegen nach unten, steigt mit den Sehnen desselben unterhalb des Lig. carpi volare proprium zur Hohlhand; der Endast theilt sich daselbst in 4 sensible Nervi digitales volares. Der Endast liegt in der Hohlhand in dem lockeren Zellgewebe unter der Fascia palmaris und dem oberflächlichen Arcus superfic. auf den Sehnen der Fingerbeuger. Es versorgen seine Aeste als sensible Nerven, den volaren Mittelhandarterien folgend: a) durch einen Ast, den Nerv. cutaneus palmaris, die Haut der Handfläche an der Aussenseite, b) die Haut sämmtlicher Phalangen des Daumens des Zeigefingers, des Mittelfingers und der Radialseite des Ringfingers.

Er giebt ferner in der Ellenbeuge ab: 1. die Rami musculares für den Pronator teres, Flexor carpi radialis, palmaris longus und Flexor digitor sublimis; er versorgt also alle oberflächlichen Muskeln an der Beugeseite, mit Ausnahme des Flexor carpi ulnaris; 2. den Nerv. interosseus ant., derselbe verläuft mit der Arteria interossea ant. und versorgt den lateralen Theil des Musc. flex. communis prof., den Flexor pollic. longus, den Pronator quadratus und liegt zwischen dem oberflächlichen und tiefen Flexor communis; 3. den Nerv. cutaneus palmaris longus; derselbe verläuft neben der Sehne des gleichnamigen Muskels zur Vola manus und besorgt daselbst, wie schon erwähnt, die Haut.

Es sind somit alle Muskeln der Volarseite mit Ausnahme des Musculus flexor carpi ulnaris und des ulnaren Theiles des Flexor digit. prof. vom Nerv. medianus versorgt.

Die Nerv. digit. volares des Endastes ziehen unter der Fascia palmaris oberhalb der Sehnen des Flexor communis subl. zu den Fingern und versorgen dieselben mit 4 Aesten. Der erste Ast ist für den Daumen am meisten nach aussen gelagert und giebt Zweige an die Muskeln: Abduct. Flex. pollic. brevis und opponens pollic., sowie an die Haut ab und tritt dann an die Radialseite des Daumens. Die 3 anderen Zweige ziehen in den entsprechenden Zwischenräumen zu den Fingern (der letzte communicirt im III. Interspatium mit dem Ramus volaris superfic. des Nerv. ulnaris) und geben hier Aeste ab an die entsprechenden Musc. lumbricales; nahe an der Basis der Phalangen spalten sie sich gabelförmig für die Volarseite der einander zugekehrten Ränder des Daumens, des Zeige-, des Mittelfingers und des Radialrandes des Goldfingers; sie liegen zur Seite der Sehne nach innen von der Arteria und vertheilen sich in der Haut der Volarseite der Finger bis zur Fingerspitze, wo sie in den zahlreichen Pacini'schen Körperchen

endigen, sie senden auch noch Aeste ab an die Dorsalseite, wo sie mit den Dorsalnerven communiciren, um ebenfalls unter dem Nagelbette zu endigen.

Sie sind zu faradisiren in der Mitte der Hohlhand an den Radialrändern der Metacarpalknochen.

§. 1755. Der Nerv. ulnaris läuft anfänglich an der inneren Seite der Arteria axillaris und des Anfangstheiles der Arteria brachialis, wendet sich dann mit der Arteria collateralis ulnaris sup. nach hinten und verläuft zwischen dem Triceps und hinter dem Lig. intermusculare int. nach unten; er liegt im Ellenbogengelenke zwischen dem Epicondyl. int. und dem Olecranon, bedeckt von der Fascia brachialis, resp. antibrachii. Hier tritt er zwischen den beiden Köpfen des Musc. flexor carpi ulnaris hindurch und liegt am Vorderarme zwischen diesem und dem Flexor digit. prof., nach innen von der Arteria ulnaris; 2″ oberhalb des Handgelenkes theilt er sich in zwei Aeste, Ramus dorsalis und Ramus volaris nervi ulnaris. Er giebt vorher Aeste ab; a) an den Musc. flexor carp. ulnaris und an die innere Hälfte des Musc. flexor communis prof.; b) den Ramus cut. palm. long. für die Haut des Handgelenkes und der Palma manus an der Innenseite; c) den Ramus dorsalis nervi uln.; derselbe wendet sich unterhalb des Flexor carpi ulnaris um das untere Ende der Ulna nach hinten, giebt hier einen Ast ab für die Haut des ulnaren Theiles des Handrückens und zuletzt 5 Aeste, Nerv. digitales dorsales, für beide Seiten des Kleinfingers und Goldfingers und einen Ast für den ulnaren Rand des Mittelfingers; der letztere Ast communicirt mit dem Ramus superfic. nerv. radialis; sie reichen nur bis zur Basis der Mittelphalange und communiciren hier mit den Endästen des volaren Astes des Nerv. ulnaris (Ramus volaris nerv. ulnaris).

Letzterer begleitet die Art. ulnaris an der inneren Seite, geht über das Lig. carpi volaris prop. nach aussen zwischen dem Os pisiforme und dem Haken des Hakenbeines, unterhalb des Musc. palmaris brevis und theilt sich beim Eintritte in die Hohlhand in den Ramus volaris superfic., welcher gleich wieder in zwei Aeste zerfällt: einen kleineren inneren für die Haut des Ulnarrandes der Hand, einen stärkeren äusseren, welcher mit dem Nerv. digit. volaris nerv. median. sich verbindet und an die IV. Musc. lumbrical. und an die Haut Aeste abgiebt.

Er theilt sich am unteren Ende des vierten Mittelhandknochenzwischenraumes gabelig für die einander zugekehrten Ränder der Volarseite des kleinen und des Goldfingers, diese verbreiten sich in gleicher Weise wie die Nerv. digit. volares nerv. mediani.

Alle Finger erhalten daher je 2 Volarnerven, der kleine und die Ulnarseite des Goldfingers aus dem Nerv. ulnaris, der Daumen-, Zeige- und Mittelfinger und die Radialseite des Goldfingers aus dem Nerv. medianus.

Der Ramus prof. nerv. ulnaris (der motorische Ast) geht zwischen den Ursprüngen des Musc. flexor und abduct. digit. minimi in der Tiefe der Hohlhand und verläuft hinter den Beugesehnen, etwas tiefer als der Arcus volaris prof. quer auswärts zum Daumen hin und giebt hier Aeste ab für die Muskeln am Ballen des kleinen Fingers, für sämmtliche Musc. interossei int. und ext. und für den Musc. adduct. pollic.

§. 1756. Der Nerv. radialis liegt anfangs hinter der Arteria axillaris und ist durch die letztere vom Nerv. medianus und ulnaris getrennt, geht dann nach aussen, unten und hinten zwischen dem langen und inneren Kopfe des Musc. triceps brachii gegen den Humerus, schlägt sich, der hinteren Seite desselben fest anliegend, um den letzteren herum, begleitet von der Arteria prof. brachii bis zur Aussenseite des Humerus.

An letztere Stelle langt er im Uebergangstheile des mittleren Drittels zum unteren an.

Jetzt steigt er zwischen brachialis int. und dem Musc. supinator longus

bis vor den Condyl. ext. und Capit. radii und theilt sich hier in den stärkeren Ramus prof. und den schwächeren Ramus superfic. Die Aeste sind: a) Rami musc., welche schon aus dem Nerv. radialis am Oberarm entspringen, für den Musc. triceps, Musc. supin. long., extensor carpi radialis long. und für den brachialis int., b) Ramus cutanei brachii int., c) Ramus cutanei brachii ext., letzterer für die Haut an der äusseren und hinteren Seite des Ober- und Vorderarmes bis ans Handgelenk, ersterer für den inneren und hinteren Umfang des Oberarmes in der Nähe des Olecranon, d) Ramus prof. nerv. radialis; er geht gleich nach der Theilung im äusseren Abschnitte der Ellenbogenbeuge nach aussen, hinten und unten und schlingt sich, den Musc. supin. brevis durchbohrend, um den Radius herum, steigt zwischen den oberflächlichen und tiefen Muskelschichten der Extensoren als Nerv. interosseus posterior sive ext. abwärts. Er giebt Aeste ab an den Musc. ext. carpi radialis brevis, supin. brevis, weiter nach unten an den Extensor digit. communis, Extensor carpi ulnaris, nach vorn an den Abductor pollic. long., an die Extensores pollic. long. und brevis und den Extensor digit. indicis und endigt als feiner Faden am hinteren Umfange des Handgelenkes.; e) Ramus superfic. nervi radialis; derselbe steigt von der Ellenbogenbeuge vor dem Radius nach unten, tritt hier an die Aussenseite der Arteria radialis zwischen letzterer und dem Supinator long. nach unten; am unteren Drittel des Radius tritt er unter der Sehne des Supinator long. auf die Rückseite des Radius, die Fascia antibrachii durchbohrend und verläuft bis zur Höhe des Handgelenkes, wo er sich in zwei Aeste, einen vorderen und einen hinteren theilt.

Der Ramus ant. nerv. radialis verläuft entlang des Radialrandes und verbindet sich mit Aesten aus dem Nerv. musculo-cutaneus, giebt Aeste ab zur Haut des Daumenballens und endet als Nerv. dorsalis radialis pollicis.

Der Ramus dorsalis post. nerv. radialis geht über die Strecksehne des Daumens weg, giebt Aeste an die Haut des Handrückens ab und theilt sich in zwei Aeste, einen inneren, welcher sich mit dem Ramus dorsalis nervi ulnaris verbindet und zerfällt durch gabelige Theilung in vier Nerv. digit. dorsales für die einander zugekehrten Ränder des Rückens des Daumens, des Zeige- und Mittelfingers.

Dieselben verbreiten sich gleich den entsprechenden Aesten aus dem Nerv. ulnaris in der Haut.

§. 1757. Résumé für die sensiblen Nerven. Gebe ich das Résumé aus Obigem, betreffend die Nervenvertheilung der sensiblen Fasern, so ergiebt sich folgendes:

Der N. uln. versorgt am Handrücken die ulnare Hälfte des Handrückens und die fünf medialen Fingerränder, während der N. radial. die fünf lateralen versieht. Die Nagelphalanx des Zeigefingers, des Mittelfingers und die halbe des Ringfingers wird am Rücken indes vom N. median. versorgt. An der volaren Fläche der Hand verbreitet sich der N. uln. am Kleinfingerballen und an den drei medialen Fingerrändern (kleiner Finger und ulnarer Theil des vierten Fingers), während der N. median. den radialen Theil der Hand und Finger versieht.

Henle und Hutchinson geben uns je eine schematische Figur, welche uns diese Verhältnisse klarlegen.

Die Sensibilitätsstörungen sind indes nicht stets entsprechend diesem Schema scharf ausgedrückt, weil das Hautgebiet bei einer Lähmung des einen Nerven auch noch von den benachbarten Nerven mit versorgt wird. Das Vorhandensein der Sensibilität ist daher ebenso wenig ein Beweis für das Abhandensein der Lähmung der betreffen-

den Nerven, als die Rückkehr derselben einen solchen für die Heilung desselben nach der Operation abgeben kann.

§. 1758. Motorische Nerven. Gebe ich das Résumé für die motorischen Nervenäste, so versorgt der N. median. den M. pronat. teres, Flex. carpi radial., den Palm. long., Flex. digit. subl., Pronat. quadr., den lateralen Rand des Flex. digit. profund., den Flex. poll. long., die Mm. abduct., flex. brev. und oppon. poll., sowie die ersten drei Mm. lumbrical.

Es versieht somit der N. median. alle Muskeln an der Volarseite mit Ausnahme des Flex. carpi uln. und des lateralen Theiles des Flex. digit. profund., ferner einzelne Muskeln an der Radialseite des Daumens und die kleinen Muskeln desselben; der Adduct. poll. brev. und der tiefe Kopf des Flex. poll. brev. werden vom N. uln. versorgt.

Die oben erwähnten Muskeln sind nicht ausschliesslich abhängig von dem N. median.; es senden auch noch andere Nerven Aeste zu

Fig. 249.

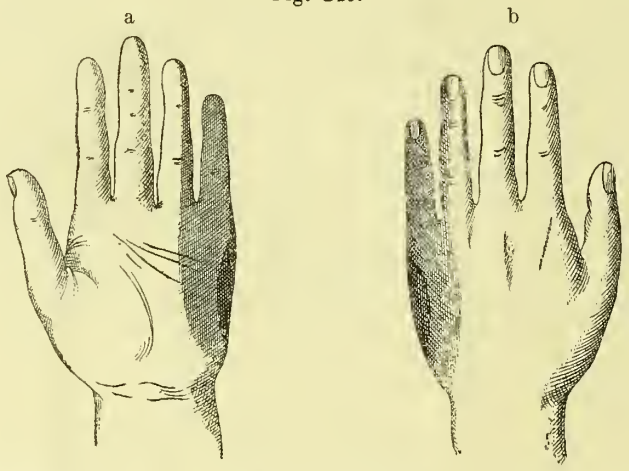

v. Langenbeck's Archiv für klinische Chirurgie Bd. 27. Tillmanns Fig. 7 a u. b.

diesen Muskelfasern; nur die ersten drei M. lumbric. und der Oppon. poll. werden von ihm allein besorgt.

Der N. uln. ergänzt vielfach den N. median. Er versorgt den M. flex. carpi uln. und die Ulnarseite des M. flex. digit. comm. profund., dann auch zuweilen den Palm. brevis und alle Muskeln des Kleinfingerballens, den Flex. digit. quinti brevis, den Abductor digit. quinti. Alsdann giebt er noch Aeste ab an sämmtliche Inteross. int. und ext., an die beiden medialen Mm. lumbr., den Adductor poll. und den tiefen Kopf des Flex. poll. brevis.

Der N. radial. versorgt den Triceps und den Brachial. int. am Oberarme, dann den Supin. long. und brevis, den Ext. carpi radial. long. und brevis, den Ext. digit. commun., den Ext. carpi uln., den Abduct. poll. long., die Ext. poll. long. und brevis und die Ext. digit. indic. et digit. minimi.

Die Sensibilitat ist dem Obigen entsprechend bei der Ulnaris-

lähmung am Dorsum der Hand aufgehoben an den drei, resp. fünf medialen Rändern der Finger und den entsprechenden Theilen der Hand und an drei Rändern des kleinen und des Goldfingers der Vola, sowie an dem entsprechenden Theile der Hand.

Ein Blick auf Fig. 249 a und b von Tillmanns machen uns gleich das Gebiet der Ulnarislähmung klar, die schwach schattirten Stellen bezeichnen das Gebiet der Abschwächung der Sensibilität, die stark schattirten diejenigen der vollständigen Aufhebung des Gefühles.

Die Zeichnung von Henle weicht hiervon insoweit ab, als der Ulnaris am Dorsum den ganzen kleinen und Gold- und die ulnare Seite des Mittelfingers versorgt, während Hutchinson's Figur mit derselben übereinstimmt.

Fig. 250.

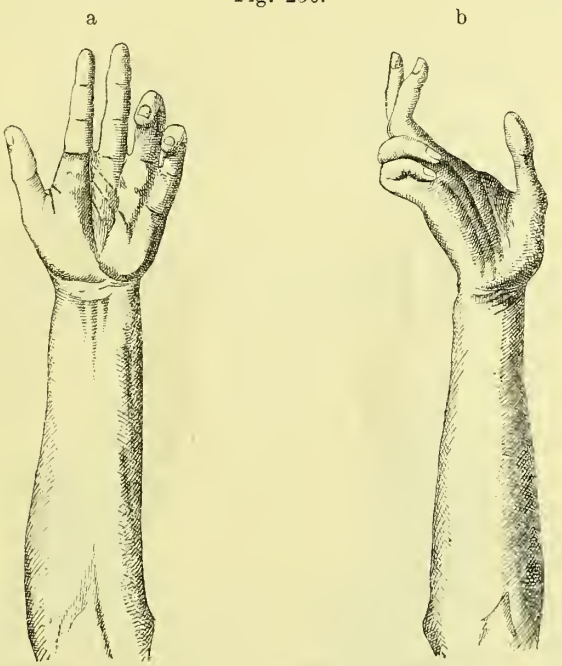

v. Langenbeck's Archiv für klinische Chirurgie Bd. 27 (Tillmanns).

Bei der vollständigen Ulnarislähmung sind daher folgende Bewegungen entweder aufgehoben oder beeinträchtigt. Die Ulnarflexion und Adduction der Hand ist beschränkt, das Spreizen und Aneinandernähern der Finger ist aufgehoben, resp. behindert.

Die Beugung der ersten Phalanx und die Streckung der zweiten und dritten Phalanx sämmtlicher Finger ist unmöglich.

Bei Lähmung der Lumbricales und Interossei allein sind die Basalphalangen durch die Extensoren (N. radial.) gestreckt und die zweiten und dritten Phalangen durch die Flexoren (N. median.) gebeugt. Diese Lähmung besteht besonders dann, wenn die Verletzung oberhalb des Gelenkes stattgefunden hat; es entwickelt sich als Schlussresultat der vollständigen Lähmung la main en griffe, Krallenstellung. Die Krallen-

stellung ist besonders prägnant am vierten und fünften Finger, weniger am zweiten und dritten, weil die Lumbricales der letzteren vom N. median. versorgt werden (s. Fig. 250 a und b).

Die Adduction des Daumens ist unmöglich, weil der Adduct. poll. brevis gelähmt ist.

Entsprechend dieser Lähmung besteht zwischen den Metacarpi und besonders ausgesprochen im ersten Spatium inteross. als Folge der Atrophie der Interossei und Lumbricales, resp. des Adduct. poll. brevis eine Aushöhlung.

Die Lähmung der Interossei ist von besonderer Wichtigkeit, sie besorgen die Beugung der Grundphalangen und Streckung der beiden vorderen Phalangen, ferner Ab- und Adduction der Finger.

Fig. 251.

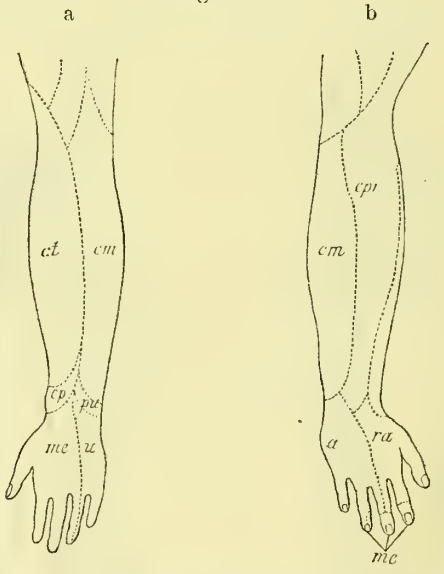

v. Langenbeck's Archiv für klinische Chirurgie Bd. 27, S. 18, Fig. 1 (Tillmanns).

Bei ihrer Lähmung stellen sich daher die vorderen Phalangen in Flexion, während die Basalphalangen in Extension stehen.

Das Bild einer vollständigen Lähmung geben beifolgende Figuren, welche Tillmanns entlehnt sind (Fig. 250 a und b), und welche Tillmanns von zwei Herrn Professor Breuer angehörigen Gipsabgüssen abphotographiren liess.

Man sieht die Krallenstellung aller Finger, die Delle im ersten Spatium inteross. und die Atrophie am inneren volaren Rande des Kleinfingerballens und der Ulnarseite des Vorderarmes als Folge der Atrophie des Flex. digit. profund. und Carp. uln.

Das Bild der Lähmung schwankt sehr, weil das Gebiet des N. uln. für den zweiten und dritten Finger oft mit demjenigen des Medianus streitet; letztere Finger sind oft unabhängig vom N. median., das Gleiche ist auch vom Flex. digit. profund. zu sagen; in diesem Falle beschränkt sich die Lähmung auf den vierten und fünften Finger.

Bei der Radialislähmung sind fünf, resp. sieben seitliche Ränder der Finger, des Dorsum mit dem entsprechenden Theile der Hand gelähmt.

Die dritten Phalangen (s. Fig. 251, 252 und 253) sind indes

Fig. 252.

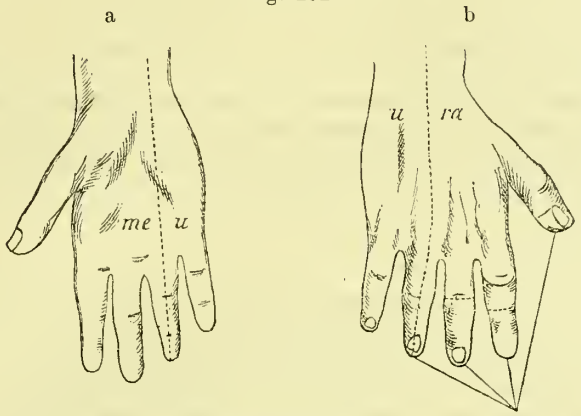

v. Langenbeck's Archiv für klinische Chirurgie Bd. 27, S. 19, Fig. 2 (Tillmanns).

nicht gelähmt, da sie vom Medianus versorgt werden. Von den Muskeln sind folgende gelähmt: Triceps, Brachial. int. am Oberarme, der

Fig. 253.

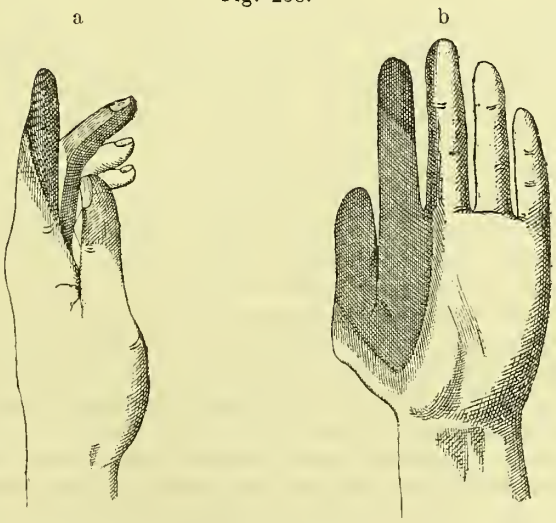

v. Langenbeck's Archiv für klinische Chirurgie Bd. 27 (Tillmanns).

Supinat. long. und brevis, Ext. carpi radial. long., der Ext. carpi radial. brevis, Ext. digit. commun., Ext. carpi uln., Abduct. poll. long., Ext. poll. long. und brevis und Ext. digit. indic.

Hand und Finger hängen in starker Beugung; Streckung der

Hand und Finger im Metacarpophalangealgelenke ist nicht möglich, wohl der beiden Endphalangen, da letztere in den M. inteross. ihre eigenen Strecker besitzen und vom N. uln. versorgt werden.

Es ergiebt sich hieraus, dass die Hand, da alle Extensoren gelähmt sind, in Flexion hängt und dass ausserdem die Extension der ersten Phalangen aller Finger, sowie die Abduction des Daumens unmöglich ist.

Bei der Lähmung des Medianus sind die sieben lateralen Ränder der Finger der Vola manus und die Haut des entsprechenden Handtheiles sensibel gelähmt, während am Dorsum gleichfalls für die dritten (Nagel-) Phalangen der gleichen Finger die Haut insensibel ist.

Alle Muskeln an der Flexorenseite sind gelähmt mit Ausnahme des Flex. carpi uln., eines Theiles des Flex. digit. profund. und der Adduct. poll. Die Fig. 251, 252 und 253 a und b demonstriren das Lähmungsgebiet.

§. 1759. Die Symptome seitens der sensiblen Fasern lassen sich kurz in Folgendem zusammenfassen; dieselben brauchen indes nicht in der ganzen Ex- und Intensität vorhanden zu sein.

Die Temperatur der betreffenden gelähmten Haut ist meist vermindert, zuweilen auch gesteigert, der Unterschied beträgt selbst bis zu 9° C. Der Tastsinn und die Sensibilität ist ebenfalls bedeutend heruntergesetzt. Die Patienten haben oft in dem betreffenden Gebiete Ameisenlaufen und Prickeln, zuweilen sogar spontane Schmerzen.

Es treten sehr bald trophische Störungen ein, die Haut wird kalt und dünn, glatt und bläulich, oft spröde, das Glied magert stark ab, die betreffenden Muskeln, selbst Knochen atrophiren, die Nägel werden rissig, verdickt, hakenförmig, verlieren ihren Glanz. Die Haare wachsen meist sehr rasch und werden gleichzeitig dünnwollig. Zugleich zeigt sich eine Veränderung in der Schweisssecretion; entweder ist dieselbe unterdrückt, oder, was meist der Fall ist, vermehrt; wir haben also den Zustand, welchen wir auch schon früher als Nachkrankheit von Resectionen erwähnt haben.

Es entstehen in dem betreffenden Gebiete leicht Hautausschläge. Herpes zoster, Eczem, Pemphigusblasen, Ecthymapusteln. Letztere, sowie das Eczem entwickeln sich besonders gern am Nagelfalze. Diese Erscheinungen gehören der späteren Periode an.

Die Ernährungsstörungen können noch weiter greifen; es können sogar Ulcerationen, Mal perforant, Gangrän eintreten. Ich sah einen Fall, wo die Spitze des kleinen Fingers, einen zweiten, wo die Spitze des Ringfingers bei einer Ulnarislähmung spontan gangränös wurde und secundär im ersten Falle zur Necrosis der letzten Phalanx führte. Die Ulceration kann sich auch langsam entwickeln, allmälig in die Tiefe greifen, so dass secundär Caries nnd Necrosis entsteht.

Selbst die Gelenke betheiligen sich oft an den Veränderungen, und es treten acute oder chronische Entzündungen ein, welche in ihrer weiteren Entwickelung zur Caries, Vereiterung oder Ankylosis führen. Die Muskeln hypertrophiren anfänglich meist, um nachher zu atrophiren.

Diese Störungen sind jedenfalls Folge der trophischen Nervenfaseraffection.

§. 1760. Die electrische Untersuchung ergiebt folgende Veränderungen: Nach der Nervenquetschung, resp. Durchschneidung nimmt die Erregbarkeit der Nerven gegen beide Stromarten gleichmässig ab und erlischt endlich ganz.

Die Abnahme der Erregbarkeit geht parallel dem Grade der Degeneration in den Nervenfasern und schreitet von der verletzten Stelle nach der Peripherie vor: sie kehrt bei der Heilung ebenfalls gleichmässig und gleichzeitig für beide Stromesarten wieder.

In einem gewissen Stadium ist der betreffende Nerv im Stande, den Strom fortzuleiten, während er nicht in demselben erweckt werden kann; die centralen Reizungen z. B. (vom Willen oder Strome) werden durch das afficirte Nervenrohr fortgeleitet und lösen eine Contraction aus, während die Reizung der Nerven selbst keine Muskelaction zur Folge hat.

Erb erklärt diese Thatsache durch die schon eingetretene Regeneration der Achsencylinder, während die Markscheide noch mangelhaft entwickelt sei, während Velpeau annimmt, dass das peripher anlagernde Narbengewebe die Fortleitung des Stromes auf den Achsencylinder verhindere. Es giebt Ausnahmen von dieser Regel.

Die electromuskuläre Erregbarkeit der Muskeln nimmt in 1 bis 2 Wochen gegen beide Ströme gleichmässig ab, wächst dann gegen den constanten Strom, während sie gegen den Inductionsstrom indes stetig gleichmässig abnimmt.

Mit der Steigerung der galvanischen Erregbarkeit tritt eine qualitative Veränderung derselben ein, die Erregung gegen die Anodenschliessung nimmt rascher zu (Entartungsreaction).

Gleichzeitig besteht zu einer gewissen Zeit der Lähmung eine beträchtliche erhöhte Erregbarkeit gegen mechanische Reize, Druck, Streichen, Klopfen etc.; dieselbe schwindet nach kurzer Zeit.

Mit dieser galvanischen Veränderung in den Muskeln und Nerven tritt in denselben auch gleichzeitig eine interstitielle Bindegewebswucherung auf, während das Nerven- und Muskelgewebe zu Grunde geht. Diese Veränderungen treten viel rascher bei der Durchschneidung als bei der Nervenquetschung oder Ligatur auf.

Bärwinkel hat noch auf ein sehr wichtiges Symptom hingewiesen; es tritt bei Druck auf den peripheren Nerventheil eine nach der Peripherie ausstrahlende Empfindung ein.

Wenn diese periphere Druckempfindung bei Druck auf den peripheren Nerventheil entsteht, so besteht noch ein Zusammenhang zwischen dem peripheren und centralen Nerventheile; die Trennung ist keine vollständige, die Fasern sind nur verschieden intensiv zerquetscht, die sensiblen sind noch leitungsfähig; die Heilung der sensiblen Lähmung ist fast sicher, die der motorischen wahrscheinlich. Es ist bekannt, dass traumatische Einflüsse die Bewegungsfasern stets stärker treffen, als die sensiblen, woraus auch folgt, dass die Heilung der Motilität mehr in Frage steht.

Wenn jedoch die Druckempfindung im peripheren Theile fehlt, so ist die Continuitätstrennung wahrscheinlicher, indes nicht sicher; sie ist indes fast sicher, wo sonstige Symptome der Nervenreizung (spontane oder auf Druck oberhalb der Verletzung, nach der Peripherie ausstrahlende Schmerzen) vorhanden sind.

Zuweilen treten auch nach Nervenverletzungen Neuralgien auf. Beispiele hierfür sowohl wie für deren Behandlung durch Dehnung hat uns Nussbaum erbracht.

§. 1761. Entstehungsweise. Die Verletzungen der Nerven können auf verschiedenem Wege zu Stande kommen. Die Verletzung kann in einer einfachen Quetschung, durch eine äussere Gewalt, oder von einem dislocirten Knochen, resp. Fragment aus, z. B. bei einer Luxationsfractur, oder durch ein Instrument bestehen. Dieselbe wird jedoch meist durch ein scharfes Instrument hervorgebracht und die Ausdehnung der Verletzung variirt hier von einer einfachen begrenzten Stichwunde bis zu einer vollständigen Continuitätstrennung durch eine scharfe Waffe.

§. 1762. Verletzung der einzelnen Nerven. Die Stichwunden der Nerven sind besonders häufig von Neurosen gefolgt.

Am Arme entstehen letztere besonders gerne nach dem Aderlassen; diese sogenannten Aderlassneurosen sind nicht so selten und Bell, Brodie, Scott, J. Hamilton, Dieffenbach, Borelli etc. haben derartige Fälle beobachtet. Dieselben entstehen fast ausnahmslos bei nervösen oder hysterischen Individuen und werden durch Excision der Narbe noch zur Heilung gebracht.

Borelli sah sogar in Folge der Verletzung des N. musculo-cut. auf reflectorischem Wege secundäre Krallenbildung entstehen; zuweilen treten Convulsionen oder gar Verstandesverwirrung ein.

Die Heilung tritt zuweilen durch eine allgemeine und örtliche Behandlung ein. Besonders sind der N. cut. median. und N. cut. ext., welche in der unmittelbarsten Nähe der Venen in der Ellenbeuge verlaufen oder dieselbe kreuzen, der Verletzung ausgesetzt; zuweilen kann auch der N. cut. int. oder N. musc. cut. der verletzte sein.

Die Verletzung dieser Nervenäste in der Plica cubiti ist oft kaum zu umgehen.

Die Nervenkreuzung findet statt an der unteren Hälfte der Ven. median. basil. zwischen der Mitte derselben und oberhalb des Nodus cephal. median., sodann am unteren Theile der Ven. median. cephal. unmittelbar unterhalb des Nod. cephal. median.

Am geeignetsten ist für den Aderlass die untere Hälfte der Ven. median. basil.

Der N. uln. wird oft bei Luxationen oder durch Fracturen des Condyl. und Epicondyl. ext., oder durch Quetschungen im Sule. epicondyl. int. verletzt. Derselbe ist ausserdem einer eigenthümlichen Verletzung ausgesetzt. Derselbe kann nämlich aus dem Sulcus hinter dem Epicondyl. int. herausluxiren.

Walb und Zuckerkandl theilen einschlägige Beobachtungsfälle mit; der N. uln. sprang in Walb's Falle beim Fechten unter heftigem Schmerz aus der Furche heraus; es bestand gleichzeitig Anästhesie im Gebiete der Nerven und Schmerz bei Bewegungen des Armes; durch Druck auf den N. uln. und gleichzeitige Streckung des Vorderarmes konnte der deutlich fühlbare Nerv reponirt werden.

Im Falle Zuckerkandl glitt der Nerv bei jeder Beugung des Armes aus der Furche heraus, um bei der Streckung wieder zurückzukehren.

Das Herumschlüpfen des Nerven um den flachen Epicondyl. int. liess sich deutlich nachweisen; es trat bei der Arbeit leicht Ermüdung ein.

Zuckerkandl hat das Gleiche 2mal an der Leiche nachgewiesen und fand gleichzeitig eine schwache Entwickelung des Epicondyl. int. und ferner einen mangelhaften Einschluss des Nerven von der Armfascie. Der Vorderarm stand ausserdem stark medianwärts.

Die Lähmungen der Vorderarmnerven sind auch zuweilen noch begleitet von Lähmungen entfernterer Nerven.

Seeligmüller und Bärwinkel sahen neben der von einer Verletzung des N. uln. herrührenden Lähmung desselben eine Lähmung des N. sympathicus.

Seeligmüller sah 3 solcher Fälle, wo nach Verwundung des Plex. brachial. ausser der Lähmung des entsprechenden Armes eine solche des N. symp. bestand.

Die Sympathicuslähmung characterisirte sich durch Lidspalt- und Pupillenenge, starke Röthung des Gesichtes und der Conjunct. bulbi bei Aufregung und durch Abmagerung der Wange.

Bärwinkel sah einen ähnlichen Fall nach einer Schussverletzung des N. uln. am Halse und nach einer Schlüsselbeinfractur; in diesem letzten Falle war indes der ganze Arm gelähmt. In den meisten Fällen entstehen sie durch Stichverletzungen.

Die Verletzung der betreffenden Nerven kann auch durch jedes scharfschneidende Instrument hervorgerufen werden. Die Nerven können hierbei im ganzen Verlaufe getroffen werden; meist treten sie auch auf als Complication von anderen grösseren Verletzungen durch Maschinen, Ueberfahrenwerden etc.

Der N. median. wird besonders gerne oberhalb des Lig. carpi vol. getroffen, indes kann er auch bei tiefgehenden Verletzungen in seinem ganzen Verlaufe durchtrennt werden.

An der zuerst bezeichneten Stelle ist's möglich, dass der Nerv durch einen Stich sogar ohne Verletzung der begleitenden Flexorensehnen durchtrennt wird, indes sind meist die Sehnen des Flex. digit. comm. subl. und besonders des Palm. long. gleichzeitig mit verletzt.

Ich habe 4 solche veraltete Fälle beobachtet und jedesmal den betreffenden Callus mit Erfolg excidirt.

Der N. median. wird auch gern bei der Luxation des Vorderarmes nach hinten verletzt. Der N. uln. und radial. kann ebenfalls im ganzen Verlaufe verletzt werden. Der erstere hat sehr häufig die Gelenkgegend zwischen dem Olecranon und dem Condyl. int. als Lieblingsstelle für die Verletzung aufzuweisen, weil er daselbst am oberflächlichsten liegt und dem verletzenden Instrumente am meisten exponirt ist, resp. weil er dem Knochen am nächsten liegt und durch letzteren von innen nach aussen, sei es bei Fractur, sei es bei Luxation, verletzt wird. Derselbe tritt ausserdem zuweilen bei Resectionen mit dem Messer des Operateurs in Collision. Am häufigsten kommt sie indes in der gleichen Gegend zur Beobachtung als Complication von Gelenkverletzungen, Luxationen, speciell von complicirten Gelenkfracturen.

Ich habe 2mal eine Excision und Vernähung des N. uln. bei Nervenlähmung als Folge von Stichverletzung ausgeführt.

Der N. radial. wird besonders gerne in seinem Verlaufe am Oberarme verletzt. Hier ist ebenfalls wie bei der Ulnarisverletzung

im Gebiete des Condyl. int., für den N. radial. die Nähe des Humerusknochens, um welchen sich der Nerv herumschlägt, als ursächliches Moment anzuschuldigen. Der Nerv wird hierbei entweder direct von dem Knochenfragmente verletzt, oder, was häufiger der Fall ist, durch secundäre Calluswucherung umwachsen, resp. comprimirt. Es ist nicht stets nothwendig, dass der Nerv umwachsen ist; derselbe kann auch seitens des üppig wuchernden Callus gelähmt werden.

Wie weit nebenbei der zu fest angelegte Gipsverband als ursächliches Moment anzuklagen ist, wage ich hier nicht zu entscheiden; nur so viel sei hier erwähnt, dass in 3 Fällen von vollständiger Lähmung des N. radial., wo ich die Resection des Callus ausführte, der Nerv nur einfach von dem Callus comprimirt wurde; die vorauf gegangene Behandlung war die übliche mit Gipsverbänden gewesen; in 2 anderen Fällen fehlte indes sogar jeglicher Druck von Seiten des Callus.

Es ist auch sogar nicht einmal nothwendig, dass der Knochen gebrochen sei; ich habe in 2 Fällen, wo die hintere Fläche des Oberarmes von einer heftigen Gewalt getroffen worden war, die Lähmung entstehen sehen, ohne dass der Arm gebrochen war.

Die Palpation wies mir eine Bindegewebswucherung nach. Derselbe kann auch durch Druck z. B. seitens einer Krücke oder des Schubkarrenriemens gelähmt werden.

Die Operation, die Freilegung der Nerven und Herauspräparirung aus einem narbigen Bindegewebe um den Nerven herum heilt jeden Patienten. Der tiefe Ast des N. radial. wird auch oft bei Fractur oder Luxation des Radiusköpfchens nach aussen verletzt.

§. 1763. Die Diagnosis der Verletzung eines dieser Nerven ist gegeben durch die Oertlichkeit des verletzenden Instrumentes, durch die Aufhebung der Sensibilität, des Temperatursinnes, des Tastsinnes und speciell der zugehörigen Muskeln etc., wie dies oben erwähnt worden ist.

Wir wissen, dass die Sensibilität oft, selbst bei unzweifelhafter Verletzung des Nerven nicht fehlt, weil die Nachbarnerven in das Gebiet des betroffenen Nerven hinübergreifen.

Das Bild wird hierdurch bezüglich der Sensibilitätsstörung sehr verwirrend, weil die benachbarten Nerven allmählig die Function des ausfallenden Nerven übernehmen.

Weir Mitchell theilt einen Fall mit, wo er wegen einer Neuralgie ein grosses Stück aus dem N. median. excidirte und die Sensibilität vollständig wiederkehrte.

Arloing und Tripier haben durch Experimente an Hunden nachgewiesen, dass die Durchschneidung eines der Nerven des Vorderarmes unterhalb der Mitte desselben keine sensible Lähmung irgend einer Zehe zur Folge hatte; wohl war der eine oder andere Ballen des Fusses gelähmt. Es ergab sich aus den Experimenten ferner, dass die peripheren Enden der drei Nervenstämme empfindlich bleiben, so lange nur einer von ihnen unverletzt ist.

Das Gleiche hat sich auch durch die Beobachtung nach Nervendurchschneidung beim Menschen, z. B. behufs Behandlung von Tetanus gezeigt; hier war z. B. die Druckempfindung direct nach der Ver-

letzung nicht vollständig aufgehoben. Nach Neurectomien behufs Heilung von Neuralgien beobachtet man dieselbe Thatsache.

Die Anhaltspunkte bezüglich der Sensibilität werden noch verwirrender mit dem Alter der Verletzung, weil von den benachbarten sensiblen Nerven aus in das ausgefallene Hautgebiet Nerven hineinwachsen. Letzteres wird dadurch wahrscheinlich gemacht, dass nach Transplantationen und Durchschneidung der Brücke allmählig von der Peripherie aus die Sensibilität zurückkehrt. Es kann allerdings in solchen Fällen auch gleichzeitig die Sensibilität durch Verwachsungen der Nervenenden zurückgekehrt sein.

Bezüglich der Motilität sind die diagnostischen Zeichen ebenfalls häufig sehr verwirrend.

Létiévant glaubt sogar, dass selbst für die motorischen Nervenfasern eine vicariirende Nerventhätigkeit existire. Er hebt hervor, dass nach Durchschneidung des N. median. die Flexion und Pronation der Hand, sowie die Flexion der Finger möglich sei.

Die suppletirende Bewegung kann so vollkommen sein, dass die Lähmung des Medianus ganz verdeckt wird.

Küster theilt einen Fall mit, wo ein Stück aus dem N. median. wegen Gliosarcom resecirt werden musste und die Finger trotzdem so bewegt wurden, wie vor der Operation.

Ich habe einen ganz gleichen Fall wie Küster beobachtet.

Krausshold, Létiévant, Image und Sapolini theilen gleiche Fälle mit; v. Langenbeck, Riedinger und Notta sahen Fälle, wo nach einer ausgedehnten Nervenverletzung die Motilität und Sensibilität wiederkehrte.

Im Falle Riedinger und Langenbeck lag eine ausgedehnte Verletzung sogar des Plex. brachial. vor und trotzdem kehrte vollständige Heilung wieder.

Es ist wohl im Allgemeinen anzunehmen, dass für die grösste Anzahl dieser Fälle eine abnorme Nervenvertheilung, resp. Anastomose zwischen je zwei benachbarten Nerven vorlag. Dies ist mit Klarheit besonders für die Fälle erwiesen, wo die Motilität gleich nach der Durchschneidung wiedergekehrt war (Fall Küster, mein Fall etc.), während in anderen Fällen man doch annehmen muss, dass nachher eine Verwachsung der Nerven wieder eingetreten ist (Fall Langenbeck, Riedinger, Notta).

Ich durchtrennte unglücklicher Weise den stark dislocirten in Narbengewebe gebetteten N. radial. bei einer Luxation; die Nervenstücke wurden gleich vernäht; die Bewegung der Hand hatte absolut nicht gelitten.

Es ergiebt sich hieraus, dass das Bild bezüglich der Motilitätsstörung gleichfalls bedeutenden Schwankungen unterworfen ist, indes geben die Motilitätsstörungen noch die sichersten Anhaltspunkte für die Diagnosis.

§. 1764. Behandlung. Tillmanns hat 42 Fälle aus der Literatur zusammengestellt, wo die Nervennaht wegen Verletzung der Nerven angelegt wurde und zwar 35mal die directe und 7mal die paraneurotische. Es wurden die verschiedensten motorischen und sensiblen verletzten Nerven vernäht.

Die Sensibilität kehrt für gewöhnlich viel früher zurück als die Motilität.

In einzelnen Fällen war dieselbe einige Tage nach der Operation schon wieder vorhanden; es handelte sich hierbei wahrscheinlich um eine vicariirende Leitung.

In sehr seltenen Fällen trat die Sensibilität später ein als die Motilität (Langenbeck, Simon).

Die Motilität kehrt meist spät zurück, der früheste Termin ist 21 Tage. Oft kann auch anfänglich die Motilität abwechselnd vorhanden sein, um wieder zu verschwinden, um zuletzt dauernd zu bleiben; zuweilen tritt die Motilität nach 5—6 Monaten ein (Esmarch, Thiersch, Simon).

In meinem Falle von einer Naht des N. radial. und des N. peron. kehrte die Motilität nach 1 resp. ½ Jahre wieder.

Die Naht, resp. Excision der Nervennarbe kann selbst noch Jahre nach der eigentlichen Narbenverletzung wirksam sein (Jessop's Fall 9 Jahre nach der Verletzung).

Das Alter der Verletzung giebt daher keine Contraindication für die Operation ab.

Bei einer frischen sowohl, wie veralteten Verletzung des Nerven sind wir verpflichtet, die Nervennaht anzulegen.

Für den Fall ein grosser Substanzverlust durch die Verletzung in einem Nerven gesetzt worden ist, empfiehlt es sich, dem Rathe von Desprès zu folgen und das centrale Ende in den nächsten benachbarten und wichtigsten gesunden Nerven zu implantiren.

Létiévant giebt indes den Rath, wie bei den Sehnen und dem Perioste vom oberen, resp. unteren Nervenende eine Transplantation zu machen. Er wiederholt also dasjenige an Nerven, was Hueter für die Sehnen und Nussbaum bei Pseudarthrosis für den Knochen vorschlägt.

Ebenso empfiehlt Desprès für den Fall zwei Nerven in grosser Ausdehnung verletzt sind, das periphere wichtigere Ende, z. B. des N. median. mit dem N. musc. cut. in Verbindung zu setzen.

Bei der Nervennaht ist die antiseptische Wundbehandlung von grosser Wichtigkeit; vielleicht beruhen die früheren schlechten Erfolge auf der secundären Entzündung der Nervenenden und der consecutiven Narbenbildung in den Nervenenden und in der Umgebung derselben.

Die Verletzung der Arterien des Vorderarmes.

§. 1765. Anatomie. Die Arteria cubit. theilt sich unterhalb der Ellenbeuge in die Art. uln. und radial.; beide ziehen, die eine entlang der ulnaren, die andere entlang der radialen Seite nach abwärts. Beide treten in der Hohlhand durch zwei Bogen, im Arcus volaris superfic. und prof. wieder mit einander in Verbindung.

Die Art. radial., die stärkere, liegt, anfänglich begleitet von zwei Venen und dem Ramus volaris nerv. radial., zwischen dem Supinator long. und Pronator teres, dann zwischen ersterem und dem Flexor carp. radial. Anfänglich, im oberen Drittel, ist die Arteria vom Supinator long. bedeckt, nachher nur von der Fascia antibrachii; sie liegt ferner anfänglich auf dem Supinator brevis, dann nach unten absteigend auf dem Pronator

teres, dann auf den radialen Ursprüngen des Flexor digit. commun. subl., dann auf dem Flexor pollic. long. und dann auf dem Pronator quadratus und zuletzt auf dem unteren Ende des unbedeckten Radius.

Hierauf wendet sie sich zwischen dem Process. styloid. radii und dem äusseren Rande des Os naviculare nach dem Handrücken hin und wird hierbei, anfänglich der Reihe nach, gekreuzt von der Sehne des Abductor pollic. long., des Extensor pollic. brevis, dann des Extensor pollic. long.

Hierauf schlägt sich die Arterie, unter der tiefen Dorsalfascie gelegen, zwischen den oberen Enden des ersten und zweiten Mittelhandknochens nach der Tiefe der Vola hin und ist daselbst unter der tiefen Volarfascie gelegen. Sie begiebt sich hier quer nach einwärts und bildet mit dem Ramus prof. der Art. uln. den Arcus volaris prof.

In dem Augenblicke, wo die Art. radial. den Handrücken verlässt, tritt sie zwischen den beiden Köpfchen des M. interosseus ext. primus hindurch und liegt hierbei zwischen diesem und dem Adductor pollic. brevis.

An der Stelle, wo die Art. radial. sich von der Handwurzel nach dem Dorsum herumschlägt, giebt sie den Ramus volaris superfic. ab.

Letzterer läuft dicht unter der Fascia, über den Muskeln des Daumenballens, gerade abwärts bis zur Hohlhand und vereinigt sich mit dem gleichnamigen dritten Aste, Ramus volaris superfic., der Art. uln. zum Arcus volaris superfic. Die Art. radial. wird im mittleren Theile an der Radialseite vom Ramus volaris nervi radial. begleitet.

§. 1766. Die Arteria ulnaris läuft, von der Ursprungsstelle von zwei gleichnamigen Venen und vom Beginne des mittleren Drittels ab an der Ulnarseite vom N. uln. begleitet, schief nach innen und unten, um etwa im mittleren Drittel die Ulna zu erreichen. Von da ab steigt sie, an der inneren Seite der Ulna gelegen, gerade abwärts zur Handwurzel und von da ab an der Radialseite des Os pisiforme, begleitet vom N. uln., über dem Lig. carpi volare und unter dem subfascialen Fettpolster des Kleinfingerrandes. Dort angelangt theilt sie sich in zwei Aeste, den Ramus volaris ulnaris superficialis und profundus.

Der erstere, Ramus volaris uln. superfic., ist der stärkere und steigt über dem Lig. carpi volar. prof. hinab, bedeckt von der Fascia palmaris und dem M. palmaris brevis, dicht unter der Fascia palmaris gelegen und verläuft bogenförmig nach aussen zu dem viel dünneren Aste der Art. radial.

Der zweite, Ramus uln. prof., ist viel schwächer, senkt sich, begleitet vom N. volaris prof. nerv. uln. durch eine Spalte des Opponens digit. minimi zwischen Os pisiforme und den Haken des Hakenbeines in die Hohlhand und dringt erst zwischen dem M. flexor brevis digit. minimi und den Sehnen des Flex. digit. comm. in die Tiefe, tritt alsdann in einem Bogen, nach aussen umbiegend, mit dem weit stärkeren Ramus volaris prof. radial. zur Bildung des Arcus volaris prof. in Verbindung.

Die Art. uln. liegt im Anfangstheile hinter dem M. pronator teres, dem Flex. carpi radial., Flex. digit. commun. sublimis und bedeckt den Flexor digit. commun. prof., läuft schief über letzteren nach innen bis zur Ulna und liegt von da ab zwischen dem Flexor carpi uln. und dem Flexor digit. commun. sublimis; hierbei nähert sich die Arteria mehr der Oberfläche und ist nur bedeckt von der Fascia antibrachii; nach unten liegt die Arteria dem M. quadratus auf.

Die Art. uln. giebt, etwa 2—3 cm von der Ursprungsstelle entfernt, die Art. interossea ab; letztere läuft nach hinten und abwärts, theilt sich gleich in zwei Aeste, die interossea ant. und posterior und hierauf steigen beide an der entsprechenden Seite des Lig. interosseum nach unten, nachdem letztere das Lig. antibrachii interosseum durchbohrt hat.

Die Interossea ant. steigt zwischen Flexor pollic. long. und Flexor digit. prof. auf der Membr. interossea oder häufiger auf dem zugespitzten

medialen Rande des Radius unter den N. interosseus int. (für den Flexor pollicis und Pronat. quadratus) bis hinter den M. pronator quadratus, von wo sie einen Ast durch die Membr. interossea ans Dorsum sendet und ins Rete volare selbst endigt.

Die Interossea ext. sive post. geht oben durch die Membr. interossea, giebt am Dorsum ab die Interossea recurrens, geht selbst unter dem Extensor digit. commun. über den übrigen Extensoren nahe der Ulna nach unten bis oberhalb des Handgelenkes, wo sie mit dem Ramus perfor. der Art. interossea int. anastomosirt und ins Rete carpi dorsale endigt. Die Art. interossea int. und der N. interosseus int. liegen nahe am Radius und die J. ext. sowie der N. interosseus ext. nahe der Ulna, so dass bei Fracturen des Radius im mittleren Drittel die Art. interossea int. und der N. interosseus int., bei Fracturen der Ulna im unteren Drittel die Art. interossea ext. und der N. interosseus ext. leicht verletzt werden.

Die Fascia wird an der Radialseite, je weiter sie sich dem Handgelenke nähert, um so dünner und enthält schon viele Lücken, während sie an der Ulnarseite noch fest und rigide ist. Letzteres bedingt auch hauptsächlich, dass die Radialarterie viel deutlicher zu fühlen ist.

Der Arcus volaris superfic. ist oberflächlich gelegen, zwischen der Fascia palmaris und den Sehnen der Fingerbeuge, etwa 2 cm unterhalb des Lig. carpi volare proprium und über den Aesten des N. median.; derselbe bildet einen nach unten convexen Bogen und ist nach der Ulnarseite am stärksten.

Der Arcus volaris prof. ist schwächer am Lumen, hat eine schwächere Krümmung und ist an der Radialseite am stärksten; derselbe liegt tiefer, bedeckt von der tiefen Hohlhandfascie, dicht auf der Basis des zweiten, dritten und vierten Mittelhandknochens und den Mm. interossei, bedeckt von den Sehnen der Flexoren; der Bogen reicht nicht so weit nach unten.

Er vermittelt durch das Rete carpi volare die Anastomose mit der Interossea interna s. anterior.

Nach vorn entspringt aus dem Arcus vol. prof. die Art. volaris indicis, welche entlang dem volaren Aussenrand des zweiten Mittelhandknochens und Fingers läuft; ferner die in den Zwischenknochenräumen laufenden dünnen Interosseae volares, die in die Art. digit. commun. des oberflächlichen Arcus kurz vor der Theilung einmünden. Sie geben vorher noch Rami perforantes zu den Interosseae dorsales ab.

Die letzteren entstehen aus den Dorsalästen der Art. radialis und liegen unter der tiefen Dorsalfascie des Handrückens.

Bemerkenswerth ist der Anastomosenreichthum zwischen den beiden Arterien durch die beiden Arcus, welche in einander übergehen und durch das dorsale und volare Carpalnetz zwischen den Arcus selbst, durch die Interosseae dorsales volares zwischen den dorsalen und volaren Gefässen der Mittelhand und der Finger durch Anastomosen an den Fingerspitzen.

Der Scheitel des oberflächlichen Bogens reicht bis zur Mitte der Hohlhand. Er giebt ab einen Arterienast am Ulnarrande des 4. Fingers und drei relativ starke längs der Zwischenknochenräume (Art. digit. volaris commun.) (volare Mittelhandäste). Dieselben verlaufen mit den Nervenzweigen des N. median. resp. des N. ulnaris zwischen den Beugesehnen und theilen sich in die Art. digit. volares propriae.

Die Theilungsstelle liegt etwas unterhalb der Niveaulinie der Phalangometacarpalgelenke.

§. 1767. Die Verletzungen der Art. radial. und uln. können abwärts in ihrem ganzen Verlaufe statthaben, treten indes am häufigsten im unteren Drittel des Vorderarmes auf, weil sie hier am oberflächlichsten liegen.

Hierbei wird die Art. radial. wegen ihrer oberflächlichen Lage häufiger verletzt gefunden, als die Art. uln. Die Verletzung entsteht oft als Folge eines Selbstmordversuchs.

Dieselben können isolirt auftreten, herbeigeführt durch Stichwunden, sind indes meist combinirt mit Verletzungen der Sehnen, der Muskeln, der Nerven und der Knochen. Ausnahmsweise kann bei diesen Stichen auch die Art. inteross. verletzt sein.

Im obersten Abschnitt bis zur Mitte des Vorderarmes liegen die Gefässe in der Tiefe; sie werden meist durch Stiche von der Beugeseite her verletzt, können indes mit den Nerven im Radialabschnitte auch durch Stiche von der Seite, sowohl in der Pro- als Supinationsstellung getroffen werden.

Im unteren Abschnitte sind die Gefässe und Nerven von vorn mehr exponirt und werden fast nur durch Stiche von vorn verletzt. Am häufigsten werden die Gefässe, meist in Gemeinschaft mit den Nerven, im untersten Abschnitte oberhalb des Gelenkes verletzt.

Die Art. radial. wird eher bei Selbstmord verletzt, weil sie oberflächlicher liegt, während die Art. uln. mehr bei Fall in Scherben, Schlag ins Fenster lädirt wird, da man stets auf den Innenrand auffällt. Die Art. radial. wird besonders oft gleichzeitig mit dem Flex. carpi radial. und N. median., die Art. uln. mit dem Flex. carpi uln. und dem N. uln. verletzt.

Die Blutung ist meist eine stärkere, zuweilen hört dieselbe jedoch, besonders nach der Verziehung der Haut, dauernd auf; meist treten aber nachträglich Nachblutungen ein.

Bei einem aseptischen Verlaufe spriessen gute feste Granulationen aus der Wundfläche, welche die Arterienwunde, selbst ohne dass eine Unterbindung des Gefässlumens stattgefunden hat, meist verschliessen.

Es ist daher auch zu erwarten, dass selbst oft genug ohne Unterbindung bei der exacten Ausübung der Lister'schen Behandlung die Blutung nicht mehr wiederkehrt; wenn indes der Wundverlauf kein aseptischer ist, so zerfallen die Granulationen und die Arteriennarbe wieder, um eine neue Blutung hervorzurufen.

Die Blutung entsteht hier nicht nur aus dem centralen Ende des Arterienrohres, sondern auch wegen des schon bestehenden reichen Collateralkreislaufes direct aus dem peripheren Ende des Arterienstammes.

Die Nachblutung erfolgt oft nachdem sich vorher ein diffuses Hämatom gebildet hat.

§. 1768. Aneurysma. In seltenen Fällen entwickelt sich bei einer gleichzeitigen Verletzung der Arteria und Vena ein Aneurysma traumaticum; dasselbe kann ein diffuses oder auch ein begrenztes sein.

Für gewöhnlich ist das Aneurysma ein begrenztes und zwar aus dem Grunde, weil während der Nachbehandlung eine Compression auf dasselbe ausgeübt worden ist.

Es ist hier noch ein seltenes Aneurysma zu besprechen, welches die verschiedensten Namen trägt: Aneurysma racemosum, sive cirsoideum, sive varicoarterialis, Phlebarteriectasie. Dasselbe ist in seinen äusseren Erscheinungen auf gleiche Stufe zu stellen mit dem Aneurysma cirsoideum, welches an der Art. tempor. oder occipit. oder ophthalmica, oder labialis oder thyreoidea sup. beobachtet wird.

Ueber diesen seltenen Befund an der Art. uln. und radial. haben Schottin, Stromeyer, Krause, Leteneur, Thaymayn, Wardrop etc. berichtet.

Dieses Leiden entwickelt sich auch gerne nach einer ganz leichten Verletzung durch Glassplitterstücke, überhaupt eingewanderte Fremdkörper (Führer); im Falle Krause entstand dasselbe einige Jahre nach einem Hundebiss an der Hand (Stromeyer).

Thaymayn sah es entstehen nach einer Fractur der Clavicula, in einem zweiten Falle bei einem Manne, welcher an epileptischen Krämpfen litt, durch die stärker und häufig sich wiederholenden gewaltsamen Flexionen des Armes.

Es entwickeln sich dieselben auch oft aus der Verletzung der Arterie; es handelt sich in diesem Falle um eine diffuse Arteriectasie. Dieselben entstehen auch aus einem primären, circumscripten, traumatischen Aneurysma.

Führer hat nachgewiesen, dass dieselben auch durch kleine Fremdkörper, Glassplitter und Nähnadeln, welche unter die Fascia palmaris eingedrungen waren und dort weiter wanderten, zur Entwickelung kamen. In solcher Form sah ich sie 2mal entstehen.

Es können die Gefässectasien zuweilen auch auf die Venen beschränkt bleiben.

Richet beobachtete einen solchen Fall, wo eine grosse, venöse erectile Geschwulst sich innerhalb 2 Jahren entwickelte.

Die Arterien sind in diesen Fällen den varicösen Venen ähnlich, ungleichmässig über den ganzen Vorderarm und die Hand hin, oft auch hinaufsteigend bis zum Oberarm erweitert.

Es sind wesentlich zwei Formen zu unterscheiden: die cavernösen und Arteriengeschwülste. Es giebt zwei Formen von cavernösen Angiomen, eine, welche mehr im subcutanen Bindegewebe Platz greift und den Venen allein angehört.

Die cavernösen Geschwülste (cavernöse Angiome) sind selten congenitaler Natur, sie sind scharf begrenzt und gehen hauptsächlich von den Venen aus und entstehen mit Vorliebe an den Fingern und der Hand; sie sind oft in grosser Anzahl vorhanden, bis 100. Dieselben bilden bläuliche und rundliche, scharf begrenzte erectile Geschwülste entlang der Finger und der Hand.

Esmarch hat in einem Fall, wo mindestens 40 bestanden, durch wiederholte (5) Operationen (Excisionen) Heilung erzielt.

Eine zweite Form von subcutanen Angiomen ist das lipogene Angiom; es verbreitet sich hauptsächlich im Unterhautfettgewebe und kommt seltener an den Fingern und der Hand vor. Diese Form ist nicht so multipel, seltener durch Einkapselung in fibröse Bindegewebsschichten scharf begrenzt, sondern geht diffus an die Umgebung über; sie entsteht daher besonders in fettreicher Gegend, an der Fingerpulpa, am Daumen- und Kleinfingerballen.

Duplay beobachtete ein solches Lipoma teleangiectodes nach Stoss auf den Metacarpus II. Diese Form ist meist congenital.

Diese Gefässwucherungen, welche anfänglich eine geringe Ausdehnung haben und von kleinen Angiomen am Finger oft ausgehen, dehnen sich allmählig immer weiter aus und ergreifen immer grössere arterielle und venöse Bezirke.

Anfänglich betreffen sie oft nur die Venen, um nachher die Arterien mit in den Erkrankungsbezirk hineinzuziehen.

Bei ihrem Wachsthume wird allmählig die ganze Extremität von grossen bläulichen Säcken umgeben und es entwickelt sich eine Atrophie der

Muskeln etc. Vorwiegend sind hierbei also meist die Venen, oft jedoch auch die Arterien betroffen.

Die betroffenen Capillaren schwinden hierbei ganz und gar und die Arterien gehen unmittelbar in die Venen über. Bei congenitaler Geschwulst beginnt die erste Anlage oft in den reichen Anastomosen der Hohlhand. Da anfänglich immer die Venen betheiligt sind, so findet dementsprechend auch die Ausdehnung der Geschwülste entlang der Venae cephalica und basilica statt.

Das arterielle Aneurysma entsteht meist in Folge von kleineren oder auch grossen Verletzungen der Gefässe, kann allerdings auch von angeborenen Teleangiectasien seinen Ausgangspunkt nehmen. Die traumatischen Gefässgeschwülste schliessen sich an Arterienverletzungen an und sind Arteriectasien, diffuse Aneurysmen.

An einzelnen Stellen sind die Arterien sackartig erweitert und bilden rosenkranzähnliche, mit einander verbundene kleine und grössere Aneurysmen, während an anderen die Venen mehr das Bild von Varicen geben.

Die compressiblen Geschwülste pulsiren und geben dem aufgelegten Finger ein schwirrendes Geräusch und verkleinern sich meist durch Druck auf den Hauptarterienstamm. Im Krause'schen Falle konnte man den Uebergang der Arterien in die Venen constatiren.

Die Wandungen der Gefässe sind bald stark verdickt und hart, bald wieder weich und verdünnt, an einzelnen Stellen verwächst die äusserst verdünnte Gefässwand mit der Haut und schimmert in bläulichen Knoten durch dieselbe hindurch. Die geringste traumatische Veranlassung genügt, um die Perforation und eine tödtliche Blutung herbeizuführen.

In einzelnen Fällen bleibt die Geschwulst, wenn sie eine gewisse Grösse erreicht hat, stehen und nimmt nicht mehr zu; in den meisten Fällen indes ist der Process ein progressiver und führt schliesslich durch Platzen zum Tode.

In leichten Fällen macht das Leiden wenig Beschwerden; wenn dasselbe indes eine grosse Höhe erreicht hat, so sind die hierdurch bedingten Beschwerden sehr grosse.

Der Arm ist nicht mehr functionsfähig, derselbe wird durch Ausdehnung, den grossen Umfang und durch sein Gewicht dem Kranken zur Last. Besonders klagen die Patienten über das fortdauernde Zischen, Sausen und Brausen, durch welches sie selbst im Schlaf gestört werden.

Zur Entstehung des Leidens ist nicht gerade stets ein directer Uebergang des Blutes aus der Arteria und der Vena nöthig, vielmehr führen meist, wie oben erwähnt, leichte traumatische Veranlassungen, selbst leichte Contusionen zur Entstehung desselben.

Als Ursache werden auch noch leichte congestive Zustände durch örtliche Reize, Rheumatismus etc. angeführt.

Behandlung der frischen Arterienverletzung.

§. 1769. Die Behandlung der Blutung aus den verletzten Arterien hat hier am frühesten wegen der oft augenblicklich aus dem peripheren Ende des Arterienrohres eintretenden Blutung zur Ein-

führung der praktisch goldenen Regel, „die beiden Arterienenden doppelseitig zu unterbinden", Veranlassung gegeben und ist dieselbe von hier aus auch auf die anderen Arterienverletzungen übertragen worden.

Die gleichzeitige Unterbindung des peripheren Arterienendes muss daher stets bei der Verletzung dieser Arterien überhaupt statthaben, mag dasselbe bluten oder nicht.

Es ist allerdings nicht zu leugnen, dass die Unterlassung dieser Vorschrift aus dem früher erwähnten Grunde bei der antiseptischen Behandlungsmethode im Allgemeinen lange nicht mehr so bedenklich ist, wie früher, weil die Arterienwunde durch Verklebung der Wundränder oft dauernd geschlossen bleibt.

Man darf sich indes auf diese Möglichkeit durchaus nicht verlassen und hat daher die Verpflichtung, die gesetzte Wunde durch eine Incision parallel dem Arterienrohre zu erweitern, das zurückgewichene Arterienende oberhalb und unterhalb der Wunde zu unterbinden.

Die Operation kann bei der Anwendung der Esmarch'schen Blutleere keine Schwierigkeiten bieten.

§. 1770. Behandlung des traumatischen Aneurysma. Das Gleiche muss von dem traumatischen Aneurysma gesagt werden. Die Unterbindung muss ober- und unterhalb des Sackes mit nachfolgender Exstirpation, resp. Spaltung desselben gemacht werden (Antyllus).

Nur in dem Falle, wo das obere Ende des Aneurysma im oberen Drittel des Vorderarmes liegt und dasselbe in das dicke Muskelpolster verschwindet, könnte die Frage entstehen, ob es nicht gestattet sei, nach Hunter, entfernt von dem Aneurysma, die Brachialarterie zu unterbinden, weil die Unterbindung direct oberhalb des Aneurysma zu grosse Schwierigkeiten bietet. Indes in allen Fällen, wo es möglich ist, oberhalb eines jeden traumatischen Aneurysma den Esmarch'schen Schlauch anzulegen, glaube ich, gebührt der Unterbindung nach Antyllus der Vorzug vor jeder anderen Behandlung. Von einer Schwierigkeit der Operation kann wohl in den seltensten Fällen die Rede sein. Auf jeden Fall ist die Unterbindung oberhalb und unterhalb des Sackes mit der gleichzeitigen Excision desselben und Unterbindung aller einmündenden Gefässe in Bezug auf den Heilungsverlauf viel sicherer.

Liston giebt allerdings den Rath, für diese Fälle, zumal wenn das Aneurysma sehr nahe am Ellenbogengelenke liegt, zu warten, bis das Aneurysma einige Consistenz erlangt hat, und dann die Armarterie in der Mitte des Oberarmes zu unterbinden.

Bei kleinem Aneurysma hat Langenbeck oft mit Erfolg von Ergotineinspritzungen in die Umgebung des Arterienrohres Gebrauch gemacht und konnte man dieselben event. der Operation vorausschicken.

§. 1771. Behandlung einer alten Arterienverletzung. Wenn die Unterbindung der Arterie nach einer Verletzung versäumt worden ist und eine Nachblutung, welche fast ausnahmslos mit einer septischen Entzündung und entzündlicher Verdickung und Erweichung der umgebenden Weichtheile gepaart ist, eintritt, so ist gleichfalls die nachträgliche Aufsuchung der Arterienenden nöthig.

Dieselbe ist indes oft sehr schwierig, weil die anatomischen Ver-

hältnisse sehr verändert sind, und soll selbst unausführbar sein, weil die Arterienwand unter dem Drucke des Fadens durchschneide.

Auf jeden Fall ist man auch in diesen Fällen noch verpflichtet, die Unterbindung in loco laesionis durch lange Einschnitte zu versuchen, weil man hierdurch zum mindesten Gelegenheit gewinnt, auch gleichzeitig die septische Wunde ordentlich blosszulegen und das in die Tiefe eingedrungene Blut zu entfernen.

Misslingt die Unterbindung in loco, so ist hierdurch nichts versäumt, im Gegentheile ist der aseptische Wundverlauf in unmittelbarster Nähe der Arterienwunde viel mehr gesichert und dementsprechend auch die Gefahr der Nachblutung aus dem peripheren Ende, welche selbst nach der Unterbindung des Arterienstammes leider noch häufig genug eintritt, um ein Bedeutendes verringert. Nach dem vergeblichen Versuche der Unterbindung in loco laesionis ist dann die centrale, entferntere Unterbindung geboten.

Es fragt sich, wo hier unterbunden werden soll, ob die centrale Unterbindung beider Arterien am Vorderarme gemacht werden soll; letztere ist unsicher, weil die Art. inteross. die Speisung des peripheren Endes übernimmt. Sicherer ist die Unterbindung der Art. brachial., indes auch hier kommen Misserfolge zur Beobachtung.

Wenn die Blutung aus der Art. radial. kommt, so bietet die Unterbindung der Brachialis unterhalb der Art. profund. günstigere Chancen.

Auf jeden Fall ist also, trotz der grossen Schwierigkeit, die Unterbindung in loco laesionis ober- und unterhalb der Wunde jeglicher anderen Behandlung vorzuziehen. Misslingt sie, so muss man zur Unterbindung in der Continuität des Arterienstammes schreiten.

Bei Verletzung der Art. inteross. wird, zumal wenn der Schnitt das Gebiet der Art. radial. oder uln. streift, Zweifel entstehen können, welche Arteria verletzt ist, event. würde hier die Compression des betreffenden in Frage kommenden Arterienstammes gegenüber der Art. inteross. Klarheit schaffen.

Bei der Verletzung der Art. inteross. kann man nicht daran denken, dieselbe etwa oberhalb des Handgelenkes zu unterbinden; es könnte hier höchstens in Frage kommen, ob man die Interossea direct nach ihrer Entstehung, oder die Art. cubit., resp. brachial. unterbinden soll.

Ersterer gebührt wohl wegen der geringeren Gefahr der Gangrän der Vorzug.

Statt der Continuitätsunterbindung ist in letzter Zeit vielfach, besonders von Adelmann, die spitzwinklige Flexion im Ellenbogengelenke oder die Compression des Arterienrohres am Oberarme empfohlen worden.

Diese unsicheren Methoden können bei dem heutigen Standpunkt der Chirurgie in Bezug auf die Gefahrlosigkeit des operativen Eingriffes nicht mehr in Betracht kommen.

Es ist allerdings nicht zu leugnen, dass man sowohl mit der digitalen Compression und der gleichmässigen Einwickelung des Vorderarmes, als mit der forcirten Flexion oder Extension und der erhöhten Lagerung des Gliedes oft zum Ziele gelangt.

Man kann daher diese Mittel der Unterbindung event. vorausschicken, vorausgesetzt, dass man nicht durch zu langes Zuwarten und

durch Vernachlässigung der örtlichen Wundbehandlung den Wundverlauf, oder durch die stetige Wiederkehr der Blutung das Allgemeinbefinden schädigt.

Diese Gefahr ist um so eher zu befürchten, als der Nichtchirurge aus Scheu vor der Operation zu sehr seine Seelenthätigkeit auf die Umgehung derselben richtet und die weit grössere Gefahr der Infection und Anämie übersieht.

§. 1772. Behandlung des Aneurysma cirsoid. Die Behandlung dieses Leidens bietet grosse Schwierigkeiten dar. So lange das Leiden noch beschränkt ist, darf man an eine Unterbindung der zu- und abführenden Gefässe und Exstirpation des Sackes unter Zuhülfenahme der Esmarch'schen Gummibinde denken.

Am meisten leistet noch die frühzeitige Unterbindung des betreffenden zuführenden Arterienstammes bei den meist traumatischen Aneurysmen an der Hand, welche anfänglich circumscripte, pulsirende Geschwülste um die Arteria und Weichtheilnarbe bilden und erst nachträglich eine diffuse Form annehmen.

Bei den Erweiterungen, welche nur hauptsächlich die Venen ergreifen, wird man meist mit einfachen Mitteln der Compression zum Ziele kommen, für den Fall das Leiden nicht zu ausgedehnt ist. Beim Fehlschlagen empfiehlt es sich, die circumscripten Geschwülste in mehreren Sitzungen zu excidiren (Esmarch). In letzterem Falle fällt die Behandlung mit dem Aneurysma varicosum zusammen.

Die Injectionen vom Liquor ferri sesq., vor welchen Vogt sehr warnt, habe ich in ausgedehntem Massstabe bei ähnlichen Leiden, sobald die Gefässe nicht zu dick sind, angewandt, ohne je eine nachtheilige Wirkung danach beobachtet zu haben. Ich benutze immer eine Lösung von 1—14 Wasser.

Bei dem Aneurysma varicosum hängt die Behandlung von der Ausdehnung des Leidens ab. Vor allererst ist's nothwendig, präventiv ein traumatisches Aneurysma zu excidiren, ehe es den bösartigen diffusen Character angenommen hat. Bei dem aus kleinen Verletzungen sich entwickelnden, noch begrenzten, selbst leicht diffusen Aneurysma der Fingerspitze etc. empfiehlt es sich, gleich die Unterbindung der zuführenden Arterien auszuführen. Wenn die Geschwulst eine diffuse und die Geschwulst noch klein ist, so fällt die Behandlung des Aneurysma varicosum ungefähr mit derjenigen des Aneurysma traumaticum zusammen. Auch hier wird man noch ober- und unterhalb der Geschwulst unterbinden und dieselbe event. excidiren und die hauptzuführenden Gefässe unterbinden. Wenn die Geschwulst auf einen Finger beschränkt ist, so lässt die Unterbindung der zuführenden Gefässe sich leichter effectuiren (Nélaton). Wenn die Geschwulst einen Theil der Hand einnimmt, so wird die Unterbindung einer oder beider Vorderarmarterien, event. nachträglich die Circumcisio der Geschwulst und die Unterbindung der zuführenden Gefässe nöthig (Wardrop, Rüssel). Wenn die Geschwulst noch ausgedehnter ist, so ist's geboten, die Art. brachial. event. secundär die Art. radial. und uln. zu unterbinden und erst im Nothfalle, wenn der Arm durch die Grösse etc. lästig wird, ist's erlaubt zum rigorösen Mittel der Amputation zu schreiten.

§. 1773. Operation der Unterbindung. Die Continuitätsunterbindung der Art. radial. und uln. wird entweder in der Nähe des Handgelenkes oder, wenn dies wegen der Lage der Verletzung nicht möglich ist, höher oben gemacht.

Es entsteht hier die Frage, ob man in letzterem Falle nicht lieber die Art. cubit. unterbinden soll, weil jene der tiefen Lage halber einestheils schwierig ist und anderntheils eine zu grosse Verwundung setzt.

Die Unterbindung im oberen Drittel kommt wegen Verletzung und Blutung im oberen Drittel zur Aufsuchung der verletzten Stelle in loco laesionis zur Sprache. Wenn das Gefäss, z. B. bei Verletzung der Arterien im mittleren, nicht gefunden wird, so könnte man allerdings durch eine Verlängerung des Schnittes nach oben die betreffende Arteria höher oben aufsuchen und natürlich die Unterbindung der Arteria gleich folgen lassen. Im Allgemeinen erfreut sich indes die Unterbindung im oberen Drittel des Vorderarmes sehr weniger Anhänger.

Für den Fall die Unterbindung des peripheren Endes sich nicht etwa gleichzeitig ausführen lässt, ist die Unterbindung beider Arterien nöthig wegen der zu befürchtenden Nachblutung aus dem peripheren Ende der verletzten Arteria.

Indes, wie wir oben erwähnt haben, steht selbst die Unterbindung des gemeinschaftlichen Rohres (Art. cubit. oder brachial., oberhalb oder unterhalb der Profunda) der Unterbindung ober- und unterhalb der Arterienwunde bedeutend nach, so dass auf jeden Fall die directe Aufsuchung in loco laesionis als Versuch der entfernteren Unterbindung vorauszuschicken ist.

§. 1774. Die Unterbindung der Art. radial. in der oberen Hälfte des Vorderarmes wird folgendermassen vorgenommen. Man macht in einer Linie, welche man sich von der Mitte des Ellenbogengelenkes nach dem Zwischenraum zwischen den Sehnen des ulnaren Randes des Supinat. long. und des radialen Randes des Flex. carpi radial. gezogen denkt, eine 1—2″ lange Incision durch die Haut und durch die Fascia antibrachii; hierauf sucht man den Zwischenraum zwischen den Flexoren und Extensoren, den ulnaren Rand des Supinat. long. auf und schiebt die Muskeln aus einander. Der ulnare Rand des Supinator wird nach aussen gehalten.

Man sieht nun nach Spaltung der den Pronator teres überziehenden Fascie die Arteria über den Pronator teres nach unten und aussen laufen und kann dieselbe leicht isoliren und unterbinden.

§. 1775. Die Unterbindung der Art. radial. oberhalb des Handgelenkes ist leicht. Man macht eine Incision zwischem dem Supinat. long. und dem Flex. carpi radial. durch die Haut und durch die hierselbst schon weitmaschige Fascia antebrachii, welche so dünn ist, dass sie kaum zu entdecken ist.

Die Arterie liegt umgeben von den zwei Venen und dem auf der Radialseite gelagerten Ramus vol. nervi radial. Die Art. radial. kann, indes sehr selten, auch noch in der sogenannten Tabatière unterbunden werden.

Man macht einen longitudinalen Schnitt zwischen den Sehnen des Extens. poll. long. und des Extens. poll. brev. und trifft dann zuerst auf die Vena und zuletzt auf die Arteria.

Bei der Unterbindung der Art. radial. sind noch einige Abnormitäten zu erwähnen.

§. 1776. Abnormitäten der Art. radial. Die Art. radial. entspringt zuweilen aus dem Stamme der Art. brachial. und folgt dann der V. cephal. Die Art. ist ausserdem oft sehr enge oder sie verlässt die Volarseite des Vorderarmes in der Mitte des Radius, indem sie sich um den Rand desselben herumschlägt.

§. 1777. Die Unterbindung der Art. uln. Dieselbe liegt unterhalb der festgefügten Fascia in einem fettreichen Bindegewebslager. Dieselbe ist von zwei Venen und dem nach der Ulnarseite gelegenen N. uln. begleitet. Nach innen von ihr liegt der M. flex. carpi uln., mit welchem sie im unteren Abschnitte gemeinschaftlich nach unten steigt.

Die Unterbindung in der oberen Hälfte ist wegen der tiefen Lagerung hinter den Flexorenmuskeln, Pronator teres, Flex. carpi radial. und Flex. digit. commun. subl. recht schwierig. Man legt den Schnitt in eine Linie, welche von einem Punkte dicht oberhalb des Condyl. int. auf den Radialrand des Erbsenbeines zu verläuft. Man erkennt jetzt den Zwischenraum zwischen dem M. palm. long. und dem Flex. carpi uln. an einem etwas weissen Streifen der Fascia; in letzterem muss man die Fascia antibrach. incidiren. Hierauf zieht man den Ulnarrand des Palm. long. nach aussen und gelangt jetzt in den Zwischenraum zwischen dem Flex. commun. subl. und dem Flex. carpi uln. Ersteren zieht man nach aussen und dringt direct auf die Arteria vor.

Die Unterbindung im unteren Abschnitte der Arteria ist leicht. Man muss hier den Zwischenraum zwischen dem Flex. carpi uln. und Flex. commun., resp. den radialen Rand des Flex. carpi uln. aufsuchen.

Derselbe trifft in seiner Verlängerung den Radialrand des Os pisiforme.

Hierauf durchschneidet man die Fascia antibrachii und mehrere Bindegewebslagen, welche die Arteria noch bedecken, und trifft dann auf die Art. uln., begleitet von zwei Venen und dem N. uln., welcher ulnarwärts von der Arteria unterhalb des M. flex. carpi uln. liegt.

Traumatische Blutergüsse am Vorderarm.

§. 1778. Dieselben entstehen am leichtesten durch Quetschung der Dorsalfläche der Handwurzel; sie kommen am häufigsten in den Sehnenscheiden der Mm. extens. digit. commun. und der Extens. carpi radial. zur Beobachtung; von diesen ist wiederum die letztere Sehnenscheide bevorzugt.

Die Sehnenscheide der Ext. carpi radial. ist hierbei wulstartig in der Form eines Schleimbeutels aufgetrieben.

Die Geschwulst reicht von der Basis des zweiten und dritten Metacarpus bis zum unteren Rande des Radius hinauf.

Die ovale Form der Geschwulst, der Sitz, der unmittelbare An-

schluss der Entstehung an ein Trauma, zuweilen das Bestehen von leichtem Crepitiren, Knistern, sichern die Diagnosis. Das Leiden könnte wegen der Entstehung mit einer Fractur des Radius ohne Dislocation verwechselt werden, indes die Oertlichkeit der Geschwulst, die Form derselben und das Bestehen des Schmerzes in der Gelenkgegend sichert die Diagnosis.

Die Behandlung besteht in Application von Eis, Massage und Ruhe, bei starken Quetschungen in der permanenten Extension.

Seröse Entzündung der Sehnenscheiden am Dorsum der Hand.

§. 1779. Dieselbe entwickelt sich oft aus dem eben erwähnten Leiden einer intravaginalen Blutung.

Diese seröse Entzündung der Sehnenscheiden kann entweder als Folge eines einzigen Trauma aus dem hier entstandenen blutigen Ergusse hervorgehen, oder sich auch in Folge von wiederholten traumatischen Reizen durch häufige bei der Arbeit eintretende Erschütterungen der Sehnen entwickeln. Die seröse Sehnenscheidenentzündung ist auch oft Theilerscheinung und Folge einer Phlegmone an der Hand oder einer acuten Entzündung im Handgelenke.

Dieselbe tritt am häufigsten am Handrücken in der Sehnenscheide der Ext. radial. oder des Ext. digit. commun., oder des Ext. poll. auf. Seltener entwickelt sich der acute Hydrops in dem grossen Schleimbeutel an der Volarseite der Hand. Der letztere tritt dann gerne nach heftigen Erschütterungen der Palma manus, z. B. bei heftigem Schlage mit einem Hammer etc., ein.

Bei dieser Entzündung kann man nachweisen, dass die Geschwulst, welche durch das Lig. carpi vol. eingeschnürt ist, zu beiden Seiten desselben fluctuirt und dass die Fluctuation von einer Hälfte auf die andere überpflanzt wird. Im Allgemeinen ist diese acut traumatische Entzündung selten, der Schleimbeutel ist so tief gelagert, dass er nicht so leicht dem Trauma zugängig ist. Indes stellt sich dieselbe oft als Begleiterscheinung einer traumatischen phlegmonösen Entzündung der Finger oder des Handgelenkes ein.

Die Behandlung der serösen Sehnenscheidenentzündung ist meist eine einfache, wenig eingreifende und beschränkt sich auf ableitende Mittel, Bepinselung mit Jodtinctur, Jodoform, Collodium etc.; Umschläge von nasser Carbolwatte, Ruhigstellung des Gliedes, event. Gipsverband und Druck kommen erst in zweiter Linie zur Sprache. Wenn auch diese Mittel im Stiche lassen, so wird man zur Punction und Ausspülung der Sehnenscheide mit Carbolwasser und erst zuletzt zur Incision und Drainirung greifen müssen.

Abdrehung der Haut.

§. 1780. Bis heran haben wir von den Verletzungen mit scharfen Instrumenten gesprochen; es erübrigt noch denjenigen, welche durch stumpfe Gewalt, Maschinen, Ueberfahrenwerden etc. entstehen, einige Worte zu widmen. Dieselben sind weit gefährlicher, sowohl wegen der grösseren Ex- als Intensität, besonders der Weichtheilverletzung.

Das verletzende Instrument greift eine grössere Fläche des Gliedes und mit einer intensiveren, stumpf wirkenden Gewalt an, woraus auch die Ausdehnung und die grössere Intensität resultirt. Die Weichtheile sind daher zerquetscht, zerrissen, nehmen jedoch nach der Tiefe an Extensität immer mehr ab. Die Haut wird bei ihrer Verschiebbarkeit auf der Fascia von dem verletzenden Instrument gefasst und in grosser Ausdehnung abgelöst und in den Bereich desselben hineingezogen, woraus die besonders ausgedehnte Verletzung derselben erklärt ist.

Von diesen Vorderarmverletzungen bedürfen besonders die Hautabdrehungen, welche oft mit bedeutender Muskelzerreissung, seltener mit complicirter Fractur combinirt sind, oft auch ganz ohne beide Complicationen statthaben, noch einer besonderen Besprechung.

Dieselben entstehen am leichtesten durch Ueberfahren, oder dadurch, dass eine Maschine nur die Haut fasst und dieselbe, oft in grossem Umfange, abdreht. Bei dem Ueberfahren kommt sie dadurch zur Entwickelung, dass das über den Vorderarm fahrende Rad des Wagens nur die Haut, vielleicht auch einen Theil der Muskulatur mitfasst, zum grossen Theile zerquetscht, zerreisst, zum Theile abdreht, so dass zuweilen der ganze Vorderarm mit dem anschliessenden Ellenbogengelenk zum grossen Theile von der Haut, und theilweise, meist weit weniger, von der Muskulatur befreit ist.

Die Haut ist oft derart zerfetzt und abgequetscht, dass dieselbe nur zu einem geringen Theile des Umfanges ($^1/_4$—$^1/_6$) und zwar meistens an der hinteren Seite noch mit der Unterlage im Zusammenhange steht.

Die Blutgefässe und Nerven liegen stellenweise in der Wundfläche bloss; die Knochen können sich auch an der Verletzung betheiligen, sind indes oft intact. Die Haut hängt in Fetzen herunter und ist mit Schmutz imprägnirt; an anderen Stellen ist dieselbe in grossen Abschnitten von der äusseren Gewalt zerquetscht, verdünnt, blutig infiltrirt, von der Unterlage abgehoben, ganz gefühllos und kalt.

Die Muskulatur ist hierbei gleichfalls, indes weit weniger, zuweilen gar nicht zerrissen, zerfetzt und blutig infiltrirt, mit Schmutz imprägnirt.

Den Hauptantheil an der Verletzung nimmt hierbei indes die Haut in Anspruch und gerade dieser Umstand, glaube ich, berechtigt mich, dieselbe gesondert zu besprechen.

Bei dem ersten Anblicke der Verletzung ist man der Anschauung, entschieden die Amputation machen zu müssen, weil die Verletzung eine so ausgedehnte ist, dass die Ernährung der von der Verletzung abfallenden Hand gefährdet erscheint und weil man selbst bei einem günstigen Ausgange glaubt, annehmen zu müssen, dass der nachherige Defect der Haut zu den ausgedehntesten Narbencontractionen und zur Verkrüppelung des Armes führen müsse oder überhaupt gar nicht zur Verheilung gelange.

Die Praxis hat mich indes belehrt, dass auch bei noch so ausgedehnter Hautverletzung, selbst in Verbindung mit einer complicirten Fractur und ausgedehnten Muskelzerreissung die Conservirung des Armes noch mit Erfolg zu erstreben ist.

§. 1781. Behandlung. Es ist vor Allem geboten, alles, was in der Ernährung durch die Zerquetschung etc., oder durch die Ent-

fernung von der ernährenden Basis in Frage gestellt ist, zu entfernen, damit keine Gangrän und Sepsis entsteht.

Die Haut wird daher, soweit sie in einzelnen Zacken zerfetzt ist, abgetragen. Die Wundränder der Haut, welche mit Schmutz imprägnirt sind, müssen gleichfalls mit der Scheere entfernt werden. Die Theile der Haut, welche kalt, verdünnt sind, müssen ebenfalls als nicht mehr lebensfähig excidirt werden.

Ferner muss man solche Hautlappen, welche erst in grosser Entfernung vom Wundrande durch ihre Basis einen Zusammenhang mit der Fascia gewinnen, zum mindesten etwas zustutzen, weil die Erfahrung gezeigt hat, dass dieselben, wenn sie auch noch so gut aussehen, indes durch eine ausgedehnte Ablösung zu gross geworden sind, in grösserem Umfange absterben und den aseptischen Wundverlauf in Frage stellen.

Ferner muss man auch die Wundränder der Muskulatur auf einige Millimeter weit, so fern sie zerrissen und zerquetscht, mit Schmutz und Blut imprägnirt sind, abtragen. Die Nachbehandlung ist selbstverständlich eine antiseptische, die Wundfläche wird mit Jodoform bestäubt und das Ganze mit Jodoformgaze ausgestopft. Die Gaze bewirkt bei allen sinuösen Wunden die beste Drainirung.

In den ersten Tagen nach der Verletzung muss man bei dem geringsten Symptom von Sepsis täglich den Verband wechseln und sich überzeugen, ob nicht trotz der Entfernung der wahrscheinlich nicht mehr lebensfähigen Haut, ein grösserer oder kleinerer Theil derselben necrotisch wird und bläulich verfärbt ist. Wenn letzteres der Fall ist, was noch selbst bei der grössten Vorsicht oft genug eintritt, so muss nochmals augenblicklich eine genaue Excision des jetzt wirklich Abgestorbenen vorgenommen werden. Es ist hierbei geboten, ringsum mit der Entfernung nicht eher aufzuhören, als bis der Wundrand ordentlich blutet und normale Färbung etc. zeigt. Das Gleiche gilt auch von der zerquetschten Muskulatur.

Der Wundverlauf ist von jetzt ab ein durchaus normaler und die Verheilung schreitet rasch voran bis auf die Bildung einer grossen Granulationsfläche, welche bei grosser Ausdehnung oft jeglicher Behandlung trotzt.

Die Nachbehandlung hat daher noch den Defect zu schliessen und gleichzeitig die Function des Armes zu erhalten. Es entsteht sehr gerne nach grossen Defecten eine Narbencontraction in Folge dessen der Arm sich in Flexion stellt.

Ich habe seit einer Reihe von Jahren, wo es thunlich ist, bei der Nachbehandlnng die permanente Extension angewandt und gleichzeitig Reverdin'sche Läppchen übergepflanzt; indes leider ist man bei sehr ausgedehnten Defecten nicht stets in der Lage, die Extension dauernd anzuwenden, da die Applicationsfläche für den Extensionsverband eine zu geringe ist; ferner zerfallen oft die Reverdinschen Läppchen bei einem etwas grossen Defecte, ehe die Heilung erzielt ist.

Man ist daher oft nach Monate langer Behandlung plötzlich wieder auf den Ausgangspunkt der Behandlung der ursprünglichen Wundfläche zurück versetzt. (Die weitere Behandlung s. folgende Paragraphen.)

§. 1782. Behandlung der bestehenden Contractur. Sollte sich ein solcher Defect durch Vernarbung mit Flexionsstellung des Armes geschlossen haben, so tritt die Aufgabe an uns heran, die Streckung des Armes durch irgend eine Behandlung möglich zu machen.

Hier tritt in frischen Fällen, wo die Narbe noch weich und dehnbar ist und ferner eine nicht zu grosse Ausdehnung hat, wiederum die Extensionsbehandlung in ihre Rechte, durch dieselbe gelingt es oft, die Narbe einestheils gewaltig zu dehnen und anderntheils die Haut aus der Nachbarschaft oft aus einer Entfernung von mehreren Zoll heranzuziehen.

§. 1783. Operative Behandlung. Blasius hat in diesen Fällen die Narbe **V**-förmig umschnitten, nach oben präparirt und dann **Y**-förmig vernäht, so dass die Basis des nach oben sehenden **V** weit nach oben gedrängt wurde. Diese operative Behandlung muss bald mit der Extension verbunden werden.

Diese Methode empfiehlt sich bei nicht zu ausgedehnten Narben.

Wenn die Wund-, resp. die Narbenfläche indes sehr ausgedehnt ist, so ist die immediate oder nachträgliche Ueberpflanzung von grossen, zweibrückigen Lappen geboten, welche in zwei Zeiten vorgenommen wird. Bd. I, S. 660 habe ich eine Zeichnung von einem solchen Operationsfalle gegeben. Die Lappen werden bei grossen Defecten von entfernten Körpergegenden genommen. Ich habe die Lappen häufiger bald von der Brust, bald von der Aussenfläche des Oberschenkels entnommen. Im ersteren Falle ist der Arm gebeugt, im letzteren gestreckt. Billroth nahm sie vom Rücken.

Ich habe in 2 Fällen zuerst zwei 2″ breite, 9″ lange, zweibrückige Lappen auf der Brust vorgebildet.

Bei der Ueberpflanzung von sehr grossen Lappen empfiehlt es sich, erst allmählig innerhalb 8 Tagen den Lappen von der Unterlage abzulösen. Für die ersten Tage ist's geboten, oft zu verbinden, um sich davon zu überzeugen, ob nicht in der Mitte des Lappens am Rande eine leichte Verfärbung besteht, was zuweilen eintritt.

Sollte dieses der Fall sein, so ist's geboten, mit der Ablösung zu sistiren, oder wenn der Lappen schon abgelöst ist, das demselben untergeschobene Protectiv wieder für einige Tage zu entfernen.

Wenn der Lappen vollständig abgelöst ist, was meist innerhalb 8 Tagen gelingt, so incidire ich die eine Brücke, welche zuerst übergepflanzt werden soll, langsam (alle 2 Tage etwas weiter), bis sie in etwa 10 Tagen vollständig durchtrennt und zur directen Ueberpflanzung vorpräparirt ist.

Es wird nun der Rand des Lappens in der ganzen Ausdehnung oberflächlich angefrischt und an eine entsprechende, gleichfalls angefrischte Stelle des Defectes angenäht.

Hierbei muss darauf geachtet werden, dass der Lappen in möglichst grosser Ausdehnung auf der Wundfläche des Vorderarmdefectes aufruht und dass die Brücke nach der Ueberpflanzung nicht an der Stelle, wo er gegen die Brustfläche ansteigt, durch sein Eigengewicht geknickt wird, weil hierdurch eine Gefährdung der Ernährung desselben entstünde.

Es muss daher dem an den Leib adducirten Arme eine derartige

Stellung gegeben werden, dass der Lappen möglichst gestreckt ist. Der Lappen wird in seinem freien Theile, damit er nicht zu sehr seinem Eigengewichte überlassen ist, von Thymolgaze unterpolstert und der Arm mittelst eines Gipsverbandes an die Brust adducirt und fixirt. Die zu durchtrennende zweite Brücke muss vom Verbande freibleiben, damit man die nachträgliche Durchtrennung der zweiten Brücke ohne Abnahme des ganzen Verbandes vornehmen kann.

Nach Ablauf von weiteren 8 Tagen beginnt man mit der allmähligen Durchtrennung der letzteren. Dieselbe vollzieht sich ebenfalls im Verlaufe von einigen (8) Tagen. Alsdann wird der ganze Lappen auf den Vorderarm überpflanzt.

Die Ueberpflanzung der grossen zweibrückigen Lappen, welche stets gelingt, wofern man nur nicht zu rasch vorgeht und die Brücken stets langsam durchschneidet, hat den Vortheil, dass man die Muskeln unter den Lappen ganz frei spielend erhält.

Die Brustlappen müssen möglichst gross genommen werden, weil die Schrumpfung eine bedeutende ist. Man kann annehmen, dass im Allgemeinen ein Drittel der ganzen Breite verloren geht, wenn man mit der Durchschneidung etwas langsam vorgeht.

Ich habe schon Lappen von 9″ Länge und 3″ Breite überpflanzt.

Ich halte es für wichtig, dass bei grossen Lappen fürs erste nur die beiden Längsschnitte angelegt werden und der ganze Lappen erst nach 8 Tagen in der ganzen Ausdehnung von der Unterlage abgelöst und durch untergeschobenes Guttaperchapapier von derselben getrennt wird. In letzter Zeit habe ich den Lappen von der Aussenseite des Oberschenkels in der Gegend des Trochanter präformirt.

Im Allgemeinen darf als Grundsatz aufgestellt werden, dass der Lappen herübergepflanzt sein muss, ehe die beiden Wundränder desselben vernarbt sind, resp. durch die Vernarbung sich nach hinten umkrempen.

Entzündung der Sehnenscheiden des Vorderarmes (Tenalgia oder Tendovaginitis crepitans).

§. 1784. Wir haben bisheran die Entzündung der Sehnen am Vorderarme erwähnt, welche in Folge von Eröffnung der Sehnenscheiden entstehen.

Dieselbe entsteht auch zuweilen in milderer und chronischer Form als Folge von leichten Traumen durch Zerrung der Sehnen, Quetschung und übermässige Anstrengung derselben. Dieselbe tritt in den verschiedensten Sehnenscheidengebieten, z. B. in der Sehnenscheide des Abduct. poll. long. und des Ext. poll. brevis (als Tenalgia crepitans) auf. Die letztere hat von dem hervorragendsten Symptome, dem Crepitiren, ihren Namen erhalten und entsteht gern durch starkes Ausringen von Wäsche bei Wäscherinnen, durch angestrengtes Bohren mit dem Bohrer bei den Zimmerleuten, durch die Anstrengung beim Erlernen des Trommelns, bei Landarbeitern durch Mähen, ferner durch Klavier-, Violinspielen, bei Tischlern durch Hobeln, bei Steinschlägern, bei Schmieden, bei Mädchen durch Spinnen, Flechten.

Bei dieser Beschäftigung entsteht die Krankheit durch eine häufig

ausgeführte und stets wiederkehrende gleiche Bewegung der Finger. Die Sehnen spielen hierbei in regelmässigen Intervallen in ihren zugehörigen Sehnenscheiden auf und ab.

Die stete Wiederkehr dieses Auf- und Abgleitens der Sehnen ruft anfänglich durch die Reibung derselben an der inneren Wand der Sehnenscheide eine vermehrte Secretion der Synovialflüssigkeit hervor. Wenn indes diese Noxe zu häufig wiederkehrt, so nimmt die Secretion ab und es entstehen in den zur Sehne ziehenden Falten der Scheide leichte Hämorrhagien und als fernere Consequenz Gefäss- und Zellenwucherungen, Fibrinablagerungen etc.

Die beiden oben genannten Sehnen des Daumens werden mit Vorliebe befallen, weil sie in grosser Ausdehnung den festen Radius als Unterlage haben und in Folge dessen besonders zur Reibung Veranlassung geben, seltener kommen sie im Ext. indic. und Ext. commun. zur Beobachtung.

Man beobachtet sie auch zuweilen gemeinschaftlich in den beiden Sehnen des Daumens und in der Sehne des Index, resp. in der Sehnenscheide des gemeinschaftlichen Extensor.

§. 1785. Symptome. Die Kranken haben, sobald sie ihre Arbeit wieder aufnehmen und den Daumen abduciren wollen, Schmerzen.

Die Intensität des Schmerzes schwankt sehr, sowohl bei den einzelnen Individuen als auch bei einem Individuum zu verschiedenen Zeiten und hängt ab vor der An-, resp. Abwesenheit der Synovialflüssigkeit.

Gewöhnlich verschwindet der Schmerz nach einigen Tagen Ruhe, weil während dieses Zeitraumes die Sehnenscheide Gelegenheit gefunden hat, die Synovialflüssigkeit zu secerniren.

Die Abduction des Daumens oder das Fassen eines Gegenstandes bei abducirtem Daumen ist schwierig und schmerzhaft. Hierbei stellt sich baldigst eine schmerzhafte Anschwellung ein, welche dem Verlaufe der Sehne entspricht.

Die Anschwellung verläuft von der Spina radii schief über das untere Ende des Radius nach oben, innen und prominirt mehr weniger unter der Haut.

Wenn der Ext. commun. befallen ist, so befindet sich eine flache, genau umschriebene, schmerzhafte Schwellung im mittleren Theile des Gelenkes.

Diese Sehnenscheide wird besonders gern afficirt durch Bewegungen, wobei starke Flexionen des Handgelenkes ausgeführt werden, z. B. bei Fechtern, bei Musikdirigenten etc.

Mit der Anschwellung tritt meist ein dem Patienten fühlbares Knarren in der Anschwellung auf, Knistern, Sehnenreibung (Schneeballenknirschen oder Neuledergeräusch genannt).

Oft beobachtet man, zumal bei Damen, Klavierspielerinnen, bei jungen Künstlern des Conservatorium das Leiden in der ersten Entwickelung. Eine Anschwellung lässt sich in dem betreffenden Sehnengebiete nicht nachweisen; die Gegend ist auf Druck nur etwas schmerzhaft. Die Patienten ermüden leicht und haben ein krampfhaftes Gefühl bei der Arbeitsleistung.

Das Geräusch macht sich besonders bei den Daumensehnen durch

starkes Abduciren, durch starkes Flectiren des Daumens, selten bei dem Befallensein der Ext. commun. bemerkbar.

Der Arzt kann sich das Crepitiren am besten deutlich machen, wenn er das Gelenk umgreift und nun starke Abductionsbewegungen des Daumens machen lässt.

Es handelt sich hierbei um einen wahrscheinlich geringfügigen serös-blutigen Erguss in der Sehnenscheide mit Fibrinauflagerung auf der Wandung derselben. Das Geräusch rührt höchst wahrscheinlich von der Reibung der vorhin schon erwähnten fibrinösen Auflagerungen der Sehnenscheiden her.

Die Krankheit entsteht auch oft von einer Gewalteinwirkung und kann im Zusammenhange mit dem Reibegeräusche bei dem Anfänger Zweifel in Bezug auf die Wesenheit der Krankheit erwecken und das Vorliegen einer Fractur vortäuschen (Boyer), indes das Knistern ist von der Knochencrepitation sehr verschieden. Es lässt sich überdies nachweisen, dass es von dem Sehnenspiele abhängig ist.

Diese Tenalgia crepitans kann auch nur ausnahmsweise in den Flexorsehnen auftreten.

Die Diagnosis dieses Leidens ist hauptsächlich gegeben in der characteristischen Form der Geschwulst, in der an die Bewegung des Daumens resp. der übrigen Finger gebundenen Schmerzhaftigkeit, in der Functionsstörung, in dem Anschlusse an bestimmte Fingerbewegungen, in der Anwesenheit des Crepitirens. Der Verlauf ist meist ein günstiger, indes zuweilen entwickelt sich aus dieser Form durch ein Recidiv eine Tendovaginitis serosa oder sogar fungosa. Aus der anfänglich chronisch-serösen Form entwickelt sich auch zuweilen bei einer bestehenden tuberculösen Infection des Organismus die tuberculöse Sehnenscheiden-entzündung.

§. 1786. Die Behandlung der acuten Entzündung, der Tenalgia crepitans, bietet im Allgemeinen wenig Schwierigkeiten. Unterbrechung der betreffenden, die Krankheit hervorrufenden Arbeit und Massage führt in leichten Fällen meist zum Ziele, während man in schwierigen zu intensiver wirkenden Mitteln greifen muss.

Bepinselung mit Jodtinktur, Jodoformcollodium, Application von Vesicantien neben Ruhigstellung wirken meist rasch, am wirksamsten habe ich die Anlegung eines Gipsverbandes für die Dauer von 8 bis 14 Tagen gefunden.

König empfiehlt sehr, einen Druck mittelst einer Compresse und Binde auszuüben. Hueter lässt einfache Carbolumschläge machen.

In exceptionell hartnäckigen Fällen wirkt der gefensterte Gipsverband, gepaart mit Schwammcompression; wenn alle Mittel versagen, so wird die Blosslegung der Sehne nöthig.

§. 1787. The riders sprain. Anhangsweise erwähne ich hier eine von den Engländern genau beschriebene subcutane Verletzung der Muskeln des Vorderarmes. Das Wesen dieses Leidens ist noch nicht ganz aufgedeckt. Nach Morris soll es sich hier um ein Trauma des Pronator teres handeln. Nach Lloyd soll das Leiden sich nur auf eine übermässige Anstrengung der vom Condyl. ext. entspringenden Muskeln beschränken. Das Leiden hat das Gemeinschaftliche, dass es

sich leicht bei Sportübungen entwickelt. Nach Morris soll es dadurch entstehen, dass der Arm bei dem häufigen Rückschlagen schnell und kräftig pronirt wird. Nach Lloyd dagegen soll es durch das Heben der immer schwerer werdenden Bälle und Keulen herbeigeführt werden.

Die Gegend des Condyl. ext. sowie des äusseren oberen Drittels des Vorderarmes ist auf Druck sowohl als auch spontan sehr schmerzhaft. Ruhe und Massage bringen dasselbe zur Heilung.

Nach meinem Dafürhalten ist das Leiden ähnlich demjenigen, welches man oft nach starken Anstrengungen der Hand in den Zwischenräumen der Metacarpalknochen verspürt. Man hat bei diesem Leiden ein schmerzhaftes Gefühl. Ich verspüre zuweilen einen solchen Schmerz nach einer Reihe hinter einander ausgeführter grösserer Operationen, weshalb ich das Leiden einer Ueberanstrengung der M. inteross. zuschiebe.

Die Behandlung besteht hier auch in Ruhe und Massage.

Entzündung des Zwerchfellsacks.

§. 1788. Ehe wir zur Besprechung der Entzündung der Sehnen an der Flexorenseite übergehen, empfiehlt es sich, in kurzen Worten die Anatomie vorauszuschicken.

§. 1789. Anatomie. Die Sehnen des oberflächlichen und tiefen Fingerbeugers sind im Carpalkanal von einem grossen, innen mit einer Serosa überzogenen Sacke umgeben. Derselbe haftet an einzelnen Stellen mit der Wandung des Carpalkanales fest (z. B. an der Ulnarseite), an anderen locker zusammen (z. B. nach vorn gegen den Medianus).

Durch dieses letztere ist die Verbindung zwischen dem Hohlhandbindegewebe und demjenigen in der Tiefe der Muskulatur des Vorderarmes hergestellt.

Nach oben und vorn reicht die parietale Wand nur 1 cm höher als das Lig. carpi volare proprium und geht auf die Vorderfläche der Sehnenbänder über; in der Tiefe unter den Sehnen reicht sie jedoch bis zur Höhe des Radiusgelenkrandes und setzt sich dann auf die hintere Fläche der Sehnen fest.

Dieser Theil ruht auf der fibrösen Gelenkkapsel auf. Nach abwärts folgt der Sack jeder einzelnen Sehne mit einem kurzen Zipfel bis zur Mitte oder zum Köpfchen der Metacarpalknochen.

Dieselben sind, 4 bis 5 an der Zahl, von lockerem Bindegewebe umgeben und nehmen an Länge unter dem Lig. carpi volaris prop. vom 2. bis zum 5. Finger zu.

Neben dem grossen Sehnensacke liegt die weite Sehnenscheide des Flexor pollic. long., deren Wandungen dicht zusammenstossen.

Der grosse Sehnensack ist oft durch eine im Bereiche des Medianus nach hinten gehende Falte und eine andere von der hinteren Wand ausgehende, nach vorn weichende Falte in zwei seitliche Hälften getrennt, ulnare und radiale Hälfte. Die Trennung ist indes nicht stets vollständig, es communiciren die Abschnitte oft mit einander.

Die Sehnenscheiden der Finger stehen also in der Vola nicht alle mit einander in Verbindung. Die Sehne des Flexor. poll. long. verläuft meist isolirt neben dem Carpalschleimbeutel und endigt blind-

sackförmig in gleichem Niveau mit dem Carpalschleimbeutel am Vorderarme. Nach M. Schüller communicirt er indes meist mit dem mittleren Sacke.

Zuweilen liegt das gleiche Verhalten für den kleinen Finger vor, so dass man zwei getrennte Synovialsäcke für den Kleinfinger und für den Daumen hat, welche neben einander liegen.

Bezüglich der Communication der einzelnen Sehnensäcke existiren eine grosse Reihe von Abnormitäten, so dass man keinen feststehenden Typus feststellen kann; ebenso gut wie die beiden Synovial-

Fig. 254a.

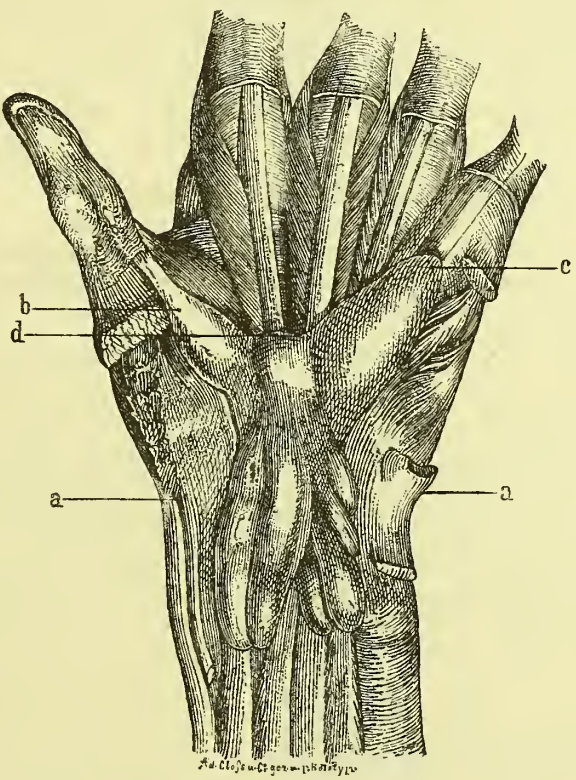

säcke mit einander communiciren können, stehen auch zuweilen die Sehnenscheiden der anderen Finger mit dem Synovialsacke in Verbindung.

Eine schematische Zeichnung hiervon giebt Tillmanns, dieselbe ist entnommen aus Vogt.

Häufig communicirt auch die Sehnenscheide des Index mit dem ulnaren Sacke.

Der Synovialsack steht in innigem Contacte mit der Kapsel des Gelenkes am Daumen (Carpometacarpalgelenk), des Handgelenkes und selbst der Intercarpalgelenke.

Hygroma.

§. 1790. Das Hygroma der Sehnenscheide, der Hydrops des grossen Schleimbeutels, Tendovaginitis der Flexorensehnen entsteht zuweilen als Folge eines einzigen resp. eines häufigen Trauma, indes meistens von oft wiederkehrenden traumatischen Reizen durch Er-

Fig. 254b.

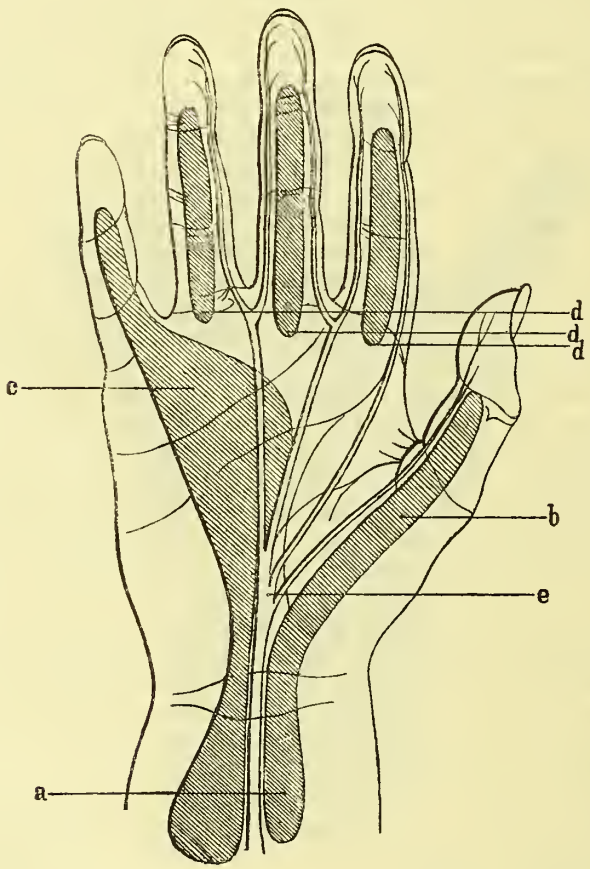

schütterungen der Hohlhand bei der Arbeit, z. B. beim Schlosser durch den Hammergriff etc.

An letzter Stelle kann noch eine chronische Entzündung, wie ich es 2mal sah, durch eine traumatische Ursache (eine einmalige oder meist oft wiederkehrende Erschütterung) sich zu einer eitrigen Entzündung steigern.

Die Entzündung kann sowohl acut als chronisch auftreten.

Acute traumatische Entzündung.

§. 1791. Diese Scheide kann sich entweder durch Verletzung, Eröffnung derselben, durch Stich, Schnitt oder grössere Weichtheilverletzungen entzünden.

Die acute primäre Entzündung als Folge der Eröffnung ist sehr selten, weil der Schleimbeutel durch die Fascia palmaris sehr geschützt liegt. Häufiger entsteht dieselbe durch Fortleitung von Entzündung in den Sehnenscheiden der Finger, welche nach Verletzungen eingetreten sind (z. B. des Daumens, des kleinen Fingers), resp. zuweilen auch durch Entzündung des paratendinösen Gewebes in der Umgebung der Sehnenscheiden der Flexoren des 2., 3. und 4. Fingers, welche meist nicht mit dem Zwerchsacke in Verbindung stehen. Es greift hier also die durch ein Trauma veranlasste Sehnenscheidenentzündung z. B. des 2. Fingers durch die Wandung der Sehnenscheide und des Synovialsackes auf das Innere derselben über. Es kann also auch ohne das Bestehen der Communication zwischen den beiden Theilen die Barrière à travers des Blindsackes überschritten werden.

Dieselbe kann sich bei langsamem Verlaufe auch auf dem Wege der zahlreichen Saftkanäle, durch welche die Sehnen mit dem umgebenden Bindegewebe und umgekehrt letzteres mit dem Sehnensacke in Verbindung steht, anbahnen.

Umgekehrt greift die Entzündung auch vom Innern des Zwerchfellsackes auf das umgebende Bindegewebe und selbst die Sehnenscheiden der betreffenden Finger (selten) über.

Bei den Experimenten mittelst Injectionen durchbricht die Flüssigkeit gerne die Scheide des langen Daumenbeugers am Vorderarme und am grossen Synovialsacke nach dem tiefen Vorderarmbindegewebe des Vorderarmes sowohl wie der Hohlhand hin.

Aus der nahen Beziehung des Zwerchfellsackes zu den Gelenken erklärt sich das Uebergreifen der eitrigen Entzündung auf dieselben.

Das Ende der Sehnen des Flex. carpi rad. läuft in einem eigenen Kanale, welcher von den Ursprungsfasern des Lig. carp. volare und dem Os navic. und Os multang. maj. gebildet wird, und setzt sich nach unten an der Basis des 2. Metacarpalknochens an. Es besitzt hier die Sehne eine Sehnenscheide.

Ferner hat zuweilen auch die Sehne der Palmaris long. oberhalb des Lig. carp. vol. prop. eine kurze breite Scheide (falschen Schleimbeutel). Ebenfalls liegt zwischen der Sehne des Flex. carpi uln. und dem Os pisiforme ein kleiner Schleimbeutel.

Ferner kommen zwischen dem Fette über den Metacarpophalangealgelenken sowie zwischen diesen kleine Schleimbeutel vor, welche alle erkranken können. Die Entzündung dieser Schleimbeutel kann ein Hygrom vortäuschen, resp. auch zur Entwickelung desselben führen.

An letzter Stelle kann eine chronische Form der Entzündung durch eine heftig wirkende Erschütterung acut werden und selbst zur Eiterung und Perforation führen; ich habe 2 solcher Fälle beobachtet.

Bei der acuten Entzündung können alle Grade derselben auftreten, entweder handelt es sich nur um eine acute seröse, oder serös-eitrige oder jauchige Entzündung.

Die acute seröse Entzündung tritt mit Vorliebe nach heftigen Erschütterungen des Synovialsackes auf, beim Schlosser, während die eitrige und jauchige Entzündung selten die Consequenz der Verletzung in loco, in der Palma manus, häufiger derjenigen oberhalb des Lig. carpi volare oder einer entfernteren Verletzung (der Finger) ist.

Die eitrige Entzündung entwickelt sich auch zuweilen durch starke Contusionen aus der chronischen.

§. 1792. Symptome und Diagnosis. Das Voraufgehen einer localen oder entfernteren Verletzung, resp. das Bestehen eines Panaritiums oder das Vorgehen einer chronischen Entzündung des Schleimbeutels führt uns schon von selber auf die Entdeckung des Krankheitsherdes. Der Kranke hat äusserst heftige Schmerzen in der Hohlhand; bei der acuten Entzündung stehen die Finger gekrümmt, können nicht, ohne dass die heftigsten Schmerzen entstehen, gestreckt werden, die Hohlhand ist verstrichen, selbst leicht vorgewölbt.

Die charakteristische Form der Vorwölbung der chronischen Form oberhalb oder unterhalb des Lig. carpi volare fehlt, weil das Bindegewebe in der Umgebung des Sackes die Contouren verlegt.

Das erste auffällige Symptom, welches mich stets zur Operation auffordert, ist das Entstehen einer Schmerzhaftigkeit bei Druck oberhalb des Lig. carpi volare und eines leichten Oedems, selbst nachher einer lividen Verfärbung.

Die Krankheit ist bei etwas heftigem Verlaufe stets von hohem Fieber, überhaupt von prägnanten Allgemeinsymptomen begleitet.

§. 1793. Behandlung. Auf die Besprechung der Behandlung der eitrigen und jauchigen Entzündung des Synovialsackes werden wir noch später zurückkehren.

Die Behandlung des acut-serösen Ergusses wird sich derjenigen der Tendovaginitis, wie wir sie für das Dorsum erwähnt haben, anschliessen und bestehen: in Ruhe, Eisumschlägen event. Breiumschlägen, Umschlägen von nasser Carbolwatte etc.

Am wirksamsten fand ich noch in diesen Fällen die Bepinselung mit Jodoform-Collodium. Nachher, wenn die Entzündung im Schwinden begriffen ist, empfiehlt sich die Massage.

Wenn man mit diesen Mitteln nicht zum Ziele kommt, so kommt die Punction event. die Einspritzung von Carbolsäure in Frage.

Chronische Entzündung des Zwerchfellsacks.

§. 1794. Die chronische Entzündung des Zwerchfellsackes ist ausnahmslose die Folge eines Trauma im weiteren Sinne; sie entsteht besonders bei Arbeitern, die angestrengt die Finger in Flexion stellen. Das Sehnenspiel ruft in ähnlicher Weise, wie wir es für die Sehnen des Daumens etc. erwähnt haben, durch die Reibung an der Wandung des Sackes eine vermehrte Secretion der Synovia, eine Entzündung und Verdickung der Serosa hervor und führt in derselben durch Abhebung von begrenzten Hyperplasien zur Entwickelung von Zottenwucherungen etc.

Dieselbe kann auch in seltenen Fällen durch ein einmaliges

Trauma entstehen und die Consequenz eines intravaginalen Hämatoms sein. Das Leiden kann sich auch ausnahmsweis aus der eben erwähnten acut-serösen Entzündung des Schleimbeutels entwickeln.

Dieselbe entsteht auch zuweilen auf tuberculöser Basis; vielleicht hat dieselbe zuweilen auch eine ähnliche Ursache wie die Arthritis deformans (König).

§. 1795. Beschaffenheit des Inhaltes. Der Inhalt des Hygroma der Sehnenscheide besteht in einer geringen Quantität Flüssigkeit; in den meisten Fällen enthält das Hygroma die sogenannten Reiskörner in einer sehr geringen Menge von Flüssigkeit suspendirt.

Es handelt sich bei der chronischen Entzündung selten um einen einfachen Hydrops, oder es besteht anfänglich eine acut-seröse Entzündung, während durch Resorption das flüssige Exsudat schwindet und sich ferner von der Sackwand oder den mehr weniger aufgefaserten Sehnen Reiskörner bilden.

Die Corpuscula orizoidea sind theils frei, theils hängen sie sich mit einem Stiele an der Wand fest. Dieselben sind in den meisten Fällen albuminöse Gerinnungsproducte (Lücke, v. Volkmann), in seltenen Fällen indes hyperplastische Zotten der Seitenwand, welche in gleicher Weise entstehen und sich weiter entwickeln und loslösen wie die Gelenkzotten. Zuweilen sind es auch knorpelige Körperchen, ähnlich den Gelenkmäusen.

In diesen Fällen tritt besonders oft eine Zerfaserung der Sehnen auf.

§. 1796. Symptome. Durch das Vorbeiziehen des straffen Lig. carpi volare steht der Schleimbeutel unter einem um so stärkeren Drucke, je grösser der Inhalt wird und giebt die Sackwandung oberhalb und unterhalb des Ligamentes in der Vola manus oder am Vorderarm dem Drucke nach, während das Ligament selbst die Ausbuchtung hindert. Durch Druck auf die eine Hälfte derselben lässt sich der Inhalt in die entgegengesetzte treiben, wobei man ein eigenthümliches knirschendes Geräusch, Crepitiren, fühlt.

Bei der characteristischen Form des Hygroms besteht nur eine palmare und antibrachiale Ausstülpung des Sackes, während der letztere im mittleren Theile durch das straffe Lig. carpi volare eingeschnürt ist. Die Form schwankt indes oft und letztere ist von der Communication zwischen den einzelnen Abtheilungen des Schleimbeutels abhängig. Wenn der ganze Schleimbeutel befallen ist, so ist die ganze Palma manus emporgehoben. Wenn nur die eine seitliche Hälfte betheiligt ist und keine Communication zwischen den zwei Synovialsäcken besteht, so ist auch nur die betreffende ulnare (meist) oder radiale (selten) seitliche Hälfte vorgewölbt. Es können auch sogar beide neben einander bestehen und von einander getrennt sein. Es wechselt auch sogar in derselben Hand die Form, indem bei einer schmalen Communication der Inhalt aus der einen Abtheilung in die andere gedrückt werden kann.

Lücke hebt noch hervor, dass so lange als die Geschwulst unter der Palmarfascie liegt, dieselbe eine kugelige Oberfläche habe, dass sie indes, sobald wie sie die Palmarfascia durchbrochen habe, sich in der Handfläche in mehreren getrennten Buckeln abhebe. Besonders

soll der Theil, welcher dem Index angehört, fast stets abgesondert hervorragen, oder sich unter den Daumenballen hineindrängen lassen.

Die Flexion leidet durch diese Krankheit oft bedeutend, die dritten Fingerglieder können oft nicht mehr gestreckt werden.

Zuweilen pflanzt sich die Anschwellung auf einzelne Fingerscheiden fort, so dass daselbst abgesonderte Fingerwülste, welche indes mit dem Hauptsacke communiciren, bestehen.

In seltenen Fällen kann ein Hygrom auch in spontane Vereiterung übergehen, ich habe 2 solcher Fälle beobachtet; es bestanden oberhalb und unterhalb des Lig. carpi volare mehrere Fisteln, welche ein jauchiges Secret lieferten. In einem Falle war Patientin durch die langdauernde Eiterung sehr heruntergekommen.

Die Eröffnung des ganzen Sackes von oben bis unten führte zur Heilung des Processes mit Erhaltung der Beweglichkeit.

Zuweilen entstehen durch Druck auf den N. medianus und ulnaris nervöse Störungen.

Die Diagnosis wird im Allgemeinen keine Schwierigkeiten bieten, nur in dem einzigen von Trélat beobachteten Falle, wo ein Lipoma in dem Sacke lag, war dieselbe äusserst schwierig. Hier konnte nur die Punction die Wesenheit der Geschwulst nachweisen.

Die Behandlung dieses Leidens hat bis in die Neuzeit grosse Schwierigkeiten geboten.

Die Behandlung mittelst Druck, feuchten Umschlägen, Ruhe, Ableitung etc. kann nur dann zum Ziele führen, wenn der Inhalt ein rein seröser ist. Die Punction mit Ausspülung des Sackes durch 2%ige Carbollösung führt gleichfalls selten zu einem guten Resultate. Syme und Water machten zuerst kleine Incisionen, nahmen nachher selbst die totale Spaltung des ganzen Sackes und des Lig. carpi volare vor. Ich habe letzteres auch 5mal gethan und zwar in den Fällen, wo die Entzündung in Eiterung übergegangen war, resp. 3mal, wo Tuberculosis bestand. Jedesmal war der Erfolg ein guter.

Am sichersten wirkte von allen Methoden in weitaus den meisten Fällen die v. Volkmann'sche Behandlung. Hierbei wird ober- und unterhalb des Lig. carpi volare ein etwa zolllanger Schnitt durch die Haut, die Fascia palmaris und die Wand der Bursa gemacht. Zuerst lege ich präparatorisch den Schnitt in der Haut etc. oberhalb und unterhalb des Lig. carpi volare bis auf die Wand des Sackes an und erst nachdem dies an beiden Stellen geschehen und die Wand des Sackes deutlich zu Tage tritt, incidire ich den Sack von dem in der Vola manus angelegten Schnitte aus und zwar in einer solchen Grösse, dass eben eine etwas gebogene Kornzange durchschlüpfen kann. Hierauf leite ich dieselbe unterhalb des Lig. carpi volare bis in den oberen Theil des Sackes und senke den Griff derselben derart gegen die Vola manus, dass die Spitze der geschlossenen Kornzange die Wand des Sackes oberhalb des Lig. carpi volare in die Höhe hebt. Auf der geschlossenen Kornzange mache ich nun ebenfalls durch die Wand des Sackes oberhalb des Lig. carpi vol. eine kleine Incision und dränge die Kornzange dann nach aussen, fasse mit derselben ein entgegengeführtes Drainrohr, um letzteres durch den ganzen Sack hindurch zu ziehen. Durch starkes Auf- und Abbewegen des Drainrohres werden

die Reiskörner nach aussen geschleudert und die etwa noch mit der Wandung in Verbindung stehenden Zotten losgelöst.

Die ganze Operation wird selbstverständlich unter den antiseptischen Cautelen vorgenommen, das Drainrohr bleibt 3—4 Tage im Hygromsacke liegen.

Beim ersten Verbandwechsel führe ich zwei kurze Röhrchen nur bis in das Lumen des Sackes hinein. Der Verlauf ist stets ein guter.

Die Heilung wird meist innerhalb 1—2 Wochen erzielt.

Ich habe bei einer grossen Anzahl von operirten Fällen nie einen unreinen Verlauf, sowie nie ein Recidiv beobachtet.

Die Ganglia (Ueberbeine).

§. 1797. An letzter Stelle beschäftigen uns hier noch die Ganglia, welche auch oft in Folge von sich häufig wiederholenden oder einer einzigen Distorsion des Gelenkes und der Sehnenscheide nach stärkerer Anstrengung entstehen; sie gehen entweder von der Synovialis des Gelenkes oder von den Sehnenscheiden, oder von normalen oder accessorischen Schleimbeuteln aus. Bei Weitem überwiegen die Sehnenscheidenganglien. Dieselben haben mit Vorliebe ihren Sitz an der Dorsal- und Radialseite, selten an der Volarseite.

Die Ganglien der Sehnenscheide.

§. 1798. Anatomie. Ehe wir zur Besprechung dieser Ganglien übergehen, empfiehlt es sich, die Anatomie der Sehnenscheiden am Dorsum etwas genauer zu besprechen. Durch das Lig. carpi dorsale, eine Verdichtung der Fascia dorsalis, welche sich jederseits an den Process. styloid. radii resp. ulnae ansetzt, sind für die Sehnen sechs von einander getrennte Lücken, welche durch senkrechte Brücken mit dem Knochen fest vereinigt sind, gebildet. Zählen wir diese Kanäle, von der Radialseite beginnend, auf, so verlaufen durch den ersten der Abductor pollic. long. und Extensor brevis pollic., durch den zweiten die Extens. carpi radialis long. und brevis, durch den dritten der Extensor pollic. long., durch den vierten der Extensor commun. und indicis proprius, durch den fünften Extensor digit. minimi, durch den sechsten der Extensor carpi ulnaris.

Von den Enden der Kanäle laufen nach oben und unten für eine jede resp. für die betreffenden Sehnen die Sehnenscheiden aus, und reichen mehr oder minder weit nach oben resp. nach unten und enden dort sackförmig; dementsprechend nehmen auch die Ganglien der Sehnenscheiden ihren Ausgangspunkt von den Enden dieser Kanäle. Zuweilen kann auch eine Ausstülpung der Sehnenscheide durch eine normaliter bestehende Lücke des Lig. carpi dorsale eintreten.

Die dorsalen Sehnenscheiden des Carpus sind wegen der fehlenden Verbindung mit den digitalen Sehnen und wegen der seltenen Verletzung der Rückenfläche der Finger und der Hand viel weniger acuten Entzündungen ausgesetzt. Am häufigsten treten Blutergüsse oder Fibrinausscheidungen, chronische Serumansammlungen in ihnen auf; dieselben entstehen durch gewaltsame Anstrengungen der Muskeln oder durch Quetschungen, Fracturen, speciell des Radius, durch Distorsionen mit Vorliebe in der Sehnenscheide für den Extensor digit. communis und indicis. Hierbei entsteht auch zuweilen durch die Einschnürung des Lig. carpi dorsale die Sanduhrform.

Die Ganglien umgeben oft das Gelenk zu mehreren, selbst bis einem Dutzend an der Zahl. Sie haben gewöhnlich eine runde oder ovale Form, sind selten höckerig oder lappig, aus mehreren Abtheilungen bestehend. Letztere Gestalt kommt besonders bei der voluminösen Form des Ganglion des Extensor communis zur Beobachtung.

Die Geschwulst liegt unmittelbar unter der Haut und hebt letztere bucklig in die Höhe. Die Basis liegt dem Gelenke fest an und lässt sich nicht abheben.

Zuweilen ist die Geschwulst eine scheinbar reponible, dies ist indes nur bei den herniösen Ganglien der Synovialis möglich. Beim Nachlassen des Druckes kehrt die Geschwulst wieder. Zuweilen besteht auch ein Crepitiren, bedingt durch die Anwesenheit von Reiskörnern. Ersteres Symptom ist oft nur dem arthrogenen, letzteres dem tendinogenen Ganglion eigen. Meist haben sie Kirschkern-, oder Pflaumen- oder Taubeneigrösse.

Als Inhalt bergen sie meist eine durchsichtige, gelblichröthliche oder krystallhelle Masse.

§. 1799. Verschiedene Formen von Ganglien. Man unterscheidet 3 Arten von Ganglien, je nach der anatomischen Grundlage des erkrankten Organes die arthrogenen, tendinogenen und bursalen.

Der Sitz ist bei den verschiedenen Formen ein verschiedener.

§. 1800. Die tendinogenen finden wir oberhalb resp. unterhalb des Lig. carpi dorsale, an den Ausgangspunkten (Sehnenpforten) der Kanäle der betreffenden Sehnen, mit Vorliebe an der unteren Sehnenpforte des Ext. commun. und des Ext. indicis.

Die arthrogenen Ganglien liegen mit Vorliebe zwischen je zwei Sehnen und an der Radial- und Dorsalseite des Handgelenkes, indem sie aus dem Carporadialgelenke oder den Intercarpalgelenken entstammen. Sie gelangen zwischen der Sehne des Ext. indicis und Ext. carpi radialis an die Oberfläche. An der Volarseite liegt oft ein Ganglion auf dem Radius und tritt zwischen dem Flex. radialis und Supinator long. zu Tage. Das letztere hemmt oft die Function des Gelenkes ganz bedeutend, auch selbst ehe es noch gross ist.

Die bursalen Ganglien entstehen mit Vorliebe an der Radialseite und gehen aus von den Schleimbeuteln zwischen den Sehnenenden des Ext. manus radialis und der Basis des 2. und 3. Metacarpus und an der Ulnarseite von einem Schleimbeutel zwischen der Sehne des Ext. manus ulnaris und der Basis des 5. Metacarpus. Dieselben communiciren auch oft mit den betreffenden Carpometacarpalgelenken. Ein häufig vorkommendes Ganglion liegt am Dorsum in der Nähe des Process. styloid. radii und geht aus von der kanalartigen Uebertrittsstelle des Flex. radialis ans Os multangulum maj. Das Ganglion unter dem Supin. long. prominirt sowohl an der Vola manus wie am Dorsum und wird durch die Sehne des Supinator in zwei, eine dorsale und volare, Hälften getrennt. Ich habe dasselbe 3mal operirt. Ein entsprechendes Ganglion kommt auch am Ulnarköpfchen vor.

§. 1801. Anatomische Beschaffenheit und Entstehungsart. Die Ganglien sind meist einkammerig, selten mehrkammerig. Meist ist eine Wand entweder an der Sehnenscheide, oder an der Gelenkkapsel, oder an einem Ligamentum oder an dem Perioste angewachsen, oder es besteht ein Stiel zwischen der Gelenkkapsel oder

Sehnenscheide etc. einerseits und dem Ganglion andererseits. Dieser Stiel communicirt dann entweder breit oder auch durch einen oft nur haarfeinen Kanal mit der Sehnenscheide oder dem Gelenke, resp. gar nicht mit demselben.

Virchow bespricht das Ganglion mit dem Hygroma bursale und dem tendovaginösen Hygroma zusammen und nennt daher das Ganglion ein Hygroma gangloides, während v. Volkmann das Ganglion streng von dem Hygroma geschieden wissen will. Er belegt seine Ansicht erstens damit, dass die Ganglien, wenn auch in der Nähe der Sehnenscheiden, so doch nie genau den Sitz einer Sehnenscheide oder eines Schleimbeutels innehalten.

Er glaubt, dass sich die Ganglien meist aus dem Gelenke, seltener aus einer Sehnenscheide und zwar durch Ausstülpung der Gelenkmembran und -Kapsel entstehe. Er injicirte in ein Gelenk Flüssigkeit und constatirte hierbei, dass sich an einzelnen Stellen divertikelartige, nur von einer dünnen, durchscheinenden Membran gebildete Ausstülpungen entwickelten. Diese Divertikel communicirten mit dem Gelenkinnern durch einen sehr feinen Kanal und eben diese Ausbuchtungen spricht v. Volkmann als die ersten Anfänge der Ganglien an.

Die Entstehung erklärt v. Volkmann so, dass bei einer starken Anstrengung die Synovia, der Gelenkinhalt, den schwächeren Theil der Kapselwand ausdehne und allmählig immer weiter vordränge, bis das Divertikel ganz abgeschnürt sei. Es sei möglich, dass bei einer einmaligen Distorsion die Kapsel an der einen oder anderen Stelle einreisst und dann die Synovialis dem Drucke des Gelenkinhaltes weiche. Ueber die Richtigkeit dieser Annahme können wohl keine Zweifel mehr obwalten.

Ich habe oft Ganglien exstirpirt, wo man diese Entwickelung verfolgen konnte. In einigen Fällen war die Communication zwischen dem Gelenke und der Basis eine breite, so dass man einen Theil des Gelenkinnern überschauen konnte, in anderen Fällen hing das Ganglion nur noch durch einen schmalen, für die Sonde eben passablen Stiel mit dem Gelenke in Verbindung, in wiederum anderen war das Ganglion geschlossen und der Zusammenhang desselben mit dem Gelenke nur durch einen Stiel oder eine Einsackung angedeutet; diese Ganglien werden jetzt allgemein arthrogene Ganglien genannt.

Es schliesst der Ausgang vom Gelenke nicht aus, dass sie nachträglich mit dem Rande einer oder mehrerer Sehnen gleichfalls verwachsen. König ist mit Falkson der Ansicht, dass sie nur vom Gelenke ausgehen. Ich kann dieser Ansicht nicht für alle Ganglien beistimmen, da die Ganglien oft in zu grosser Ausdehnung mit den Sehnen in Verbindung stehen. Indes meist geht das Ganglion vom Gelenke aus.

Dieselben können nach Gosselin auch dadurch entstehen, dass die von ihm in der Synovialis nachgewiesenen Follikel sich vergrössern.

Es handelt sich dann also um follikuläre Retentionscysten der Synovialis. Diese sollen nach ihm häufiger vorkommen als die ersteren. Letzteres ist ebenfalls ein arthrogenes Ganglion.

§. 1802. Für die zweite Form, die tendinogenen Ganglien, nimmt v. Volkmann gleichfalls die gleiche Entstehungsart in der Ent-

wickelung dieser Ganglionform an. Die französischen Autoren betrachten die Ganglien schon längst als Synovialhernien.

Die Ganglien der Sehnenscheiden können auf eine 3fache Weise zur Entwickelung kommen, entweder durch die vorher erwähnte Ausstülpung an den Sehnenpforten, oder aus einem Schlitze der Sehnenscheide resp. des Lig. dorsale durch Hervorstülpung der Sehnenscheide, oder drittens durch die Dilatation follikulärer Synovialcysten.

Michou hat das Bestehen der follikulären Synovipares nachgewiesen. Es ist daher wahrscheinlich, dass diese präformirten Follikel cystisch entarten und durch die Fascie hindurchbrechen können.

§. 1803. Die bursalen Ganglien entstehen in den schon normaliter vorhandenen oder accessorischen Schleimbeuteln der Handgelenkgegend.

§. 1804. Gelegenheitsursache. Die Entstehung schliesst sich fast ausnahmslos an eine traumatische Ursache an; das Ganglion entwickelt sich sehr häufig, wie man anamnestisch nachweisen kann, nach einer Distorsion. Es ist selbstverständlich, dass die primäre Entstehungsursache für das follikuläre Ganglion sich nicht an ein Trauma direct anschliesst, indes giebt das Trauma häufig die Veranlassung zum Durchbruche der follikulären Cyste durch die Fascie, resp. durch die Gelenkkapsel und Sehnenscheide. Für die tendinogenen Ganglien kann auch als Ursache das Trauma im engeren Sinne, indes muss mehr das Trauma im weiteren Sinne, zu starke traumatische Reizung etc., angeklagt werden.

Die Diagnosis ist meist gegeben durch die scharfe Grenze der Geschwulst, die Form und Grösse, den Sitz, durch die pralle Spannung und die Schmerzlosigkeit, das langsame Wachsthum und den stationären Bestand.

Kalte Abscesse können zuweilen ein Ganglion vortäuschen, indes besteht stets um den Abscess herum ein Entzündungswall, die Begrenzung ist keine scharfe; die Differenzirung zwischen den einzelnen Formen der Ganglien ist hauptsächlich durch den Sitz gegeben.

§. 1805. Die Behandlung der Ganglien ist durch die Einführung der Antisepsis in ein ganz anderes Fahrwasser gekommen; während man früher ängstlich jede Blosslegung des Ganglion mied und höchstens nur im Nothfalle unternahm, wenn die Grösse der Geschwulst einen operativen Eingriff gebot und alle sonstigen Behandlungsmethoden fruchtlos versucht waren, wird dieselbe heute augenblicklich unternommen, sobald das Ganglion die Function stört oder die Hand durch seine Grösse verunstaltet. — An erster Stelle versucht man oft die Zerreissung der Geschwulst und Sprengung der Kapsel durch Fingerdruck. Beim Gelingen dieses Manövers kann man oft constatiren, dass der Inhalt in die benachbarte Sehnenscheide oder das Gelenk verdrängt wird; zuweilen wird indes die Kapsel gesprengt und der Inhalt in das benachbarte Gewebe getrieben. Man hat auch vielfach die dauernde Compression angewandt, indem man irgend einen runden Gegenstand, Geldstück oder Wattebausch, auf das Ganglion durch circuläre Heftpflasterstreifen andrückte. In diesem letzteren

Falle erstrebte man durch die dauernde Compression die Resorption, während man im ersteren Falle durch die plötzliche Compression mittelst eines Schlages auf das Ganglion bei volarflectirter Hand die subcutane Zersprengung des Ganglion zu erreichen suchte.

Beide Methoden sowie auch die häufig empfohlene Massage lassen oft im Stiche. Eine radicale Heilung wird hiermit meist nicht erzielt; man muss zum mindesten durch einen fortgesetzten Druck die Wandungen des gesprengten Ganglion in Contact halten und durch eine häufig wiederholte Sprengung der wieder verlötheten Ganglionwand den neugebildeten Inhalt stets wieder in die Umgebung treiben.

Wenn die Sprengung des Ganglion nicht durch Fingerdruck gelingt, so sollte man einen stärkeren concentrirten Druck durch Hammerschlag auf das bei volarflectirter Hand gespannte Ganglion ausführen (Dieffenbach).

Auf jeden Fall empfiehlt es sich, eine Compresse aufzulegen und alsdann erst den Schlag auf letztere auszuführen. Es kann sonst leicht geschehen, dass man das Ganglion verfehlt und ein anderer Theil des Gelenkes lädirt wird, oder dass das Ganglion zu stark gequetscht wird. Aus diesem Grunde kann man auch auf das Ganglion ein in Leinwand eingedrehtes Petschaft aufdrücken und auf letzteres den Hammerschlag ausführen.

Da diese Methoden indes, wie gesagt, meist im Stiche lassen, so bleibt event. nichts anderes übrig, als zur operativen Behandlung überzugehen.

Die subcutane Punction des Ganglion von einer Stelle aus, welche vom Ganglion etwas entfernt liegt, das nachfolgende Ausdrücken des Inhaltes und die nachherige Compression, ein früher häufig geübtes Verfahren, welches gleichfalls in den Augen des Patienten den Character der Operation an sich trägt und für welche deshalb auch die absolute Heilung seitens des Patienten verlangt wird, lässt ebenfalls oft im Stiche. Wirksamer ist die gleichzeitige Discision der Ganglionwand (Barthelemy). Man hat auch die Punction mit der Pravaz'schen Spritze und Injection von Carbollösung (Bidder), Alkohol, Jodtinctur etc. gemacht. Ich habe die Gewohnheit, dem Patienten als erstes, indes wenig sicheres Mittel die Zerdrückung, als zweites, wirksameres, zuweilen helfendes Mittel die subcutane Punction mit dem Tenotome und radiäre Discision des Ganglion nach allen Seiten hin, wie Malgaigne es empfahl, vorzuschlagen. Dieselbe führe ich in der Weise aus, dass ich nach einer genauen Reinigung des Operationsfeldes und Desinfection mittelst 5%iger Carbollösung unter dem Spray ein Tenotom von einer entfernten Hautfalte aus in das Ganglion parallel den Sehnen einsenke und nun mit der Spitze des Messers nach allen Seiten hin die Cystenwand discidire, während der Inhalt des Sackes von selbst an der Klinge des Messers entlang nach aussen in das subcutane Bindegewebe oder von selbst ganz nach aussen abfliesst, resp. gedrückt wird.

Die Wunde wird antiseptisch verbunden und für einen Zeitraum von 8 Tagen unter einen festen Druckverband gelegt. Auf diese Weise gelingt es, in vielen Fällen eine Heilung zu erzielen.

Sehr viel wird auch die einfache Incision des Ganglion empfohlen. Es wird in diesem Falle unter der Beobachtung der antiseptischen

Vorschriften das Ganglion ohne Discision der Wandung mit einem Tenotome punctirt.

Wenn diese Methode indes, wie zumeist, im Stiche lässt, so habe ich stets mit gutem Erfolg und Erhaltung der vollständigen Function der Sehne das Ganglion in toto exstirpirt, die Wunde vernäht, drainirt und antiseptisch verbunden.

Ich habe die Operation mindestens 30mal vorgenommen und nie ein unangenehmes Accidens der Operation folgen sehen.

Kapitel XIX.

Fracturen des Handgelenkes.

Anatomie des Handgelenkes.

§. 1806. Das untere Ende des Radius schwillt sehr an, ist viel umfangreicher, indes von spongiöser Beschaffenheit und reicht weiter abwärts als die Ulna.

Der Process. styloid. radii reicht 3 bis $3^1/_2$''' weiter nach unten, als derjenige der Ulna.

Das untere Ende des Radius steht mit den Hauptknochen der ersten Handwurzelreihe, dem Os naviculare und dem Os lunatum im genauen Contacte und ist mit denselben durch starke Bänder an der Vola und an dem Dorsum verbunden.

An der Vola manus liegt das Lig. volare articulationis manus. Dasselbe ist sehr kräftig und entspringt in zwei Portionen. Die äussere Portion, Lig. volare ext. access. obliquum genannt, entspringt vom Process. styloid. radii und von dem angrenzenden vorderen Rande der Cavitas glenoid. radii und setzt sich, nach unten und innen verlaufend, an das Os naviculare, lunatum und triquetrum an, das Lig. volare access. rect. entspringt vom inneren Rande der Incis. semilun. radii und von dem Lig. triangulare, welches das Os triquetrum vom Ulnarköpfchen trennt, fernerhin von der Wurzel des Process. styloid. ulnae, läuft gerade nach unten, um sich an das Os lunatum und Os triquetrum anzusetzen.

An der Dorsalseite liegt das Lig. dorsale, welches von dem ganzen hinteren Rande der Fossa glen. radii entspringt und sich an das Os naviculare, triquetrum und lunatum ansetzt.

Das letztere Band ist viel schwächer als das volare. Beide sind bei der volaren, resp. dorsalen Flexion straff gespannt, äusserst kräftig und erlauben, besonders das volare, nur eine geringe Dehnung.

Das Lig. laterale ulnare entspringt vom Process. styloid. ulnae und setzt sich im unteren Theile, vom Lig. dorsale bedeckt, an die Rückseite des Os triquetrum fest; dasselbe ist sehr schlaff.

Das Lig. laterale radiale entspringt vom Process. styloid. radii, zieht gerade nach unten und setzt sich an den radialen Rand des Os naviculare fest; dasselbe ist kräftig.

Die erste und zweite Handwurzelreihe ist durch die entsprechende Bandmasse innig mit einander verbunden.

Die eigentliche Gelenkkapsel ist wie erwähnt, sehr schwach, wird indes durch die erwähnten mächtigen Hülfsbänder äusserst gekräftigt, so dass eine Verrenkung des Handgelenkes nicht so leicht eintreten kann; ausserdem sind die Beuge- und Strecksehnen in der Dorsal- und Volarflexion so stark ge-

spannt und so fest ans Gelenk angedrückt, dass sie dasselbe enorm festigen und ein Ausweichen des Carpus aufs wirksamste verhindern.

Die Sehnenscheiden und Fascien bedürfen am Handgelenke noch einer genaueren Besprechung.

Bei Injectionen entsteht nach M. Schüller eine leichte Dorsalflexion. Am meisten wird die Dorsalwand ausgedehnt, und zwar zu beiden Seiten des Extensor dig. commun., sowie an der radialen Seite des Extensor carpi rad.; die Anschwellung verläuft quer, die Bewegungen sind gehemmt.

Nur bei chronischen Ergüssen oder Blutansammlung tritt die ähnliche Erscheinung zu Tage. Die Kapsel ist indes nicht so ausgedehnt, die Bewegungen sind daher auch nicht so gehemmt.

Bei acuten Entzündungen und Eiterungen sind die Weichtheile ödematös, diffus geschwellt, so dass die Formveränderung verloren geht. Die Fluctuation wird indes am besten zu beiden Seiten des Extensor commun. entdeckt.

Die Fascia antibrachii verdichtet sich am Dorsum des Handgelenkes zum Lig. carpi dorsale, welches, wie früher erwähnt, senkrechte Fortsätze zu den Knochenleisten des Radius sendet. Dasselbe setzt sich seitlich ans Os triquetrum und pisiforme und an den Process. styloid. radii fest.

Das Lig. carpi volare commun. ist schwächer als das dorsale; es verbindet sich beiderseits mit dem letzteren und setzt sich an das Os naviculare, Os multang. maj., resp. das Os pisiforme und den Hamulus des Os hamatum fest; dasselbe geht nach oben in die Fascia antibrachii volaris über, am unteren Rande in das Lig. carpi volare proprium. Dasselbe liegt unter- und oberhalb des Lig. carpi vol. comm. und ist an der Radialseite durch die Sehne des Flexor carpi radialis, an der Ulnarseite durch den N. ulnaris, die Art. und V. ulnaris von ihm getrennt. Zum Theile sind beide Ligamente mit einander verwachsen.

Das Lig. carpi volare proprium, weit kräftiger als das superficiale und das dorsale, entspringt von der vorspringenden volaren Fläche des Os naviculare und Os multang. maj., setzt sich andererseits an den Hamulus des Os hamatum, an das Os pisiforme an. Durch den hinter ihm liegenden Kanal verlaufen die neun Sehnen der Flexoren Digit. sublimis und profundus, des Flexor pollic. long. nebst dem N. medianus.

Der knöcherne Theil des Handgelenkes wird hauptsächlich vom unteren Ende des Radius und der kopfförmigen Vereinigung des Os naviculare, Os lunatum und Os triquetrum gebildet.

Das untere Radioulnargelenk, welches durch das Lig. triang. sive triquetrum von dem eigentlichen Handgelenke getrennt ist, dient zur Vermittlung der Rotation des Vorderarmes.

Letzteres bildet eigentlich nur eine Fortsetzung des Knorpels der Cavitas glen. radii und setzt sich aussen durch das Lig. subcruentum an den Process. styloid. ulnae fest. Die Verbindung des Process. styloid. ulnae mit dem Carpus durch das Lig. carpi lat. ulnare ist eine lockere, so dass bei einem durch zu starke Rotation herbeigeführten Einreissen der Kapsel und des Lig. triang. oder bei einer bestehenden Fractur des Radius die Ulna sich leicht etwas vom Carpus entfernen kann, indes sehr selten luxirt.

An dem Carpus werden drei Gelenke unterschieden, das erste, das Radiocarpalgelenk, befindet sich zwischen dem Radius und seiner knorpligen Verlängerung nach aussen, dem Lig. triang. einerseits und den drei Knochen der ersten Handwurzelreihe, dem Os naviculare, lunatum und triquetrum, andererseits. Diese drei Knochen treten mit ihren oberen Flächen zu einem Gelenkkopfe zusammen, welcher mit dem Radius articulirt und zwei Bewegungsarten zulässt, zuerst um die Querachse Beuge- und Streckbewegung in einem Winkel von fast 180°, ferner um die senkrechte Achse von einer Seite zur anderen, Abduction und Adduction, auch radiale und ulnare

Flexion (Inflexion) genannt, welche in der Mittelstellung der Hand zwischen Flexion und Extension etwa 40° beträgt. Die erste radiale Flexionsfähigkeit ist etwas kleiner als die ulnare, weil die Cartilago triangularis zusammendrückbar ist und der Process. styloid. ulnaris nicht so weit nach unten reicht.

Die Ab- und Adductionsfähigkeit der Hand nimmt ab mit der Zunahme der Volar- und Dorsalflexion. Bei der äussersten Volar-, resp. Dorsalflexion ist dieselbe gleich Null.

Diese Bewegung vollzieht sich indes nicht nur im Radiocarpalgelenke, sondern auch in dem Hohlgewölbe, welches die vordere Fläche der ersten Handwurzelreihe bildet, in dem sogenannten Inter- oder Mediocarpalgelenke, indes nicht in dem Carpometacarpalgelenke, weil die Verbindung zwischen den betreffenden Knochen eine zu innige und straffe ist.

Die Rotation des Vorderarmes, die Pro- und Supination, wickelt sich hauptsächlich in den beiden Radioulnargelenken ab und wird noch durch die Möglichkeit der Drehbewegung im Schultergelenke vergrössert. Dieselbe ist in einem Winkel von 180° möglich.

Der hintere Rand der Gelenkfläche reicht weiter nach unten als der vordere, daher auch die Carpalknochen eher nach vorn als nach hinten verrenken. Das anatomische Verhältniss erklärt auch die grössere Ausdehnung der Volar- als der Dorsalflexion. Nach Fracturen des Radius reicht umgekehrt der vordere Rand der Cavitas glenoid. oft weiter nach unten, und letzteres bedingt das frühere Anstossen desselben an das Os naviculare.

Die Knorpeloberfläche des Carpalkopfes ist bedeutend grösser als die Radiusfläche, und letztere reicht beiderseits vorn und hinten weit nach unten, wodurch auch die grosse Flexions- und Extensionsmöglichkeit bedingt ist.

Das Inter- oder Mediocarpalgelenk befindet sich zwischen der ersten und der zweiten Reihe der Handwurzelknochen.

Die untere Grenze der ersteren Knochen ist wellenförmig und bildet in ihrem inneren grösseren Theile eine grosse Vertiefung, worin der Kopf des Os capitatum und das Os hamatum hineinpassen, während das Os naviculare in seinem äusseren, kleineren Theile nach unten convex ist und zwei Gelenkfacetten für das Os multang. maj. und minus trägt.

Mit dem äusseren Theile des Os naviculare articulirt von aussen nach innen vorschreitend das Os multang. maj. und minus, mit dem inneren ausgehöhlten Theile des Os naviculare articulirt der Kopf des Os capitatum; letzteres tritt auch zum Theile mit der unteren Fläche des Os lunatum in Contact, während der übrige Theil des letzteren und das Os triquetrum zur Aufnahme des Os hamatum dienen.

Die Volarflexion der Hand findet hauptsächlich in dem Intercarpalgelenke statt. Die Knochen der ersten und der zweiten Reihe sind unter sich fest verbunden, so dass eine Luxation eines einzelnen Knochens nicht leicht eintreten kann, nur der Kopf des Os capitatum tritt in seltenen Fällen bei forcirter Beugung aus der Vertiefung der ersten Reihe heraus.

Cloquet und Boyer, ebenso Linhart haben die Fractur des Halses des Os capitatum bei ihren Leichenexpermimenten mit der Radiusfractur entstehen sehen.

Ich sah einen gleichen Fall.

Die Epiphysenlinie liegt am Radius ungefähr senkrecht zum Radiocarpalgelenk und ausserhalb des Gelenkes; an der Ulna entspringt die Gelenkkapsel des Radioulnargelenkes von ihrem oberen Rande.

Das Radioulnargelenk ist daher bei der Entzündung, resp. traumatischen Epiphysentrennung nicht stets betheiligt.

Die Epiphysen sind bis zum 3. Jahre knorplig und verknöchern im 20. Jahr; nach dem 20. Jahre ist eine traumatische Epiphysentrennung selten.

Bei der entzündlichen Affection der unteren Epiphysenlinie des Radius (z. B. Arthritis tubercul. et syphilit.) bleibt das Radiocarpalgelenk meist frei.

Es tritt hierbei indes wegen der innigen Verbindung mit den Sehnenscheiden leicht eine Entzündung der letzteren ein.

Die Mittelhandknochen sind fest mit den entsprechenden Carpalknochen verbunden, nur die Verbindung des ersten Metacarpalknochens mit dem Os multang. maj. ist locker; es besteht ein freies Sattelgelenk.

Die Kapsel sowohl wie die Gelenkbänder sind relativ schlaff, wodurch eine relative Flexion, Streckung und Seitenbewegung möglich ist. Die Hauptfestigkeit wird durch die Sehnen der langen Daumenmuskeln an der Aussen- und Dorsalseite, sowie durch die Muskulatur des Daumenballens gegeben.

Die Luxationen sind wegen der festen Verbindung in diesen Gelenken sehr selten.

Die physiologische Hemmung der Bewegungen des Handgelenkes.

§. 1807. Die Bewegungen des Handgelenkes werden hauptsächlich durch die langen Beuge-, resp. Strecksehnen, welche mehrere Gelenke überspringen, gehemmt (vergl. Hueter, Virchow's Archiv Bd. 46, S. 37); ferner dadurch, dass die vorderen, resp. hinteren Ränder des Gelenkkopfes der betreffenden Carpalknochen an dem entsprechenden Rande des Radius bei der Dorsal-, resp. Volarflexion anstossen.

Wenn bei einer starken Dorsalflexion der Carpalkopf am dorsalen Radiusrande angestemmt wird, so drückt derselbe gegen die volare Kapsel, das Lig. carpi volare und die Beugemuskeln. Das Austreten des Carpus wird sowohl durch die Stärke des ersteren, als auch durch die gedehnten Sehnen der gesammten Beugemuskeln verhindert und es reisst im Allgemeinen das Lig. carpi volare prof., Lig. access. obliq. und rectum viel eher die Epiphyse des Radius ab, als dass diese Ligamente selbst einreissen und eine Luxation des Carpus nach der Vola hin gestatten.

Das Gleiche gilt von der starken Volarflexion des Carpus; hierbei stemmt sich die Vorderfläche des Carpuskopfes gegen den volaren vorderen Rand des unteren Radiusendes, der Kopf des Carpus wird hierbei gegen das Lig. articul. manus dorsale sive rhomboideum getrieben. Auch hier widerstehen das feste Band und die gedehnten Sehnen dem Entschlüpfen des Carpalkopfes nach dem Rücken hin. Es entsteht keine Luxatio carpi, sondern im Gegentheile, das Rückenligament reisst das untere Ende des Radius ab, und wir haben die zweite Form der Dislocation bei der Radiusfractur, hierbei reisst auch zuweilen nur der dorsale Rand der Fossa glenoid. ab, wie ich einen solchen Fall beobachtete.

Bei der ulnaren Flexion (Inflexion) der Hand stemmt sich das Köpfchen der Ulna auf das Os triquetrum, während das Lig. lat. radiale und die Sehnen der Radialseite angespannt werden und die Bewegungen hemmen. Das umgekehrte gilt für die radiale Inflexion der Hand.

Bei der Drehung der Hand stemmen sich die Ränder der Handwurzelknochen auf einander und es werden die Bänder und Sehnen gespannt.

Durch die forcirte Dorsalflexion entsteht also gewöhnlich eine Fractur der Epiphyse, es kann indes auch eine Fractur des Process. styloid. radii und des volaren Randes der Fossa glenoid. entstehen. Die Kapsel ist hierbei selten oder nur an der Ulnargrenze des Radius zerrissen. Am Dorsum wird zugleich oft ein Stückchen vom Dorsalrande des Radius oder des Os naviculare abgesprengt.

Bei der forcirten Volarflexion entsteht selten eine Fractur der Epiphyse des Radius. Hier wird der dorsale Rand abgerissen, zuweilen wird auch die Kapsel am Dorsum des Radiocarpal- oder seltener des Mediocarpalgelenkes abgerissen.

Forcirte Ulnarflexion führt oft zur Fractur des Os triquetrum oder

zur Zerreissung der Kapsel an der Radialseite und selbst der radialen Sehne, forcirte Radialinflexion bewirkt oft einen Bruch des Os naviculare oder des Process. styloid. radii oder Zerreissung der Kapsel an der Ulnarseite.

§. 1808. Verbindungen zwischen den einzelnen Gelenkabschnitten. Zur Beurtheilung der Verbreitung des entzündlichen Gelenkinhaltes ist es bei Verletznngen des Handgelenkes von Wichtigkeit, die Communicationswege zwischen den einzelnen Gelenkabschnitten genauer zu kennen. Das erste Handgelenk (Radiocarpalgelenk) ist meist gegen das zweite (Intercarpalgelenk) abgeschlossen, es communicirt indes das zweite mit dem dritten (Carpometacarpalgelenk). Die Communication findet hier zwischen dem Os capitatum und multangul. minus statt.

Wenn daher das Carpometacarpalgelenk an der Basis des Mittelfingers verletzt ist, so kann sich das zweite Gelenk bei einer eventuellen septischen Entzündung des ersteren an derselben betheiligen. Das Gelenk zwischen dem Os pisiforme und dem Os triquetrum communicirt oft mit dem Handgelenk, ebenfalls besteht zuweilen eine Oeffnung in der Cartilago triangul., so dass das Radioulnargelenk mit dem Radiocarpalgelenke communicirt. Letzteres hat M. Schüller durch Injectionen nachgewiesen. Zwischen den einzelnen Knochen der ersten und zweiten Handwurzelreihe schiebt sich faltenförmig die Synovialis hinein, so dass in derselben leicht eine Verhaltung des Secretes eintritt. Zuweilen hat dieser Synovialissack auch sogar eine Oeffnung, so dass der Eiter aus dem einen Abschnitte in den andern gelangen kann. In diesen Fällen würde daher auch die weitere Ausdehnung der Resection geboten sein. Indes gestattet der geringe Grad der septischen Entzündung, z. B. eines dieser begrenzten Gelenkabschnitte, auch die Annahme der Beschränkung der Entzündung auf das betreffende Gelenk und gleichfalls die begrenzte Resection.

Complicirte Verletzungen des Handgelenkes.

§. 1809. Häufigkeit der Verletzung. Das Handgelenk wird am häufigsten verletzt durch Schuss, indes kann dasselbe auch durch Stich, Hieb, oder durch eine complicirte Fractur und Luxation eröffnet werden.

Die Häufigkeit der Handschussverletzung beträgt nach Fischer 1,7 % aller Verletzungen.

§. 1810. Mortalitätsstatistik. Die Mortalität beträgt nach Fischer bei der exspectativen Behandlung 17 %, bei der Resection 10 %, bei der Amputation, resp. Exarticulation 25 %.

Nach Otis beträgt die Mortalität bei der bis zu Ende durchgeführten exspectativen Behandlung 7,6 %; werden indes alle, bei denen nachträglich wegen Misslingens der exspectativen Behandlung eine Nachoperation ausgeführt wurde, mit berechnet, so beträgt die Mortalität 12,9 %.

Im amerikanischen Kriege kamen 1500 Schussverletzungen des Handgelenkes und über 11 000 Schussfracturen der Hand überhaupt zur Beobachtung; die Mortalität betrug bei ersteren überhaupt 12,9 %, bei den letzteren 3,1 %. Je peripherer die Verletzung liegt, um so weniger gefährlich ist sie. Die Verletzung des Radiocarpalgelenkes ist gefährlicher, als die des Intercarpalgelenkes, und letztere gefährlicher als diejenige des Metacarpocarpalgelenkes.

Bei den Resectionen war die Mortalität 15,6 % mit Einrechnung von den vier Todesfällen von Nachoperationen, resp. ohne dieselben 13 % (nach Gurlt 15,6), bei der primären Resection 14 %, bei der intermediären 25 %, bei der secundären 12,5 %.

Beck berechnet die Mortalität bei der exspectativen Behandlung unter Benutzung der Zusammenstellung von Otis auf 9 %.

Nach der Statistik von v. Scheven beträgt die Mortalität nach Handgelenkverletzungen 11 %. Die Mortalität steigt nach ihm bei der einfach conservativen Behandlung auf 12 % im französischen Kriege, resp. 11,4 %, wofern die Todesursachen wegen anderweitiger Verletzung ausgeschlossen werden.

Die Mortalität beträgt 20 % bei der partiellen Resection und 30 % bei der totalen Resection. Von den bei der partiellen Resection Geheilten wurden noch 8,6 % durch die Amputation gerettet.

Die Verletzungen des Handgelenkes sind aus den verschiedensten Gründen so gefährlich.

Die ligamentöse Befestigung des Bandapparates ist eine ausserordentlich feste. Dieser Apparat geht ausserdem noch durch das Lig. articul. manus superfic. direct in die Fascia antibrachii über und es wird das Gelenk sowohl durch diese, wie durch die anliegenden Sehnen ganz verdeckt, so dass die consequente entzündliche Geschwulst trotz der oberflächlichen Lage anfänglich leicht übersehen wird.

Durch die Festigkeit dieses ganzen Apparates steht das entzündliche Secret unter einem hohen Drucke, so dass der Entzündungsprocess gesteigert und ausserdem das Secret in alle Buchten des Gelenkes hineingetrieben wird.

Das enge Anliegen des Gelenkapparates hindert ausserdem sehr die Untersuchung betreffend der Art und Ex- und Intensität der Verletzung desselben.

Das Gelenk ist von einer Reihe Sehnenscheiden umgeben, die einestheils sich selbst leicht durch die primäre Verletzung entzünden als auch anderntheils secundär an der Entzündung des Gelenkes theilnehmen.

Eine fernere Gefahr liegt in der grossen Verschiebbarkeit der das Gelenk umgebenden Gewebstheile, welche je nach der veränderten Stellung desselben ihre Lage wechseln und dem Secrete den Ausweg verlegen.

Ausserdem ist das Gelenk von zahlreichen Blutgefässen umgeben, welche einestheils durch die primäre unstillbare Blutung, anderentheils durch die secundäre Zersetzung des retinirten Blutes und Thrombosirung in den Venen gefährlich sind. Das Gelenk ist fernerhin von einem dichten Lymphgefässnetze umgeben, welches frei in die Kapsel mündet und die Resorption des Secretes sehr beschleunigt.

An letzter Stelle muss noch hervorgehoben werden, dass das Gelenk viele Unterabtheilungen hat, und dass das in einem Gelenkabschnitte retinirte Secret unter dem Drucke der erwähnten fest anliegenden Gewebstheile einestheils durch das ganze Gelenk getrieben wird und anderentheils schwer aus demselben entfernt werden kann. Letzteres ist besonders der Fall, wenn die Entzündung schon einige Zeit besteht. Durch den innigen Contact der Gelenkflächen mit einander und durch das feste Anliegen der Sehnen etc. wird die Drainirung des Gelenkes äusserst erschwert.

Das Gelenk hat indes auch günstige Eigenschaften; es ist oberflächlich gelagert und daher der primären Untersuchung relativ mehr zugängig; aus dem gleichen Grunde wird eine secundäre Entzündung frühzeitiger entdeckt; wir haben indes schon oben erwähnt, dass diese gute Eigenschaft theilweise wieder durch das straffe Anliegen der Gelenkbänder, Sehnen etc. aufgehoben wird.

Die Handwurzelknochen sind klein, wodurch die Splitterung meist begrenzt bleibt.

Die Verletzung des Handgelenkes kann aber auch wegen der anatomischen Beschaffenheit leicht verlaufen, da die Entzündung der einen Abtheilung nicht nothwendig und zum mindesten nicht frühzeitig auch die Betheiligung der anderen in sich schliesst.

Die Entzündung bleibt oft auf einen Gelenkabschnitt beschränkt. Neudörffer hebt als eine besonders gute Eigenschaft des Handgelenkes hervor, dass in Folge der Unterabtheilungen die Verletzung eines Gelenkabschnittes derjenigen eines kleinen Gelenkes gleich verlaufe.

Die Verletzung, resp. Entzündung eines kleinen Abschnittes des Gelenkes bleibt daher oft begrenzt.

Bei einer einmal eingetretenen Verbreitung der Entzündung auf einen grösseren Gelenkabschnitt verläuft dieselbe in Folge der übrigen, oben aufgezählten, für die Entzündung günstigen Verhältnisse äusserst heftig. Indes ist diese Ausdehnung im Allgemeinen selten und erklärt dieselbe, wie wir gesehen haben, die bei der exspectativen Behandlung erzielten günstigen Resultate. Je kleiner das Gelenk ist, um so geringer ist die Gefahr der Sepsis.

§. 1811. Diagnosis. Die Diagnosis der Verletzung des Gelenkes ist, wie schon angedeutet wurde, oft durch die Verschiebung der Sehnen etc. schwierig.

Die Richtung des Schusskanals, der Ort der Verletzung, der Ausfluss von Synovialsecret, die Crepitation bietet dem Auge sowohl wie dem untersuchenden Finger bestimmte Anhaltspunkte über die Frage, ob das Gelenk verletzt ist oder nicht.

§. 1812. Diagnosis der Ausdehnung der Verletzung. Es interessiren uns hier indes auch noch viele andere Fragen, ob eine Splitterung des Knochens vorhanden ist, oder nicht, und welcher Knochen, ob einer oder mehrere Knochen gesplittert sind, ob der Knochen nur gesplittert oder zertrümmert ist, ob die Kugel im Gelenk ist, ob sie sich getheilt hat, ob ein oder mehrere Gelenkabschnitte verletzt sind, ob die Sehnen und Sehnenscheiden, Gefässe etc. mit verletzt sind etc.

Bei der Feststellung dieser Thatsache muss man besonders die Stellung des Handgelenkes in dem Augenblicke, als sie die Verletzung empfing, berücksichtigen, um hieraus die Kugelrichtung zu construiren.

§. 1813. Art der Verletzung. Die einfachsten Verletzungen sind die Schnitt- und Hiebwunden des Gelenkes; sie sind wenig gefährlich, führen indes, wenn nicht eine strenge antiseptische Behandlung eingeleites wird, sowohl im Gelenke als in den Sehnenscheiden etc. leicht zur septischen Entzündung. Diese Verletzungen, welche im All-

gemeinen gefahrlose zu nennen sind, gewinnen an Bedeutung durch die Complication mit der Arterien- und Sehnenverletzung.

Weniger gefährlich sind die Schussverletzungen, die Gefahr hängt hier insbesondere von dem Kugelverlaufe und der Ausdehnung der Knochenverletzung ab. Weit gefährlicher sind die meist begleitenden Knochenverletzungen.

§. 1814. Art der Knochenverletzung. Die Kugel kann durch das untere Ende des Radius hindurchgehen, ohne dass Splitter in das Gelenk hineinragen, wofern die Propulsionskraft eine grosse war. Im anderen Falle können der Radius, resp. die Ulna in grösserer Entfernung vom Gelenk getroffen sein, während die Fissuren bis ins Gelenk hinein reichen.

Kugeltheile bleiben oft in den Handwurzelknochen oder in dem Radiusende eingekeilt und selbst beim Vorhandensein einer Ausgangsöffnung ist es noch immer möglich, dass Theile der Kugel, resp. Knöpfe, Tuchfetzen etc. in dem Gelenk zurückgehalten werden.

Die Kugel kann in der queren und Längsrichtung das Handgelenk durchdrungen haben.

Meist sind die Knochen zertrümmert; zuweilen können indes die Carpalknochen auch mit geringer Zertrümmerung durchschossen sein.

Von Wichtigkeit ist es zu wissen, von welcher Seite aus die Kugel das Gelenk durchwandert; wenn dieselben z. B. von der Vola aus ins Gelenk eintritt, so ist viel eher zu erwarten, dass die Kugel mit der ganzen ihr innewohnenden Kraft die Volarsehnen gegen die harte Unterlage des Carpus andrückt, zerreisst, als wenn sie umgekehrt von dem Dorsum kommt, weil die Kugel an Kraft schon verloren hat und weil die Sehnen aus einander weichen können. Wenn die Kugel schief von rechts nach links durchs Gelenk oder in frontaler Richtung geht, so ist ebenfalls zu erwarten, dass die Sehnen wenig leiden. Die Nichtverletzung der Sehnen ist sehr wichtig für die Function des Gelenkes und den Verlauf, sowie für die Entscheidung der Frage der Behandlung.

Die Kugel kann oft in ausgesprochen schiefer Richtung durch das Gelenk hindurch gehen, so dass neben den Carpalknochen das untere Ende der Vorderarmknochen oder selbst noch die oberen Enden der Metacarpalknochen mit betheiligt sind.

Von grosser Bedeutung für den Wundverlauf ist die gleichzeitige Verletzung der Sehnen und der Sehnensäcke, besonders der Flexoren, weniger diejenige der Gefässe und Nerven. Primäre Blutungen beobachtet man selten nach Schussverletzungen des Handgelenkes, häufiger secundäre.

Die Sehnenverletzung ist besonders bedenklich wegen der event. entstehenden septischen Phlegmone.

Der anatomische Bau des Gelenkes bedingt auch einige Eigenthümlichkeiten in der Ausbreitung und Ausdehnung der Krankheit.

Die Verletzung des Radioulnargelenkes, welches oft mit dem Radiocarpalgelenke nicht in Zusammenhang steht, bleibt zuweilen in der entzündlichen Ausbreitung isolirt.

Das Gleiche ist vom Gelenke zwischen dem Metacarpus pollicis und dem Os multangulum majus oder zwischen dem Os pisiforme und

Os triquetrum zu sagen, ferner von dem unteren Radioulnargelenke und gleichzeitiger complicirter Fractur des Ulnarköpfchens.

Es bleibt sogar die Verletzung des Radiocarpalgelenkes lange beschränkt; ebenso diejenige des Carpometacarpalgelenkes, wofern nur der Theil des Gelenkes zwischen dem Os hamatum und dem Metacarpus des vierten und fünften Fingers verletzt ist.

Das Mediocarpalgelenk communicirt indes mit dem Carpometacarpalgelenk durch die Fuge zwischen dem Os capit. und multang. minus.

Die Verletzung des Metacarpocarpalgelenkes in dem quästionirten Abschnitte führt daher rascher zu einer Verbreitung des entzündlichen Gelenkinhaltes.

Eine Verletzung speciell des dritten Metacarpalknochens und secundäre Entzündung des betreffenden Gelenkes kann leicht retrograde unter Benützung der anatomischen Verbindung zwischen dem Carpometacarpal- und dem Mediocarpalgelenke zur Entzündung des letzteren führen.

Es kann allerdings auch durch secundäre Vereiterung der Ligg. intercarp. und Necrosis eines Knochens eine Ausbreitung der Eiterung von jedem Gelenkabschnitte auf den anderen statthaben; es entsteht hierbei unter dem Drucke des Secretes sehr gerne und frühzeitig Periostitis und Ablösung des Periostes und Necrosis, so dass auf diesem Umwege die Betheiligung des gesammten Handgelenkes angebahnt wird.

§. 1815. Zerschmetterung der Hand. Die gefährlichsten Verletzungen des Handgelenkes sind diejenigen, wo das Gelenk durch grobes Geschütz oder durch Zersprengen eines Gewehrlaufes oder auch durch ein kleines Projectil zertrümmert ist und wo zugleich die Knochen und Weichtheile, besonders die Sehnen, in grösserer Ausdehnung zerquetscht, resp. zerrissen sind.

Es kann hierbei die Hand aus dem Gelenke herausgerissen sein. Die Haut und die Sehnen hängen in Fetzen herunter.

In der Friedenspraxis kommen begrenzte Verletzungen des Handgelenkes seltener zur Beobachtung. Die durch Maschinengewalt meist herbeigeführten Verletzungen haben fast ausnahmslos eine solch grosse Ausdehnung. Der eine oder andere Rand des vom Gelenke abfallenden Handtheiles oder die ganze Hand ist abgequetscht und zermalmt. Der zermalmte Theil ist meist nicht mehr zu erhalten; man muss entweder die ganze Hand oder die betreffende seitliche Hälfte entfernen.

Mit Vorliebe ist nur eine seitliche Hälfte der Hand und der entsprechende laterale Theil der Hand zerschmettert, wie ich dies 3mal für den ulnaren Rand und 2mal für den radialen Rand beobachtete.

Die Dilaceration der Hand entsteht hierbei oft in der Art, dass z. B. bei einer Verletzung an der radialen Seite die Finger, der Daumen etc. von zwei Walzen oder Rädern gefasst werden, während der ulnare Theil der Hand noch verschont bleibt. Der Verletzte sucht seine Hand mit Gewalt aus der Maschine zu entfernen, zieht dieselbe stark an sich und befreit sie endlich aus der zerstörenden Einklemmung.

Die obere Grenze der Verletzung liegt hierbei sehr gerne in dem Carpus, indem es der drehenden und zerrenden Gewalt und dem Widerstande seitens des Patienten viel leichter gelingt, die Verbindung

der einzelnen Carpalknochen untereinander als die festen Metacarpalknochen zu trennen.

Patient gewinnt hierbei der Maschine, je weiter die Hand longitudinal in dieselbe hineingeräth, immer mehr an Terrain ab, so dass sich die quere Ausdehnung der verletzten Theile nach oben immer mehr verschmälert.

In diesem Falle ist nur die entsprechende zerschmetterte seitliche Hälfte der Hand lebensunfähig, während die andere seitliche Hälfte noch lebensfähig und zu erhalten ist.

Es kann auch durch einen Schuss, durch Platzen eines Gewehres eine seitliche Hälfte des Gelenkes und zwar, wie es scheint, mit Vorliebe die ulnare, fortgerissen sein. Der Daumen ist beim Umfassen des Gewehrlaufes oft abducirt oder zum mindesten über die vier anderen Finger gelegt, so dass er der verletzenden Gewehrwandung entfernter liegt. Einen solchen Fall beobachtete ich bei einem Manne, welchem die Flinte in der Hand zersprungen war.

Zuweilen entsteht auch durch das schiefe Aufsetzen eines scharfen Instrumentes, z. B. der Kreissäge, eine ähnliche, indes scharfrandige Verletzung, seitliche Amputation der Hand.

Die Behandlung der Gelenkverletzungen.

§. 1816. Totale Zerschmetterung der Hand. Die Exarticulation der Hand ist nur in den Fällen indicirt, wo die Hand total, sowohl in Bezug auf ihre räumliche Ausdehnung als in Bezug auf ihre einzelnen Gewebstheile zerschmettert ist.

Wir haben hier zu unterscheiden zwischen der totalen und partiellen Exarticulation.

In den Fällen, wo sich die Verletzung, die totale Zerschmetterung nur auf der einen seitlichen Hälfte der Hand beschränkt, ist nur die partielle Exarticulation nöthig, die andere seitliche Hälfte wird conservativ behandelt.

Es handelt sich in diesem Falle um die Verbindung der partiellen Exarticulation mit der exspectativen Behandlung der anderen Gelenkhandhälfte.

Es kann indes auch, je nach der Ausdehnung der Verletzung, die Exarticulation mit der partiellen Resection der anderen seitlichen Gelenkhälfte vereinigt zur Ausführung kommen.

Wenn eine seitliche, z. B. die ulnare Hand- und Gelenkhälfte zerschmettert, resp. abgerissen ist, während in der anderen Gelenkhälfte nur der Carpalknochen, z. B. das Os naviculare, zersplittert und zum Theile herausgerissen ist, so indicirt die eine Verletzung die Exarticulation der ulnaren Gelenkhälfte, während die andere Verletzung nur die partielle Resection des betreffenden Gelenkabschnittes, z. B. des Os naviculare verlangt, um so noch die erhaltene Hälfte der Hand und die noch unverletzten Finger zu conserviren.

Es handelt sich in diesem Falle also um die Combination der Exarticulation der einen Hand- und Gelenkhälfte mit der partiellen Resection der anderen Gelenkhälfte.

Es ist ein allgemein anerkannter Grundsatz, dass man allerwärts und besonders an der Hand, wo es sich um die Erhaltung der greifen-

den, tastenden und gleichzeitig die feinsten Nüancen der Bewegung vermittelnden Organe handelt, jede Linie des Gliedes erhalten soll.

Die Natur versteht oft noch Theile zu erhalten und wieder nutzbar zu machen, welche man im Augenblicke der Verletzung als ganz unnütze Appendices aufzufassen geneigt ist.

Illustriren wir, um uns klarer auszudrücken, die obige Behauptung, dass man eventuell die Exarticulation mit der partiellen Resection combiniren müsse, durch ein von mir beobachtetes Beispiel; ich könnte noch vier ganz ähnliche zufügen.

Ein Bäcker wird ins Hospital aufgenommen mit einer totalen Zerschmetterung des ganzen Ulnarrandes der Hand und der entsprechenden drei Finger.

Die Haut und Sehnen der inneren Seite waren total zerrissen, die Knochen zersplittert und abgequetscht. Es wurden die Haut, die Knochen etc. im ganzen Gebiete des ulnaren Handtheiles, selbst bis auf den zweiten Metacarpus exclusive, soweit sie zerquetscht und zermalmt waren, entfernt. Hierbei konnte der ganze Daumen, der linke Zeigefinger, sowie das Os multangul. maj. noch erhalten werden, während das Os naviculare und multangul. minus gleichfalls mit den übrigen Handwurzelknochen total zerschmettert waren und entfernt werden mussten; es ging somit dem Zeigefinger die Basis vollständig verloren.

Es handelte sich also um eine Exarticulation der ulnaren Gelenkhälfte und um eine partielle Resection der radialen Gelenkhälfte (des Os naviculare und Os multangul. minus).

Die Hautbedeckung für den ulnaren Wundrand und selbst noch für die dorsale Fläche des Os naviculare, des Multangul. maj., des Metacarpalknochens Digiti indicis fehlte ganz. Es wurde die Wundfläche mit Jodoformgaze ausgestopft.

Der Wundverlauf war ein guter, Daumen und Zeigefinger blieben erhalten. Die Beweglichkeit im Radiocarpalgelenke und des ganzen Daumens etc. blieb conservirt.

Die Festigkeit des Gelenkes war trotz der partiellen Resection eine gute. Die Prothesis liess sich schön anbringen und der Kranke erfreute sich einer relativ brauchbaren Hand.

In 4 anderen Fällen lagen fast die gleichen Verhältnisse bezüglich der Verletzung vor; es wurde die gleiche Behandlung mit dem gleichen Erfolge eingeleitet.

Es entsteht noch die Frage, ob bei geringer Knochen- und grosser Weichtheilverletzung die Exarticulation ausgeführt werden soll. Es wird hier mit Recht die ausgedehnte Sehnenverletzung gefürchtet, einestheils weil bei derselben das schliessliche functionelle Resultat ein sehr geringes ist und weil andererseits das Leben durch die sich häufig entwickelnde Sehnenentzündung sehr gefährdet wird.

Auf jeden Fall muss man hierbei die Weichtheile, ohne Rücksichtnahme auf die Haut, Sehnen etc., soweit sie zerrissen sind, entfernen.

Nur auf diese Weise kann es gelingen, die Hand zu erhalten.

Es ist daher bei einer grossen Sehnenverletzung, wie sie z. B. für die Flexorseite durch ein kleines Projectil entsteht, und geringer Verletzung der übrigen Weichtheile jedenfalls geboten, unter der strengsten Beobachtung der Antisepsis die Haut und event. das Lig. carp. vol. zu discidiren, um primär zerrissene nicht mehr lebensfähige Sehnentheile oder event. secundär nicht entfernte, zermalmte, lebensunfähige Weichtheile frühzeitig nach der Entwickelung der oberflächlichen Ne-

crosis zu excidiren und die Wunde frei zu Tage zu legen. Auf diese Weise wird es leichter, mittelst der Ausstopfung alles jauchige Secret abzuleiten und der Entwickelung der Sepsis vorzubeugen.

§. 1817. Die secundäre und intermediäre Exarticulation ist indicirt, wenn sich als Folge der Verletzung Gangrän der Hand oder eine septische Phlegmone einstellt, die Sepsis das Leben des Patienten bedroht, mag dieselbe Folge der exspectativen oder operativen Behandlung sein.

Es wird im ersteren Falle vorausgesetzt, dass der Character der Entzündung ein sehr intensiver ist, so dass die Drainirung, resp. die Resection nicht mehr im Stande ist, den Process zu begrenzen.

Für den Fall die Entzündung sich in mässigen Schranken hält, ist die Incision und Drainirung event. die partielle, resp. totale Resection, worauf wir nachher noch zurückkommen, als Versuch vorauszuschicken.

Hierbei wird allerdings vorausgesetzt, dass die Sehnen nicht zu sehr gelitten haben.

§. 1818. Behandlung von leichter und frischer Verletzung. Beim Handgelenke kehrt die gleiche Reihenfolge in der Behandlungsmethode zurück, wie mutatis mutandis bei dem Schulter- und Ellenbogengelenke. Bei den leichten Fällen ist die exspectative Behandlung indicirt mit der event. Aussicht, beim Eintritte einer septischen Entzündung des Gelenkes und der Sehnenscheiden die intermediäre oder noch später bei einer nachher entwickelten Gelenkeiterung die secundäre Resection nachzuschicken.

Die Wundhöhle wird gehörig gereinigt und der Wundkanal drainirt. Beim Splitterbruch würde ich mich zuerst, natürlich mit aseptischem Finger, vor der event. Erweiterung des Wundkanales von der Ausdehnung der Splitterung überzeugen.

Im Kriege wird man bei Mangel an chirurgischen Kräften, Zeit etc. die Umgebung der Wunde nur gehörig reinigen und die Wundhöhle mit Jodoform ausstopfen und einen Lister'schen Verband anlegen. Die Hand wird auf ein Handbrett gelegt, in eine Mitella placirt und Patient in ein Reservelazareth entlassen.

Es wird hierbei vorausgesetzt, dass die Verletzung eine frische ist und noch keine entzündliche Reaction besteht.

Bei schon alten Verletzungen und schon bestehender, leichter, reactiver Entzündung der Wunde ist die Blosslegung des Wundkanales nöthig und bei geringer Splitterung die Ausspülung des Gelenkes und Drainirung am Platze.

Hierher gehören die Schnitt- und Hiebwunden, Fissuren des Gelenkendes, Lochschüsse ohne, resp. mit sehr geringer Splitterung, z. B. des unteren Endes des Radius, ferner complicirte Fracturen des unteren Endes des Radius mit in das Gelenk eindringenden Fissuren, offene Luxationen des Radiocarpal- und Mediocarpalgelenkes.

§. 1819. Behandlung von schweren Fällen. In schweren Fällen, bei starker Zertrümmerung der Knochen mit gleichzeitiger Dislocation der Splitter ist die primäre partielle, möglichst eingeschränkte Resection indicirt.

Dieselbe hat sich räumlich der Ausdehnung der Splitterung vollständig anzupassen.

Für den Fall eine begrenzte septische Entzündung des Gelenkes, resp. eine Phlegmone in einem exspectativ behandelten Gelenke entsteht, so ist noch die Resection in der Ausdehnung der Affection und Verletzung am Platze.

§. 1820. Besprechung der Behandlungsmethoden unter Anlehnung an die Statistik. Besprechen wir die Behandlungsmethoden in ihren Resultaten etwas genauer.

Die Ansicht der Chirurgen geht über diesen Punkt noch weit aus einander, während z. B. König die Verletzungen des Handgelenkes durch Kleingewehrprojectile zunächst conservativ behandelt wissen will, weil wir über die Resultate der Resection bei diesen Verletzungen noch sehr geringe Erfahrungen haben, spricht Hueter der primären Resection sehr das Wort, wiewohl bisheran die Sterblichkeit allerdings bei der conservativen Behandlung geringer als bei der Resection war.

§. 1821. Statistik. Nach v. Scheven beträgt die Mortalität der Handgelenkverletzung bei der conservativen Behandlung 12 %, nach einer Zusammenstellung aus den früheren Kriegen 10,9 % und aus dem Kriege 1870/71 12 %, resp. 13 %, mit Einrechnung der anderen, vom Handgelenk unabhängigen Todesursachen; von 176 Verletzungen des Handgelenkes starben 23 = 13 %.

v. Scheven hat 50 Resectionen des Handgelenkes aus früheren Kriegen zusammengestellt, 44 andere Fälle hat er ausser Beobachtung gelassen, weil über die Ausdehnung der Operation und über das functionelle Resultat nichts Genaueres mitgetheilt war und weil in vielen Fällen einfache secundäre Necrotomien als Resectionen angesehen wurden. 35mal wurde die partielle und 15mal die totale Resection ausgeführt.

Die Mortalität betrug bei der partiellen Resection 20 %, es starben von 35 sieben, bei der totalen Resection 33,3 %, es starben von 15 fünf.

Die Mortalität von allen Resectionen betrug 24 %, von 50 starben 12; 4 sind in Abzug zu bringen, so dass also von 46 24 starben = 17,4 % Mortalität überhaupt, resp. bei der partiellen Resection 20 % und bei der totalen 33 %. Gurlt hat aus den vier deutschen und dem amerikanischen Kriege die Sterblichkeit bei 119 Resectionen auf 15,96 % berechnet.

Otis hat sie gleichfalls auf 15,6 % berechnet, gegen 12,9 % bei der exspectativen Behandlung, wofern die nachträglich ungünstig Amputirten mit verrechnet werden, was eigentlich geschehen muss, resp. 7,6 % ohne Einschluss der nachträglich ungünstigen Amputationen.

Das Verhältniss ist daher 12,9 Mortalität bei der exspectativen Behandlung gegen 15,6 % bei der Resection.

Diese Berechnung spricht eigentlich nur bedingungsweise zu Gunsten der conservativen Behandlung.

Es ist hierbei nämlich zu bedenken, dass jedenfalls die leichteren Fälle für die exspectative Behandlung, während die schweren Fälle für die Resection ausgewählt worden sind, wodurch das Plus an Mortalität für die Resection mehr als genügend erklärt ist.

Stromeyer, Demme und Neudörfer plaidiren sehr für die exspectative Behandlung der Handgelenkverletzungen, und Neudörfer hebt hervor, dass dieselbe im Allgemeinen aus den oben erwähnten Gründen der Verletzung eines kleinen Gelenkes gleichkommen.

Wenn man die functionellen Resultate von v. Scheven indes befragt, so scheint mir diese Behauptung Neudörfer's wenig Wahrscheinlichkeit für sich zu haben.

Wenn nur 13 %, wie es daselbst heisst, aller conservativ Behandelten ein befriedigendes Resultat gaben, so ist dies ein Beweis, dass die Entzündung des Gelenkes eine ausgedehnte war.

Diese Beobachtung steht ausserdem in Uebereinstimmung mit derjenigen, dass bei der spontanen, nicht traumatischen Gelenkentzündung die Entzündung einen ausgedehnten, durch das ganze Gelenk verbreiteten Character hat. Letzteres erklärt Neudörfer für die spontane Entzündung durch die Schlaffheit der Gelenkbänder bei der anämischen Constitution des befallenen Individuums und durch die hierbei bedingte Möglichkeit der freien Ausdehnung des Eiters aus dem einen Gelenkabschnitte in den anderen, während bei gesunden, kräftigen Leuten die Knochen dicht und fest zusammenliegen und eine traumatische Entzündung in der einen Abtheilung nicht absolut die Verbreitung des Secretes durch die engen Spalten in die andere bedinge.

Der conservativ-exspectativen Behandlung dürften daher entsprechend der obigen Annahme die leichteren Fälle zuzuweisen sein. Bei starker Splitterung glaube ich jedoch, dass die exspectative Behandlung viel mehr einzuschränken ist, als bei den übrigen Gelenken, weil einestheils die intermediäre Resection so ausserordentlich ungünstige Resultate (30 % M.) giebt, vom 3.—9. Tage ab sogar 42,8 % und weil anderentheils zu leicht auch bei der geringsten Störung des Wundverlaufes unter den oben erwähnten ungünstigen localen Verhältnissen eine Stagnation des Secretes und wegen der Nähe der Sehnenscheiden eine septische Phlegmone der Sehnenscheiden eintritt. Die Sehnenscheiden sind um so geeigneter, das stauende Secret aufzunehmen, als dieselben einestheils durch die Kugel selbst geöffnet sind, oder vom verletzten Knochen, resp. von der Kapsel aus, z. B. bei der innigen Verbindung des unteren Radiusendes mit den Sehnenscheiden des Dorsum, directe Spalten in die Sehnenscheiden einmünden. Hierbei muss auch noch berücksichtigt werden, dass das functionelle Resultat nach der exspectativen Behandlung meist ein sehr ungünstiges ist; nur in 13 % der conservativ Behandelten bestand nach v. Scheven ein befriedigendes functionelles Resultat.

In den Fällen, wo das Gelenk nur eröffnet ist, wie bei Stich- und Hiebwunden, ferner wo nur eine von den drei Abtheilungen des Gelenkes allein betroffen, wo die Splitterung eine sehr begrenzte ist, steht zu erwarten, dass unter einer regelrechten antiseptischen Behandlungsmethode die Entzündung ausbleibt, resp. eine sehr beschränkte und begrenzte bleiben wird.

Wegen der häufigen Sehnenverletzung empfiehlt es sich, besonders in der Friedenspraxis, mit der antiseptischen Behandlung die exacte Drainirung des Wundkanales vermittelst Ausstopfens mit Jodoformgaze bis zum Gelenke und zu den Sehnenöffnungen die verticale Suspension des Armes zu verbinden.

Es kommt in diesen Fällen im Wesentlichen darauf an, von vornherein für die gute Desinfection der ganzen Wunde des betreffenden Gelenkabschnittes Sorge zu tragen.

Gleichzeitig ist's geboten, alle Fremdkörper, welche dem palpirenden Finger begegnen, ohne zu grosse Reizung des Gelenkes und der Weichtheile zu entfernen.

Ferner empfiehlt es sich, alles stark Zerfetzte und Contundirte mit der Scheere und Pincette zu excidiren, damit nur keine begrenzte Gangrän entstehe.

An letzter Stelle ist's von grosser Wichtigkeit, für einen guten Abfluss des Secretes Sorge zu tragen und deshalb event. Fascien, Haut etc., welche die Gelenköffnung verdecken, zu incidiren, die Wundhöhle bis zur Gelenköffnung auszustopfen und der Hand eine derartige Position zu geben, dass die Abflussöffnung nach unten liegt.

Für diese Behandlungsmethode glaube ich auch noch die Fälle, wo ein Lochschuss ohne grosse Splitterung, ohne Zerreissung der Sehnen besteht, als geeignet betrachten zu müssen.

Hier muss man indes doppelt genau für einen guten Abfluss des Secretes und für reine Wundverhältnisse Sorge tragen.

Im Kriege wird man sich unter den gleichen Verhältnissen bei ganz frischen Verletzungen mit gehöriger Desinfection der Umgebung und Ausstopfung des Wundkanales mit einem Desinfectionsmittel (Jodoform) beschränken.

§. 1822. Begleitende Sehnenverletzung. Es sind bei der Entscheidung der Frage auch noch andere wichtige Punkte als die In- und Extensität der Knochenverletzung in Betracht zu ziehen.

Die ausgedehntere Flexorensehnenverletzung, welche an der Vola zusammengedrängt liegen, wird die Prognosis in Bezug auf den günstigen Verlauf bedeutend vermindern.

Bei einer starken Verletzung der Sehnen an der Palma manus wird leicht eine Entzündung in der Sehnenscheide eintreten und die gute Drainirung des Gelenkschusskanals erschwert, so dass die geringe Verletzung des knöchernen Theiles des Gelenkes durch diese Complication der ausgedehnteren Sehnenverletzung zu einer schweren Gelenkverletzung gestempelt und in die zweite Categorie der Behandlungsmethode hineingedrängt wird.

Es ist selbstverständlich, dass in den Fällen, wo die exspectative Methode eingeleitet worden ist, die Nachbehandlung eine sehr vorsichtige sein muss. Es kommt ganz wesentlich darauf an, für den Fall des Eintrittes einer Entzündung dieselbe möglichst zu begrenzen, frühzeitig Incisionen zu machen und ordentlich zu drainiren. Sobald indes die Entzündung eine allgemeinere wird, gehören auch diese Fälle in die zweite Categorie der Behandlungsmethode. Es muss dann nämlich die partielle, resp. totale Resection je nach der Ausdehnung der Verletzung und Entzündung gemacht werden.

Wenn fernerhin die Verletzung schon etwas älter ist (2mal 24 Stunden) und die Wunde nicht mehr ganz aseptisch ist, so würde dieser Umstand von vornherein das Aufgeben der exspectativen Behandlung und die Einleitung der Drainirung etc. bedingen.

Sobald die Entzündung indes etwas stärker oder die Verletzung etwas ausgedehnter ist, so ist wiederum die partielle Resection indicirt.

§. 1823. Stärkere Knochenverletzung. Wir haben oben die stärkere Knochenverletzung, sowie die ausgedehntere Sehnenverletzung bei begrenzter Knochenverletzung der primären partiellen Resection und nur die totale Zerschmetterung der Hand etc. der Amputation, resp. Exarticulation zugewiesen.

Ich habe 8mal eine partielle Handgelenkresection wegen Verletzung des Gelenkes jedesmal mit einem vollständig günstigen Ausgange sowohl quoad

vitam als quoad functionem ausgeführt; es handelte sich in allen Fällen um eine grössere Knochenverletzung.

Die partiellen Resectionen geben eine Mortalität von 20 %, im amerikanischen Kriege wurden 90 partielle Resectionen gemacht, mit 15 Todesfällen, also mit 16,6 % Mortalität, was ungefähr der Mortalität bei der intermediären Exarticulation nahe kommt.

Hierin allein schon liegt die Aufforderung zum Versuche der partiellen Resection, selbst bei relativ ausgedehnter Knochenverletzung etc., da man event. beim Misslingen noch nachträglich die intermediäre Exarticulation anschliessen kann.

Die Mortalität bei der Amputation und Exarticulation des Gelenkes durch einander verrechnet betrug im amerikanischen Kriege 10,6 %; sie wurde 68mal gemacht und 7 Patienten starben, während die Exarticulation, resp. Amputation primär 55mal gemacht wurde mit 5 Todesfällen = 9,2 %, die intermediäre Exarticulation wurde 7mal gemacht mit 1 Todesfall = 14,3 % gegen 16,6 % bei der partiellen primären Resection.

Wenn wir die oben erwähnte statistische Tabelle von Otis einer weiteren Betrachtung zu Grunde legen, und hierzu sind wir wohl, glaube ich, wegen des grösseren statistischen Materiales berechtigt, so dürfte die partielle Resection für die Fälle, wo die Verletzung eine etwas grosse ist, als die normale Behandlungsmethode aufzustellen sein.

Es stehen sich hier allerdings auch noch in Bezug auf die Indication der Erhaltung des Lebens bei partieller Resection 16,6 % Mortalität gegen 9,2 % bei der primären Amputation, resp. Exarticulation gegenüber. Hierbei ist indes nicht zu vergessen, dass einer Resection in einem Kriege, wo so viele Verwundete zusammenlagen, lange nicht der Grad von Aufmerksamkeit geschenkt werden kann, wie sie es der Amputation gegenüber verdient. Zugleich ist auch zu berücksichtigen, dass durch die Einführung der correcten Lister'schen Behandlung die Resultate sich gerade speciell bei der Resection in einem günstigen Sinne geltend machten.

Ferner erwähne ich noch ein Moment, ohne welches ich eine geordnete antiseptische Nachbehandlung der partiellen Resectionen für unmöglich halte, worauf ich indes nachher noch zurückkehren werde, nämlich, dass die partiell Resecirten nicht mit der permanenten Extension nachbehandelt worden sind, was ich zur guten Drainirung und zur Sicherung des aseptischen Wundverlaufes für nöthig erachte.

Durch die permanente Extension werden entschieden, wie mir die Friedenspraxis gezeigt, nicht nur die Resultate in Bezug auf die Functionsfähigkeit, sondern auch auf das Leben in einem ganz eminenten Sinne gebessert.

Ich glaube daher, dass trotz der ungünstigen statistischen Zahlen, 16,6 % gegen 9,2 %, bei stärkerer Verletzung des Handgelenkes dennoch heute der partiellen Resection der Vorzug vor der Amputation zuzuerkennen ist.

Es ist hierbei allerdings die Ausdehnung der Sehnenscheidenverletzung mit zu berücksichtigen. Wenn die Sehnen zu ausgedehnt verletzt sind, so dass nur sehr schlechtes functionelles Resultat zu erwarten steht, so ist die Amputation am Platze.

Eine stärkere Verletzung der Extensorensehne würde die Amputation nicht nöthig machen, da auch hier noch ein relativ gutes functionelles Resultat trotz des Sehnendefectes erzielt werden kann und da die Sehnenverletzung wegen des Mangels der Scheide weit weniger gefährlich ist.

Der Resection des Handgelenkes gegenüber könnte in diesem Falle auch noch die exspectative Behandlung in Frage kommen; nach v. Scheven fällt die Berechnung zu Ungunsten für die exspectative Behandlung aus, denn von 173 exspectativ und bis zu Ende durchweg conservativ Behandelten starben 23 = 13 % Mortalität, von 46 Resecirten 8 = 17,4 %, von 257 exspectativ Behandelten Handgelenkschüssen sind 55 gestorben = 21,4 % Mortalität.

Bei der ersteren Verrechnung sind die Fälle nicht mit verrechnet,

welche intermediär oder secundär amputirt oder exarticulirt worden sind; werden die letzteren Fälle mit verrechnet, so steigt die Mortalität bei der anfangs exspectativen Behandlung auf 21,4 % und ist somit grösser als diejenige bei der Resection.

Bei der Beurtheilung dieser hochwichtigen Frage müssen auch noch andere Gesichtspunkte als die Erhaltung des Lebens entscheidend sein und zwar die der Functionsfähigkeit.

§. 1824. Functionelle Resultate. v. Scheven giebt hierüber folgenden Aufschluss für die conservativ-exspectative Behandlung:

186mal von 382 Fällen bestand vollständige Ankylosis, Verlust der Function der Hand und Finger = 48,6 %, 53mal vollständige Ankylosis und Beweglichkeit einzelner Finger = 13,8 %, 17mal Ankylosis und Atrophie der Hand = 4,5 %, 61mal Ankylosis ohne Angabe der Gebrauchsfähigkeit der Finger = 16 %, 7mal Verlust der Gebrauchsfähigkeit der Hand = 1,8 %, 2mal Atrophie und Paralysis der Hand = 0,5 %, also in 85,2 % bestand Ankylosis, darunter 53mal = 13,8 % mit beschränkter Beweglichkeit der Hand, in 38,8 % beschränkte Beweglichkeit der Finger.

4mal kam vollständige Ankylosis mit Verlust der Gebrauchsfähigkeit der Finger = 1,04 %, 27mal unvollständige Ankylosis mit ziemlicher Gebrauchsfähigkeit = 7,10 %, 13mal unvollständige Ankylosis ohne nähere Angabe = 3,4 %, 12mal unvollständige Ankylosis mit behinderter Beweglichkeit eines oder mehrerer Finger = 3,01 % vor; also in 13,6 % war die Beweglichkeit etwas erhalten, in 56 Fällen bestand unvollständige Ankylosis und in 52 Fällen = 13,6 % ziemliche Beweglichkeit der Finger.

Hiernach bestand bei der conservativ exspectativen Behandlung nur in 13,6 oder 13,8 % eine ziemliche Gebrauchsfähigkeit der Hand mit oder ohne Ankylosis. Bei der Resection sind die functionellen Resultate günstiger.

Es bestand in 13,1 % Ankylosis und in 11,6 % Schlottergelenk, activ bewegliches Gelenk in 15,4 %; die partielle Resection ergab 8 % günstigeres functionelles Resultat als die totale; von 382 Fällen 273mal eine unbrauchbare Hand = 71,5 % bei der exspectativen Behandlung und bei der Resection (35 Fälle) 18mal = 51,4 %.

Nur in einem Falle bestand ein gutes Resultat. Im amerikanischen Kriege war nur 3mal das functionelle Resultat ein befriedigendes.

Gurlt wies von 16 nach dem Kriege untersuchten Fällen nach, dass in 6,25 % die Hand eine gute, in 50 % eine ziemlich gute und in 37,5 % eine geringe Gebrauchsfähigkeit zeigte.

Nach v. Scheven giebt also die Resection auf jeden Fall viel günstigere functionelle Resultate als die conservativ-exspectative und die partielle günstigere als die totale Resection.

v. Scheven hebt noch hervor, dass die primäre Resection die besten functionellen Resultate gegeben habe und zwar 100 %, die secundäre (von 3 bis 9 Wochen) 75 % und die intermediäre (vom 3. bis 21. Tage) gab die schlechtesten Resultate.

Es dürfte aus der Statistik der Schluss mit Bestimmtheit zu ziehen sein, dass in den Fällen, wo eine grosse Gefahr für einen unreinen Verlauf besteht, die primäre Resection sowohl zur Erhaltung des Lebens als der besseren Function geboten ist.

Bei Längsschüssen des Gelenkes, bei grosser Splitterung der Handwurzel- oder Vorderarmknochen, sowie in Fällen von Lochschüssen, wo die Flexorensehnen bedeutend verletzt sind, muss also die Resection primär gemacht werden und zwar partiell, wie noch weiter zu begründen ist.

§. 1825. Entscheidung der Frage über die Ausdehnung der Resectionsfläche. v. Scheven stellt 10 Totalresectionen zusammen, welche er aus der Literatur sammeln konnte, bei welchen er zu dem Schlusse kommt, dass der Totalresection, wie v. Langenbeck sie vertritt, jedenfalls der Vorzug vor der partiellen Resection gebührt. Hingegen hat er in seiner Tabelle um 8% bessere functionelle Resultate für die partielle Resection herausgerechnet.

Hueter spricht sich für die partielle Resection aus, während v. Langenbeck nicht nur bei der chronischen, sondern auch bei der traumatischen Handgelenkentzündung dieselbe verwirft.

Das Gleiche gilt von Lister, der sich hierbei besonders auf seine Erfahrungen in der Friedenspraxis, welche er allerdings an entzündeten Gelenken gewonnen hat, stützt. Derselbe erzielte in $^2/_3$ der Fälle ein gut functionirendes Gelenk.

Ich bekenne mich indes entschieden entsprechend den in der Friedenspraxis gewonnenen Resultaten als Anhänger der partiellen Resection. Ich habe in letzter Zeit stets, selbst bei begrenzter Tuberculosis, die partielle Resection mit Erfolg ausgeführt; es wurde hierbei die permanente Extension mit einem eclatanten Erfolge sowohl bezüglich des Wundverlaufes als der Function angewandt.

Das Gleiche gilt für die complicirten Verletzungen. Ich habe in 3 von mir beobachteten Fällen von Längsschüssen der einen Gelenkhälfte die laterale partielle Resection der einen Hälfte mit gutem Erfolg, nicht nur quoad vitam, sondern auch quoad functionem ausgeführt. Die Function des Handgelenkes war eine vollständig normale zu nennen und das Handgelenk war nur verschmälert.

In 9 Fällen habe ich ausserdem bei complicirten Fracturen, resp. Luxationen des Handgelenkes die partielle Resection, 2mal die des unteren Radiusendes, 2mal des Os naviculare und des Radiusendes, 4mal des Ulnarköpfchens (2mal wegen Luxation desselben und 2mal wegen complicirter Fractur), 1mal des Os hamatum wegen Luxation desselben, sammt den Bases der beiden daraufsitzenden und entsprechenden Metacarpi nach der Vola hin mit Erfolg gemacht und ebenfalls stets, mit Ausnahme des letzteren, mit Erhaltung der vollständigen Function. Die Fälle der partiellen Resection des Ulnarköpfchens sind in der Literatur hinlänglich bekannt, indes auch sie sprechen schon für die partielle Resection des Handgelenkes.

Ferner habe ich bei den begrenzten tuberculösen Gelenkaffectionen bedeutend bessere Resultate, sowohl quoad functionem als vitam, seit ich partiell resecire und permanent extendire. Hierzu kommt noch, dass die Statistik v. Scheven nur 20% Mortalität für die partielle Resection aufweist.

Wenn der Schusskanal quer von einer Seite zur anderen verläuft, so ist unter Anwendung der Extension die partielle Resection in der Quere für die Enden der Vorderarmknochen, resp. für die betreffende Handwurzelreihe am Platze; bei den Längsschüssen wird die laterale Resection ausgeführt.

Ich habe 5mal die partielle Resection des Handgelenks wegen Caries ausgeführt, wo ich früher ohne Anwendung der permanenten Extension die totale hätte machen müssen, und jedesmal war der Erfolg ein ausgezeichneter.

§. 1826. Wirkung der Extension. Die gleichen Gründe, welche ich früher bei der Besprechung der Extensionswirkung für die Schulter- und Ellenbogengelenkresection als besonders wichtig hervorhob, um eine gute Drainirung zu erzielen, um das Aneinanderreiben der resecirten Gelenkenden und die consequente Entstehung der Stagnation des Secretes und der Sepsis, sowie die Entwickelung der Ankylosis zu verhindern, haben auch hier ihre vollste Berechtigung. Ich empfehle daher bei der partiellen Resection des Handgelenkes die permanente Extension aufs dringendste.

Nach jeder Resection einer einzigen Carpalreihe ist's leicht, sich davon zu überzeugen, wie durch die Retraction der Kapsel und der Sehnen etc. die Gelenkflächen in Contact treten, so dass die Stagnation des Secretes mit allen Consequenzen nicht ausbleiben kann.

Bei der Totalresection muss dieselbe natürlich in beschränkterem Massstabe in Anwendung kommen, weil hier eher eine Schlottergelenkverbindung zu befürchten ist, indes kann sie auch hier für den Anfang nicht entbehrt werden.

In den Fällen, wo die Zerschmetterung der Knochen eine über beide Reihen des Handgelenkes ausgedehnte ist, was indes selten der Fall sein wird, so ist die Totalresection indicirt.

§. 1827. Indication der primären Totalresection. In allen Fällen also, wo das Gelenk in seiner ganzen Ausdehnung zerschmettert ist, kann man von der exspectativen Behandlung wenig erwarten; es wird hierbei durch den Reiz der dislocirten Splitter frühzeitig reichliches Secret geliefert. Letzteres wird durch den engen Anschluss der Sehnen und der Kapsel desselben in alle Buchten und Winkel des Gelenkes getrieben, so dass die Hand als solche in ihrem Bestehen und selbst das Leben sehr gefährdet wird.

Ausserdem werden die Sehnen baldigst afficirt, so dass selbst bei einem günstigen Ausgange die voraussichtliche Verschlechterung des functionellen Resultates dringend zur Resection auffordert.

Indes glaube ich, dass man hier nicht in dem Sinne die Totalresection des Gelenkes machen sollte, wie sie bei den eitrigen und tuberculösen Entzündungen des Gelenkes mit Vorliebe ausgeführt wird, so dass alle Knochen von den Enden der Vorderarmknochen incl. der Basis der Metacarpalknochen entfernt werden. Auch in diesen Fällen wird man noch stets versuchen müssen, die Resection möglichst einzuschränken.

Wenn sich die Verletzung besonders auf die Knochen des Carpus allein beschränkt, so würde man die Gelenkenden der Vorderarmknochen, sowie die Bases der Metacarpalknochen erhalten.

§. 1828. Ausdehnung der Resection bei der septischen Gelenkentzündung. Bei einer intermediären septischen Entzündung des Gelenkes ist meist die Amputation am Platze, nur für den Fall die Sepsis sich noch im Stadium der Entwickelung befindet, ist die Resection und zwar meist die Totalresection indicirt, insofern als das ganze Gelenk betheiligt ist. Wenn der septische Process indes noch auf einen Gelenkabschnitt beschränkt ist, so glaube ich selbst hier noch die partielle Resection unter Anwendung der permanenten Extension empfehlen zu dürfen. Bei einer regelrechten Extension und consequenten guten Drainirung steht um so mehr zu erwarten, dass die Entzündung begrenzt wird und bleibt, als dieselbe bis Dato sich auf den betreffenden Abschnitt beschränkt hatte und als durch die permanente Extension und durch die partielle Resection der Secretabfluss bedeutend gebessert wird.

Wenn die septische Entzündung jedoch das ganze Gelenk befallen hat, so muss natürlich die totale Resection gemacht werden.

Während der Ausführung der Operation überzeugt man sich unter Anwendung der Esmarch'schen Blutleere von der Ausdehnung der Sepsis, der Splitterung und passt dem localen Befund die Ausdehnung der Resection an.

§. 1829. Ausdehnung der Resection bei der eitrigen Gelenkentzündung. Das Gleiche gilt auch für die eitrige Gelenkentzündung, sei es als Folge von der Infection oder von retinirten necrotischen Splittern, Kugel etc.

In diesen Fällen dringt der Eiter für gewöhnlich, wenn die Entzündung nur einige Zeit andauert, unter dem Drucke seitens der Gelenkbänder und der Sehnen durch die Spalten zwischen den einzelnen Knochen etc. nach allen Richtungen hin, so dass das ganze Gelenk bei dem langen Bestehen des Leidens in seiner ganzen Ausdehnung durch die Lockerung der Intercarpalligamente an der Entzündung betheiligt ist.

Es ist daher bei längerem Bestehen derselben fast ausnahmslos die totale Resection geboten. Indes gilt hier das Gleiche, wie bei septischen Entzündungen.

Wenn es sich während der Operation zeigen sollte, dass die Ausdehnung der Splitterung und Entzündung eine begrenzte ist, so dürfte man auch selbst jetzt noch die partielle Resection versuchen.

Hiernach dürfte im Allgemeinen das Gebiet der Totalresection nur in Fällen von eitriger und jauchiger Gelenkentzündung am Platze sein, weil die primäre Verletzung der Knochen und Sehnen meist eine begrenzte ist. Bei einer sehr ausgedehnten Verletzung aller Knochen werden die Sehnen so stark verletzt sein, dass die Conservirung nicht mehr möglich ist. Aber auch selbst im intermediären und secundären Stadium ist zuweilen der Entzündungsprocess noch auf einen kleinen Gelenkabschnitt beschränkt, so dass auch selbst hier die Resection nur auf den betheiligten Abschnitt ausgedehnt zu werden braucht.

v. Scheven hat die Frage aufgeworfen, ob man bei einer partiellen Verletzung des Radius denselben allein, oder ob man die Ulna mitreseciren müsse, damit nicht radiale Abduction entstehe. Er bespricht auch die einzelnen Unterarten der partiellen Resection und ist mehr für die totale Resection eingenommen, besonders wegen des guten functionellen Resultates. Indes sind seine Zahlen zu klein, um daraus Schlüsse ziehen zu können. Was den ersteren Einwurf des Eintrittes der radialen Abduction bei der Resection des unteren Radiusendes betrifft, so haben mir 2 Fälle bewiesen, dass dies bei der permanenten Extension durchaus nicht zu befürchten ist, das Gleiche gilt vice versa von der Resection des Ulnarköpfchens; ich habe dieselbe 3mal wegen Verletzung mit Erfolg gemacht. Das Gleiche dürfte auch wohl von der partiellen, seitlichen Resection der beiden Handwurzelreihen zu sagen sein, wie mir 2 Fälle zeigten. Die partielle Querresection ist gleichfalls indicirt, wie mir 4 Fälle von Resection dieses Theiles wegen fungöser Gelenkentzündung bewiesen haben.

Es ergiebt sich hieraus, dass die partielle Resection in der Quere und in der Länge in jeder beliebigen Ausdehnung gemacht werden kann, wofern nur die Extension angewandt wird und der Verlauf ein aseptischer ist.

Gebe ich das Résumé aus Obigem, so lautet dieses folgendermassen:

§. 1830. Résumé der Behandlung. Bei einer frischen Verletzung des Handgelenkes wird man sich durch den gehörig desinficirten Finger zuerst von Folgendem überzeugen müssen: von der Richtung des Schusskanals, von der Grösse der Splitterung und der Dislocation der Splitter, ob es sich um einen einfachen oder Loch- oder Splitterbruch handelt, ferner von der An- und Abwesenheit von Fremdkörpern. Alsdann ist festzustellen, welche Gelenkabschnitte ver-

letzt und sich an der Splitterung betheiligen, wie die Sehnen beschaffen sind etc. Wenn der Schusskanal direct durch das Gelenk von vorn nach hinten gegangen ist und nur einen Lochschuss ohne Splitterung hervorgerufen hat und wenn gleichzeitig die Elexorensehnen nicht besonders zerrissen sind, so wird man die Verletzung conservativ behandeln. Das Gleiche gilt in noch viel höherem Massstabe von der Kapselwunde des Gelenkes durch Stich, Schnitt, Streifschuss etc., von der complicirten Fractur und complicirten Luxation.

Es beschränkt sich daher hier die Behandlung auf gehörige Desinfection und Ausstopfung mit Jodoform (im Kriege) oder Drainirung und permanente Extension. Wenn die Verletzung schon mehrere Tage alt ist und eine leichte Schwellung besteht, so muss die Desinfection eine viel gründlichere sein, und es muss die Wunde erweitert und ordentlich drainirt oder, wie ich in letzter Zeit vielfach thue, mit Jodoformgaze ausgestopft werden.

Die Behandlung fällt mit der folgenden zusammen, sobald sich schon stärkere entzündliche Symptome eingestellt haben.

Bei stärkerer Reaction muss entsprechend der Ausdehnung der Verletzung und der Sepsis am Gelenke die intermediäre möglichst partielle, event. totale Resection folgen.

Bei einer Gelenkeiterung ist gleichfalls entsprechend der Ausdehnung der Eiterung und Splitterung die partielle, resp. totale Resection am Platze.

Im Allgemeinen wird in diesen Fällen die totale Resection am Platze sein, da die septische oder eitrige Entzündung meist das Gelenk ganz occupirt und die Entzündung intensiv verläuft.

Bei begrenzter Entzündung ist die Resectionsfläche nach Möglichkeit, entsprechend der Ausdehnung der Verletzung, einzuschränken.

Das Gleiche gilt auch von der eitrigen traumatischen Gelenkentzündung.

Wenn die Splitterung primär sich als eine sehr bedeutende zeigt, wenn mehrere wichtigere Gelenkabschnitte, z. B. durch einen Längsschuss, getroffen sind, oder wenn die Sehnen bedeutend zerrissen sind, so ist's räthlich, von vornherein die partielle oder totale Resection je nach der Ausdehnung der Splitterung auszuführen, soweit eben die Verletzung der Knochentheile reicht, und die Wundhöhle mit Jodoformgaze auszustopfen.

Die Totalresection ist wegen des seltenen Vorkommnisses der Splitterung aller Gelenkwurzelknochen primär nicht leicht indicirt. — Bei einer totalen Zerschmetterung der ganzen Hand und des ganzen Gelenkes ist die Exarticulation resp. die Amputation am Platze.

Wenn die Verletzung nur einzelne Theile des Gelenkes fortgerissen und die Weichtheile und Sehnen nur partiell, z. B. an einer lateralen Handhälfte, zerrissen sind, so ist die partielle Exarticulation, resp. Amputation in der Ausdehnung der zerschmetterten Gelenktheile und Finger geboten, so dass also event. nur die Exarticulation an einer seitlichen Hälfte der Hand und des betreffenden Gelenktheiles ausgeführt wird. Die Exarticulation kann in jedem Gelenkabschnitte im Carpometacarpal-, im Mediocarpal-, im Radiocarpalgelenke vorgenommen werden. Die obere Grenze der Knochenverletzung giebt die Grenze für die Exarticulation ab.

Wenn bei der totalen Zerschmetterung einer seitlichen Handhälfte die Verletzung im Gebiete des Handgelenkes auch noch auf die Carpalknochen der im Uebrigen noch erhaltenen anderen Handhälfte übergegriffen hat, so ist die Exarticulation der einen seitlichen Handhälfte mit der partiellen Resection der anderen seitlichen Handgelenkshälfte zu combiniren.

Wenn secundär nach dem vergeblichen Versuche der Erhaltung der Hand dieselbe durch die Entwickelung von Sepsis oder drohender Pyämie oder Gangrän dem Leben gefährlich wird, so wird ebenfalls die intermediäre oder secundäre Exarticulation event. die Amputatio antibrachii zu machen sein.

Die Grenze der Exarticulations-, resp. Amputationslinie hängt von der Ausdehnung der septischen Phlegmone, resp. Gangrän und der Splitterung, nicht von Fissuren ab.

Bei der Exarticulation und Amputation gilt der alte Grundsatz, den Stumpf möglichst lang zu lassen, indes muss hierbei auch wiederum der andere Grundsatz gewahrt werden, dass die Amputationswunde, besonders bei Sepsis, vollständig im Gesunden liegt. Knochenfissuren bestimmen indes nicht die Grenze der Exarticulation.

Es kann daher die Amputations-, resp. Exarticulationswunde ebenso wohl im Carpus selbst als im Mediocarpalgelenke, in den Metacarpalknochen als im Metacarpalgelenke, sowohl im Radiocarpalgelenk als in den Epiphysen des Radius und der Ulna etc. fallen; jedes Stück des Knochens soll nach Möglichkeit geschont werden.

Die erhaltene erste Carpalreihe wahrt der künstlichen Hand neben der Flexion und Extension die seitliche Inflexionsmöglichkeit.

Um dies zu erreichen, ist es daher auch event. bei der secundären Amputation erlaubt, den Lappen selbst ins entzündete ödematöse Gewebe zu legen, wofern durch die Amputation nur alle Eiterquellen entfernt werden.

Am Handgelenk und an der Hand ist's sogar geboten, die Amputationslinie nicht wie überall anderwärts, z. B. am Fusse, quer zu legen; es empfiehlt sich z. B. event. zur Rettung eines Fingers, eines Metacarpalknochens die Amputations-, resp. Exarticulationslinie je nach der Ausdehnung der Verletzung und der Sepsis in verschiedene Höhe zu legen, weil die Erhaltung eines beweglichen Metacarpalknochens, eines Hölzchens von Finger, wie Pirogoff sich ausdrückt, dem Patienten noch eine schöne Handhabe verleiht.

Neudörfer beschreibt einen Fall von der Erhaltung des Daumens und der Ueberpflanzung des kleinen Fingers auf den Ulnarrand des abgesägten Os metacarpi des zweiten Fingers, welcher zugleich ein aufmunterndes Beispiel für jeden Chirurgen sein muss, den Conservatismus bis aufs äusserste zu treiben und welchen ich dieserhalb hier wiedergebe.

Ein Mann hatte einen Streifschuss des linken Handrückens erhalten, es trat Gangrän der 3 Finger, vom kleinen Finger exclusive bis zum Index inclusive ein. Die Mittelhandknochen aller Finger mit Ausnahme des Daumens waren necrotisch, während derjenige des Index selbst erhalten war.

Der Daumen wurde erhalten, alles necrotische Gewebe wurde abgetragen, hierauf wurden alle drei necrotischen Metacarpalknochen mit den 3 Fingern (dem Mittel-, Ring- und kleinen Finger) entfernt, während der

Metacarpus des Zeigefingers gleichfalls quer amputirt wurde. Hierauf wurde der kleine Finger mit seiner Basalphalanx auf den Metacarpusstumpf des Zeigefingers aufgenäht.

Die Heilung gelang vollständig und beifolgende Fig. 255 giebt ein Bild von der Beschaffenheit des erhaltenen Stumpfes.

Fig. 255.

Gelungene Transplantation des linken kleinen Fingers auf den Ulnarrand des abgesägten Os metacarpi indicis.
d der Daumen, z der transplantirte kleine Finger, n n Narben oberhalb der Köpfchen der Metacarpalknochen, w w einzelne noch nicht vernarbte Wundstellen, v v gegen den Handrücken gezogene Haut der Vola.
Handbuch der Kriegschirurgie und der Operationslehre von Dr. J. Neudörfer, II. Hälfte, specieller Theil S. 1256, Fig. 85.

Der auf den Metacarpus des Zeigefingers überpflanzte kleine Finger war natürlich ankylotisch, unbeweglich, konnte indes mittelst des Daumens zum Fassen von Münzen, Cigarren etc. benutzt werden.

Traumatische Entzündung des Handgelenks.

§. 1831. Nach Eröffnung des Handgelenkes sehen wir alle Formen der Synovitis, von der Synovitis laevis beginnend bis zur eitrigen und jauchigen Gelenkentzündung aufsteigend auftreten. Diese Gelenkentzündung kann sowohl nach subcutanen Verletzungen des Gelenkes, z. B. Contusionen, Distorsionen, intracapsulären Fracturen als auch nach percutanen Verletzungen, Eröffnung des Gelenkes; durch Stich- und Schusswunden, complicirte Fracturen, Luxationen etc. entstehen.

Dieselbe nimmt auch zuweilen von benachbarten Geweben, z. B. den Sehnenscheiden, ihren Ausgangspunkt.

Die Gelenkentzündung gesellt sich besonders leicht zur Eiterung der Sehnenscheide des Handgelenkrückens und entsteht dann entweder durch Perforation des Eiters in das Gelenk, oder dadurch, dass der Eiter sich durch eine schon vorher bestehende Communication zwischen der Sehnenscheide und dem Gelenke in das letztere verbreitert. Umgekehrt führt die Entzündung des Gelenkes auf dem gleichen Verbreitungswege zur Betheiligung der Sehnenscheiden.

Nach Contusionen, Distorsionen, subcutanen Fracturen, zumal intracapsulären Fracturen der Handwurzelknochen, des unteren Endes des Radius etc., entwickelt sich meist nicht die acut-seröse Gelenkentzündung, sondern die pannöse Form, während nach der Eröffnung des Gelenkes die Entzündung einen raschen Verlauf nimmt und bald zur Verjauchung oder zur Vereiterung führt.

Die seröse Gelenkentzündung verläuft anfänglich gewöhnlich ohne Fieber und ohne Schmerzen.

Dieselbe ist wie jede Handgelenkentzündung charakterisirt durch die Schmerzhaftigkeit des Gelenkes und zwar bei Druck auf die Gelenklinie, welche beide Styloidfortsätze mit einander verbindet. Dieser Schmerz tritt gleichfalls bei starker Flexion, Extension und Inflexion des Handgelenkes, sowie der Finger auf. Mit dem Fortschreiten des Processes leidet die Function; die Bewegungen im Handgelenke sowohl, wie in den Fingergelenken werden gehemmt. Das dritte wichtigste Symptom ist die Anschwellung. Dieselbe nimmt rings herum das Gelenk und zwar besonders in der Gelenklinie ein.

Die Anschwellung macht sich am meisten auf dem Handrücken geltend und folgt den Sehnenscheiden und beruht auf einer Anschwellung in dem parasynovialen Gewebe. Zuweilen lassen sich ein paar Wülste zu jeder Seite des Ext. commun. nachweisen. Die seröse Gelenkentzündung, wie sie nach extracapsulärer Fractur in der Nachbarschaft des Gelenkes und nach starker Contusion des Gelenkes selbst entsteht, ist oft Folge einer die Fractur oder Contusion begleitenden Fissur oder übersehener intracapsulärer Absprengung eines Knochenrandes, Knochenvorsprungs oder selbst eines Carpalknochens.

Ich bin einigemal in der Lage gewesen, die Obduction von relativ frischen Fracturen des unteren Radiusendes machen zu können; 1mal fand ich den Kopf des Os capitatum neben Fractur des unteren Radiusendes abgebrochen.

Jedesmal constatirte ich, dass eine serös-sanguinolente Flüssigkeit im Gelenke vorhanden war, dass die Knorpeloberflächen sammtartig geröthet und an den Stellen des innigsten Gelenkcontactes arrodirt waren. Das Paradigma für diese Entzündung giebt die Zeichnung von Fractura olecrani (s. betreffendes Kapitel).

Die Behandlung fällt mit derjenigen des ursächlichen Leidens der Contusion, Distorsion, Fractur zusammen.

Die permanente Extension wirkt speciell der Entwickelung dieses Leidens am besten entgegen. Ich wende sowohl zur Verhütung, als auch bei der Entwickelung desselben die permanente Extension an und zwar in der gleichen Weise, wie bei der Fractura radii ohne grosse Dislocation in der einfachen Pronationsstellung (ohne Volarflexion).

Esmarch hat zur Distraction der Gelenkflächen eine zweckmässige Schiene angewandt, wobei der Vorderarm auf einem Brette nach oben (nach dem Ellenbogen hin), fixirt war, während die Hand durch einen Gummiring nach unten gezogen wurde; beifolgende Fig. 256 illustrirt die Wirkungsweise.

Die permanente Extension wirkt hier durch den gleichmässigen Druck seitens der gespannten Kapsel und Sehnen, durch die Ueber-

Fig. 256.

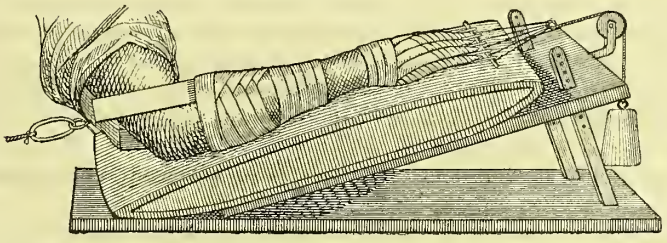

Pitha-Billroth, Handbuch der allgemeinen und speciellen Chirurgie, 2. Bd. 2. Abth., II. Hälfte. Prof. Dr. Lossen S. 168, Fig. 28.

windung der elastischen Retraction der Kapsel, Sehnen etc., die consequente Verhinderung des zu innigen Gelenkcontactes, durch die Möglichkeit des frühzeitigen Gelenkcontactwechsels und durch die Verhinderung der nachherigen Entstehung der Distorsionsgelenkentzündung etc. etc.

Auf jeden Fall muss die Anwendung des sonst allgemein gebräuchlichen Gipsverbandes frühzeitig unterbrochen werden, damit nicht nachträglich durch Zerreissung der Synovialkapsel etc. die Entzündung stärker angefacht wird.

Es wird daher von anderen Chirurgen dem frühzeitigen Gebrauch von Massage, Compression mittelst Gummibinde etc. das Wort geredet. Dieselbe ist jedenfalls weit wirksamer als der Gipsverband, indes empfiehlt es sich sehr, dieselbe mit der permanenten Extension und mit der regelrechten gymnastischen und electrischen Behandlung des Handgelenkes sowohl wie der Finger zu verbinden.

Acut eitrige und jauchige Gelenkentzündung.

§. 1832. Dieselbe geht oft unter Steigerung des serösen Ergusses und Zunahme der eiterzelligen Beimischung besonders nach heftigen Traumen, Eröffnung des Gelenkes durch den Hinzutritt von Micrococcen in Eiterung über.

Hierbei stellt sich hohes septisches Fieber bis zu 41°, sehr grosse Schmerzhaftigkeit, acute Schwellung der Umgebung des Gelenkes, Oedem der Hand, Abfluss eines jauchigen, stark riechenden Secretes ein. Das Secret wird in den Gelenktaschen unter dem Druck der straffen Gelenkbänder zurückgehalten und allseitig verbreitet, so dass innerhalb kurzer Zeit die Hand und das Leben des Patienten durch Sepsis gefährdet wird.

§. 1833. Behandlung der septischen Entzündung des Handgelenkes. Bei der Entstehung der septischen Gelenkentzündung, welche nach dem Trauma meist 8—14 Tage zur Entwickelung gebraucht, ist's geboten, augenblicklich einzugreifen; hier leisten selbst ausgiebige Incisionen wenig, weil das Secret schon eine zu grosse Ausbreitung sowohl im Gelenke, als vielleicht auch schon in den benachbarten Geweben, Sehnen erlangt hat, und weil es fernerhin unmöglich ist, das gefährliche Wundsecret aus allen Taschen des Gelenkes wirksam nach aussen zu leiten, weil ferner die umschliessenden Gewebe, Gelenkbänder und Sehnen dem Gelenke zu fest anliegen und die Drainirung des Gelenkes wesentlich beeinträchtigen.

Event. ist augenblicklich die partielle, resp. totale Resection des Gelenkes zu machen, je nach der Ausdehnung der Entzündung und Verletzung, um nur kein Secret in der zweiten oder dritten Gelenkabtheilung und zwischen den einzelnen Carpalknochen zurückzulassen.

§. 1834. Eitrige Handgelenkentzündung tritt ebenfalls oft als Folge von percutanen, sehr selten von subcutanen Traumen auf; meist entsteht sie nach Eröffnung des Gelenkes und entwickelt sich aus der serösen Form durch Hinzutritt von Micrococcen; secundär kann sie auch durch eitrige traumatische Sehnenscheidenentzündung, speciell am Dorsum des Handrückens, zur Entwickelung kommen.

Hier ist gleichfalls das prägnanteste Symptom die acute Schwellung des Handgelenkes, die grosse Schmerzhaftigkeit, der Abfluss eines eitrigen, nicht riechenden Secretes.

Der Verlauf ist ein viel langsamerer; die Eiterung tritt erst 2 bis 4 Wochen nach der Verletzung auf.

Durch die erweichte Gelenkkapsel bricht der Eiter nach aussen in die benachbarten Gewebe und Sehnenscheiden durch und führt nun zur Entstehung von Phlegmone der Haut und eitriger Sehnenscheidenentzündung etc. Nach dem Durchbruche des Gelenkinhaltes nehmen gewöhnlich die Schmerzhaftigkeit des Gelenkes und das Fieber ab, indes hat die Gelenkeiterung inzwischen unter dem Drucke der Gelenkkapsel zur Entzündung des Knorpels, Necrotisirung desselben, zur Periostablösung und Absterben der Handwurzelknochen geführt, so dass durch die Gegenwart des abgestorbenen Knorpels und der necrotischen Knochen eine unversiegliche Eiterquelle geliefert wird.

Ebenso führt dieselbe zur Necrotisirung der Sehnen und zur Verwachsung der Sehnenscheiden mit den Sehnen.

Die Gelenkeiterung leitet auch oft genug noch secundär durch Stagnation des Eiters in den verschiedenen Gelenkabschnitten eine Zersetzung, langsame Resorption, Infection des Blutes und Pyämie ein.

Es kann allerdings auch selbst in diesem Stadium, wenn die Wunde aseptisch behandelt wird und keine Micrococcen zur Wunde gelangen, noch eine Ausheilung eintreten, indes ist dies sehr selten der Fall und jedenfalls tritt dann meist eine vollständige Verwachsung der von Knorpel befreiten Knochengelenkflächen, eine vollständige knöcherne Ankylosis ein.

Zum mindesten bleibt nie die Verwachsung der Sehnen mit den Sehnenscheiden, Necrosis der Sehnen etc. aus.

Wenn der Knorpel noch nicht necrotisch ist, so können die granulösen Flächen des Knorpels bindegewebig mit einander verwachsen und gleichfalls zur Ankylosis führen.

Die Gelenkeiterung kann auch selbst dann noch, wenn die Knochen schon necrotisch geworden sind, durch eine ordentliche mehrfache Entleerung des Eiters allmählich an Intensität abnehmen; die abgestorbenen Knochensplitter sind dann von Granulationsgeweben, theils von neugebildeten Knochenspangen umgeben und bilden eine unversiegliche Eiterquelle, wofern sie nicht ordentlich entfernt werden.

§. 1835. Die Behandlung der Gelenkeiterung der Hand ist eine äusserst schwierige. Zur ordentlichen Behandlung eines Gelenkes ist vor Allem die regelrechte Drainirung nöthig. Dieselbe ist am Handgelenke sehr schwer zu erreichen und kaum möglich. Die Gelenktheile stehen bei einer Entzündung durch die Bänder, Sehnen etc. unter einem hohen Drucke, so dass an keiner Stelle ein ordentlicher Abfluss des Secretes aus dem vielgestaltigen Gelenke zu erzielen ist.

Sobald daher die Eiterung eine ausgesprochene ist, steht für die Function des Gelenkes sehr wenig Günstiges mehr zu erwarten, im Gegentheile schwebt Patient noch stets durch die allmählige Entwickelung von Pyämie, Erysipelas etc. dauernd in Lebensgefahr.

Es ist daher auf jeden Fall viel rationeller, durch die Resection aller betheiligten Gelenkabschnitte für einen ordentlichen Abfluss des Eiters Sorge zu tragen. Die Resection wird meist entsprechend der Ausdehnung der Eiterung eine totale, selten eine partielle.

In den Fällen, wo die Gelenkeiterung schon sehr lange bestanden

hat, wo sie gewissermassen nach dem Weichen der phlegmonösen Entzündung in einzelnen Abschnitten vollkommen abgelaufen ist, während sie in einem anderen vollständig abgeschlossenen Theile durch die Gegenwart eines necrotischen Splitters noch weiter fortbesteht und durch einzelne Fisteln noch Eiter spendet, genügt zur Ausheilung der Eiterung die Entfernung der necrotischen Splitter. Indes glaube ich mehr für die Resection plaidiren zu müssen, da es bei einer solchen begrenzt eitrigen Gelenkentzündung, resp. Necrosis des Handgelenkes sehr schwer ist, die Grenzen der eitrigen Entzündung genau zu bestimmen und alle Splitter etc. aufzufinden; ferner fällt hierbei noch in die Wagschale, dass das Gelenk nach einer solchen langdauernden Eiterung sicherlich ankylotisch ist, resp. wird, und bei der einfachen Entfernung der Splitter ankylotisch bleibt, während es durch die gleichzeitige Resection vielleicht noch gelingt, ein bewegliches Gelenk zu erzielen.

Letzteres steht nur dann zu erwarten, wenn keine Sehnenphlegmone, resp. Exfoliation der Sehnen die Gelenkeiterung begleitet hat.

König erwähnt eines Falles, wo er nach der Resection des Os triquetrum nach einer voraufgegangenen Eiterung des Gelenkes Heilung erzielte.

Ankylosis.

§. 1836. Als Folge der Gelenkentzündung stellt sich sehr oft Ankylosis ein. Dieselbe kann eine partielle und totale sein. Diese Ankylosen sind sehr häufig totale, selbst in den Formen, welche von periarticulären Processen ihren Ausgang nahmen.

Dieselbe schliesst sich auch oft an intraarticuläre Fracturen, z. B. an eine voraufgegangene Abrissfractur des Radius, Fractur der Ulna, des Carpus, des Metacarpus etc. an. Die Ankylosis ist unter diesen Verhältnissen bald eine fibröse, bald eine knöcherne.

Meist ist dieselbe hier eine fibröse und Folge der langdauernden Ruhe und der fehlerhaften Behandlung. Durch die langdauernde Ruhe, durch die elastische Retraction aller umgebenden Gewebe, durch den zu innigen und zu lang fortgesetzten Gelenkcontact etc. steigert sich die traumatische Gelenkentzündung zu einem derartigen Grade, dass eine Exulceration des Knorpels etc. und bindegewebige Verwachsung entsteht.

Ferner ist noch die Distorsion des Gelenkes anzuschuldigen, welche in Folge der activen und passiven Bewegungen entsteht.

Bei den zum Zweck der Behandlung vorgenommenen passiven und activen Bewegungen entstehen Rupturen und Verletzungen der Synovialis, der Kapsel, der Sehnenscheiden etc., wodurch stets wieder die Entzündung des Gelenkes und der Umgebung angefacht wird.

Die Ankylosis entsteht sogar zuweilen nach Processen, die nur in der Haut liegen, z. B. durch Narben nach Verbrennung in der Vola manus. In diesem Falle entsteht die Ankylosis nur durch langdauernde Immobilisirung der Hand in einer fehlerhaften Stellung und durch die consequente Retraction der elastischen Gewebe.

§. 1837. Behandlung. Die präventive Behandlung verlangt, wie wir früher sahen, die Anwendung der permanenten Extension,

um durch die Verhinderung der Entstehung der elastischen Retraction durch die frühzeitig interponirten Gelenkbewegungen und den Wechsel des Gelenkcontactes etc. die Entstehung der Entzündung etc. zu verhindern.

Bei einer bestehenden Ankylosis vera wird man allerdings anfänglich den Versuch machen, durch active und passive Bewegungen, Kneten, Faradisation, Bäder etc. das Gelenk beweglich zu machen; auf jeden Fall muss die Behandlung aber bei einiger Hartnäckigkeit mit der permanenten Extension in den verschiedenen Winkelstellungen verbunden werden, damit der traumatische Reiz gemildert wird.

In sehr vielen Fällen wird es mittelst derselben gelingen, die Ankylosis zu heben.

Diese Behandlung hat mir in vielen Fällen von bestehender Ankylosis des Gelenkes wesentliche Dienste geleistet.

Beim Misslingen dieser Behandlung, zumal nach einer vorausgegangenen eiterigen Gelenkentzündung ist die partielle Resection des Gelenkes, und zwar des Radiocarpalgelenkes am Platze, weil sich in demselben die Hauptbewegung des Gelenkes abwickelt.

Wiewohl allerdings alle Chirurgen der Ansicht sind, dass im Allgemeinen bei Ankylosen nach eitrigen Gelenkentzündungen alle Behandlungen ohne Erfolg sind, so erwähnt doch König einen Fall, wo er durch das Brisement forcé und durch fortgesetzte energische Bewegungen eine vollkommene Beweglichkeit erzielte.

Vor der Ausführung der Resection des Handgelenkes muss man sich davon überzeugen, dass keine Sehnen exfoliirt worden sind. Es ist selbstverständlich, dass im letzteren Falle von einer Resection nichts zu erwarten ist.

Resection des Handgelenkes.

§. 1838. Geschichte. Die partielle Resection eines luxirten Theiles ist schon frühzeitig gemacht worden.

Marcus Aurelius Severinus resecirte Anfangs des siebenzehnten Jahrhunderts zuerst das untere Ende der luxirten Ulna. Breschet that das gleiche, wie schon oben bei den Luxationen bemerkt wurde.

Hublier resecirte das ganze untere Ende der Vorderarmknochen wegen Luxation derselben.

Die erste Resection wegen Caries erwähnte Gooch; dieselbe machte ein gewisser Mr. Cooper von Bungay in England; Gooch fügt bei, dass er sie noch mehrere Male mit Erfolg ausgeführt habe.

Orred resecirte bei Caries das Ulnarköpfchen.

Moreau, Vater und Sohn, Roux führten ebenfalls die Operation aus. In Deutschland wurde sie zuerst von C. Textor 1839 gemacht, in England wurde sie von Fergusson, von Sayre zuerst in Amerika wieder aufgenommen.

Beyer führte 1762 die erste Resection im 7jährigen Kriege wegen einer Schussverletzung aus.

Jäger scheint die erste typische Handgelenkresection wegen complicirter Fractur gemacht zu haben.

Partielle Resection.

§. 1839. Die Indicationen für die partielle Resection sind kurz folgende:

a) Begrenzte Zermalmung des knöchernen Theiles eines Gelenkabschnittes.

b) Complicirte Luxation eines Gelenktheiles, bei welchem vorausgesetzt ist, dass der luxirte Theil nicht retinirt werden kann, z. B. des unteren Ulnarendes oder eines Carpalknochens.

c) Subcutane Luxationen, wofern die Einrenkung selbst nach der Eröffnung des Gelenkes und mit der Vernähung der Gelenktheile nicht möglich ist.

d) Das Bestehen einer partiellen, begrenzten, septischen oder eitrigen Gelenkentzündung, resp. Necrosis des Gelenkes, insofern man sich bei der Operation bestimmt von der bestehenden Begrenzung der Processes überzeugt.

e) Ankylosis des Handgelenkes, wofern die sonst übliche Behandlung des Brisement forcé und die gymnastische Behandlung im Stiche gelassen hat und die Sehnen noch intact sind.

§. 1840. Die totale Resection ist primär indicirt,

a) wenn alle Gelenkknochen zum grössten Theile zerschmettert sind, während die Sehnenverletzung eine begrenzte ist;

b) wenn die conservative Behandlung einer Verletzung durch Stich, Rinnen- oder Lochschuss etc. zur septischen Entzündung oder Eiterung des ganzen Gelenkes geführt hat.

§. 1841. Operationsmethode. Es sind hier ebenso wie am Ellenbogengelenke Lappenschnitte und Längsschnitte in Anwendung gekommen.

Lappenschnitt. Der Lappenschnitt ist hier ebenfalls trotz der Sehnen, welche allseitig das Gelenk umgeben und dem Operateur hindernd in den Weg treten, zur Verwendung gekommen.

Derselbe ist indes verwerflich wegen der Sehnenverletzung; ich übergehe daher seine genauere Besprechung.

Velpeau bildete einen viereckigen Lappen mit der Basis nach unten.

Erichsen formirte einen viereckigen Lappen mit der Basis nach oben.

Butcher und Guépratte machten bogenförmige Lappen mit der Basis noch oben.

Heyfelder Sohn wandte einen H-Schnitt an.

Von den Lappenoperationen ist die bequemste Methode noch diejenige von Butcher. Diese Methode theilt indes mit allen Lappenschnittresectionen den Nachtheil des Freilegens und der Durchtrennung der Sehnen.

Die Lappenschnitte haben heute mit Recht keine Anhänger mehr, weil hierbei die Durchschneidung der Sehnen und Sehnenscheiden, welche leicht umgangen werden kann, statt hat.

§. 1842. Längsschnitt. Der Längsschnitt hat daher aus leicht begreiflichen Gründen mehr Anhänger.

Alle Arten von Längsschnitten sind angewandt worden. Chaissaignac legte an der ulnaren Seite einen Längsschnitt an, während Danzel vom radialen Schnitte Gebrauch machte. Dubled wandte den bilateralen Schnitt an dem ulnaren und radialen Rande an, welchem Jäger, Roux und Moreau am unteren Ende noch einen nach der Medianlinie des Handrückens laufenden kleinen Querschnitt zufügten, ohne dass die Enden desselben sich berührten. Dieser letztere Schnitt durchtrennte nur die Haut; die Lappen wurden zurückpräparirt und die Sehnen an der Radialseite nach Eröffnung der Sehnenscheiden mittelst stumpfer Haken zurückgehalten.

Wir werden die einzelnen Methoden der gebräuchlichsten Längsschnitte bei der Operationstechnik erwähnen.

Die Resection kann, wie wir schon oben mitgetheilt, eine partielle und totale sein, so dass alle Wurzelknochen des Gelenkes mit entfernt werden. Seit der Arbeit von Lister ist die partielle Resection in Misscredit gekommen, so dass Langenbeck sich noch entschieden zu Gunsten der Totalresection ausgesprochen hat. Lister ging hierbei von dem Gedanken aus, dass der Eiter zwischen den Gelenkspalten in die andere Gelenkabtheilung gelange, resp. selbst bei der Operation gelangt sei und der Eiterungsprocess sich weiter fortentwickele.

Durch diese Begründung ist die partielle Resection fast ganz und gar, selbst für die traumatischen Verletzungen in Misscredit gekommen.

Ich glaube, dass dies bei der Resection wegen Tuberculosis meist zutrifft. Durch die Zurücklassung eines tuberculösen Herdes wird die Entzündung unterhalten. Aus diesem Grunde verfolgte ich früher bei tuberculöser Caries auch den Grundsatz, ohne Rücksicht auf die Ausdehnung stets alles Krankhafte zu entfernen.

Ich habe jüngst häufiger zur Entfernung eines partiell erkrankten fungösen Handgelenkes die partielle Resection, allerdings unter Anwendung der permanenten Extension, mit grossem Vortheile angewandt.

Für die traumatische Entzündung ist die totale Resection noch viel mehr zu verwerfen. Die Resection hat hier primär die Aufgabe, die Knochen so weit zu entfernen, als sie zersplittert sind, resp. bei der intermediären und secundären Ausführung, soweit die septische oder eitrige Entzündung reicht.

Die Resection kann nach allen Seiten, in der Quere und in der Länge begrenzt werden.

Es kommt hierbei nur darauf an, die Stagnation des Eiters im resecirten Gelenktheile zu verhindern. Gerade so wie bei den anderen Gelenken durch die partielle Resection ein Wundhöhlenraum geschaffen wird, welcher durch eine exacte Drainirung jegliche Stagnation des Secretes und den Eintritt desselben in den nicht resecirten Gelenktheil verhindert, so sind wir auch beim Handgelenke in der Lage, die Verbreitung des Wundsecretes in die nicht resecirten Gelenktheile zu hindern, wofern wir nur ordentlich drainiren, die Wundhöhle klaffend erhalten und durch die permanente Extension die elastische Retraction der Sehnen etc. in Schranken halten.

Ein Beobachtungsfall von partieller Resection bestätigt mir diese Annahme vollständig, dass die Stagnation und Ausbreitung des Secretes

in dem nicht resecirten Gelenktheile und das secundäre, durch die Retraction der elastischen Gewebe und der Muskeln bedingte Incontacttreten der Resectionsflächen die Schuld an dem Fortbestehen der Entzündung trage.

Es wurden für diesen Fall nur die unteren Enden des Radius, der Ulna und die erste Reihe des Carpus wegen Caries fortgenommen.

Der Mann wurde anfänglich ohne Extension natürlich nach Lister behandelt und trotzdem entstand durch die Retraction der Muskeln und Sehnen etc. eine Aneinandertreibung der Gelenkenden, Quetschung des Drainrohrs und consequente Stauung des Secretes und Entzündung der ganzen Gelenkhöhle, selbst eine leichte Sehnenscheidenentzündung. Ich ordnete daher zum ersten Male am Handgelenke die permanente Extension an und augenblicklich besserte sich der Zustand, indes sobald der Extensionsverband, welcher zu damaliger Zeit noch nicht correct bis zum Ellenbogengelenk applicirt wurde, abriss, trat eine Verschlimmerung ein; wenn ich den Verband wieder anlegte, trat eine Besserung ein.

Da wir damals den permanenten Extensionsverband noch nicht ordentlich anzulegen verstanden, so waren wir mehrmals gezwungen, denselben wegen entstandener Druckgeschwüre zu unterbrechen.

Die Totalresection giebt nach meinen früheren Erfahrungen und den früheren Behandlungsmethoden gegenüber deshalb bessere Resultate, sowohl bezüglich des Wundverlaufes als der Function, weil eine grössere Wundhöhle besteht, welche leicht zu drainiren ist und das Incontacttreten der Resectionsflächen hindert. Bei der Totalresection kann nicht so leicht ein Incontacttreten der Resectionsflächen und eine Stagnation des Secretes eintreten, weil der entstandene Defect ein zu grosser ist.

Bei der partiellen Resection ist der Defect ein kleiner und tritt daher sehr leicht bei einer geringen Retraction der das Gelenk umgebenden Gewebe ein Contact zwischen den Resectionsflächen mit allen seinen Consequenzen ein.

Ich glaube daher, dass wir durch die permanente Extension in die Lage versetzt sind, worauf ich noch zurückkommen werde, die Resection auf das Mass des erkrankten, resp. verletzten Knochengewebes oder des afficirten Gelenkabschnittes zu beschränken.

Durch die Conservirung des unteren Endes des Radius und der Ulna, der Basis der Metacarpalknochen, des Hamulus, des Multang. maj. und des Os pisiforme, wie v. Langenbeck und Hueter es wollen, wird der Begriff der totalen Resection nicht aufgehoben.

Die Resection des Handgelenkes bietet viele Schwierigkeiten, einestheils, weil wir hierbei nicht nur die Arterien und Nerven, sondern auch speciell die Sehnen und Sehnenscheiden schonen sollen. Letzteres ist deshalb so schwierig, weil dieselben sich dem Gelenke eng anschliessen.

Resection des Ulnarköpfchens.

§. 1843. Ehe ich zur Besprechung der Hauptmethoden, welche bei der totalen Resection zur Anwendung kommen, übergehe, schicke ich noch diejenige der partiellen Resection voraus.

Bei der partiellen Resection des Ulnarköpfchens führt man einen Längsschnitt (Chassaignac) entlang der Innenseite der Ulna, etwa 3 cm lang, vom Process. styloid. uln. beginnend, nach oben. Die Haut und das Periost werden direct durchtrennt, hierauf wird das Periost mit dem Hebel rings um die Ulna bis auf die entgegengesetzte Seite abgehoben. Alsdann wird an der Stelle, wo man die Ulna durchsägen will, ein Hebel hinter dem Knochen durchgeführt, mittelst der Stich-, resp. Kettensäge die Ulna durchsägt oder mit dem Meissel durchmeisselt; das obere Ende des zu resecirenden Stückes wird alsdann mit der Knochenzange gefasst und nach aussen umgekippt, um an der äusseren Seite das Periost und das Lig. inteross. bis zum Gelenke hin abzulösen.

Das Lig. lat. int. muss mit dem Perioste möglichst im Zusammenhange bleiben.

Gleichzeitig ist's geboten, darauf zu achten, dass man die Verbindung der Cartil. triangul. mit dem periostealen Ueberzug des Ulnarköpfchens schont.

Resection des unteren Radiusendes.

§. 1844. Bei der partiellen Resection des unteren Radiusendes muss man den Schnitt zur Schonung der Art. radial. auf die dorsale Seite über den äusseren Rand des unteren Radiusendes zwischen den Sehnen des Abduct. poll. long. und Ext. poll. brev. einerseits und Ext. poll. long. andererseits legen.

Derselbe kann die Länge von 5 cm erhalten und bis zur Höhe der Spitze des Process. styloid. rad. reichen.

Auch hier wird das Periost zuerst, soweit es möglich ist, ringsherum vom Radius abgehebelt.

Dasselbe gelingt nach oben besser als nach unten, weil es an letzter Stelle mit dem Knochen durch die Scheidewände der Sehnenscheide zu fest verwachsen ist. Es ist daher geboten, die Periostablösung zuerst besonders nach oben hin vorzunehmen.

Vogt giebt den Rath, weil sich das Periost in den Sehnenfurchen nicht ohne den Eintritt von Rissen im Perioste selbst und in den Sehnenscheiden abhebeln lässt, eine dünne, die ganze Dorsalfläche des Radius einnehmende Knochenplatte mit 2—3 flachen Meisselschlägen abzumeisseln. Bei Kindern habe ich stets mit dem Messer eine dünne Knorpelschale abgetragen, so dass nach der vollendeten Resection eine vollständige Knorpelhülse, welche mit dem Perioste in vollständigem Contacte steht, zurückbleibt und der kranke Knochen eigentlich nur ausgeschält worden ist.

Bei diesem Vorgehen erhält man die Sehnen gar nicht zu Gesichte. Hierauf wird das untere Ende des Radius in einer durch die Ausdehnung der Krankheit und der Splitterung bestimmten Entfernung abgesägt. Jetzt fasst man das obere Ende des unteren Radiusstückes mit der Knochenzange, hebelt dasselbe unter fortwährender vorsichtiger Ablösung des Periostes ringsum vom Knochen nach aussen ab. Es ist hierbei gleichfalls geboten, das Lig. inteross. an der inneren Seite und das Lig. art. man. lat. ext. an der äusseren Seite möglichst zu schonen.

Bei einer noch so sorgfältigen Ablösung des Periostes wird meist die Sehnenscheide des Ext. carp. man. rad. und des Abduct. poll. long. resp. Ext. brev. doch oft geöffnet.

Die übrigen Sehnenscheiden des Flex. und des Ext. comm., des Ext. uln. bleiben indes intact.

Resection des unteren Radiocarpalgelenkes.

§. 1845. Sobald die Knochen der ersten Handwurzelreihe gleichzeitig mit ergriffen sind, so reicht die soeben angegebene Länge des Schnittes nicht mehr aus, und man muss denselben nach unten verlängern.

Der Ulnarschnitt muss hierbei bis zur Basis des fünften Metacarpalknochens reichen, während der Radialschnitt bis zur Basis des ersten Metacarpus auszudehnen ist (s. die Totalresection).

§. 1846. Totalresection. Bei der totalen Resection kommen hauptsächlich zwei Schnitte in Anwendung.

I. Der Dorsoradialschnitt von B. v. Langenbeck.

Derselbe beginnt nahe am Radialrande der Basis des Metacarpus digit. indic. und verläuft von hier aus, während die Hand leicht in Abduction gehalten wird und steigt 9 cm lang nach oben bis zur Mitte der Dorsalfläche der Radiusepiphyse. Der Schnitt kann auch zuweilen etwas am äusseren Rande des zweiten Metacarpus hinabreichen.

Fig. 257.

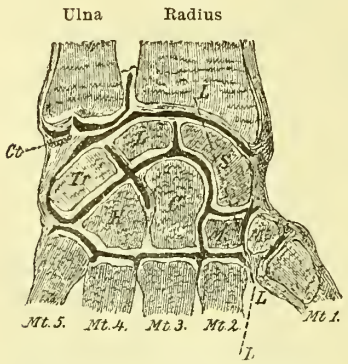

Anatomie der Handwurzelgelenke. Hueter, Klinik der Gelenkkrankheiten, II. Theil S. 475, Fig. 54.

Wenn die Hand nicht abducirt ist, so bildet der Schnitt des Carpus entlang dem radialen Rande des vierten Metacarpus an der Basis des ersteren einen nach innen offenen Winkel.

Der Schnitt verläuft am radialen Rande der Extensorensehne des Zeigefingers, ohne die Scheide desselben zu verletzen, und liegt weiter aufwärts am ulnaren Rande des Ext. carpi rad. brev. dort wo er sich ansetzt an der Basis des Os metacarpi digit. medii. Er endigt an der Radiusepiphyse zwischen der Sehne des Ext. poll. long. und der Strecksehne des Index. Die Gelenkkapsel wird in der ganzen Länge des Schnittes total gespalten und die ganze Synovialis und der Bandapparat möglichst in Verbindung mit den Sehnenscheiden und dem Perioste von den Knochen abgehebelt.

Der dorsale Ast der Art. rad. bleibt nach aussen vom Schnitte unberührt liegen.

Die Sehnen der beiden Ext. carp. radial. long. et brev. liegen nach innen und werden mittelst eines feinen Meissels im Zusammenhange mit einer Knochenschale abgemeisselt. Bei jugendlichen Indi-

viduen gelingt die Abmeisselung meist durch einfaches Vorstossen des Meissels mit der Hand oder durch leichte Faustschläge auf den Handgriff des aufgesetzten Meissels.

Am Radius werden der Reihe nach die fibrösen Sehnenscheiden, welche nach aussen den Abduct. poll. long., Ext. poll. brev., die Ext. carp. radial. long. et brev., den Supinat. long., den Ext. poll. long. nach innen enthalten, mit dem Perioste abgehebelt; noch besser ist's, eine Knochenschale abzumeisseln, resp. eine Knorpelhülse auszuschneiden.

Hierauf wird weiter ulnarwärts auch die Scheide für den Ext. comm. in Verbindung mit der Gelenkkapsel und dem Perioste abgehebelt. Alsdann flectirt man die Hand, worauf das Os naviculare aus seiner Verbindung mit dem Radius und mit dem Os multangulum majus und dem Os lunatum befreit wird, alsdann wird letzteres, ferner das Os triquetum aus seinen Verbindungen unter einander und mit dem Os hamatum gelöst und sanft mit einem Elevatorium herausgehebelt.

Man fasst hierbei den betreffenden Handwurzelknochen am besten mit einer Kugelzange und übt einen leichten Zug an derselben aus, während man andererseits den Hebel unter den betreffenden Carpalknochen einstemmt und diesen selbst dorsalwärts heraushebelt.

Das Os pisiforme in der ersten Reihe, das Os multangulum majus und vielleicht auch der Haken des Os hamatum in der zweiten Reihe werden, wenn es nicht durch die Verletzung verboten ist, möglichst geschont.

Die Entfernung der zweiten Carpalreihe wird möglichst in toto mit Ausnahme des Os multangulum majus vollführt. Man fasst hierbei am besten die kugelige Gelenkfläche des Os capitatum mit einer Kugelzange und lässt den Daumen stark abduciren, während das Messer zuerst die Verbindung zwischen Os multangulum minus und majus trennt. Wenn das geschehen ist, so sucht man von dort aus in die Spalte zwischen dem Os multangulum minus und dem Metacarpalknochen in das Carpometacarpalgelenk zu gelangen und die Bänder des Metacarpalknochens zu durchschneiden, während ein Assistent die Metacarpalknochen gewaltsam flectirt.

Auf diese Weise gelingt es oft, die drei Knochen der zweiten Reihe in toto herauszuheben.

Wenn dies geschehen ist, so empfiehlt es sich, das Radius- und Ulnarende aus der Wunde heraus zu heben und die Seitenbänder an der äusseren und inneren Seite sowie die vordere Kapsel im Zusammenhange mit dem Perioste und den Flexorensehnen abzuhebeln und zu conserviren.

Es folgt dann die Resection des Radiusendes und der Ulna.

Die Verletzung der Art. radial., welche über das Os multangulum majus verläuft, lässt sich hierbei mit Sicherheit vermeiden.

II. Der Bilateralschnitt.

§. 1847. Lister's Methode. Die Methode nach Lister besteht in einem bilateralen Schnitte, wie er auch von Dubled angegeben worden ist.

Der Schnitt beginnt am Process. styloid. radii und verläuft am Aussenrande des Radius $2\frac{1}{2}$ cm aufwärts; er dringt direct bis auf den Knochen

vor. Von hier aus geht er in der gleichen Länge nach abwärts, durchschneidet indes daselbst nur die Haut. In dem Bereiche des Schnittes vermeidet man die Verletzung der Sehne des Extensor pollic. long. und brevis, sowie des Abduct. pollic. long. Alsdann wird das Periost sammt den Sehnen in der entsprechenden Reihenfolge abgelöst.

Hierauf wird der Ulnarschnitt geführt; derselbe beginnt $2^1/_2$ cm oberhalb des Process. styloid. ulnae und dringt im Gebiete der Ulna direct bis auf den Knochen vor; vom Process. styloid. wird er weitergeführt, bis zur Basis des Metacarpus V, von welchem der Extensor carpi ulnaris abgelöst wird. Hierauf werden die Sehnen der Extensoren zwischen den beiden Schnitten im Gebiete des Carpus von dem letzteren möglichst schonend abgelöst.

Das Gleiche geschieht für die Flexorensehnen. Von dem ulnaren Schnitte aus hebelt man, soweit es geht, die Kapsel und das Periost ab, bis man auf den Hamulus des Os hamatum angelangt; letzteren schneidet man mit der Scheere ab. Nun trennt man die Ligg. dorsalia, indem man die Hand etwas flectirt und zieht, die Carpalknochen einen nach dem andern mit einer Kugelzange fassend und mit der Scheere schneidend, heraus. Man muss sich hierbei stets dicht am Knochen halten.

Das Os multangul. majus entfernt Lister auch; letzteres ist überflüssig, da es meist gesund ist, und zu vermeiden, da oft die Art. rad. verletzt wird.

Hueter geht noch einen Schritt weiter und schont das Gelenkende des Radius und der Ulna, wofern sie gesund sind, weil hierdurch einestheils die Drainirung nicht leidet und die so häufig eintretende übermässige Knochenproduction von den unteren Enden der resecirten Radius- und Ulnarenden verhindert wird und das Pro- und Supinationsvermögen erhalten bleibt.

Das Gleiche gilt zum Theil von der Resection der Metacarpalbases, wofern sie gesund sind.

Zum guten Verlaufe der partiellen Resection ist eine Bedingung zu erfüllen und zwar, die Nachbehandlung mit der permanenten Extension zu verbinden, damit kein Contact der Resectionsflächen und Stagnation des Secretes eintritt und sich keine Verbreitung des Secretes in die nicht resecirten Gelenkabschnitte einstellt.

§. 1848. Einwürfe gegen den Bilateralschnitt. Langenbeck wirft dem Bilateralschnitte folgende Mängel vor: dass man vom ulnaren Schnitte aus den Ramus volaris nervi ulnaris verletze und dass der Radialschnitt die Sehne des Ext. poll. long. kreuzt und dass diese Sehne bei dem Ausräumen der Knochen gezerrt und in der Nachbehandlungsperiode leicht necrotisch werden und dass ferner die Art. radial. dors. in das Gebiet des Messers falle. Man kann die beiden letzteren Fehler dadurch umgehen, dass man den Radialschnitt von Lister etwas nach innen und hinten verlegt, denselben also durch den Dorsoradialschnitt von v. Langenbeck ersetzt und dass man ferner den ulnaren Schnitt von Lister nicht so weit nach oben führt. Es ist nicht zu leugnen, dass man sich durch die Anlegung des Ulnarschnittes die Ausführung der Operation sehr erleichtert, und so auch die Insultirung der Sehnen und Weichtheile mindert und ausserdem für die Drainirung einen besseren Abfluss schafft.

Hueter hat zum Zwecke einer besseren Drainirung bei der Anwendung des Radiodorsalschnittes an der Aussen- und Innenseite des

Gelenkes zwischen dem Os multangulum majus und Radius und ferner zwischen der Ulna und dem Os pisiforme, resp. vor demselben ein kleines Knopfloch angelegt.

Auf diese Weise ist die Drainirung des Gelenkes in der Quere möglich, ein Vorschlag, dem man beistimmen muss.

Wenn man sich jedoch hierzu entschliesst, so empfiehlt es sich noch mehr, den ulnaren Schnitt von Anfang an anzulegen und etwas grösser zu machen, um ihn zur Operation und zur Drainirung mit auszunützen.

Für die partielle Resection an der ulnaren Seite sowohl, wie einer ganzen Carpalreihe ist der Chassaignac'sche Schnitt, wie er oben beschrieben worden ist, zu empfehlen, während für die partielle Radiusresection dem verkürzten Dorsalschnitt der Vorzug gebührt, damit man event. denselben nach unten zur Anschliessung der Totalresection verlängern kann.

Man geht daher stets am sichersten, wenn man, je nach der Oertlichkeit der Verletzung, anfänglich mit dem einen oder anderen Schnitte für die partielle Resection beginnt und beim weiteren Vorschreiten der Operation, bei einer unerwartet grösseren Ausdehnung der Verletzung den betreffenden Schnitt verlängert, resp. den anderen Resectionsschnitt noch hinzufügt.

§. 1849. Nachbehandlung, Fixirung der Hand. Nach der vollendeten Operation wird ein Drainrohr quer durch die Wundhöhle hindurchgeführt und die Wunde bis aufs Drainrohr zugenäht. Bei septischer Entzündung ist's geboten auszustopfen und erst nach 8 Tagen die Naht anzulegen, zu drainiren und die permanente Extension in Anwendung zu ziehen.

Die Hand wird von den meisten Chirurgen nach Anlegung des antiseptischen Verbandes auf eine volare Hohlschiene gelegt (Stromeyer), während Lister eine Hohlschiene für den Vorderarm, welche

Fig. 258.

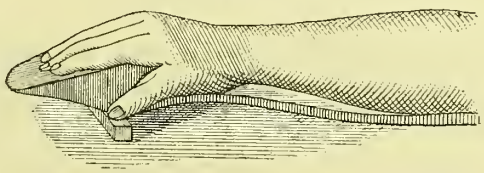

mit einer Erhöhung in der Gegend des Handgelenkes versehen ist, gebraucht (Fig. 258).

Diese Erhöhung bildet eine doppelte, schiefe, dachförmige Ebene; auf dem Firste derselben ruhen die Enden des Metacarpalknochens auf.

Die Schiene soll die volare Dislocation der Hand verhindern.

Die Esmarch'schen und Watson'schen Schienen wurden zur Suspension benutzt (Fig. 259 a und b).

Hueter plaidirt noch für den Gipsverband.

Wenn man dem Handgelenke nur eine ruhige Lage zu geben wünscht, so wird dies ebenso sicher durch die Application der Gaze-

binden, welche zur Genüge Stärkekleister enthalten, erreicht. In den seltensten Fällen und zwar dann, wenn eine Totalresection in dem Lister'schen Sinne gemacht worden ist, nehme ich von der Extension Abstand und halte ich die Anwendung eines fixirenden Verbandes für nöthig. Die Anwendung des Extensionsverbandes hat in den übrigen Fällen von Resection noch andere Indicationen zu erfüllen (s. nachher).

Bei der partiellen Resection muss man von Anfang an den Extensionsverband in Anwendung ziehen, worauf ich noch später zurückkommen werde. Die Application des festen Verbandes darf jedoch auf jeden Fall, selbst bei der totalen Resection keineswegs zu lange ausgedehnt werden, weil demselben leicht Ankylosis des Handgelenkes und noch mehr der Fingergelenke folgt.

v. Langenbeck hat gleichfalls in dem Falle, wo die Retraction der Vorderarmmuskeln die beiden Resectionsenden einander zu sehr näherte, die permanente Extension angewandt.

Fig. 259.

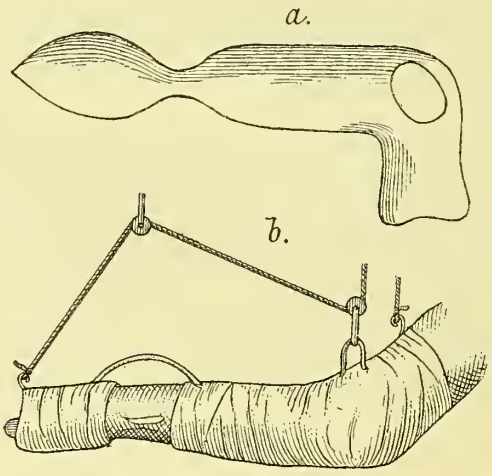

Bei der Extensionsbehandlung wird ein Heftpflasterstreifen, von dem Dorsum des Vorderarmes direct unterhalb des Ellenbogengelenkes beginnend, über den Vorderarm und Handrücken und über jeden Finger hin geführt.

Derselbe kehrt in einer freien Schlinge nach der Vola manus bis zum Handgelenke und weiter bis zum Ellenbogengelenke zurück.

Hierauf werden um den longitudinalen Streifen im ganzen Verlaufe und auch speciell um den Finger circuläre Heftpflastertouren fixirt.

Damit die Application an jedem Finger eine recht innige wird, empfehle ich die Ansa in longitudinale, fingerbreite, bis zur Metacarpalgegend der Hand reichende Streifen durch einige Scheerenschläge zu theilen und jeden Streifen durch Cirkeltouren an seinem entsprechenden Finger zu fixiren. Es entstehen auf diese Weise vier freie Ansae. Beide Schenkel der Ansa werden direct unter der Fingerspitze durch einige Nähte mit einander vernäht, damit der Zug desto besser wirkt.

Die fünf Heftpflasterschlingen, welche in einer Linie endigen, werden durch ein Querholz, welches nach unten das Gewicht (6 bis 10 Pfund) trägt, angespannt.

Als Lagerungsapparat empfehle ich gleichfalls das Brettchen, wie bei der Radiusfractur (s. Kapitel Radiusfractur).

Fig. 260.

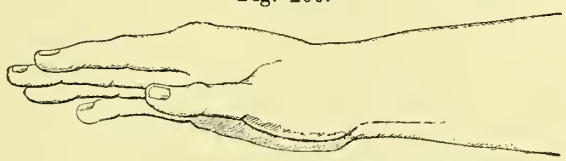

Ch., Cath., 21 Jahre alt, Cöln; Caries artic. manus dextrae.

v. Langenbeck legt die Hand in leichte Volarflexion; ich lasse indes umgekehrt die Hand in leichte Dorsalflexion bringen.

Die Begründung hierfür werde ich nachher geben. Als Beispiel der schönen Stellung der Hand, wie sie mittelst der permanenten Extension selbst nach der Totalresection zu erzielen ist, gebe ich beifolgende Zeichnung (Fig. 260).

Die Folgen der Resection Art. manus.

§. 1850. Die Entwickelung der Septicämie und Pyämie ist bei der antiseptischen Behandlung nicht so leicht zu befürchten. Wenn es indes bei irgend einem Gelenke auf eine ordentliche Drainirung der Höhlenwunde ankommt, so ist dies bei dem Handgelenke der Fall. Sobald nämlich die geringste Stagnation des Secretes Statt hat, tritt Zersetzung des Secretes und eine Betheiligung der einen oder anderen bei der Operation geöffneten Sehnenscheide oder des conservirten Gelenkabschnittes ein.

Aus diesem Grunde ist vorerst die Querdrainirung geboten.

Bei der Resectio manus ist man erstaunt, wie sich in Folge der elastischen Retraction der Gewebe des Vorderarmes schon in den ersten Tagen nach der Operation die Resectionsenden trotz des ausgedehnten Knochenausfalls einander genähert haben.

Ich halte es daher, sobald die Resection keine ausgedehnte ist, für dringend nöthig, auf die Erhaltung der Diastasis der Knochenresectionsenden, besonders für die ersten 8 Tage, Bedacht zu nehmen.

Die totale Resection giebt gerade aus dem Grunde, weil die Resectionsenden nicht so leicht mit einander in Contact treten, eine viel günstigere Prognosis bezüglich des aseptischen Verlaufes, als die partielle; ich habe dieses Punktes schon früher gedacht.

Ohne Extension läuft man daher bei der partiellen Resection stets Gefahr, dass die Resectionsenden mit einander in Contact treten und dass sich eine Stagnation des Secretes einstellt, welche zur Verhütung der Sepsis durch die permanente Extension verhindert werden muss.

Die Entstehung der Pyämie ist allerdings in der antiseptischen Aera nur für aussergewöhnliche, besonders schlechte hygienische Ho-

spitalverhältnisse, bei einer grossen Accumulation von Kranken und bei fehlendem chirurgischen Personale, bei mangelhaften antiseptischen Verbandstoffen und überhaupt bei jedem Verstosse gegen die Antisepsis zu befürchten.

Trotzdem ergiebt die Statistik, dass der grösste Theil der Todesfälle auf Rechnung von Pyämie zu buchen ist (40%, Gurlt).

Bei der ordentlichen Drainirung des Gelenkes, wie sie sich gerade durch die permanente Extension des Gelenkes erzielen lässt, wird ein Fehler gegen die Antisepsis viel eher redressirt werden.

Die Operation wird oft bei sich schon entwickelnder Sepsis, resp. Pyämie gemacht. In diesen Fällen ist's besonders wichtig, dass das für die erste Zeit nach der Operation gelieferte und von der Gelenkhöhle den Organismus noch weiter inficirende Secret möglichst schleunigst nach aussen befördert werde.

Bei der Operation wird am Septischen zuerst unsere Aufmerksamkeit darauf gerichtet sein, alles örtlich inficirte Gewebe und Secret durch eine ausgedehntere Resection zu entfernen und durch die nachträgliche Auswaschung mit 5% Carbollösung, oder 5—10% Chlorzinklösung, sowie auch durch Bestreuung mit Jodoform nach Möglichkeit zu tödten und das Secret der Nachbehandlungsperiode ordentlich abzuleiten.

Aus diesem Grunde stopfe ich hier nach gründlicher Desinfection die Wundhöhle mit Jodoformgaze aus, so dass alles gelieferte Secret aufgesaugt und nach aussen abgeleitet, resp. direct in der Wundhöhle desinficirt werde.

Bei günstigem Verlaufe gelingt es dann oft direct, den septischen Process zu coupiren, so dass man den Verband sogar einige, selbst 8 Tage liegen lassen kann.

Beim Verbandwechsel liegt dann schon eine granulirende Wundfläche vor. Die Wundränder werden erst nach 8—14 Tagen vernäht.

Es ist bei einer bestehenden septischen Gelenkentzündung oft sehr schwer zu entscheiden, ob man noch reseciren darf oder schon amputiren muss; man muss bei der Beurtheilung dieser Frage gleichzeitig die Widerstandskraft des Patienten selbst in Betracht ziehen. Der Organismus vermag eine nicht näher zu bestimmende, jedoch bei den einzelnen wechselnde Quote von Infectionsstoffen zu ertragen, zu überwinden und nach aussen zu eliminiren. Auf jeden Fall gelingt es, durch das erwähnte Vorgehen die Wiederaufnahme von septischen Stoffen aus der Wundhöhle zu verhindern. Hierdurch gewinnt der Organismus, wofern er noch einige Widerstandskraft hat, Zeit zur Eliminirung der septischen Stoffe und zur Wiederbildung eines reinen Blutes. Tritt nach diesem Vorgehen nicht rasch eine Besserung ein, so muss die Amputation nachgeschickt werden. Bei zu geschwächten, zu sehr inficirten Organismen darf man indes die Resection nicht mehr unternehmen.

Die Frage, ob man bei jeder Infection nicht lieber gleich amputiren statt reseciren soll, weil man hierdurch den Infectionsherd vom Organismus entfernt, glaube ich in dem Sinne beantworten zu dürfen, dass man so lange, als die Entzündung noch eine begrenzte ist und die Allgemeinsymptome noch nicht zu lange bestanden haben,

nicht zu acut verlaufen, so lange der Organismus nur noch einige Widerstandskraft zeigt und die Sehnen nicht zu sehr betheiligt sind, lieber die Resection noch vorausschicken solle, zumal auch die Amputation nach den Resectionen wegen pyämischer Handgelenkresection, entsprechend Gurlt's Zusammenstellung, nur 45,45% Mortalität gegen 40% bei der Resection liefert.

§. 1851. Erysipelas und Tetanus. Als zweite Nachkrankheit sind für die Handgelenkresection noch das Erysipelas und Tetanus zu erwähnen.

Die Gefahr der Entstehung von Erysipelas und Tetanus wird, weil auch diese Infectionskrankheiten sind, durch eine gute Drainirung, event. mit Extensionsverband, vermindert.

§. 1852. Necrosis. Die Entstehung von Necrosis ist gleichfalls in weitaus den meisten Fällen, wenn man von der totalen Necrose des primären Knochensplitters absieht, fast ausnahmslos die Consequenz der Infection. Durch die Extension wird diese Gefahr bedeutend vermindert, weil eine bessere Ableitung des Secretes erzielt wird.

§. 1853. Ankylosis. Wie wir oben gesehen, giebt die Resection des Handgelenkes relativ sehr ungünstige functionelle Resultate.

In keinem Falle Gurlt's war das Resultat ein sehr gutes, in 6,25% gut, in 50% mittelmässig, in 37,50% schlecht, in 6,25% sehr schlecht.

Es sind dies sehr ungünstige Resultate, so dass dieselben im Allgemeinen wenig zur Operation auffordern.

Die Culbertson'sche Tabelle ergiebt jedoch 56,25% Brauchbarkeit aller Resectionen und 43,75% werthloses Handgelenk.

Die Unbrauchbarkeit der Hand wird hauptsächlich bedingt durch die ankylotische Verwachsung der Knochenenden, die Ueberproduction von Knochensubstanz des Radiusendes etc. (die Schlottergelenkverbindung, durch Verwachsung der Sehnen mit den Sehnenscheiden als Folge von voraufgegangener Necrosis der Sehnen, resp. Phlegmone, durch Verletzung der Nerven etc.).

Die Ankylosis allein ist nicht so bedenklich, wofern dieselbe nur in einer richtigen gestreckten Stellung stattfindet.

Bei den Ellenbogengelenken giebt die flectirte Stellung die beste Functionsfähigkeit, während beim Handgelenke die beste Stellung diejenige einer geringen Dorsalflexion ist.

Es ist eine bekannte Thatsache, dass man, wenn man fest etwas umgreifen will, gerade in dieser Stellung die grösste Gewalt entwickeln kann.

Bei einem solchen physiologischen Acte stellen wir daher auch unwillkürlich die Hand leicht dorsal flectirt, wodurch die Flexorensehnen leicht gedehnt werden und die Contraction der Muskeln um so kräftiger zur Geltung kommt.

Die Ankylosis kann eine knöcherne oder eine ligamentöse sein. Die erstere entsteht meist dadurch, dass das untere Ende des Radius eine Ueberproduction von Knochen liefert.

Letztere ist meist Folge der Secretstauung und ein Fehler gegen

die Antisepsis. Aus ersterem Grunde ist's geboten für eine möglichst exacte Drainirung zu sorgen.

Zur Verhütung der Knochenhyperproduction empfiehlt es sich ferner, die Resection des unteren Endes des Radius und der Ulna möglichst zu umgehen, weil von ihnen die Hyperproduction ausgeht. Ferner entsteht sie bei partieller Resection eher, weil die Knochenenden viel früher durch die Contraction der Muskeln und Retraction aller elastischen Gewebe, besonders der Muskeln, in Contact treten. Dieserhalb würde es sich empfehlen, die totale Resection zu machen, indes hierdurch läuft man viel mehr Gefahr, in einen zweiten gleichfalls gefürchteten Fehler zu fallen, nämlich die Entstehung der Schlottergelenkverbindung zu fördern.

Die Ankylosis ist, wofern das Sehnenspiel erhalten ist, gegenüber dem Schlottergelenk ein gutes Resultat zu nennen.

Die permanente Extension gestattet die Einschränkung der Resectionsfläche, ohne dass die Entstehung der Ankylosis hierdurch gehindert wird.

Die Ankylosis kann auch noch Folge sein einer secundären Sehnenscheidenentzündung, als Consequenz der Secretstagnation etc., oder einer zu lang fortgesetzten Ruhigstellung der Hand und Inactivität der Muskeln, und der elastischen Retraction.

Gegen beide Eventualitäten bewährt sich die Extension, sowie die frühzeitige gymnastische und electrische Behandlung.

Bei der Extensionsbehandlung können die Finger, da sie frei zwischen der Ansa liegen, schon am fünften Tage passiv bewegt und geübt werden.

§. 1854. Die Schlottergelenkverbindung kommt beim Handgelenke relativ oft zur Beobachtung.

Das Gelenk stellt sich hierbei in volare Flexion und in einen ulnaren Inflexionswinkel.

Die Hand sinkt hierbei vielfach in toto volarwärts, so dass die Metacarpalknochen hinter denjenigen des Vorderarmes hervorragen.

Aus diesem Grunde empfahl Lister seine Schiene, welche die Gegend des Handgelenkes durch eine auf ersterer befindliche Erhöhung dorsalwärts schiebt (s. Fig. 258, S. 371). Ich extendire die supinirte Hand über das Brettchen dorsalwärts. Früher habe ich die Extension in der Pronationsstellung angewandt.

Das Schlottergelenk entsteht indes meist dadurch, dass zu viel fortgenommen worden ist, oder dass das Periost zu sehr durch die Verletzung, resp. die Operation gelitten hat, oder dass durch eine secundäre septische Entzündung des Gelenkes das Periost erweicht und zerstört worden ist.

Das Periost geht hierbei entweder gänzlich verloren, oder die Knochenproductionsfähigkeit desselben, welche ohnedies am Handwurzelknochen sehr gering ist, wird zerstört.

Die Extension gestattet ohne Gefährdung des aseptischen Verlaufes die Einschränkung der Resectionsfläche. Durch die Extension wird ein besserer Secretabfluss erzielt, so dass also auch das Periost nicht zerstört wird, noch leidet.

Bezüglich der Productionsfähigkeit des Periostes der Carpal-

knochen habe ich mich in einem Falle von der Unrichtigkeit der gewöhnlichen Annahme überzeugen können, wie aus beifolgendem Durchschnitte einer Resection der ersten Carpalreihe hervorgeht.

Die partielle Resection (der I. Handwurzelreihe) wurde hier gemacht wegen tuberculöser Ostitis bei einer 50 Jahre alten Frau.

Der Verlauf war ein tadelloser, die Beweglichkeit eine sehr schöne. Die Patientin starb 10 Wochen nach der Operation plötzlich an einer profusen Lungenblutung.

Fig. 261.

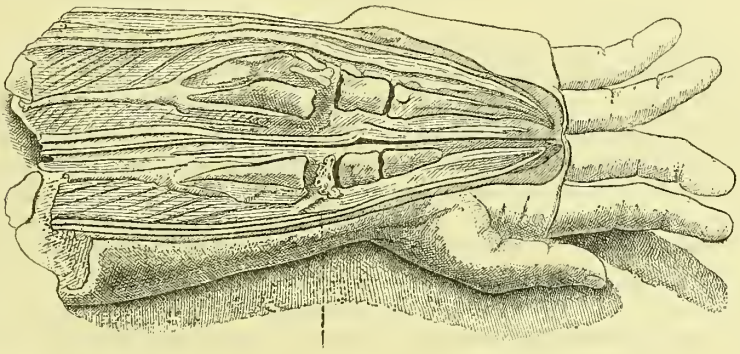

a

Bei dem Durchschnitte des Gelenkes constatire ich, dass zwischen der zweiten Carpalreihe und dem unteren erhaltenen Radiusende von der Vola der Hand zum Dorsum senkrechte (vergl. bei a, welches den Durchschnitt einer solchen Lamelle zeigt) Knochenlamellen hindurchzogen. Dieselben begannen breitbasig von der Vola und endigten spitz auslaufend am Dorsum. Die Operation war gerade an der Vola mit Erhaltung einer dünnen Knochenschale an den betreffenden Carpalknochen gemacht worden.

Am wirksamsten wird man der Schlottergelenkverbindung durch möglichste Einschränkung der Resectionsstücke, des cubischen Inhaltes der resecirten Theile, durch möglichste Schonung des Periostes und der Ansatzpunkte der Sehnen und durch eine correcte antiseptische Wundbehandlung entgegentreten. Ich glaube daher gerade bei den Resectionen des traumatisch entzündeten Handgelenkes die Erhaltung einer dünnen Knochenschale dringend empfehlen zu müssen.

Es ist bekannt, dass man gerade an den Vorderarmknochen viel entfernen darf (zollweit), weil die Reproduction dieser Knochen eine äusserst lebhafte ist. Indes trotzdem wird es unser Streben sein, dieselbe auch bei noch weiter nach oben gehenden Fissuren möglichst einzuschränken.

Die Einschränkung der Resectionsfläche muss so weit als möglich getrieben werden. Es wird nur das entfernt, was bei der primären Resection durch die Splitterung absolut lebensunfähig, oder bei intermediärer und secundärer Resection septisch inficirt ist, resp. die septische Entzündung unterhält.

Die Einschränkung der Resectionsflächen ist geboten zur Verhütung des Schlottergelenkes; indes befürchtet man bei der Einschränkung derselben andererseits die Entwickelung der Ankylosis.

Bei der begrenzten Resection werden die Knochenenden durch die Retraction der elastischen Gewebe frühzeitig in Contact treten. Letzteres befördert indes nicht nur die Ankylosenbildung, sondern auch die Stagnation des Secretes etc.

Die Furcht vor der Ankylosenbildung, noch mehr vor der Stagnation des Secretes und der septischen Entzündung der Gelenke trieb die Chirurgen, Lister an der Spitze, zur Totalresection.

Ich glaube durch die permanente Extension ein Mittel zu besitzen, welches die Einschränkung der Resectionsfläche ohne Gefahr für die Entwickelung der Stagnation des Secretes, der Sepsis und der Ankylosis gestattet.

Durch die permanente Extension sind wir in der Lage, dauernd die Gelenkenden von einander zu halten, die Retraction der umgebenden Weichtheile zu überwinden, die Secretstagnation zwischen den beiden resecirten Gelenkenden und deren Folgen, die Phlegmone die Necrosis, die Verwachsung der Sehnen effectvoll zu verhindern.

Es gilt dies nicht nur für die primäre Resection, sondern bedingungsweise auch für die intermediäre und secundäre Resection, wofern die Entzündung keine zu intensive ist und der Process keine zu grosse Ausdehnung gewonnen hat, weil bei der Diastase der resecirten Flächen auch das Secret aus den nicht resecirten Theilen einen bequemen und geräumigen Abfluss zur neugebildeten Wundhöhle hin erlangt.

§. 1855. Die Nachbehandlung mittelst der Extension versetzt uns ausserdem in die Lage, frühzeitig, schon 2—3 Wochen nach der Operation, die electrische und gymnastische Behandlung einzuleiten, wodurch das Sehnenspiel gesichert und die Inactivitätsparalyse und die Retraction der elastischen Gewebe verhindert wird.

Man muss daher so früh als möglich die gymnastische und electrische Behandlung aufnehmen. Fernerhin ist's geboten, besonders frühzeitig die Fingergelenke zu bewegen, weil dieselben ebenfalls leicht durch die lange fortgesetzte Stellung in Streckung ankylosiren. Bei der Anwendung der permanenten Extension sind die Finger frei und können schon nach 8 Tagen bewegt werden.

Zur Verhütung der Dislocation der ganzen Hand nach der Vola hin ist's geboten, die Extension in der Supinationsstellung und in leichter Dorsalflexion zu machen.

Die Volarflexion entsteht hauptsächlich durch das Uebergewicht der Flexoren über die Extensoren und dadurch, dass die Hand, der Schwere folgend, volarwärts sinkt.

Bei der permanenten Extension in der Dorsalflexion werden besonders die Flexorensehnen gedehnt und zweitens wird die Hand dorsalwärts gezogen. Zu diesem Zwecke wird die Hand auf das Bruchbrettchen für die Radiusfractur gelagert, so dass die Basis des Brettchens gerade mit dem Ende der Vorderarmknochen abschneidet.

Die Extension findet hierbei in einer leichten Dorsalflexionsstellung statt, welch letztere nach Bedürfniss verstärkt werden muss.

Wenn sich in der Nachbehandlungsperiode zeigt, dass das Gelenk Neigung zur Schlottergelenkverbindung hat, so muss die permanente Extension ausgesetzt werden, um die Resectionsflächen einander zu nähern.

Die Gefahr der Schlottergelenkverbindung wird fernerhin durch den reinen aseptischen Wundverlauf erzielt, wozu gleichfalls wiederum die permanente Extension durch die Herbeiführung eines besseren Secretabflusses beiträgt. Je aseptischer der Wundverlauf ist, desto weniger wird das erhaltene Periost von stauendem und ätzendem Secrete durchtränkt, erweicht, resp. secundär zerstört, so dass viel eher eine straffe und feste Gelenkverbindung zu erwarten steht.

Die Schlottergelenkverbindung wird fernerhin durch die exact subperiosteale Ausführung der Operation, noch mehr durch intraossale oder intrachondrale Aushülsung des kranken Knochens verhindert.

Contusionen und Distorsionen des Handgelenkes.

§. 1856. Die Contusionen entstehen entsprechend derjenigen an anderen Gelenken durch directe Gewalt, während die Distorsionen sich durch forcirte Rotationen, Flexions- und Ab- oder Adductionsbewegungen entwickeln. So ist es gerade vom Handgelenke bekannt, dass bei demselben die forcirte Dorsalflexion eine Fractur des unteren Radiusendes zur Folge hat. Bei mehr begrenzter Gewalteinwirkung kann in Folge derselben eine Distorsion des Gelenkes entstehen. Durch die forcirte Volarflexion entsteht viel häufiger, wie Experimente nachgewiesen haben, eine Ruptur der Bänder, eine Distorsion als Fractur. Mit derselben sind oft einzelne kleine Knochenpartikel von dem Carpus oder Metacarpus abgerissen; bei forcirter Radialinflexion zerreisst häufig die Kapsel an der ulnaren Seite, sowie die fibröse Scheide des M. ulnaris ext. Es kann sogar der Muskel zerreissen oder selbst der Process. styloid. ulnae abreissen, umgekehrt auch das Os naviculare oder der Process. styloid. radii einbrechen. Bei forcirter Ulnarinflexion reisst gleichfalls oft die Kapsel des Carpometacarpalgelenkes an der Radialseite ein. Es kann hierbei auch ein Stück vom Process. styloid. radii abgerissen werden oder der Ext. pollicis brevis und Abductor pollicis longus einreissen. Umgekehrt kann auch der Process. styloid. ulnae oder das Os pisiforme oder Os triquetrum einbrechen.

Durch forcirte Supination kann die Kapsel des unteren Radioulnargelenkes einreissen, selbst der Process. styloid. ulnae abreissen und der M. pronator quadratus zerreissen; ferner reisst zuweilen das Lig. subcruentum ein. Bei forcirter Pronation reissen umgekehrt oft die Sehnen der Ext. radiales, der Ext. pollicis longus, der Process. styloid. radii ein, ferner die Dorsalligamente des 2. und 3. Metacarpocarpalgelenkes (Schüller).

Es ergiebt sich hieraus also, dass durch alle die forcirten Bewegungen leicht Zerreissungen der Kapsel eintreten können.

Es ist ferner eine bekannte Thatsache, dass Kapselzerreissungen oft in Begleitung von Fracturen des unteren Radiusendes sowie überhaupt der anschliessenden Knochen eintreten.

Beim Bestehen der Distorsion sowie der Contusion des Gelenkes werden wir vorerst eine grosse Schmerzhaftigkeit des Gelenkes da nachweisen, wo die contundirende Gewalt eingewirkt hat oder wo die Gelenkkapsel zerrissen ist.

Bei einem Falle auf die Volarfläche der Hand werden wir die

Schmerzhaftigkeit, die Kapselzerreissung entsprechend der grösseren Anspannung der Kapsel an der Volarseite auch daselbst aufzusuchen haben.

Umgekehrt beim Falle auf das Dorsum der Hand liegt die Kapselzerreissung an der Dorsalseite. Beim Falle auf die Radialseite an dieser Stelle, beim Falle auf die Ulnarseite an gleicher Seite, insofern, als die Hand nach der entgegengesetzten Seite hingedrängt und an der gleichen Seite die Kapsel angespannt wird.

Die Bewegung des Gelenkes ist sehr schmerzhaft und dadurch auch die Function bedeutend gestört.

Es besteht gleichzeitig ein intraarticulärer Bluterguss und daher kann man, zumal am Dorsum der Hand neben der Sehne des M. extensor comm., eine Anschwellung und Fluctuation nachweisen.

Die Verletzung hat oft eine grosse Aehnlichkeit mit der Fractur des unteren Radiusendes resp. der Carpalknochen; die Differentialpunkte sind in den betreffenden Paragraphen besprochen.

Das Leiden ist oft ein sehr hartnäckiges und bleibt die Function zuweilen Monate lang gestört.

Zur Behandlung empfehle ich die frühzeitige Anwendung der permanenten Extension in Verbindung mit der Application von Eis und nach Ablauf von 8 Tagen die Massage und Gymnastik.

Während der ersten 8 Tage ist es schon gestattet, zeitweilig passive Bewegungen auszuführen.

Kapitel XX.

Luxationen des Handgelenkes.

Luxation der Hand.

§. 1857. Geschichtliches. Die Verrenkungen der Hand wurden im Alterthum als nach den verschiedenen Richtungen hin vorkommend beschrieben.

Hippokrates sprach von Verrenkungen nach vorn und nach hinten, nach aussen und nach innen.

Alle Schriftsteller des Alterthums sind dieser Eintheilung gefolgt und L. Petit und Boyer arbeiteten die theoretische Betrachtung der Handgelenkluxationen noch weiter aus.

Dupuytren war der erste, welcher mit dem ganzen Gewichte seiner Autorität wagen durfte, gegen dieses Dogma anzugehen. Er ging allerdings einen Schritt zu weit, indem er behauptete, dass die traumatischen Luxationen der Hand gar nicht vorkämen.

Er hielt sogar alle Beobachtungen von Handgelenkluxationen für verkannte Fracturen des unteren Radiusendes.

Derselbe erklärte die Unmöglichkeit des Eintritts einer Luxation hauptsächlich durch die grosse Verstärkung, welche die Sehnen am Dorsum, resp. an der Vola dem Handgelenke bei der übermässigen volaren, resp. dorsalen Flexion verliehen.

Dupuytren hat mit zwei Chirurgen, Pélletan und Majorlin, an der Leiche gestanden, wo seine und die Ansicht des jeweiligen anderen

Chirurgen über die Natur der Verletzung differirten und jedesmal entschied die Section zu Gunsten von Dupuytren's Diagnosis.

Im Jahre 1832 konnte Malgaigne nur 3 einschlägige Fälle von Luxation der Hand sammeln, welche zudem noch viele Zweifel zuliessen.

Heut zu Tage existiren keine Zweifel darüber, dass die Luxation des Handgelenkes vorkommt, dass dieselbe indes ausserordentlich selten ist.

Während man daher bei einer starken Anschwellung an dem Handgelenke in früheren Zeiten stets eine Luxation vermuthete, ist jetzt das Verhältniss ein umgekehrtes. Man tritt heute unter solchen Verhältnissen stets mit der Voreingenommenheit für die Fractur an die Untersuchung heran.

§. 1858. Casuistik. Von der Luxation des Handgelenkes konnte Tillmanns nur 24 Fälle in der Literatur sammeln; es kommen 13 auf die Luxation nach dem Dorsum und 11 auf diejenige nach der Vola hinzu. Von diesen waren 14 nicht mit Fractur complicirte Fälle.

Albert und Hamilton erwähnen noch einige Fälle, so dass die Zahl auf 30 steigt, von welchen 20 nach rück- und 10 nach vorwärts vorkamen.

Bardeleben sah die Verrenkung nach dem Dorsum hin 2mal (1mal bei einer alten Dame, 1mal bei einem 12jährigen Knaben) und 1mal nach vorn.

Die Luxation entsteht auch zuweilen pathologisch; dieselbe hat eine grosse Aehnlichkeit mit der traumatischen Luxation (s. Fig. 262). Ich habe einen Fall beobachtet, wovon ich beifolgende Zeichnung gebe.

Fig. 262.

§. 1859. Die Luxation ist oft complicirt mit Fractur. Die Complication mit der Fractur des Process. styloid. entzieht uns nicht die Berechtigung, von einer „Luxatio manus“ als der wesentlicheren Verletzung zu sprechen, gerade so wie wir bei Luxationen anderer Gelenke, z. B. des Schultergelenkes, die begleitende Fract. tuberc. maj. als unwesentlichere und minder wichtige betrachten. Durch die begleitende Fractur des Tubercul. maj. resp. des Process. styloid. wird das Wesen der Luxation wenig alterirt.

Es sind indes auch Fälle bekannt, wo absolut keine Fractur bestand, z. B. der Sectionsfall von Majorlin.

Hamilton theilt eine Arbeit von L. Parker mit.

Nach L. Parker sind in der Literatur 33 Fälle bekannt, 23 nach hinten, 10 nach vorn, darunter waren 7 ganz reine Fälle, 5 nach hinten, 2 nach vorn, 3 waren mit Weichtheilverletzung complicirt.

Die Luxationen sind nach Parker mit Bruch des Radius und der Ulna oder mit der Fractur eines von beiden Knochen complicirt.

Am häufigsten sind beide oder einer der Process. styloid. radii sive ulnae oder ein Theil der Gelenkfläche des Radius fracturirt. Die Luxation kann mit vorderer, hinterer oder seitlicher Hautwunde, mit oder ohne Bruch des Process. styloid. complicirt sein.

Das seltene Vorkommen der Luxation ist aus der Kürze des Hebels, welchen die Hand darstellt, und aus der Stärke der Gelenkbänder und der schützenden Sehnen zu erklären.

Luxation des Carpus nach hinten resp. der Vorderarmknochen nach vorn.

§. 1860. Ursache. Dieselbe Ursache, Fall auf die Palma manus und consequente übermässige Dorsalflexion, welche bei der Fractur des unteren Endes des Radius angeführt wird, bedingt auch die Entstehung der Luxation nach hinten.

Die Luxation entsteht auch zweifellos durch directe Gewalt (Hamilton). Schüller glaubt nach seinen Experimenten, dass die Luxation nach dem Rücken am besten durch Fall auf die Palma bei ulnarflectirter Hand zur Entwickelung komme. Bei forcirter Volarflexion tritt nach ihm leicht eine Zerreissung am Dorsum des Radioulnargelenkes ein. Hier wird indes durch den straffen volaren Bandapparat die weitere Verschiebung nach dem Dorsum verhindert; dasselbe müsste auch zerrissen sein, um die Luxation zu gestatten.

Bei forcirter Ulnarinflexion zerreisst der volare und dorsale Bandapparat am Radiusende, worauf eine Verschiebung nach dem Dorsum und der Vola hin leicht eintreten kann. Das Ulnarköpfchen kann in gleichem Sinne leicht verrenken oder abbrechen, während der Process. styloid. radii bald bricht, bald nicht bricht.

Andere führen an, dass die Luxation mehr durch forcirte Volarflexion entstehe. Die Dorsalflexion soll eher zur Luxation des Carpus nach vorn führen.

§. 1861. Pathologischer Befund. Wir besitzen einen Sectionsbefund von Voillemier über eine frische Luxation, von Padieu über eine veraltete (vergl. Fig. 263).

Parker berichtet gleichfalls über eine solche.

Voillemier fand die Handwurzelknochen vollständig nach hinten luxirt und 8‴ über das untere Ende der Vorderarmknochen hinaufgestiegen. Alle Sehnen waren vom Radius losgelöst, die letztere hatte einen Theil des Periostes und die anhängenden Sehnenscheidenfurchen bildenden Knochenleisten mit fortgerissen.

Die Vorderarmknochen waren mit einander in Verbindung geblieben und soweit hinter den Beugesehnen vor der ersten Reihe des Carpus herabgestiegen, dass sie die letztere direct bedeckten und bis an den oberen Rand des Lig. carpi volare superfic. oder des Ringbandes stiessen; sie wurden in ihrer weiteren Wanderung nach unten von den Beugesehnen, welche über die untere Fläche des Radiuskopfes hinübergespannt waren und hinter dem Lig. carpi vol. prop. verschwanden, aufgehalten. Die Hand war in diesem Falle adducirt.

Der Process. styloid. radii war durch die oberflächlichen Beugemuskeln bis unmittelbar unter die Haut getreten, sprang durch dieselben stark vor

und hatte den Palmaris longus, den Supinator longus, Flexor pollic. und Abduct. pollic. longus nach aussen gedrängt, so dass sie an der äusseren und hinteren Seite des Radius lagen. Das Gleiche war selbst mit der Arteria radialis und sogar mit dem Nerv. median. mit den Sehnen des Zeige- und Mittelfingers vom Flexor commun. sublimis der Fall. Die beiden Sehnen des Ring- und des kleinen Fingers vom Flexor sublimis, sowie alle Sehnen des Flexor commun. profundus lagen vor dem Radiuskopf und waren über denselben hinüber gespannt.

Das Gleiche galt vice versa vom Flexor carpi ulnaris, von der Arteria ulnaris und dem Nerv. ulnaris, welche ihr Verhältniss zur Ulna nicht geändert

Fig. 263.

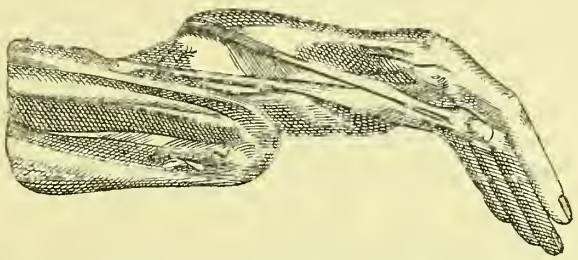

Dorsalluxation der Hand nach Voillemier.
Pitha, Handbuch der allgemeinen und speciellen Chirurgie, 4. Bd. II. Abth. S. 109, Fig. 17.

hatten. Die Muskelfasern des Flexor sublim. und profundus waren vom Radiuskopfe stark eingerissen.

Von den Bändern des Handgelenkes waren sowohl das Lig. carpi volare und dorsal., als auch das Lig. lat. ext. vollständig zerrissen, während das Lig. int. unversehrt war. Dagegen war der Process. styloid. ulnae gebrochen, so dass eigentlich jede Bandverbindung zwischen den Carpal- und dem Vorderarmknochen vollständig fehlte.

Es waren nur einige Faserbündel, welche an der hinteren Seite vom Lig. triangulare zur Innenfläche des Carpus verliefen, erhalten.

Im Falle Majorlin war nur das volare und das äussere Seitenband zerrissen; die Luxation war daher auch nicht vollständig und die Hand vorwärts geneigt, die Finger halb gebeugt.

Die gleichen anatomischen Verhältnisse fand Padieu bei einer veralteten Luxation.

§. 1862. Die Symptome der Luxation sind folgende: Der Vorderarm steht in Mittelstellung zwischen Pro- und Supination und im Ellenbogengelenke leicht gebeugt; die Hand ist meist weder volar- oder dorsalwärts flectirt, noch ab- oder adducirt; sie steht somit der Achse des Vorderarmes parallel, selten gebeugt (Keysser), oder gar leicht dorsal flectirt und etwas adducirt (Scott). Zuweilen ist die Hand bloss etwas adducirt (Voillemier) oder supinirt und adducirt (Dumas).

Die Finger sind mit den Basalphalangen halb gebeugt, indes in den 2. und 3. Phalangen gestreckt.

§. 1863. Carpusstellung. Die wesentlichen Symptome, welche die Diagnosis klarstellen, sind in der Stellung des Carpus zu den Process. styloideis zu suchen.

Auf dem Handrücken findet man einen querlaufenden Vorsprung, welcher etwa 8‴ über die Oberfläche des Armes hervorragt.

Die Haut geht mit den Sehnen der Extensoren über den oberen Rand des Vorsprunges glatt weg.

An der Volarfläche besteht die gleiche, indes nicht so prominente Erhabenheit; die letztere ist den Fingerspitzen um den Grad der Dislocation des Carpus an den Vorderarmknochen vorbei genähert. Der dorsale Vorsprung rührt vom Carpus her, der volare, den Vorderarmknochen angehörige Vorsprung ist an der Radialseite vielleicht gegen 2 cm hoch, während sie nach der Ulnarseite hin allmählig, indes bedeutend abfällt. Die Prominenz auf dem Dorsum ist viel steiler als bei der Radiusfractur, ausserdem ist er von einer Seite zur anderen nach oben convex und reicht mit dem mittleren Theile des Carpus am weitesten nach oben.

Der volare Vorsprung steht unmittelbar über dem Lig. carpi volare; die Haut und die Sehnen fallen unterhalb desselben scharfkantig ab, weil die Sehnen sich unterhalb des Knochenvorsprunges direct nach hinten begeben müssen, um unterhalb des Lig. carpi volare zu gelangen.

§. 1864. Differenz von der Radiusfractur. Albert giebt zwei ausgezeichnete Figuren (s. Fig. 264 und 265), welche die Differenz zwischen der Luxation und Radiusfracturstellung aufs beste illustriren.

Er macht darauf aufmerksam, dass die volare Vorwölbung weiter nach abwärts bis unter den Daumenballen reicht und dass die Vor-

Fig. 264.

Fig. 265.

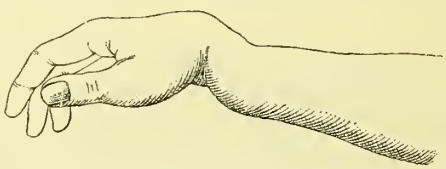

Luxation und Fractura radii.
Albert, II. Bd. S. 532, Fig. 125 und 126 (Klinik Dumreicher).

wölbung sowohl an der Vola wie am Dorsum steil abfällt. Man kann hierbei am volaren Vorsprung den scharfen vorderen Rand, selbst die Gelenkfläche des Radius durchpalpiren und dieselbe nach beiden Seiten vom Process. styloid. uln. und rad. zur Armachse hin verfolgen. Letztere springen beiderseits scharf vor und sind bei der einfachen Luxation immobil.

Es ist besonders von Wichtigkeit, dass die Process. styloidei in

der verlängerten Achse des Radius, resp. der Ulna liegen. Eine scharfe Kante des oberen Fragmentes kann indes bei einer Fractura radii den Process. styloid. radii vortäuschen.

Die genauere Untersuchung der Process. styloid., besonders bezüglich ihrer Stellung zum Carpus, ist sehr wichtig und allein ausschlaggebend.

Der Process. styloid. radii liegt nach vorn vom Carpus, also vor der nach oben verlängerten Achse der Hand, resp. vor dem dorsalen Vorsprunge; er steigt ausserdem etwa 8—10 mm weiter nach unten als der vordere Rand der Radiusgelenkfläche, also als der volare Vorsprung, und reicht bedeutend weiter nach unten als der dorsale Vorsprung, 2—2½ cm. Der Process. styloid. radii steht ferner tiefer als derjenige der Ulna.

An letzter Stelle wird noch die vergleichsweise Messung der Länge beider Radius entscheiden, ob eine Fractur, ob eine Luxation vorliegt.

Die Länge des Radius ist an der äusseren Seite bei der Fractur leicht verkürzt, nicht bei der Luxation.

Der Standpunkt des Process. styloid. ulnae muss gleichfalls genau bestimmt werden; derselbe steht immer höher als der des Radius. Der dorsale Vorsprung steht in der Mitte etwa 2—2½ cm höher als der vordere Rand des volaren Vorsprunges der Radiusgelenkfläche; die Differenz zwischen dem Process. styloid. radii und dem dorsalen Vorsprunge ist noch viel grösser (1 cm).

Der Vorsprung auf dem Dorsum weist sich bei genauer Abtastung entsprechend dem Handwurzelkopfe, mit einer nach oben convexen Begrenzung versehen, aus.

Ein wichtiges Zeichen giebt ausserdem die Messung der Länge der Hand sammt Carpus.

Die Länge von dem hervorragendsten Punkte des dorsalen Ursprungs bis zur Spitze des Mittelfingers ist im Vergleiche zur anderen Seite nicht verkürzt, während diejenige von der Spitze des Olecranon zu dem gleichen Punkte hin verringert ist. Gleichfalls ist die Entfernung von der Spitze des Olecranon bis zum Process. styloid. radii nicht verkürzt. Es kann also die Verschiebung nur im Handgelenke liegen. Der Querdurchmesser des Handgelenks hat keine Veränderung erlitten, während der Tiefendurchmesser bedeutend vergrössert ist.

Alle Bewegungen im Handgelenke, Pro- und Supination, Beugung und Streckung sind absolut aufgehoben. Bei reinen Fällen fehlt die Crepitation.

In den Fällen, wo gleichfalls die Haut durchtrennt ist, und dies letztere ereignet sich oft, kann man die Gelenkfläche inspiciren und abpalpiren.

Das wichtigste Zeichen ist zuletzt die schwierige Reposition, vollständige und dauernde Wiederherstellung der Function und Aufhebung der Deformität.

§. 1865. Diagnosis. Dieselbe dürfte bei genauer Beobachtung aller erwähnten differentiellen Zeichen keine Schwierigkeiten bieten, indes haben manche Beobachtungen (z. B. von Marjolin, Pélletan) gezeigt, dass das Leiden oft verkannt wurde.

§. 1866. Verlauf und Prognosis. Die Einrichtung gelingt meist leicht und mit der gelungenen Einrichtung kehrt die Function der Hand zurück.

Keysser indes führt an, dass in seinem Falle leicht ein Recidiv eingetreten sei und sogar 30 Tage nach der Einrichtung noch bestand, worauf die Einrichtung noch leicht gelungen sei.

Die Prognosis ist natürlich durch die Complication der Weichtheilverletzung sehr getrübt, weil unter diesen Verhältnissen leicht eine Vereiterung des Gelenkes eintritt. Nach der gelungenen Einrenkung fällt die Behandlung dieses Leidens mit derjenigen bei der einfachen Eröffnung des Gelenkes zusammen.

Beim Bestehen der Absprengung des hinteren Randes des Radius ist die Retention sehr schwierig.

§. 1867. Behandlung. Die Einrichtung gelingt am besten durch Extension und Druck. Für den Fall des Misslingens dürfte Druck und dorsale Hyperflexion mit folgender volarer Flexion analog der dorsalen Daumenluxation resp. volare Hyperflexion je nach der Entstehungsweise zu versuchen sein.

Die permanente Extension in der Supinations- und Flexionsstellung ist zur Nachbehandlung zu empfehlen, noch besser die Querextension des Carpus dorsalwärts, der Vorderarmknochen volarwärts, der Hand nach unten und volarwärts (s. Extensionsbehandlung, welche eben im Druck ist).

Luxation des Carpus nach vorn resp. der Vorderarmknochen nach hinten.

§. 1868. Diese Luxation ist nach Tillmanns etwas, nach Parker viel seltener als die vorige.

Malgaigne sah einen einzigen Fall und hat 5 andere derselben gesammelt, 3 mit Sectionsberichten; er erwähnt 3 Sectionsprotocolle.

Fig. 266.

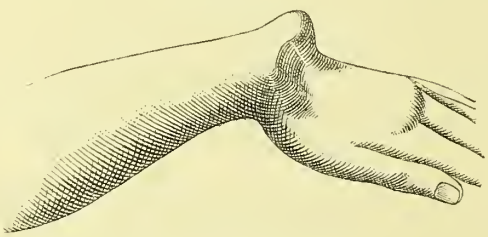

Volare Luxation des Carpus.
Albert, II. Bd. S. 534, Fig. 128.

Die Luxation kommt, wenn auch selten, complicirt zur Beobachtung.

Das Vorwiegen der dorsalen Luxation findet seine Erklärung in der grösseren Stärke der Gelenkbänder und Sehnen an der volaren Seite.

Als Ursache für die Entstehung der Luxation wird meist die volare Hyperflexion angeklagt.

Malgaigne erzählt indes einen interessanten Fall von Bourguet, wo die Luxation in dem Momente entstand, als ein Mann eine schwere Thüre durch Druck mit angelegten Händen aufdrücken wollte.

Die von einem Windstosse mit Gewalt zugeschlagene Thür hyperflectirte die Hand so stark dorsalwärts, dass das Dorsum der Hand und des Vorderarmes sich berührten. Es entstand in diesem Falle also die volare Luxation durch dorsale Hyperflexion.

Der pathologische Befund dieser Verletzung ist wenig gekannt. Ein Fall (Malle) starb am 3. Tage nach der Einrichtung in Folge von complicirenden anderen Verletzungen.

Das vordere Gelenkband war zerrissen, alle Knochen waren frei von Fractur, die Umgebung des Handgelenkes von Blut infiltrirt.

In dem veralteten Falle (Collius), welcher auch von anderer Seite als eine pathologische Luxation angesprochen wird, bestand gar kein Zeichen

Fig. 267.

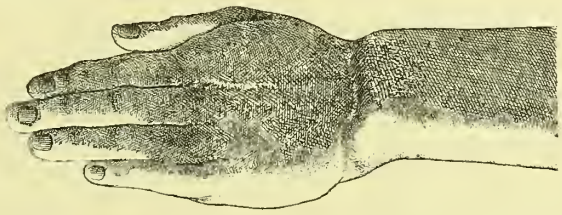

eines Bruches, der Carpus war 5‴ in die Höhe gestiegen, und es articulirte der Carpus in einer auf der vorderen Fläche des Radius eingegrabenen Gelenkfläche.

Im Falle Letenneur trat der Tod am 9. Tage nach der Einrenkung ein. Beide Griffelfortsätze waren abgebrochen, alle Gelenkbänder zerrissen, ausserdem war der vordere Rand der Radiusgelenkfläche abgebrochen.

Die Diagnosis dieser Verletzung ist analog der dorsalen Luxation.

An dem Dorsum der Hand springt die Ulna und der Radius steil vor, der Radius steigt hinter dem Carpus weiter nach unten. Die Vorderarmknochen bilden auf demselben einen auffallenden, plötzlich endenden Vorsprung. Reeb konnte sogar die beiden Griffelfortsätze und die concave Gelenkfläche des Radius palpiren. Der Process. styloid. radii weicht weiter nach unten als die Gelenkfläche und der Process. styloid. ulnae.

An der Volarseite ragt der convexe Kopf des Carpus unter den Flexorensehnen vor, ist indes weniger prägnant, weil er von den Sehnen der Flexoren verdeckt ist.

Die Luxation ist wohl zu unterscheiden von der spontan sich entwickelnden, welche uns Madelung beschrieben hat; dieselbe entsteht ganz allmählich ohne das Voraufgehen einer Verletzung bei jugendlichen Arbeitern mit erschlafften Gelenkkapseln. Ich sah dieselbe 1mal doppelseitig, dieselbe ist also als pathologisch anzusprechen (s. Fig. 266, 267).

Die Luxation ist oft complicirt mit Fractur der Griffelfortsätze; hier ist die genaueste Untersuchung und Messung nöthig, um eine vollständige und allseitig klare Diagnosis zu stellen.

Die Handlänge, der Standpunkt der Process. styloid. zu dem Carpus etc. verdienen hier gerade so wie bei der Luxation des Carpus nach hinten zur Feststellung der Diagnosis sowie der Differentialdiagnosis die genaueste Berücksichtigung.

§. 1869. Behandlung. Die Einrichtung wird meist durch die Extension, vielleicht combinirt mit Druck auf den Carpus nach unten und hinten und auf die Vorderarmknochen nach oben und vorn, erreicht.

Eventuell wird eine starke Volarflexion mit nachfolgender Dorsalflexion zum Ziele führen.

Die Nachbehandlung besteht entweder in Anlegung eines Gipsverbandes oder, was ich vorziehen würde, in der Anwendung der permanenten Extension, in leichter volarer Flexion und Pronationsstellung über ein an der Volarseite untergelegtes Bruchbrettchen, oder in Verbindung mit der Querextension des Carpus dorsal-, der Vorderarmknochen volarwärts.

Complicirte Handgelenkverrenkungen.

§. 1870. Bei den complicirten Verrenkungen der Hand unterscheidet man 2 Arten von Verrenkungen, diejenige des Radioulnargelenkes, welches gleichbedeutend ist mit der Verrenkung des Ulnarköpfchens, und diejenige des Radiocarpalgelenkes, resp. Verrenkung des Carpus nach dem Dorsum oder der Vola hin. Schon Hippokrates empfiehlt bei der complicirten Handgelenkverrenkung die Reposition.

In der Literatur sind manche Fälle von complicirter Handgelenkluxation veröffentlicht, wobei es jedoch nicht stets über allen Zweifel erhaben ist, ob es sich nicht um Epiphysenlösungen handelte.

Einschlägige Fälle wurden mitgetheilt von Gooch, Ravaton, Paret, Tomassin, Just, Verbeck, Majorlin, Hamilton, Schinzinger, Beck, Wolf. Meist handelt es sich um eine Luxation nach hinten mit Zerreissung der Integumente an der oft volaren und äusseren Seite.

Die Vorderarmknochen treten, besonders das Radiusende, auf der Volarseite aus. Die Verrenkung findet zuweilen gleichzeitig nach der Seite, nach aussen (Gooch) statt.

Die Sehnen an der Flexorenseite sind hierbei oft stark insultirt, zur Seite geschoben, selbst zerrissen.

Die Arterien und Nerven besonders an der Aussenseite sind meist bedeutend verschoben.

Die Kapsel ist in Gemeinschaft mit den Gelenkbändern rings um das Gelenk zerrissen, meist bestehen nebenbei complicirende Fracturen der Process. styloidei, oder beider Vorderarmknochen, oder des Radius und der Ulna allein.

§. 1871. Die Behandlung der complicirten Handgelenkluxation ist eine schwierige und endgiltig noch nicht entschiedene.

Die Verletzung theilt alle Gefahren der ausgedehnteren Handgelenkverletzung und besonders diejenige der Eröffnung der Sehnenscheiden resp. sogar der Sehnenverletzung.

Hamilton stellt die Prognosis unter dem Eindrucke seines Beobachtungsfalles sehr ungünstig und räth daher von vornherein, die Resection, selbst die Amputation zu machen.

Die Fälle von Majorlin und Hamilton sind allerdings dazu angethan, den Chirurgen von der einfachen Reposition abzuhalten.

Die beiden Fälle von Gooch und Paret sind indes, zumal sie zu einer Zeit zur Beobachtung kamen, wo die jetzige antiseptische Behandlungsmethode noch nicht in Anwendung kam, entschieden dazu angethan, der einfachen Einrenkung das Wort zu reden.

Verbeck, Just resecirten primär mit Erfolg, während Beck und Wolf hierbei nicht so glücklich waren.

Bei der Entscheidung der Frage der Behandlungsmethode sind alle die Verhältnisse, welche bei den Schussfracturen erwähnt worden sind, mit entscheidend: die In- und Extensität der Verletzung der Knochen und Sehnen, sowie das Alter dieser Verletzung und das Ab- oder Vorhandensein einer entzündlichen Reaction.

Die grössere Gefahr besteht bei der Handgelenkluxation in der grösseren stärkeren Verletzung der Weichtheile, der Sehnen, der Sehnenscheiden gegenüber der Schusswunde, und in der grossen Schwierigkeit der ordentlichen Desinfection des Gelenkes und der Sehnenscheiden wie in der leichten Entwickelung von Gangrän und secundär von Sepsis in Folge der starken Weichtheilquetschung.

Wenn daher conservativ behandelt wird, so ist's vor Allem geboten, die gequetschten Weichtheile, Hautwundränder, Sehnen etc., so weit sie zerrissen und stark zerquetscht sind, abzutragen und die Wundhöhle ganz mit Jodoformgaze auszustopfen, damit das event. von dem necrotischen Hautwundrande gelieferte Secret direct von der Gaze aufgenommen und desinficirt wird, und bei dem geringsten Fieber der Verband gewechselt und das event. necrotisch Gewordene excidirt wird.

In ganz frischen Fällen, bei geringer Ausdehnung der Knochen- und Sehnenverletzung, dürfte man nach Analogie mit den Handgelenkschussfracturen voraussetzen, dass die conservativ-exspectative, antiseptische Behandlung in Verbindung mit der permanenten Extension die besten Resultate sowohl quoad vitam als quoad functionem ergiebt. Die zerrissenen Weichtheile, die Haut, die Sehnen, die event. zermalmten Knochentheile müssen natürlich je nach der Ausdehnung der Verletzung mit Scheere und Pincette entfernt, das Gelenk gehörig desinficirt und die Wunde mit Jodoformgaze ausgestopft werden. Wenn die Verletzung jedoch etwas alt (24 Stunden) ist und die geringste entzündliche Reaction besteht, so würde ich reseciren.

Nach meinen Erfahrungen, welche ich bei den complicirten Fracturen des Handgelenkes gewonnen habe, möchte ich bei etwas starker Knochenverletzung und bei der geringsten Reaction der Resection der vorstehenden Gelenkenden der Vorderarmknochen eine günstige Prognosis stellen.

Ich habe schon früher bei den Handgelenkverletzungen dieser Fälle specieller gedacht.

Gestützt auf diese Resultate und auf den Umstand, dass die Drainirung des Handgelenkes äusserst schwierig ist, dass ferner die Verletzung der Sehnen und Sehnenscheiden meist eine sehr starke ist, plaidire ich für die partielle, äusserst beschränkte Resection, desgleichen

auch, für den Fall die Verletzung schon 24 Stunden alt und der geringste Verdacht auf eine Infection vorhanden ist.

Nach der Resection muss selbstverständlich bei der grossen Einschränkung der Resectionsfläche die permanente Extension in Anwendung gezogen werden.

Complicirte Luxationen des Ulnarköpfchens.

§. 1872. Malgaigne hat 12 Fälle dieser Art gesammelt, meist bestand nebenbei eine schiefe Fractur des Radius und war das Köpfchen bald nach hinten, bald nach vorn luxirt.

Unter 8 Fällen wurde 5mal Heilung erzielt, 1mal durch Resection, 1mal durch Amputation und 3mal durch Reduction; ich habe dieselbe 2mal gesehen und jedesmal das Köpfchen resecirt (s. genaueres Kapitel: Luxation des Ulnarköpfchens).

Bei der Nachbehandlung sowohl der exspectativen Behandlung als der partiellen Resection kann nach meiner Meinung die permanente Extension nicht entbehrt werden.

Wenn nachträglich eine Entzündung des exspectativ behandelten Gelenkes einträte, so wäre augenblicklich zur Rettung der Hand die partielle Resection geboten.

Verrenkungen der Handwurzelknochen der ersten Reihe.

§. 1873. Die isolirte Luxation eines Metacarpalknochens ist ein sehr seltenes Ereigniss und kommt fast nur in Verbindung mit einer complicirten Zerreissung und Verletzung der Weichtheile vor.

Tillmanns hat nur 15 Fälle von Luxation einzelner Handwurzelknochen aus der gesammten Literatur gesammelt.

Die Seltenheit dieser Verrenkung findet in der Straffheit der die einzelnen Knochen mit einander verbindenden Gelenkbänder und Sehnen, sowie in der geringen Beweglichkeit der Knochen unter einander ihre Erklärung.

§. 1874. Luxation des Os pisiforme. Das Os pisiforme scheint seinen Platz am Os triquetrum noch zu allererst, sei es durch directen Stoss, sei es durch eine plötzliche gewaltsame Contraction des Flex. carpi ulnaris, verlassen zu können. Einen solchen Fall theilt Fergusson mit; diese Verletzung hat wenig Bedeutung, da das Os pisiforme baldigst wieder in der Umgebung neue Anheftungspunkte gewinnt und dem Muskel einen neuen Fixationspunkt verleiht.

Gros hat ebenfalls eine Luxation des Os pisiforme durch die Contraction des Flex. carpi ulnaris beobachtet.

§. 1875. Luxation des Os naviculare und lunatum. Von den übrigen Knochen der Handwurzel luxirte relativ noch am häufigsten das Os naviculare und Os lunatum.

Erichsen hat eine Luxation des Os lunatum durch Fall auf die gewaltsam gebeugte Hand entstehen sehen.

Eine Luxation des Os naviculare, complicirt mit Fractur des

unteren Endes des Radius, berichtet Cooper, das Fragment war mit dem Os naviculare auf das Dorsum der Hand geworfen.

Es ist sehr fraglich, ob es sich hier nicht um eine einfache Fractur des Radius handelte.

Das Os lunatum luxirt bald auf das Dorsum, bald in die Vola manus und zwar im letzteren Falle durch übermässige Dorsalflexion. Chisolm resecirte beim Misslingen der Reposition das Os lunatum mit Glück.

Bei der Luxation in die Vola, entstanden durch übermässige Dorsalflexion, wird man zur Reposition eine forcirte Dorsalflexion machen und durch Druck den verrenkten Knochen der Oeffnung entgegenführen müssen, während man allmählig wieder zur Volarflexion zurückkehrt. Bei der Luxation eines Knochens auf das Dorsum, entstanden durch übermässige Volarflexion, muss man den umgekehrten Weg einschlagen. Im Falle des Misslingens der Einrenkung würde man nach dem Beispiele von Chisolm die Resection des betreffenden Knochens ausführen.

Die Luxationen der einzelnen Knochen der ersten Handwurzelreihe sind meist mit Verletzung der äusseren Weichtheile complicirt. Sie

Fig. 268.

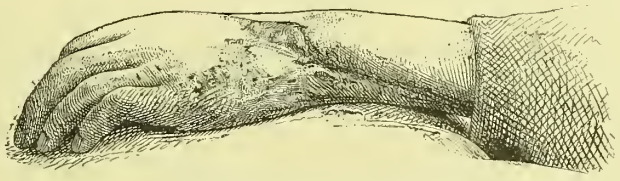

Luxatio complic. ossis ham.
Resectio. Adolfs, Joh., 27 Jahre, Schiffsknecht aus Köln, aufgenommen 13. Nov. 1884.

entstehen fast ausnahmslos durch Zersprengen von Schiessgewehren und durch Maschinenunglück. Die Sehnen und die Haut sind in sehr ausgedehntem Massstabe zerrissen. Im A. Cooper'schen Falle war die Zerstörung der Weichtheile, der Haut, der Sehnen eine ausgedehnte und betraf $^2/_3$ des ganzen Handgelenkumfanges, das Os naviculare war ganz aus der Verbindung mit seinen anstossenden Knochen herausgehoben.

Mougeot von Bruyères (Malgaigne l. c.) erwähnt einen Fall, wo ein Zimmermann, welcher 30′ hoch auf die Palma manus gefallen war, sich eine $1\,^1/_2$″ lange Wunde in der Palma zugezogen hatte. Durch diese Wunde war das Os lunatum hindurchgetreten und hatte nur noch durch einzelne ligamentöse Stränge Verbindungen mit der Tiefe. Dieselbe wurde getrennt und die Wunde heilte innerhalb 2 Monaten, ohne die geringste Störung zurückzulassen. Die Bewegungen waren frei.

Ich sah einen Fall, wo das Os lunatum volarwärts ausgetreten war; gleichzeitig war das Gelenk am Dorsum eröffnet und die Sehnen bedeutend verletzt. Beifolgende Zeichnung giebt das Resultat, welches mittels der permanenten Extension erzielt wurde (Fig. 268).

In allen Fällen von complicirten Luxationen eines einzelnen Handwurzelknochens sind die Zerstörungen der Weichtheile so gross,

dass die Verrenkung des Wurzelknochens neben den andern Verletzungen in den Hintergrund tritt.

§. 1876. Behandlung. Bei der totalen Verrenkung eines einzelnen Knochens kann kein Zweifel darüber herrschen, zumal wenn die Verbindung mit der Umgebung eine sehr geringe ist, dass man nun, wie Schinzinger, Stromeyer es auch vorschlagen und Cooper für das Os naviculare und W. Velpeau für das Os triquetrum, ich für das Os hamatum ausführte, die Resection des Knochens zu machen hat.

Luxation der Knochen der zweiten Handwurzelreihe.

§. 1877. Die totale Verrenkung der 2. Handwurzelreihe ist äusserst selten.

Casuistik. Tillmanns fand nur eine Luxation der 2. Handwurzelreihe auf die Dorsalfläche der ersten.

J. L. Petit that ihrer zuerst Erwähnung und sagt von ihr, dass die Symptome derselben sehr der Luxation der 1. Reihe des Carpus glichen.

Malgaigne kennt nur 2 Fälle dieser Art. Den ersten beobachtete er selbst, den zweiten Maisonneuve.

Der Fall Malgaigne's betrifft ein Individuum, welches mit der Hand in eine Maschine gerathen war, die 2. Handwurzelreihe war nach vorn luxirt. Es entstand Brand und bei der Autopsie zeigte sich, dass die Handwurzelknochen der 2. Reihe an dem Vorderarmknochen hinaufgewichen waren.

Der 2. Fall, welcher von Maisonneuve beobachtet wurde, ist genauer beschrieben.

Ein Mann wurde nach einem Fall aus der Höhe von 40 Fuss sterbend in das Hôtel Dieu gebracht. Das Handgelenk schien nach hinten luxirt. Die Hand war um mehrere Linien verkürzt; einige Linien unter den Griffelfortsätzen befand sich an der Vola ein querer Knochenvorsprung von $3^1/_2$‴ Höhe, am Dorsum lag eine bedeutend höhere (7‴) Erhabenheit mit darunter liegender Vertiefung, gegenüber der Querfalte des Handgelenkes. Die Finger waren flectirt und konnten nur mühsam gestreckt werden. Die Einrenkung gelang an der Leiche nach einer einfachen Extension.

Die 2. Handwurzelreihe ritt auf der ersten mehr als $3^1/_2$‴ und war nach hinten verrenkt. Das Os naviculare war zum Theile mit dem Multangulum majus noch in Verbindung geblieben. Ein Theil des Os triquetrum war mit dem Os pisiforme dem Os hamatum gefolgt. Die vorderen und hinteren und ebenfalls die seitlichen Gelenkbänder zwischen der 1. und 2. Handwurzelreihe waren zum grössten Theil zerrissen.

In diesem Falle lag also zum grossen Theile eine Luxation zwischen der 1. und 2. Handwurzelreihe vor; indes war auch zum Theile das Radiocarpalgelenk luxirt.

Després hat im Jahre 1875 einen Fall der Société de Chirurgie in Paris vorgestellt. Die Luxation war unvollständig und nach der Vola hin eingetreten. Der obere Rand der 2. Handwurzelreihe war, wie die Commission nachwies, 12 mm nach oben gerückt. Zur genauen Feststellung wurde die Gelenklinie zwischen Os multangulum und Metacarpus des Index benutzt. Die Einrenkung gelang durch forcirte Flexion.

Der früher erwähnte Fall von Handgelenkluxation, von welchem Wolf das Präparat in der chirurgischen Gesellschaft demonstrirte, zeigt, dass es sich ebenfalls um einen combinirten Fall von Luxation des ganzen Carpus und der 2. Handwurzelreihe handelt, weil den durch die Hautwunde aus-

getretenen Vorderarmknochen noch das Os lunatum und ein Theil des Os naviculare und triquetrum anhingen.

Ich habe einen ähnlichen Fall entstehen sehen und augenblicklich noch in meiner Behandlung. In diesem Falle war durch eine Maschinenverletzung der Gelenkkopf, das Os hamatum und capitatum dem anhaftenden, mithin noch fest verbundenen Metacarpus nach der Vola hin luxirt; die Verletzung war eine ausserordentlich grosse und das obere Ende des Os hamatum prominirte nach der Vola hin.

Durch eine 2″ lange, grosse Wunde der Palma manus konnte man den freien Kopf des Os hamatum abpalpiren und nach unten zu den entsprechenden Metacarpis verfolgen. Beide Metacarpalknochen hatten ihre Verbindung mit den benachbarten Metacarpalknochen verloren und konnte der untersuchende Finger zwischen dem 3. und 4. Metacarpalknochen bis zum Kopfe desselben vordringen.

Es war gleichfalls möglich, die Nische des Os triquetrum und lunatum für das Os hamatum und capitatum abzupalpiren. Die Haut war stark zerrissen und der grosse Schleimbeutel eröffnet, die Sehnen des Flex. subl. und profund. waren stark gezerrt und nach innen verschoben; die Muskeln des Kleinfingerballens total zerrissen; das Os hamatum und capitatum wurden exstirpirt.

Der Verlauf war anfänglich in Folge von Gangrän des Hautrandes ungünstig, indes das schliessliche Resultat ein relativ gutes.

§. 1878. Symptome. Der objective Symptomencomplex gleicht sehr der Luxation im Radiocarpalgelenke, indes wird die aufmerksame Untersuchung gleich klarlegen, dass a) die Entfernung der Fingerspitze vom oberen Rande des hinteren Vorsprunges geringer ist als vom Mediocarpalgelenke der gesunden Seite, und dass b) das Radiocarpalgelenk meist erhalten ist und das untere Ende des Os lunatum sich unterhalb der Griffelfortsätze befindet. Die Verrenkung ist meist complicirt mit Weichtheilverletzung, so dass die Palpation die Diagnosis erleichtert.

Die Behandlung schliesst sich derjenigen der Luxation der ersten Handwurzelreihe vollkommen an.

Subcutane, partielle isolirte Verrenkung der Knochen der zweiten Handwurzelreihe.

§. 1879. Die subcutanen, partiellen, isolirten Verrenkungen der Knochen der 2. Handwurzelreihe sind äusserst selten, nur das Os hamatum und capitatum scheint der Luxation mit ihren oberen kopfförmigen Enden unterworfen zu sein.

Es ist ferner eine bekannte Thatsache, dass bei Webern etc. die Beweglichkeit zwischen der 1. und 2. Handwurzelreihe bedeutend vermehrt ist und dass in Folge dessen auch die Festigkeit dieser Gelenkverbindung sehr leidet. Bei jeder starken Flexion springt der Kopf des Os capitatum und des Os hamatum am Rücken bedeutend vor. Diese Beobachtung kann man in der chirurgischen Praxis täglich bestätigt finden.

Putégnat erwähnt einen Fall, wo diese spontane Luxation durch die Gewohnheit, täglich eine grosse Anzahl von Flaschen zu entkorken, entstand.

Cooper, Hamilton, Labatt, Chopart, Boyer, Richerand etc. sahen ähnliche Fälle.

In diesen Fällen ist die Luxation eine habituelle, es verrenkt sich der Kopf allmählig durch die häufig wiederkehrenden Flexionen der Hand.

In den Fällen von Richerand entstand bei einer Frau die Luxation unter Krachen durch krampfhaftes Umfassen des Bettrandes beim Verarbeiten der Wehen.

Cooper sah dieselbe indes durch Fall auf den Handrücken entstehen; ich sah dieselbe gleichfalls durch Fall aus einer Höhe von 30′ mit dem Handrücken auf einen Pumpenrand entstehen. Der Fall ist schon früher wegen seiner vielen begleitenden Fracturen erwähnt. Hueter erwähnte einen gleichen Fall.

Das obere Ende des Os capitatum und hamatum bilden einen gemeinschaftlichen Kopf, welcher in der entsprechenden Gelenkvertiefung der Ossa naviculare, lunat. und triquetrum articulirt und andererseits mit den Metacarpis des Mittel-, Ring- und kleinen Fingers so fest verbunden ist, dass in der letzteren Verbindung keine Bewegung möglich ist. Bei starker Beugung der Hand springt daher der gemeinschaftliche Gelenkkopf auf dem Dorsum stark vor.

Bei einer starken übermässigen Volarflexion der Hand, z. B. durch Fall auf den Handrücken, auf die unteren Enden der Metacarpalknochen, zerreissen die Ligg. carpi dorsalia und der gemeinschaftliche Kopf des Os capitatum und hamatum, oder der Kopf des Os capitatum allein luxirt nach dem Rücken hin.

Für gewöhnlich springt der Kopf des Os capitatum radialwärts am stärksten hervor, weil er vollständig unbeweglich mit dem Carpalknochen des Mittelfingers verbunden ist, während nach der Ulna hin das Os hamatum weniger stark vorspringt.

Die Luxation ist für gewöhnlich nur eine partielle, weil die Gelenkverbindung zwischen den beiden Ossa multang. majus et minus und Os naviculare erhalten bleibt; wenn dieselbe gelöst wird, so haben wir die vollständige Verrenkung des Mediocarpalgelenkes vor uns, wovon wir eben schon gesprochen.

§. 1880. Symptome. Auf dem Rücken der Hand findet man in der Verlängerung des Mittelfingers nach oben eine stark prominirende Geschwulst, welche den Bewegungen des Mittelfingers folgt. Die Sehne des Ext. digit. communis ist durch den Kopf des Os capit. nach innen, die des Flexor carpi rad. long. nach aussen verschoben. Der Zeigefinger ist zuweilen vom Mittelfinger etwas entfernt und seine Annäherung an den Mittelfinger ist schmerzhaft; der Mittelfinger ist verkürzt.

Die Behandlung besteht in Reduction des Kopfes durch Extension des Mittelfingers und gleichzeitig ausgeübten Druck auf den Kopf, ferner in Application eines Gipsverbandes; ich würde den Mittelfinger der supinirten Hand dorsalwärts flectiren und extendiren, während der Kopf durch Extension des Os hamatum quer nach vorn (volarwärts) geleitet würde.

Die Verrenkungen der Metacarpalgelenke.

Luxatio carpo-metacarpea.

§. 1881. Allgemeines. Die Verbindung zwischen der 2. Reihe des Carpus und dem entsprechenden Metacarpus ist eine ausserordentlich feste, weshalb die Verrenkung in diesem Gelenke eine sehr seltene ist.

Die Verrenkung befällt fast ausnahmsweis nur erwachsene männliche Individuen; der jüngste Patient war nach Malgaigne ein Gymnasiast. Die zwei ältesten waren 45 und 60 Jahre.

Luxation des Metacarpus des Daumens.

§. 1882. Die Luxatio carpo-metacarpea pollicis kommt häufiger zur Beobachtung und tritt hier je nach der Richtung der Verrenkung in 2 Formen, als dorsale und volare Luxation, und je nach der Vollständigkeit gleichfalls in 2 Unterarten, als complete und incomplete auf.

Diese Luxation wurde zuerst im 17. Jahrhundert erwähnt. J. L. Petit spricht von den Luxationen nach allen Seiten hin.

Boyer giebt zuerst einen glaubwürdigen Bericht über eine Luxation nach hinten, Cooper, Delius erwähnen eine solche nach vorn; erstere sah ich 3mal.

Nach Callisen ist die Luxatio carpo-metacarpea häufiger als alle Luxationen des Daumens.

Unvollständige Verrenkung des Metacarpus des Daumens nach hinten.

§. 1883. Die incomplete Luxation ist die häufiger vorkommende. Malgaigne berichtet über 6 Fälle. Ich sah ebenfalls 3 gleiche Fälle.

Albert, René theilten einige Fälle dieser Art mit.

Der Mechanismus der Entstehung dieser Luxation ist ein verschiedener, bald entsteht sie durch forcirte Ein- und Vorwärtsbeugung des Metacarpus (Volarflexion und Adduction in meinen 3 Fällen), bald durch starke Rückwärtsdrängung des ganzen Metacarpalknochens; in dem ersten Falle ist die Gewalteinwirkung eine indirecte, im zweiten entweder eine directe oder indirecte, indem hier die Luxation durch Dorsalflexion entsteht.

Fall auf die Volarfläche des Daumens ruft meist eine dorsale Luxation der 1. Phalanx, zuweilen des 1. Metacarpus hervor.

Meist entsteht die Luxation (Fälle Bérard, Michon, Demarquay) durch Fall auf den Daumenballen, selten auf den äusseren Rand der Hand (Fall Boyer), auf die ausgestreckte Hand (Malgaigne).

Die Basis des 1. Metacarpus bildet am Dorsum auf dem Os mult-ang. maj. einen kleinen, selten einen stärkeren Vorsprung, während dementsprechend auch das Os multang. maj. in der Palma weniger oder stärker prominirt. Im letzteren Fall sind die Sehnen des Ext. pollicis long. resp. des Ext. brev. und Abductor pollicis mehr minder

emporgehoben; die Tabatière erscheint durch das Ausweichen des Os multang. maj. vertieft.

Der Mittelhandknochen und die Phalanx des Daumens sind meist leicht gebeugt, selten gestreckt (Michon, Malgaigne und ein Fall von mir) und die Streckung schmerzhaft.

Die Basis des Metacarpus kann man durch starke Flexion und Adduction des Daumens der Palpation entgegenführen.

Wenn die Luxation nicht eingerichtet wird, so leidet die Function bedeutend. Die Einrichtung gelingt indes leicht, selbst bei relativ alter Luxation durch Druck auf das obere Ende des Metacarpus. Zur Erhaltung des wieder leicht austretenden Metacarpus ist's nöthig, einen Gipsverband anzulegen mit einer auf die Basis des Metacarpus aufgelegten Compresse.

Trotzdem gelingt die dauernde exacte Reposition selten, gleichfalls in meinen Fällen nicht; zum mindesten bleibt eine leichte Prominenz bestehen.

Nachträglich habe ich einen Fall mittelst permanenter Extension wirksam behandelt, es blieb nicht die geringste Verstellung zurück. Der Daumen wird durch die Extension stark dorsalwärts gerichtet.

Es wurde die supinirte Hand durch eine longitudinale Extension in ulnare Adduction nach innen gestellt, während der Daumen nach aussen und stark nach hinten extendirt.

Vollständige Verrenkung nach hinten.

§. 1884. Malgaigne hat nur 4 Fälle davon sammeln können; einen von Michon, einen von Bourguet und 2 selbst beobachtete. Hueter, Fergusson sahen dieselbe mehreremals, ich 1mal.

Diese Luxation entsteht ebenfalls, wie die unvollständige, entweder durch starkes Beugen nach der Vola hin oder durch Umstossen nach hinten.

Die Basis des Metacarpus ist bedeutend nach oben, 2—4‴, selbst bis zum Process. styloid. radii gestiegen, gleichzeitig nach hinten und etwas nach innen in die sogen. Tabatière gerichtet.

Der verkürzte Daumen ist bald gestreckt nach innen und vorn verschoben, bald nach der Palma hin flectirt; in einzelnen Fällen ist die Streckung unmöglich, in andern die Beugung schmerzhaft und beschränkt, in wiederum andern nur die Ab- und Adduction behindert bei ungestörter Flexions- und Extensionsmöglichkeit.

Die Einrenkung ist meist leicht und wird am besten durch die Extension und Druck erreicht; es tritt oft ein Recidiv ein; im Falle des Misslingens empfiehlt Malgaigne einen Pfriemen in die Gelenkfläche einzusetzen und mittelst desselben die Basis des Metacarpus zurückzudrängen.

Auf jeden Fall ist's geboten, in den Fällen, wo eine grosse Neigung zu Recidiven besteht, den Daumen etwas zu überstrecken und in dieser Stellung zu extendiren und event. eine Querextension der Basis des Daumens nach vorn ausführen zu lassen (s. Extensionsbehandlung).

Die supinirte Hand wird nach unten und innen, der Daumen longitudinal und gleichzeitig nach aussen und hinten extendirt, während

gleichzeitig eine Heftpflastercirkeltour das centrale Ende des Metacarpus des Daumens umfasst und denselben nach vorn extendirt.

Ich habe in einem Falle die Einrenkung durch dorsale Hyperflexion und Druck erzielt.

Für den Fall die Retention der complet luxirten Basis misslänge, so würde ich das Gelenk eröffnen und das Gelenkende event. durch die Naht fixiren.

Verrenkung des ersten Metacarpus nach vorn.

§. 1885. A. Cooper beschreibt diese Luxationsform als die häufigere, während alle anderen Chirurgen nichts von derselben zu melden wissen.

Vidal de Cassis und Wernher haben eine unvollständige Verrenkung dieser Art gesehen, welche sich leicht einrenken liess, indes sich auch wieder ebenso leicht ausrenkte.

Die Basis des Metacarpus steht nach ihm vor dem Os mult-ang. maj.

Der Gelenkkopf bildet vor dem Metacarpus des Zeigefingers eine kleine, durch die entzündliche Geschwulst und durch die Muskulatur verdeckte Prominenz.

Der Daumen ist nach rückwärts gebogen und kann dem kleinen Finger nicht opponirt werden; die Bewegungen der Phalangen gegen einander sind frei.

Cooper lässt zur Einrichtung, welche leicht gelingt, den Daumen durch Zug extendiren und nach der Palma flectiren. Wenn die Einrenkung nicht gelingt, empfiehlt Cooper, den Daumen sich selbst zu überlassen, weil sich ein gutes Gelenk bilde. Heute würde man im Falle des Misslingens der Einrenkung jedenfalls operativ die Theile blosslegen und den Gelenkkopf einrenken event. durch Naht fixiren.

Durch die Extension in volarer Flexion des Daumens und durch dorsale Querextension der Basis nach hinten wird die Retention nach der Reposition stets gelingen.

Verrenkung der Metacarpi der übrigen Finger.

§. 1886. Malgaigne hat nur 3 Beobachtungen gesammelt; eine von Bourguet des 2. Metacarpus nach vorn, zwei von Blandin und Roux nach hinten.

Bourguet entdeckte an der Palma unterhalb des Lig. carp. annul. metacarpi indicis einen Knochenvorsprung, welcher bei dorsaler Flexion des Zeigefingers bedeutender prominirte und den Bewegungen des Fingers folgte; am Dorsum manus entsprach der betreffenden Stelle eine Vertiefung, oberhalb derselben lag eine Prominenz, gebildet vom Os multang. maj. und minus. Der Finger war $1\frac{1}{2}$—$2'''$ verkürzt.

Der Fall von Blandin ist zweifelhaft wegen der gleichzeitig bestehenden Crepitation.

Hamilton theilt noch einen Fall, Luxation des zweiten Mittelhandknochens nach vorn, entstanden durch Schlag eines Hammers auf den Rücken und einen zweiten und dritten des zweiten und dritten Metacarpus nach hinten gleichfalls durch directe Gewalt und einen

vierten des zweiten Metacarpus durch Fall auf die geschlossene Hand entstanden, mit. Maurice sah einen des vierten Metacarpus.

Foucher sah gleichfalls eine Dorsalluxation des 1. und 2. Metacarpus, es bestand gleichfalls eine Fractur des 3. Metacarpus mit Weichtheilverletzung.

Diese Fälle sind im Allgemeinen oft complicirt und entstehen z. B. durch das Zerspringen eines Gewehrlaufes.

Zwei Fälle sind bekannt, wo alle Metacarpi luxirt waren, 1mal nach der Vola und 1mal auf das Dorsum.

Der letztere Fall kam auf der Abtheilung von Gosselin vor. Albert sah bei einem 62jährigen Manne die gleiche Luxation, dieselbe war im 18. Lebensjahre entstanden. Vigaroux hat das Präparat des Falles Gosselin der Société anatomique demonstrirt.

Den anderen Fall beobachtete Tillaux in vivo bei einem 20jährigen Jünglinge. Derselbe war auf den Rücken der Hand gefallen. Die Hand stand in Volarflexion, Extension war unmöglich. Auf dem Rücken bestand eine Einsenkung vor der 2. Handwurzelreihe. Die Reduction gelang durch Extension und Druck.

Ein gleicher Fall von Hamilton gehört hierher, derselbe entstand durch Schussverletzung. Die Hand war auf der Rück- und Ulnarseite complicirt verletzt. Die Handwurzelknochen waren nach vorn, die Metacarpalknochen nach rückwärts verschoben.

Die Beweglichkeit der Finger hatte nach der Verletzung nicht besonders gelitten, alle Bases der vier Mittelhandknochen des zweiten bis fünften Fingers waren nach vorn luxirt.

Die Symptome sind folgende: Entsprechend der Richtung der Luxation sieht man auf dem Dorsum die Vertiefung, resp. Erhöhung, welche in der Vola der Erhöhung, resp. Vertiefung entspricht. Der betreffende Finger ist bis 2‴ verkürzt; der Kopf des Metacarpus geht allmählich in das normale Niveau zurück. Durch dorsale und volare Hyperflexion prominirt, resp. schwindet die Protuberanz mehr.

Die Reposition gelingt leicht durch Extension, volare oder dorsale Hyperflexion und Impulsion nach unten und vorn, resp. hinten. Zur Erzielung der dauernden Reposition empfehle ich die longitudinale Extension des gestreckten Fingers leicht dorsal- oder volarwärts und die Querextension der Basis des Metacarpus nach der entgegengesetzten Seite.

Complicirte Verrenkungen im Carpometacarpalgelenke.

§. 1887. Dieselben sind in der Literatur wenig bekannt. Der eben erwähnte Fall von Hamilton gehört hierher.

Schinzinger theilt einen Fall mit von der Freiburger Klinik, wo der dritte und vierte Metacarpus aus der Wunde hervorstand. Patient starb am 3. Tage nach der Exarticulation an Tetanus.

In einem Falle von Cooper, von Norris erfolgte ein tödtlicher Ausgang, in einem solchen von Düsterberg und von Pucky trat nach der Resection der Basis des Metacarpus Heilung ein.

§. 1888. Behandlung. Die letzteren Beobachtungen fordern entschieden zur Resection der Basis des Carpalknochens auf. Die Gefahr der Reposition, welche keinen einzigen günstigen Verlauf unter

den bekannten Fällen zu verzeichnen hat, liegt nahe und hat ihre Erklärung in der starken Quetschung, in der Sehnenverletzung und ganz besonders in dem Umstande, dass die reponirte Basis zwischen zwei benachbarten Knochen zu fest eingeklemmt wird und in Folge dessen Sepsis entsteht. Die Drainirung ist sehr schwierig auszuführen, z. B. bei der Luxation des dritten Metacarpus ist gleichzeitig mit dem Carpometacarpalgelenke das Mediocarpalgelenk eröffnet.

Bei einer frischen Luxation würde ich unter den heutigen Verhältnissen trotzdem reponiren und die Verletzung ganz exspectativ behandeln; wenn indes die Verletzung einige Tage alt wäre, oder wenn eine leichte entzündliche Infiltration bestände, so würde ich reseciren, weil hierbei die Drainirung viel vollkommener erreicht wird. Hierbei müsste man der Hand eine derartige Position geben, dass das Drainrohr nach unten sieht. Dies ist ganz besonders aus oben erwähnten Gründen im dritten Carpometacarpalgelenke nöthig. Die Hand würde am besten in Supination gestellt; gleichzeitig wäre sowohl bei der exspectativen Behandlung als bei der Resection die Anwendung der permanenten Extension geboten, damit die Gelenkspalte, resp. Wundhöhle geöffnet werde.

Verrenkungen im Metacarpophalangealgelenke.

§. 1889. Die Verrenkung des Daumens ist die am häufigsten beobachtete. Hey war der erste, welcher auf diese Verrenkung die Aufmerksamkeit leitete.

Diese Verrenkung hat durch die Fehlgriffe der Diagnosis und die Schwierigkeit der Reposition eine traurige Berühmtheit erlangt.

§. 1890. Häufigkeit der Luxation. Gurlt berechnet aus einer grösseren Anzahl von Luxationen auf diejenige des Daumens 4,88% und die der übrigen Finger 1,16% aller Luxationen. Weber sah unter 198 Luxationen 20 an den Fingern.

Nach Krönlein kamen unter 400 Luxationen 27 der Metacarpophalangealgelenke vor = 6,7%. Malgaigne sah die complete Luxation unter 500 Fällen nur 17mal = 3%.

Die Metacarpophalangealgelenke sind beweglicher als die carpometacarpalen, werden ferner meist von einem längeren Hebelarme von dem ganzen Finger aus angegriffen, so dass die grössere Häufigkeit der Luxation in diesem Gelenke hierdurch genügende Erklärung findet. Die Luxation gehört fast ausnahmlos dem mittleren Alter und dem männlichen Geschlecht an. Dieselbe kommt selten im kindlichen Alter vor. Malgaigne sah dieselbe 2mal, Michel 2mal, Blandin 3mal, ich 2mal im Alter vom 5.—12. Jahre.

Die Basis der Phalanx tritt mit Vorliebe nach hinten und zwar, entgegengesetzt zu Leva's Behauptung, meist vollständig, selten unvollständig aus.

Die unvollständige Luxation des Daumens nach hinten (s. Fig. 269 und 270).

§. 1891. Pailloux hat zuerst durch Versuche an der Leiche auf die Leichtigkeit der Entstehung derselben hingewiesen.

Leva berichtet von 1, Bourguet von 2, Malgaigne von 2 Fällen, ich sah dieselbe einmal.

Die Luxation entsteht durch Fall auf die volare Daumenfläche.

Die Basalphalanx des Daumens bildet mit ihrer Basis leichter auf dem Rücken einen bis $3^1/_2'''$ hohen Vorsprung und steht selbst in Streckung fixirt. Der Kopf des ersten Metacarpus springt nach vorn etwas vor, der Daumen ist nicht verkürzt.

Die Gelenkfläche der ersten Phalanx bleibt zum Theile mit dem dorsalen Theile der Gelenkfläche des Metacarpalknochens in Contact.

Die Einrichtung gelingt am besten durch Beugung des Daumens und Druck auf die Basis der Phalanx nach unten und vorn.

Die vollständige Verrenkung des Daumens nach hinten.

§. 1892. Dieselbe entsteht fast ausnahmlos indirect, durch Fall auf die Volarseite des Daumens, sehr selten durch eine direct das Dorsum der Phalanx betreffende Gewalt.

§. 1893. Anatomie des Metacarpophalangealgelenkes und der Luxation des Daumens nach hinten. Eine sehr gute Beschreibung über die Anatomie des Gelenkes und den Mechanismus der Luxation haben Günther, Faraboeuf etc. gegeben.

Die Metacarpophalangealgelenke erlauben im Wesentlichen nur Bewegungen um die Querachse. Die Form des Gelenkes ist eine derartige, dass man hieraus eine weit grössere Beweglichkeit deduciren sollte. Die Köpfe der Metacarpi haben ausser der convexen Wölbung von vorn nach hinten eine fast ebenso starke von einer Seite zur andern (in der queren Richtung). Der Gelenkkopf bildet also, streng genommen, eine Kugeloberfläche, oder besser gesagt, einen länglichen Streifen derselben mit einem grösseren Durchmesser von vorn nach hinten und einen kleineren von einer Seite zur andern. Die Basis der ersten Phalanx sowie die Gelenkpfannen hingegen zeigen diesen Unterschied nicht, so dass dieselben in grosser Ausdehnung über den Kopf von vorn nach hinten gleiten können, indes nicht von der einen Seite zur andern, weil in dieser Richtung die Kugeloberfläche zu schmal ist. Die Basis der ersten Phalanx ist mit dem Kopfe durch eine straffe fibröse Kapsel und zwei starke Seitenbänder verbunden. Die seitliche Bewegung des Daumens resp. der Finger ist hauptsächlich durch die betreffenden radialen und ulnaren Seitenbänder gehindert, und diese Gelenkbänder sind es daher, welche den Gelenken den Character eines Charniergelenkes aufdrücken. Dieselben setzen sich beiderseits an die Querachsen der Gelenkköpfe an und fixiren die Phalangen gegen die Metacarpi und formen erst das Gelenk für alle Positionen ausser der gestreckten Stellung, in welcher eine leichte seitliche Verschiebung gestattet ist, zu einem Charniergelenke um.

Die Seitenbänder gestatten den Phalangen deshalb nur in der Streckung eine leichte seitliche Bewegung, weil ihre Ansatzpunkte an den Köpfen der Metacarpi mehr nach hinten liegen, wodurch es bedingt ist, dass die Seitenbänder bei gestreckten Fingern etwas erschlafft sind, so dass demnach in

dieser Stellung das leichte Abweichen der Phalanx nach der Seite hin nicht gehindert wird. Die Flexion und Extension wird ebenfalls durch einen eigenen Bandapparat gehemmt. Von den Seitenbändern gehen starke, sich kreuzende, transversale Fasern zur vorderen Fläche der dicken fibrösen Gelenkkapsel, dieselbe verstärkend, hin.

Die transversalen Fasern überbrücken die Sehnenscheide und dienen denselben als Rolle. In dieser Rolle sind am Daumen Sesambeine eingelagert. Das mediale Sesambein ist kleiner und fester, das laterale (radiale) breiter und weicher.

Der zwischenliegende Theil des Ligamentes heisst auch Lig. intersesamoideum. Die transversalen Fasern schicken ausserdem um das Gelenk herum Züge zur Dorsalfläche, so dass das Gelenk auch am Dorsum verstärkt und die Sehnen fixirt werden.

Die transversalen, um das Gelenk herumgehenden Fasern bilden durch ihren Zusammenhang mit den Seitenbändern einen festen Bandring um den Gelenkkopf herum und setzen der Verrenkung grosse Hindernisse in den Weg.

Faraboeuf beschreibt die Seitenbänder für den Daumen etwas anders. Er unterscheidet an denselben zwei Unterarten, zuerst die nach hinten gelagerten Ligg. metacarpo-phalangealea und die vorderen metacarpo-sesamoidea. Die ersteren gehen von dem Metacarpus an die Phalanx, die anderen an das betreffende Sesambein. Von den Sesambeinchen gehen ausserdem nach vorn zur Basis der Phalanx die Ligg. phalango-sesamoidea; dieselben sind äusserst kräftig und reissen nie ein, so dass das Os sesamoid. stets der Basis der Phalanx folgt.

Von den Seitenbändern ist das interne das stärkere, dasselbe reisst daher auch am seltensten vollständig ein, während das externe häufig vollständig zerrissen ist.

§. 1894. Mechanismus der Daumenluxation. Bei der Dorsalluxation, welche stets durch einen Fall auf die Volarfläche des Daumens entsteht, wird die erste Phalanx stark dorsalwärts flectirt. Dieselbe stemmt sich hierbei mit ihrem hinteren Rande auf die hintere Fläche des Metacarpalgelenkkopfes auf, durch welches der vordere Rand der phalangealen Pfanne abgehebelt wird; die vordere Kapsel wird hierbei stark gespannt und reisst endlich bei übermässiger dorsaler Flexion quer ein. Im Momente, wo die vordere Kapsel quer einreisst, steht die Phalanx mit ihrer Basis senkrecht auf dem Metacarpuskopfe auf und es gleitet dieselbe auf den Rücken desselben, auf welchem sie fast ausnahmslos senkrecht stehen bleibt, während die zweite Phalanx durch die übermässige Spannung der Flexorensehne meist flectirt wird (s. Fig. 271 und 272).

Die senkrecht auf dem Rücken des Metacarpus aufgerichtete Basalphalanx zieht nothwendiger Weise die vordere Kapsel mit dem anheftenden Lig. intersesamoid. und den Sesambeinen und die daran anhängenden Muskeln (die kürzeren Flexoren und den Adductor pollicis) nach hinten nach und spannt hierbei die Kapsel und das Lig. intersesamoid. oder die Ligg. phalango-sesamoid. (Faraboeuf) quer über den Kopf des Metacarpus.

Die Sehne des langen Flexor muss, festgehalten von dem Lig. intersesamoid., der Phalanx folgen und wird ebenfalls über den Kopf des Metacarpus hinüber angespannt; hierdurch ist die Flexionsstellung der zweiten Phalanx bedingt. Die Spannung der Sehne des langen Beugers, des Kapselringes und ganz besonders die Dehnung des kürzeren Beugers, dessen beide Köpfe den Kopf des Metacarpus von beiden Seiten umgreifen, reichen hin, die Fixation der ersten Phalanx auf dem Rücken des Metacarpus zu erklären.

Der abgerissene Theil der vorderen Kapsel mit dem Lig. intersesamoid. kann zuweilen unter dem Zuge des kurzen Beugers volarwärts über den Gelenkkopf hinübergespannt werden, so dass der Gelenkkopf von ihr bedeckt wird, oder dieselbe folgt sammt den Sesambeinen und der Sehne des Flexor

pollicis long. dorsalwärts der Basis der ersten Phalanx bis auf den Rücken desselben und wird daselbst durch die gespannte Beugesehne interponirt. Die Beugesehne soll sich indes auch selbst interponiren oder, was noch wahrscheinlicher ist, um den ulnaren Rand des Metacarpuskopfes herumschlagen können.

§. 1895. Leichenexperimente. Bei den Leichenexperimenten gelingt die Hervorrufung der Luxation meist nur durch gleichzeitiges Einreissen der Lig. lateralia, besonders des Lig. lat. radiale und häufig auch des Musc. flex. brevis radialis, während das Lig. lat. uln. und der Musc. flex. brevis uln. oft nur ulnarwärts verschoben sind. Das ulnare Sesambeinchen folgt denselben.

Bei der incompleten Luxation ist das Lig. lat. rad. meist nur im vorderen Abschnitte des Lig. metacarpo-sesamoid. eingerissen. Bei der completen ist das Lig. lat. rad. ganz zerrissen, während das innere nur zum Theile eingerissen oder auch ganz ungetrennt ist. Der Flex. brevis ist ebenfalls meist zum Theile und zwar an der äusseren Seite eingerissen, der Flex. brevis uln. ist oft nur nach aussen verschoben. Der Flex. pollicis long. luxirt in Verbindung mit dem internen Sesambein nach innen, während das grössere äussere Sesambeinchen auf das Dorsum des ersten Metacarpus luxirt. Die dorsalflectirte Phalanx ist hierbei ulnarwärts geneigt.

Nur in Ausnahmefällen, wenn das Lig. lat. int. ganz zerreisst, weicht die Flexorsehne nach aussen und das Os sesamoid. int. luxirt gleichfalls auf den Rücken des Dorsum. Die dorsalflectirte Phalanx ist hierbei stark radialwärts geneigt.

Das Sesambein sitzt bald nur auf dem Halse, bald weiter nach hinten auf dem Rücken des Metacarpus. Der Abduct. poll. bleibt intact, während der Adductor luxirt ist. Für gewöhnlich ist der Hals des Metacarpus umschlossen, und zwar innen von der Sehne des Flex. long. und dem inneren Theile des Flex. brevis pollicis, aussen vom äusseren Theile des letzteren.

§. 1896. Unterarten. Faraboeuf unterscheidet 3 Formen der Luxation und macht die Unterschiede hauptsächlich abhängig von dem Verhalten der Ossa sesamoid.

1. Die Luxatio incompleta verhält sich ähnlich der oft bei laxen Gelenkbändern spontan hervorzurufenden Subluxation. Hierbei hat die Phalanx ihren Contact mit der eigentlichen Gelenkfläche des Metacarpus ganz verloren, während die Ossa sesamoid. die Gelenkfläche des Metacarpus nicht verlassen haben, indes dem dorsalen Rande derselben näher gerückt sind. Die erste Phalanx steht in Dorsalflexion, indes nicht im rechten Winkel. Bei der gewaltsamen Streckung findet oft der vordere Rand der phalangealen Basis am dorsalen Rande des Köpfchens einen Widerstand.

2. Luxatio completa; hierbei sitzt das eine oder andere Sesambein auf dem Rücken des Metacarpus. Die Ligg. metacarpo-sesamoid. und metacarpo-phalang. sind meist und ganz besonders das äussere zerrissen oder haben ein Stück Periost mit abgerissen. Es besteht hierbei die oben beschriebene stärkere Verletzung der Kapsel, der Ligamente und der Muskeln. Beim Versuche der gewaltsamen Beugung wird das Os sesamoid. als Hypomochlion für die Basis der ersten Phalanx benutzt und die Basis vom Metacarpus abgehoben. Wenn die Beugung hierbei erzwungen wird, so entsteht eine bedeutende Verkürzung von 1—15 mm und eine erhebliche Zunahme des Diameter anterior posterior. Zuweilen bleibt diese Configuration des Gelenkes eine dauernde, und wir haben die 3. Form der Luxatio complexa.

Das interponirte Sesambeinchen hat sich hierbei aufgerichtet und auf die hohe Kante gestellt und sich derart vollständig um die Achse gedreht, dass die Knorpelfläche desselben dorsalwärts sieht. Diese Umdrehung entsteht vielleicht durch den starken Zug des Flex. brevis. Bei der Complexa werden also die Sesambeine von der Basis der Phalanx um ihre Achse gedreht und sind gleichzeitig interponirt.

Fig. 269.

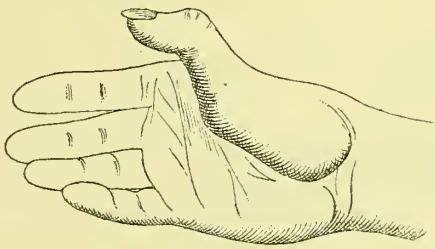

Incomplete Luxation nach dem Dorsum des Metacarpus I.

Fig. 270.

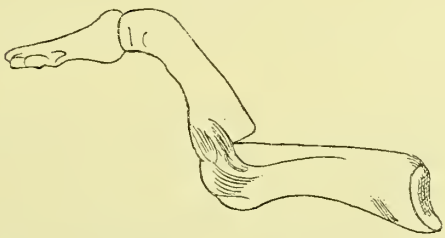

Incomplete Luxation. Situation der Theile derselben.
Albert, II. Bd. S. 540, Fig. 134 und 135.

Fig. 271.

Verrenkung der ersten Phalanx des Daumens nach rückwärts.
Hamilton, übers. von Rose, S. 652, Fig. 284.

Fig. 272.

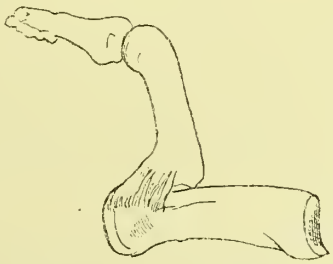

Albert, II. Bd. S. 541, Fig. 136.

Entsprechend diesen Unterarten sind denn auch im ersten Falle nur das Lig. metacarpo-sesamoid. eingerissen, bei der zweiten Unterart ausser diesem auch noch das Lig. metacarpo-phalang., wie wir dies sahen.

§. 1897. Die Symptome der completen Luxation sind sehr characteristische, so dass die letztere in der That nicht gut verkannt werden kann.

Die erste Phalanx steht auf dem Dorsum des Metacarpus in einem stumpfen, oder nahezu rechten Winkel, die zweite Phalanx ist stark gebeugt und lässt sich schwer strecken (s. Fig. 271 und 272).

Die Fig. 269 stellt die oben erwähnte incomplete Luxation dar. Die erste und zweite Phalanx ist bei der zweiten Form unbeweglich, weil das Lig. lat. ext. nicht zerrissen ist und die Bewegung hindert, und weil die Phalanx senkrecht auf dem Köpfchen steht. Der Daumen ist in toto sammt dem Metacarpus auf der Handwurzel beweglich; es kann somit der Daumen ab- und adducirt sowie opponirt, indes weder flectirt, noch extendirt werden.

Bei dieser Form weicht die Phalanx oft nach der einen oder anderen Seite ab. Hier ist die erste Phalanx selbst von einer Seite zur anderen beweglich.

Dementsprechend unterscheidet man bei der completen Form der Luxation, je nachdem die Basalphalanx mehr nach der ulnaren oder radialen Seite abgewichen ist, noch die Luxatio dorsalis a) ulnaris und b) radialis.

Das Abweichen der Phalanx hängt von der Lage des Kapselrisses an der ulnaren oder radialen Seite, resp. von der Erhaltung der Kapsel und der Muskeln an der entgegengesetzten Seite ab.

Bei der gewöhnlich vorkommenden Luxation nach dem Dorsum und ulnarwärts ist die Kapsel besonders an der radialen Seite bedeutend eingerissen.

In der Hohlhand fühlt man bei allen Formen einen kugeligen, dem Köpfchen des Metacarpus angehörigen Vorsprung; derselbe hebt besonders mit seinem äusseren und vorderen Winkel die Hautintegumente des Daumenballens in die Höhe. Auf dem Rücken des Metacarpus entdeckt man die breite Basis der ersten Phalanx. Es entsteht sehr rasch eine starke Schwellung und grosse Schmerzhaftigkeit des Gelenkes.

Ein Error diagnosis ist für den Anfänger leicht möglich, besonders dann, wenn der Daumen, wie gewöhnlich, die senkrechte Stellung einnimmt.

In diesem Falle wird oft der Kopf im Daumenballen für die breite Basis der ersten Phalanx angesprochen. Auf der Rückenfläche des Metacarpus kann man jedoch in solchen Fällen durch Flexion des hyperextendirten Daumens, durch Hervorrufen der gestreckten Stellung des Daumens: der Lux. compl. die Basis der Phalanx durchfühlen.

Wenn die erste Phalanx dauernd parallel dem Metacarpus steht, so haben wir die dritte Art der Luxation, Lux. complexa. Die zweite Phalanx steht dann kaum flectirt. Die Basis der ersten Phalanx kann hierbei selbst bis zur Mitte des Metacarpus hinaufreichen und die Verkürzung des Daumens steigt zuweilen bis auf $3^1/_2'''$. Der Durchmesser des Gelenkes von vorn nach hinten ist bedeutend vergrössert. Zwischen der Phalanx und dem Metacarpus haben sich hierbei die Ossa sesamoid., wie schon erwähnt, um ihre Achse gedreht und sind meist, indes nicht stets, zwischen den Gelenkflächen interponirt; zuweilen sind beide, meist indes nur das externe eingeklemmt.

Diese Luxationsform entsteht nach Leva und Faraboeuf besonders gerne nur aus der zweiten Form, durch gewaltsames Beugen und Hineindrücken des Daumens in die gestreckte Lage.

Die Diagnosis ist für den aufmerksamen Beobachter heute kaum schwierig zu nennen; indes kommen auch jetzt noch häufig genug Verwechselungen dieser Luxationsform mit der volaren vor. Es werden in der älteren Literatur genaue Beschreibungen solcher sogenannter volaren Luxationen gegeben, welche so genau in ihrer Symptomenreihe auf die dorsale Luxation passen, dass für uns heute kein Zweifel mehr darüber aufkommen kann, dass es sich auch in diesen Fällen von angeblich volarer Luxation um eine dorsale Form handelte.

§. 1898. Die Prognosis dieses Leidens ist eine günstige; selbst in den Fällen, wo die Luxation nicht eingerichtet wurde, hat die nachherige Function wenig gelitten. Dupuytren theilt allerdings das Gegentheil von einem Falle mit.

Die Reposition gelingt meist bei einer richtig ausgeführten Einrichtung, trotzdem sah ich in den letzten Jahren zum ersten Male alle Methoden unter 6 Fällen 3mal fehlschlagen.

§. 1899. Anatomische Untersuchung. Wir besitzen keine Untersuchung über eine frische Luxation. Lisfranc und Lawrie geben uns Berichte über eine veraltete Luxation. Lawrie fand den Gelenkkopf auf der hinteren und inneren Seite des Metacarpus stehend, das Sesambeinchen war mit der vorderen Kapsel nach dem Dorsum gerückt. Derselbe giebt weitere genauere Aufschlüsse. Die vordere Kapsel war zerrissen, die hintere mit den Sesambeinchen nach hinten und oben verdrängt; das Lig. lat. rad. war am vorderen Rande eingerissen, während der hintere Rand noch erhalten und sehr gespannt war und den Metacarpus kreuzte. Das Lig. int. war erhalten, die Extensorensehnen waren in der Abduction nach rückwärts gedrängt und sehr gespannt. Der Abductor brevis war nach aussen und hinten vom Metacarpuskopf gewichen. Der Opponens war unverändert. Der äussere Kopf des Flexor brevis war eingerissen und durch diesen Riss war der Kopf durchgetreten, während der innere Kopf mit der Sehne des Flexor long. nach innen vom Gelenkkopfe des Metacarpus gedrängt wurde. Das Gleiche fand Lisfranc; Deville demonstrirte der anatomischen Gesellschaft ein Präparat, wo die Sehne des langen Flexor nach aussen geschoben war. Die Phalanx war nach hinten und aussen auf den Metacarpus dislocirt.

Das Lig. anterius und die vordere Kapsel mit dem Lig. intersesamoid. und die Sesambeine waren mit der Phalanx auf die hintere Fläche des Metacarpus gewichen.

Bei den Leichenexperimenten hat man fast die gleichen anatomischen Veränderungen der Luxation; die Seitenbänder sind indes meist mehr eingerissen. Das äussere Seitenband ist allerdings stets mehr eingerissen als das innere. Die vordere Kapsel reisst hierbei meist in ihrer Insertion am Metacarpus, selten an der Phalanx ab.

Das Lig. ant., Lig. intersesamoid. folgen im ersten Fall meist der Phalanx und interponiren sich oft zwischen Phalanx und Metacarpus.

Die Sehnenscheide des Flexor longus ist an der hinteren Seite meist eingerissen, die Sehne selbst weicht meist etwas nach innen, zuweilen bis über den inneren Rand des Metacarpuskopfes hinaus und ruht hierselbst auf dem unzerrissenen Adductor pollicis auf und dem noch erhaltenen inneren und hinteren Theile der Kapsel. Zur Einklemmung der Sehne an dieser Stelle müssten diese Theile noch eingerissen sein, was nicht der Fall ist.

Die Sehnen der Extensoren sind nicht gespannt. Der Abductor, Adductor und Opponens sind gar nicht verändert, indes sind die beiden ersteren mit der Phalanx nach hinten gewichen.

Von dem Flexor brevis ist der äussere Kopf, der Flexor brevis radialis,

über den Metacarpalknochen herübergespannt, der vordere Rand des äusseren Kopfes ist mehr weniger eingerissen, während der innere Kopf nach innen gewichen ist. Beide Köpfe haben indes ihre Verbindung mit den Sesambeinen und dem Lig. intersesamoideum nicht aufgegeben.

§. 1900. Folgen und Complicationen der Luxation des Daumens. Die Entzündungen, welche einer Daumenluxation folgen, sind erheblicher Natur und wohl hauptsächlich durch die zum Zweck der Einrenkung forcirten und vergeblichen Repositionsversuche zu erklären. In einem Falle von Dupuytren trat Eiterung des Gelenkes und selbst Tod ein (Malgaigne).

Aehnliche Fälle sind von Samson und Cramer berichtet. Die Entstehung von Tetanus wird ebenfalls als Folge der Luxation angeführt. Bell hat sogar nach solchen Repositionsmanövern Gangrän entstehen sehen. Wird die Luxation nicht eingerenkt, so bleibt die Deformität stets bestehen, während die Beweglichkeit sich oft wiederherstellt.

§. 1901. Repositionshindernisse. Als Hauptursache der Schwierigkeit der Reposition haben wir oben kennen gelernt und angeführt:

a) Die Umschnürung des Kopfes durch den Kapselring; die unversehrten Theile der Seitenbänder umgeben den Carpuskopf hinter dem Kopf, und bei der Traction wird der Kopf noch mehr umschnürt. Diese Ansicht vertrat zuerst Hey. Die Umschnürung wird um so grösser sein, je unvollständiger der gedachte Bandring zerrissen ist. Man nimmt hierbei an, dass der Ring hinter dem vorspringenden, eckigen Kopf des Metacarpus hinüberschlüpfe.

Die Festigkeit des Ringes wird besonders noch dadurch gesteigert, dass die Köpfe des Flexor brevis sich an die Sehnenbeine und somit an den Kapselring ansetzen und bedeutend gespannt sind.

Zur Hebung der Einklemmung seitens des Kapselringes empfiehlt es sich, je nach der Unterart des Bestehens der ulnaren oder radialen oder dorsalen Luxation der Kapselöffnung an der radialen oder ulnaren Seite bei der dorsalen Hyperextensionsmethode, durch forcirte ulnare oder radiale Abduction zu erweitern; hierdurch wird der Kapselring gesprengt.

Beim Misslingen müsste man den Ring subcutan durchschneiden, besser würde es sein, das Gelenk blosszulegen und den Ring zu discidiren.

b) Vidal, Ballingal und Malgaigne klagen hauptsächlich den Schlitz zwischen den beiden Köpfchen des Flexor brevis, resp. den äusseren Kopf desselben an. Derselbe umschnürt den Hals des Metacarpus und die Umschnürung wird bei der Extension stärker. Dittel schuldigt ebenfalls neuerdings die beiden Bäuche des Flexor brevis an. Malgaigne lässt den Ring einerseits aus dem äusseren Kopfe des Flexor brevis und dem Abductor brevis, andererseits aus dem inneren Kopfe des Flexor brevis, Flexor longus und Abductor brevis bestehen.

Es ist indes auffällig, dass bei Leichenexperimenten die Muskeln nie über den Kopf bis zum Halse zurückweichen, was zur effectvollen Umschnürung nöthig wäre.

Zur Hebung dieses fraglichen Hindernisses empfiehlt Dittel die volare Flexion und Extension.

c) Wird als Hinderniss Interposition der vorderen Gelenkkapsel sowie des Lig. intersesamoid. angeklagt. Pailloux hat diese Ursache zuerst hervorgehoben und ich habe bei drei operativen Eröffnungen des quästionirten luxirten Gelenkes, welche zum Zwecke der Einrenkung vorgenommen wurden, diese Ansicht als die richtige bestätigt gefunden und erweitere dieselbe noch dahin, dass in allen 3 Fällen neben dem Lig. intersesamoid. das Os sesamoid. ext. interponirt war. Waitz, Köhler beschreiben solche Fälle.

Die Durchschneidung des Ligamentes allein genügt nicht zur Reposition. Erst nachdem ich das interponirte Os sesamoid. ext. entfernte, liess sich die Reposition mit Leichtigkeit bewerkstelligen.

Die gleiche Ursache nehmen Blandin, Roser an. Hier macht man oft die seltsame Beobachtung, dass der Finger sich leicht, oft bis in die gestreckte normale Lagerung bringen lässt, dass er indes augenblicklich wieder in die abnorme verticale dorsale Flexion zurücktritt.

Zur Entstehung dieses Repositionshindernisses ist's nach Michel nöthig, dass die Kapsel am Köpfchen des Metacarpus abreisst, was Faraboeuf bei seinen Leichenexperimenten stets vorfand. Wenn die Kapsel an der Phalanx abgerissen ist, so kann keine Interposition eintreten.

Zur Hebung dieses Hindernisses empfiehlt es sich, die Basalphalanx in die dorsale Hyperflexion zu stellen; hierdurch wird die vordere Kapsel und mit ihr das interponirte Sesambeinchen abgehebelt. Im Falle des Misslingens ist's geboten, das Sesambeinchen zu excidiren.

d) Frank schuldigt die Interposition der Sehne des Flex. long. an; diese Ansicht verdient indes wenig Glauben, weil nicht gut zu begreifen ist, wie die straffen Sehnen, welche sehr gespannt sind, zwischen die Phalanx und den Metacarpus gerathen können. Im Gegentheile muss dieselbe durch ihre Anspannung eher noch in der Lage sein, die vordere Kapsel aus der Einklemmung hervorzuheben, wofern sie nicht aus der Scheide herausgehoben ist.

Wenn die Kapsel indes nach innen um den Kopf herum geschlagen ist, so kann sie ein Hinderniss für die Reduction abgeben, weil sie den ulnaren Theil des Kopfes umgreift und weil sie hierbei in starke Spannung versetzt, gleichzeitig die vordere Kapsel mit dem Lig. intersesamoid. unter die Basis der Phalanx zieht.

Eine Einklemmung an dieser Stelle zwischen den beiden Gelenktheilen ist nur dann möglich, wenn das Lig. lat. uln. mit zerrissen ist.

Spitzer hat nachgewiesen, dass die Sehne des Flex. long. bei der Dorsalluxation am Köpfchen des Metacarpus vorbei stets ulnarwärts gleitet. Dies tritt deshalb so leicht ein, weil die Sehne schon normaliter mehr dem ulnaren Rande der Phalanx genähert und daselbst fixirt ist. Die Sehne soll sich hierbei, sich um das Köpfchen herumschlingend, selbst interponiren können.

Zur Hebung dieses Hindernisses empfiehlt sich die seitliche Abknickung oder die Extension mit Rotation oder an letzter Stelle die Circumduction.

§. 1902. Häufigkeit der leichten Reposition. Es ist auffällig, wie leicht oft die Einrenkung gelingt und wie schwer sie in anderen Fällen ist. Ich habe in einer grossen Reihe von Beobachtungsfällen

bei der Reposition kein Hinderniss für die Reduction gefunden, so dass ich schon mit Bestimmtheit glaubte annehmen zu dürfen, dass die Reposition stets eine einfache und leichte sei, wofern man nur die richtige Einrichtungsmethode befolge.

Ich glaubte mich um so mehr zu dieser Annahme berechtigt, als es stets ältere (2—10 Tage) Fälle waren, wo schon von Anderen vergeblich die Einrenkung versucht worden war und weil Malgaigne die Reposition am 2. und 3. Tage für unmöglich hält. Ich fand mich daher um so mehr enttäuscht, als ich in 2 Jahren 1882—1883 3mal genöthigt war, die Eröffnung des Gelenkes zum Zwecke der Reposition zu machen.

Mir ist's auffällig, dass in meinen 3 Fällen (von 16), wo die Reposition nicht möglich war, gerade stets das Lig. intersesamoid. und speciell das Os sesamoid. ext. interponirt waren und gerade dieser Umstand, dass diese Ursache des Hindernisses bei jedem der Fälle, wo ich das Gelenk eröffnete, zurückkehrte, bestimmt mich dazu, dieselbe als die jedenfalls häufigst wiederkehrende anzuklagen.

Letztere Beobachtungen stimmen ebenfalls mit derjenigen von Lücke überein, welcher bei einer complicirten Luxation fand, dass das Hinderniss durch das innere Sesambein und das Lig. intersesamoid. gebildet wurde.

Ich glaube daher die Interposition der vorderen Gelenkkapsel, des Lig. intersesamoid. und speciell des Os sesamoid., resp. eines derselben, als die jedenfalls häufigste Ursache für die Unmöglichkeit der Reposition ansprechen zu müssen.

Als fernere auffällige Thatsache erwähne ich noch, dass in allen diesen Fällen jedesmal die Luxation ein Kind betraf. Sollte nicht etwa die Schlaffheit der kindlichen Kapsel das Zurückweichen der Sesambeine auf das Dorsum und die Interposition begünstigen? Vielleicht beruht es auch darauf, dass gerade bei Kindern selbst eine solch leicht einrenkbare Daumenluxation durch die Kleinheit des Fingers eine schlechtere Handhabe gewährt und viel eher zu irrationellen Extensionsversuchen bei der ersten Vornahme der Einrenkung verführt und die Entstehung der Umdrehung des Sesambeines befördert. Unter diesen Verhältnissen wäre also das Repositionshinderniss ein secundäres.

Malgaigne, Günther, Wernher und Roser glauben, dass weniger die Interposition des Ligamentes als die secundäre Verkürzung und elastische Retraction der Gewebe und Muskeln anzuklagen sei, und führen zum Beweise für ihre Ansicht die leichte Repositionsmöglichkeit der Luxation an der Leiche an.

Einrenkung.

I. Methode.

§. 1903. Die Einrenkung kommt in vier verschiedenen Methoden zur Anwendung. Sprechen wir hier zuerst von der wenig wirksameren 1. Reposition durch einfache Extension; diese Methode ist die älteste und wurde schon von Hippokrates geübt. Der Daumen wurde mit einer nassen Binde umgeben und an derselben wurde, während das Handgelenk fixirt ward, ein starker Zug in der Richtung der Achse

des Metacarpus ausgeübt; in dem Augenblicke, wo die Basis der ersten Phalanx in der Gegend des Gelenkes angelangt war, drückte man auf die Basis der ersten Phalanx und den Kopf des Metacarpus und bewegte sie in entgegengesetzter Richtung.

Um die Extension wirksamer auszuführen, empfahl Lawrie, den Daumen mit dem Ringe eines Schlüssels zu fassen und Charrière und Luer erfanden zum Fassen der Basalphalanx ihre Zangen (s. Fig. 273).

Malgaigne verband mit der Extension die Impulsion, den Druck der verrenkten Gelenktheile in entgegengesetzter Richtung; er schob mit seinem Daumen die Basis der Phalanx nach unten, während er mit dem Zeigefinger den Gelenkkopf des Metacarpus nach oben drängte.

Um die Extension wirksam auszuführen, hat Levis noch eine besondere Vorrichtung erfunden; es besteht dieselbe aus einem Brette,

Fig. 273.

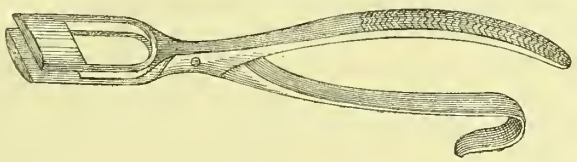

Luer's Zange zur Reposition der Daumenluxation. 1/2 der natürl. Grösse.
Hueter-Lossen, Grundriss der Chirurgie, II. Bd., spec. Theil, 4. u. 5. Abth., S. 87, Fig. 282.

welches an dem einen Ende Löcher enthält, so dass man den zu extendirenden Finger auf dem Brette fixiren kann.

Die geradlinige Extension ist deshalb zu verwerfen, weil hierbei event. der Kapsel- und Muskelriss, welcher sich schlitzförmig um den Gelenkkopf anschliesst, noch mehr angespannt wird.

In der Aprilnummer des Buffalo med. Journal 1847 wird das Neckspielzeug der Indianer zur wirksamen Extension empfohlen; dasselbe umfasst mit der Oeffnung den Finger und bei dem Zuge am anderen Ende des Spielzeuges legt dasselbe sich fest und gleichmässig um den Finger an.

Demarquay giebt den Rath, bei der Extension gleichzeitig eine Rotation auszuführen, damit der Kopf des Flex. brev. vor das Köpfchen des Metacarpus geschoben werde. Roux gelang auf diese Weise 1mal die Einrenkung.

II. Methode.

§. 1904. Die zweite Methode verbindet mit der Extension die Beugung der Phalanx nach der Palma hin.

Ch. Bell, Shaw liessen die Phalanx nach der Palma hin beugen und drücken gleichzeitig die Basis der Phalanx nach unten.

Diese Methode ist in letzterer Zeit von Dittel empfohlen worden.

Hierbei werden die gespannten Flexoren erschlafft und die Hindernisse seitens der Berührungsfläche der Knochen vermindert. Leicht entsteht jedoch durch beide Methoden die Lux. complexa.

III. Methode.

§. 1905. Die dritte, jetzt fast ausschliesslich geübte und rationellste Methode, weil sie sich der Entwickelung der Luxation am engsten anschliesst, ist die Dorsalflexion.

Diese Methode ist am zweckmässigsten; man muss die Einrenkung aus der Stelle heraus unternehmen, welche zur Luxation führte und zwar aus der Dorsalflexion heraus.

Roser macht speciell darauf aufmerksam, wie wichtig es sei, dass man allmählig von der Dorsalflexion zur Volarflexion übergehe und dass man die Basis der Phalanx zunächst schleifend über den Rücken des Metacarpus bis auf den Kopf nach unten vorschiebe und so gleichsam vor die Gelenkfläche des Kopfes dränge. Da die Phalanx meist nicht ganz stricte dorsalwärts, sondern etwas nach der einen oder anderen Seite, radial- oder ulnarwärts luxirt ist, so muss man die Repositionsmethode dieser Unterart anpassen.

Das radiale Seitenband ist bei der ulnaren Luxation mehr eingerissen, selbst ganz durchtrennt, wodurch die Phalanx nach innen weicht und das Gelenk nach aussen mehr klafft. Es empfiehlt sich daher auch hierbei, ulnarwärts adducirende Bewegungen der Phalanx zu machen, um die Gelenköffnung bei der Dorsalflexion an der radialen Seite noch mehr zu erweitern, so dass das externe Ligament ganz einreisst.

Beim Uebergange der Dorsalflexion zur Volarflexion muss man dann die Basis der Phalanx durch eine radiale Abduction der Gelenköffnung entgegenführen.

Durch die seitliche Ab- und Adduction, welche man bis zur vollständigen Umknickung nach der einen oder anderen, besonders also nach der ulnaren Seite steigern kann, ist man im Stande, den seitlichen Riss des Lig. radiale zu vergrössern, die Gelenkkapselöffnung zu erweitern und die Continuität des umschnürenden Kapselrisses vollständig aufzuheben.

Im Allgemeinen wird man mit dieser zuletzt beschriebenen Einrichtungsmethode ausreichen. Sollte dies indes nicht der Fall sein, so wird man eine der oben besprochenen Methoden in Anwendung ziehen müssen, und hierbei verdient besonders die Methode der Extension mit der Volarflexion grosse Beachtung, an letzter Stelle erst würde man, vielleicht unter Zuhülfenahme der Luer'schen Zange, zur forcirten Extension greifen dürfen.

Vidal fasste den Daumen in einen Schlüsselring und zwar derartig, dass der mittlere Theil des Ringes am Dorsum über dem luxirten Gelenkkopf lag, während die Palmarfläche des Daumens dem Schafte desselben aufruhte.

Durch dieses Mittel ist man im Stande, sich an dem luxirten Daumen eine bessere Handhabe zu schaffen, die Dorsalflexion nach Belieben zu forciren und die Basis der Phalanx gleichzeitig nach unten und vorn zu schieben.

Die Repositionsversuche dürfen nicht ungestraft zu sehr forcirt werden, indem auch Fälle von phlegmonöser Entzündung des Gelenkes, selbst von Gangrän berichtet sind.

Wenn daher alle Versuche vergeblich sind, so wird man zu dem

Mittel greifen müssen, welches Lücke bei einer complicirten Luxation angewandt hat und welches ich 3mal, wie oben erwähnt, mit Erfolg versucht habe.

Hueter, Lossen empfiehlt l. c. p. 87 in diesen Fällen die Resection des Kopfes des Metacarpus zu machen, gestattet indes auch die Discision des Ringes, wie Lücke und Waitz sie ausgeführt haben. Ich habe letztere 3mal mit Glück ausgeführt und eine normale Beweglichkeit erzielt. Hueter macht darauf aufmerksam, dass er früher in der vorantiseptischen Zeit in den Fällen, wo der Daumen sich leicht reponiren liess, indes wieder augenblicklich nach hinten zurückschnellte, den Daumen 14 Tage lang in der gestreckten Stellung in einen Gipsverband gelegt und dann eine normale Beweglichkeit erhalten habe; er glaubt annehmen zu müssen, dass die interponirte vordere Gelenkkapsel unter dem Drucke resorbirt worden sei. Wir haben wohl alle Ursache, uns diese Beobachtung zu merken, um event. für den Fall, dass beim Misslingen der Reposition die Operation verweigert würde, diese Behandlung zu versuchen. Auf jeden Fall wird man indes der Eröffnung des Gelenkes, event. der Durchschneidung des Lig. intersesamoid., der Excision des Os sesamoid. und der nachfolgenden Reposition den Vorzug geben.

Heute ist die Eröffnung des Gelenkes, die Blosslegung der Sehnen nicht mehr zu fürchten.

Die Frage, wo der Schnitt zu legen sei, wie die Eröffnung zu machen sei, ist bei der geringen Anzahl der beobachteten Fälle noch nicht entschieden. In meinen 3 Fällen habe ich den Schnitt an dem radialen Rande des Metacarpus gelegt.

Indes die Beobachtung, dass in einem Falle, an welchem ich allerdings nach der Heilung den Daumen in einen festen Verband gelegt hatte, eine leichte Abductionsstellung der Basalphalanx sich einstellte, weist mich entschieden darauf hin, den Vorschlag von König zu acceptiren. Letzterer giebt nämlich den Rath, den Längsschnitt auf der volaren Fläche neben der Sehne des Flexor poll. long. zu placiren. Dieser Schnitt hat den Vortheil, dass der volaren Narbencontraction in der kräftigen Extensorensehne ein hinlänglicher Widerstand entgegengesetzt wird und fernerhin, dass man sehr wahrscheinlich dem Repositionshindernisse, dem interponirten Sesambeine, am besten beikommen kann.

Es könnte noch die Frage aufgeworfen werden, ob man nicht vor der Eröffnung des Gelenkes die subcutane Discision des Ligamentes versuchen solle.

Abgesehen davon, dass man bei der Vornahme dieser Operation im Dunkeln arbeitet und event. bei der veränderten anatomischen Lagerung der einzelnen Theile nicht mit absoluter Genauigkeit bestimmen kann, welche Theile das Messer durchschneidet, dürfte auch noch hervorgehoben werden, dass man in manchen Fällen und, wie es scheint, in einer relativ grossen Anzahl von Fällen gar nicht in der Lage ist, das Hinderniss zu heben, das interponirte Sesambeinchen aus seinem Gefängnisse zu befreien. Der gefahrlosen Eröffnung des Gelenkes von der Vola aus gebührt daher jedenfalls der Vorzug.

In den Fällen, wo schon eine Gelenkeiterung eingetreten ist (Fall Evans, Clarks, Lücke), oder wo die Einrenkung nach der Er-

öffnung nicht zu erzielen ist, empfiehlt es sich, die partielle Resection des Gelenkes und zwar des Köpfchens des Metacarpus zu machen.

Als Nachbehandlung empfiehlt sich sowohl bei der einfachen subcutanen Luxation, als bei der operativen Einrenkung der subcutanen Luxation, oder der Resection des Gelenkes die permanente Extension, wie ich sie auch bei der Fractur der Phalangen des Fingers, sowie auch bei dieser Luxation schon mit Erfolg angewandt habe.

Complicirte Verrenkungen im Metacarpophalangealgelenke des Daumens.

§. 1906. Cooper berichtet von einer complicirten Daumenluxation nach dem Dorsum hin, welche einen günstigen Verlauf nahm.

Einem Herrn platzte die Flinte in der Hand, die Phalanx des Daumens luxirte nach hinten. Die Beugemuskeln und der Abductor waren unter dem Os multang. majus zerrissen; die Phalanx wurde reponirt und die Heilung war eine vollständige.

Evans berichtet über zwei Resectionen, Chelius, Roux, Wardrop, Gooch machten ebenfalls die Resection wegen complicirter Luxation.

Die complicirten Luxationen der Neuzeit gaben gleichzeitig Aufschluss über das Repositionshinderniss.

Waitz reponirte bei einer complicirten Dorsalluxation nach Erweiterung des Schnittes; er fand den engen Kapselriss das Hinderniss bilden. Lüeke fand bei einer solchen eitrigen, nicht einrenkbaren complicirten Daumenluxation das interponirte ulnare Sesambeinchen als Hinderniss der Reposition und entfernte dasselbe; trotzdem sah er sich indes genöthigt, die Resection des Metacarpalkopfes zu machen, weil der Knochen schon bläulich verfärbt war und sich schon eine Eiterung des Gelenkes eingestellt hatte. Der Verlauf war ein guter. Waitz fand in einem Falle die interponirte Sehne des Flex. long. als Hinderniss der Reposition vor.

Bei complicirter Daumenluxation kann man nicht anders verfahren, als wie bei der einfachen Daumenluxation; man wird zuerst, nachdem man das Gelenk gereinigt hat, die Reposition versuchen. Wenn die Reposition nicht gelingt, so wird man das Hinderniss heben und dann reponiren.

Für den Fall des Misslingens erst, oder wenn die Verletzung schon mehrere Tage alt ist, und eine relative Entzündung besteht, muss man die Resection des Metacarpusköpfchens machen. In den Fällen, wo schon eine Eiterung besteht, muss man die Resection des Metacarpalkopfes ausführen.

Zur Nachbehandlung würde ich sowohl bei der complicirten Luxation, mag nun die einfache Einrenkung oder die Resection gemacht worden sein, die permanente Extension anwenden. Dieselbe ist hier zur Erzielung einer ordentlichen Drainirung und der Entlastung der Knorpel, resp. Resectionsflächen besonders am Platze.

Habituelle Daumenluxation.

§. 1907. v. Pitha erwähnt unter diesem Kapitel eine Beobachtung, in welcher ein Herr in der Lage war, willkürlich den Daumen aufs Dorsum des Metacarpus zu luxiren.

Diese Fälle sind nicht so selten und wäre wohl jeder Chirurge im Stande, aus seiner Praxis solche Fälle zu veröffentlichen. Ich erinnere mich dreier solcher Fälle. Das Merkwürdigste in diesen Fällen ist, dass trotzdem, dass die Patienten in der Lage sind, willkürlich durch active plötzliche Flexion den Daumen wieder zu reponiren, oft eine vorgenommene Extension zum Zwecke der Reposition keinen Erfolg hatte.

In diesen Fällen sowohl, wie auch im v. Pitha'schen ist kein Trauma voraufgegangen, vielmehr haben die betreffenden Patienten sich die eigenthümlichen Kunststücke durch Uebung angeeignet; hierbei hat die Functionsfähigkeit des Gelenkes absolut nicht gelitten, das Gelenk hat an Festigkeit durchaus nicht eingebüsst.

Pitha glaubt zur Erklärung dieser Luxation, welche nach seiner Meinung aller Theorie des Mechanismus der Luxation, z. B. der Theorie des einklemmenden Bandringes, der Interposition Hohn spricht, dass man eine Abflachung des Kopfes und Erschlaffung der Kapsel voraussetzen muss. Er nimmt nun an, dass die Sehne des kurzen Extensor pollicis, welcher sich mit seiner breiten Basis an die dorsalen Kapseltheile ansetzte, dieselbe anspanne und nach rückwärts ziehe. Diesem Zuge folge dann die Basis der Phalanx, während die kurzen Beuger und die Abductoren an der Vola durch eine rasche Contraction die Reposition übernehmen.

Luxation der ersten Phalanx des Daumens nach vorn.

§. 1908. Dieselbe kommt ausserordentlich selten vor und zwar in zwei Formen, entweder incomplet oder complet.

Von der ersten Form ist Malgaigne nur einen Fall mitzutheilen im Stande. Dieselbe entstand durch einen Schlag auf die Rückseite der ersten Daumenphalanx. Auf dem Dorsum bildet der Metacarpalkopf eine Protuberanz von kaum 2—3‴, während die Basis der Phalanx in gleichen Verhältnissen nach vorn (volarwärts) getreten war.

Die Luxation entsteht durch übermässige Beugung oder directen Stoss auf die dorsale Seite.

Die Reposition gelang sehr leicht durch Extension und entsprechenden Druck, indes der leiseste Druck genügte, um die Luxation auch wieder herzustellen, so dass die Anlegung eines fixirenden Bandes nöthig wurde.

Complete Luxation der ersten Phalanx des Daumens nach vorn.

§. 1909. Von der completen Luxation sind nur einige seltene Beispiele bekannt. Malgaigne konnte nur 4 Fälle ausfindig machen.

v. Thierry, Nélaton, Lenoir und Lombard, Rosander, Meschede, Lorinser, O. Weber haben je 1 Fall, Hamilton 2 Fälle von dieser Verrenkung, ich 1 beobachtet. Die Luxation entsteht durch eine directe Gewalt, welche die erste Phalanx von der Dorsalseite aus betrifft, oder durch eine übertriebene volare Flexion des Daumens durch Fall auf das Dorsum des gebeugten Fingers.

Lombard will dieselbe durch Fall auf die Volarseite entstehen gesehen haben.

§. 1910. Aetiologie. Die Entstehung durch zu starke Volarflexion wird etwas zweifelhaft, wenn man bedenkt, dass die Contraction der Muskeln des Daumenballens, wie sie bei der Flexion eintreten muss, selbst ein Hinderniss gegen die Entstehung der Luxation bilde. Directer Stoss scheint viel eher geeignet, der Entstehung der Luxation Vorschub zu leisten, indes existiren für beide Entstehungsarten zweifellose Beispiele.

Die forcirte Ab- und Adduction des Daumens scheint ebenfalls in Verbindung mit einer anderen Gewalt geeignet, die Verrenkung herbeizuführen, wie einige Fälle nahe legen; hiefür sprechen auch die Unterarten ulno- oder radiovolare Luxation.

Die Luxation kommt nämlich in drei Unterarten vor, entweder ist die Phalanx direct nach vorn und oben dislocirt, oder, wie es meist der Fall ist, gleichzeitig nach einer Seite, nach der Ulnar- oder Radialseite, gewichen.

§. 1911. Pathologischer Befund. Ueber diese Luxation existirt kein Sectionsbericht, indes dürfen wir folgende Veränderungen supponiren. Die Basis der Phalanx weicht zwischen dem kurzen Köpfchen des Flex. brev. nach der Vola hin und bildet im Daumenballen eine starke Hervorragung. Die Kapsel wird an der dorsalen Seite und zwar meist vom Metacarpus abgerissen, die Köpfe des kurzen Flexor sind gleichfalls abgerissen.

Meschede hält die Zerreissung der vorderen Kapsel und der beiden Seitenbänder für nöthig.

Der Umstand des leichten Eintrittes des Recidivs spricht sehr für die grosse Kapselzerreissung.

Auf dem Dorsum fühlt man den Kopf des Metacarpus, während die Basis der ersten Phalanx entweder gar nicht zu entdecken ist, oder an der Volarseite desselben aufgefunden wird; er ist hierbei nach der einen oder anderen Seite ulnar- oder radialwärts entlang dem Metacarpus nach oben gewichen (Luxatio ulno- oder radiovolaris).

§. 1912. Symptome. Die erste Phalanx ist meist gestreckt, indes gleichzeitig schief gestellt, während die zweite meist durch Spannung der oberflächlichen Flexorensehnen in Flexion oder zuweilen ebenfalls gestreckt steht. Ausnahmsweis kann aber auch die Basalphalanx gebeugt sein (Nélaton).

Der Daumen ist, entsprechend der Dislocation nach oben, verkürzt, und bildet gleichzeitig bei der ulnaren oder radialen Luxatio volaris einen nach der Ulnar- oder Radialseite hin offenen Winkel. Im Falle Nélaton bildete die erste Phalanx mit dem Metacarpus einen Winkel von 130°, im Falle Lombard einen solchen von 60°.

Der Daumen ist meist bei diesen letzteren Unterarten um seine Längsachse rotirt.

Die Rotation bei gleichzeitiger Ab- oder Adductionsstellung des Daumens ist dadurch bedingt, dass die volare Fläche des Metacarpalköpfchens sphärisch convex ist, während die dorsale Begrenzung der Basis der ersten Phalanx ebenfalls convex und nach den Seiten hin stark abfallend ist; hierdurch kann die Phalanx sich auf der unteren Fläche des Capitulum metacarpi pollicis nicht halten, und gleitet nach der einen oder anderen Seite ab. Letzteres wird noch durch den Umstand begünstigt, dass der Ext. poll. brev. sich in der Mitte der Phalanx ansetzt. Die Richtung der Gewalteinwirkung ist bei der Hervorrufung der medialen oder ulnaren Adductionsstellung als ursächliches Moment aufzufassen. Ist nun die Strecksehne nach der Radialseite abgerutscht, so zeigt die Phalanx Neigung zur Abweichung nach der Radialseite hin und gleichzeitig ist der Daumen supinirt, bei der ulnaren Abweichung der Sehnen steht der Daumen ulnarwärts und ist gleichzeitig pronirt. Die ulnovolare Luxation kommt häufiger als die radiovolare zur Beobachtung.

Die Sehne soll sich bei diesem Abrutschen selbst interponiren können, wodurch natürlich die Reposition bedeutend erschwert wird.

Die Verkürzung des Daumens ist oft sehr bedeutend, so dass die Pulpa des Daumens dem Metacarpophanlangealgelenke des zweiten Fingers gegenüber steht (Lenoir) und die Höhe der ganzen ersten Phalanx beträgt (Lombard).

Hamilton sah in einem von zwei von ihm im ganzen beobachteten Fällen nach der Reposition Palmarfascienvereiterung entstehen, wodurch der Daumen ankylosirte.

§. 1913. Behandlung. Die Reposition bietet oft grosse Schwierigkeiten; die Retention ist gleichfalls oft schwer, es entsteht leicht ein Recidiv.

Dieselbe wird entsprechend der Entstehung durch volare Hyperflexion erreicht: durch starke volare Flexion und Impulsion auf die Basis der ersten Phalanx nach unten und hinten und folgende Streckung und Zug; Lenoir renkte eine 38 Tage alte Luxation auf diese Weise ein. Beim Misslingen wird man auch die dorsale Hyperflexion versuchen, wie Lombard es mit Erfolg that.

Bardeleben empfiehlt je nach dem Bestehen der ulnaren oder radialen Unterart die radiale oder ulnare Abductionsstellung. Bei starker Kapselzerreissung genügt oft ein einfacher Zug und Druck.

Verrenkungen der Grundphalangen der vier letzten Finger.

§. 1914. Die Luxationen der übrigen Finger sind ausserordentlich selten. Malgaigne konnte nur 9 Fälle sammeln. Der Zeige- und kleine Finger sind durch ihre exponirte Stellung an der Seite der übrigen Finger eher der Luxation ausgesetzt.

Die übrigen Finger sind stets in Gemeinschaft mit dem benachbarten lateralen Finger luxirt, nur 1mal unter 19 Fällen war der Mittel-

finger allein verrenkt, 1mal waren alle Finger zugleich luxirt (Malgaigne).

Der Mittelfinger ist durch seine Länge mehr zur Luxation disponirt als der vierte.

Ein Finger ist ausserdem der Einwirkung der Gewalt viel zugängiger, wenn er selbst gestreckt, während die übrigen Kameraden gebeugt, in die Hand eingeschlagen sind.

Ich habe 1mal den linken kleinen Finger auf dem Rücken der Hand luxirt gefunden, und zwar bei dem früher erwähnten Falle, wo gleichzeitig eine Luxation des Kopfes des Os hamatum und capitatum sowie des Vorderarmes nach hinten etc. bestand. Ausserdem sah ich dieselbe 3mal am Zeigefinger und zwar 2mal dorsalwärts, 1mal volarwärts.

Ausserdem beobachtete ich eine 6 Wochen alte Luxation des Zeigefingers bei einem Knaben von 10 Jahren und habe die Reposition mit Eröffnung des Gelenkes erfolgreich ausgeführt. Ausserdem habe ich vor Kurzem 2 Fälle von isolirter dorsaler Luxation des Goldfingers beobachtet, 1mal bei einem Lieutenant, welcher, den Säbel in der Hand haltend, mit dem Pferde stürzte und unter dasselbe kam, das andere Mal bei einem Geistlichen, welcher bei einer heftigen Bewegung in einer kleinen Oeffnung eines Blumengitters hängen blieb. Beidemal war die Basis der ersten Phalanx stark abducirt und der Finger stark adducirt, so dass er unter dem kleinen Finger lag. Der Finger war gleichzeitig stark supinirt. Ein Zug an dem Finger hob die Entstellung; indes als die Patienten den Finger wieder beugten, stellte er sich wieder leicht in Adduction und ging unter dem kleinen Finger weg, jedoch lange nicht so stark wie direct nach der Verletzung.

Die Luxation entstand jedesmal durch dorsale Hyperflexion.

Hamilton sah die Luxation nur 3mal und zwar am Zeigefinger, 1mal nach vorn und 2mal nach rückwärts.

Die Verrenkung kann incomplet und complet sein und kommt nach hinten häufiger vor als nach vorn.

Unvollständige Verrenkung nach hinten.

§. 1915. Bourguet machte eine solche Beobachtung am Zeigefinger; sie entstand durch Fall auf den stark gestreckten Finger, während die übrigen Finger eingeschlagen waren.

Ich sah dieselbe gleichfalls am Zeigefinger. Die Basis der ersten Phalanx prominirte um einige Linien, während der Finger nicht verkürzt ist.

Die Einrenkung ging leicht durch Zug und Druck auf die Gelenkenden in entgegengesetzter Richtung von Statten.

Vollständige Verrenkung nach hinten.

§. 1916. Die Ursache ist meist die gleiche wie beim Daumen, ein Fall auf die Palmarseite. In meinem Falle von Luxation des kleinen Fingers nach hinten kann indes die Luxation durch eine Gewalt, welche den Metacarpalknochen direct nach vorn drängte, entstanden sein, weil am Dorsum des Metacarpalknochens eine Abschilferung der Haut bestand, während sie am dritten und vierten Metacarpus ein indirectes Resultat im Mediocarpalgelenke, eine Verrenkung des Kopfes des Os hamatum und capitatum nach dem Dorsum hin, zur Folge

hatte. Es kommt auch hier die complexe Form vor; bei der gewöhnlichen Form ist die Basalphalanx dorsal flectirt, bei der letzteren gestreckt (L. compl.).

§. 1917. Symptome. Die Basis der Phalanx bildet am Dorsum einen starken Vorsprung, während der Metacarpalkopf in der Palma vorspringt.

Die Basalphalanx ist meist gestreckt, selten dorsal flectirt, wie ich am kleinen Finger sah. Die zweite und dritte Phalanx ist meist leicht gebeugt; der Finger ist im ersteren Fall besonders stark verkürzt.

§. 1918. Die Einrenkung dieser Luxation bietet ebenso, wie die entsprechende Daumenluxation zuweilen grosse Schwierigkeit und zwar, wie Malgaigne meint, weil die Phalanx in dem Schlitze der Muskeln, des Abductor und Adductor, eingeschnürt werde. Malgaigne glaubt dies an den Leichenexperimenten nachgewiesen zu haben und zu dem ferneren Schlusse berechtigt zu sein, dass ausserdem noch das Lig. ant. sich zwischen der Basis der Phalanx und dem Mittelhandknochen lagere und das Hinderniss bilde; letztere Ansicht ist analog derjenigen bei der Daumenluxation und hat die grössere Wahrscheinlichkeit für sich.

§. 1919. Behandlung. Die Einrichtung wird in der gleichen Weise ausgeführt, wie bei der Luxation des Daumens; alle Methoden, welche dort angegeben sind, können auch hier versucht werden. Die Luxation entsteht meist durch dorsale Hyperflexion und wird daher auch am besten durch dorsale Hyperflexion mit directer Impulsion erzielt.

Bourguet kam indes bei einer 15 Tage alten Luxation nur durch die forcirte Beugung, verbunden mit starker seitlicher Ab- und Adduction und der Impulsion zum Ziele.

Verrenkungen der Basalphalangen der Finger nach vorn.

§. 1920. Dieselbe kommt ebenfalls wieder unvollständig und vollständig vor.

Unvollständige Luxation nach vorn.

§. 1921. Ein einziges Beispiel von unvollständiger Verrenkung nach vorn berichtet Malgaigne. Die Basis des Zeigefingers prominirte einige Linien nach vorn, während am Dorsum der Metacarpalknochen 2—3‴ vorstand; der Finger stand etwas in Flexion. Alle Bewegungen waren schmerzhaft; die Flexion war nur sehr wenig möglich.

Die Einrenkung gelang durch Extension und Impulsion.

Vollständige Verrenkung nach vorn.

§. 1922. Die vollständige Verrenkung nach vorn ist viel seltener als diejenige nach hinten.

Hanon theilt einen Fall mit von Luxation des Zeige- und Kleinfingers nach vorn, entstanden durch Fall vom Pferde auf die Hand.

Bourguet giebt einen solchen des Mittelfingers nach vorn und aussen; der luxirte Finger kreuzte den Ringfinger.

Beim Zuschlagen einer Thür mit dem in einen eisernen Griff eingesetzten Finger wurde derselbe durch die plötzlich vom Winde zurückgeworfene Thür luxirt.

Einen anderen Fall von Luxation des Zeigefingers theilt Hamilton und Bardeleben einen veralteten aller Finger ausser des Daumens mit.

Die Bewegungen der Finger waren machtlos, wurden indes kräftiger, sobald die in der Vola prominirende Basis der Phalangen durch eine quer gelegte Schiene fixirt wurde.

Es besteht bei der Luxation der Basalphalanx nach vorn an dem Dorsum eine Prominenz vom Metacarpalkopfe und darunter eine Vertiefung, an der Vola eine Prominenz von der Basis der ersten Phalanx und darüber eine Vertiefung; die volare Prominenz wird stärker bei stärkerer Dorsalflexion des Fingers, dieselbe weicht oft nach der Seite ulnar- oder radialwärts etwas ab, mit einer entsprechenden radialen oder ulnaren Abweichung des Fingers. Die Basalphalanx ist meist etwas dorsal flectirt, die zweite und dritte Phalanx leicht flectirt.

Die Einrenkung gelingt durch starke und plötzliche wiederholte Dorsalflexionen (Bourguet), event. ist eine forcirte Volarflexion und folgende Impulsion am Platze.

Seitenverrenkungen der Basalphalangen.

§. 1923. Dieselben sind nur möglich bei dem Zeige- und Kleinfinger, nach radialwärts beim ersten, nach ulnarwärts beim letzten, weil nach dieser Seite hin der ausweichenden Phalanx kein Hinderniss von dem benachbarten Finger entgegengesetzt wird. Die beobachteten Fälle sind unklar und scheinen aus der Dorsalluxation hervorgegangen zu sein, so dass deren Existenz mit Recht sehr angezweifelt wird. In meinen 2 Fällen von dorsaler Luxation des Ringfingers war die Basis gleichzeitig sehr stark nach innen gerichtet.

In allen diesen Fällen von Luxation der Basalphalangen empfehle ich zur Nachbehandlung die longitudinale permanente Extension des betreffenden, resp. der betreffenden Finger nach unten und die Querextension der Basis der Phalanx und der Mittelhand nach der entgegengesetzten Seite, wohin sie verrenkt war.

Zur Fixation der Hand dient es, die übrigen Finger nach unten zu extendiren. Eine gute Nachbehandlung halte ich für sehr geboten, weil sehr leicht nachträglich eine Verstellung des Fingers und eine hartnäckige Gelenkentzündung und Ankylosis zurückbleibt, z. B. in meinen beiden Fällen von Luxation des Ringfingers aufs Dorsum mit Supinationsstellung und radialer Abweichung der Fingerspitze.

In diesem Falle war ausser der longitudinalen Extension die Querextension der Basis des Fingers radialwärts, die Spitze ulnarwärts und eine pronirende, corrigirende Rotationsextension nöthig.

Complicirte Verrenkungen in den Metacarpophalangealgelenken.

§. 1924. Diese Luxationen entstehen mit Vorliebe durch Platzen eines Gewehrlaufes und durch Maschinengewalt, und sind von starker Weichtheil- und Sehnenverletzung begleitet.

Burdin theilt einen Fall mit von vollständiger Luxation des Zeige- und Mittelfingers auf das Dorsum, entstanden in Folge von Platzen einer Kartätsche, Goyrand einen solchen von Luxation der vier Finger mit Austritt des Metacarpalkopfes durch die Integumente nach aussen. Die Behandlung war jedesmal eine conservative und erfolgreiche.

Ich habe einen Fall beobachtet, wo der Kopf des dritten Metacarpalknochens nach der Vola complet luxirt war, die Gelenkbänder waren vollständig zerrissen; in der Mitte des Metacarpus bestand gleichzeitig eine Fractur, die Sehne des Extens. long. des Mittelfingers sowie des Interosseus waren gleichfalls durchtrennt. Die Behandlung bestand in Vernähung der Sehnen des Knochens und permanenter Extension. Der Verlauf war ein guter mit Erhaltung der Reposition und der Function.

Die Behandlung besteht in der Reposition und ist eine durchaus conservativ exspectative, unter Anwendung der permanenten Extension. Die Hand muss derart gelagert sein, dass die Wunde nach unten schaut.

Verrenkungen der zweiten Fingerglieder.

§. 1925. Die Interphalangealluxationen sind sehr selten. Krönlein berechnet dieselben für alle Finger zugleich auf 2,0%; unter 400 Luxationen kamen 8 Luxationen der Interphalangealgelenke zur Beobachtung.

Malgaigne bespricht die Verrenkungen dieser Gelenke zwischen der Basalphalanx und der Mittelphalanx (erste und zweite) getrennt von denjenigen zwischen der Mittel- und Nagelphalanx. Er konnte 15 hierher gehörige Fälle (4 am Zeige-, 5 am Mittel-, 4 am Ring-, 2 am kleinen Finger) sammeln. Die Verletzung kommt fast nur im mittleren Lebensalter zur Beobachtung.

Die Volarluxation kommt nach Malgaigne hier im Gegensatze zu derjenigen bei dem Metacarpophalangealgelenke gleich oft oder noch öfter als die dorsale vor.

Die Verrenkungen der Fingerglieder sind jedenfalls viel häufiger als die Literatur vermuthen lässt. Dieselben werden erstens wegen ihrer geringen Wichtigkeit nicht veröffentlicht, zweitens kommen dieselben in weitaus der geringeren Anzahl zur Beobachtung des Arztes, weil die Kranken selbst auf der Unglücksstätte die Einrenkung durch einfachen Zug vornehmen oder vornehmen lassen.

Verrenkung der zweiten Phalanx nach hinten.

§. 1926. Die Luxation nach hinten entsteht meist durch dorsale Hyperflexion und zwar durch Fall auf den ausgestreckten Finger.

Die Symptome sind höchst prägnante; Verkürzung des Fingers, starke Vergrösserung des Tiefendurchmessers des Gelenkes.

Am Dorsum erkennt man bei genauer Palpation die Basis der zweiten Phalanx; an der Vola entdeckt man die Gelenkfläche der ersten Phalanx. Die Mittelphalanx ist gestreckt, selbst dorsal flectirt. die Nagelphalanx leicht, oft stark gebeugt.

Verrenkung der zweiten Phalanx nach vorn.

§. 1927. Von der Verrenkung nach vorn sind von Malgaigne nur 5 Fälle mitgetheilt, ich kann noch einen sechsten am Mittelfinger hinzufügen.

Die Luxation entsteht durch volare Hyperflexion oder durch einen Stoss gegen die sehr stark gebeugte Phalanx vom Dorsum her, oder (Fall Binard, Bourguet, Legendre) durch einen Stoss gegen den Rücken der zweiten Phalanx, während das dritte Glied fest aufgestützt ist oder durch active Contraction des Extensor fixirt ist. Cooper und Hanon theilen noch je einen Fall mit.

Die Luxation kann incomplet und complet sein.

Im Falle Legendre bestand eine incomplete, meist ist die Luxation eine complete.

Am Dorsum entdeckt man den Vorsprung und die Gelenkfläche der Basalphalanx, an der Vola den Gelenkkopf der Mittelphalanx.

Die beiden letzten Phalangen sind gebeugt, und können nicht gestreckt werden. Gleichzeitig ist hiermit eine Verkürzung des Fingers verbunden.

Im Falle Cooper war die Mittelphalanx nach vorn geneigt und die dritte gestreckt. Die Luxation ist auch zuweilen complicirt (Fall Hanon).

Die Einrenkung gelingt meist mittelst Impulsion und Zug; zuweilen muss man eine Dorsalflexion mit der Impulsion verbinden.

§. 1928. Die Seitenverrenkungen kommen ebenfalls zuweilen zur Beobachtung (3mal Malgaigne, 1mal Dr. Wolfs, Köln). Letzterer war so gütig, mir seine Beobachtung zu überlassen. Die Luxation kann unvollständig (Rollet, Dugès) und vollständig sein (Penneck, Wolfs).

Diese Verrenkungen sind wahrscheinlich secundäre Veränderungen der Luxation nach hinten und zur Seite, indes kann dieselbe auch direct durch seitliche Abknickung entstehen.

Die luxirte Phalanx steht unbeweglich extendirt und bildet mit ihrem oberen Ende einen Vorsprung nach hinten und nach der Seite des Fingers.

In allen 4 Fällen war die zweite Phalanx nach innen luxirt.

Im Falle Wolfs war die Luxation complicirt. Die Basis der zweiten Phalanx prominirte durch eine Hautwunde nach aussen und konnte abpalpirt werden.

Die Einrichtung gelingt stets leicht mittelst Zug und Druck.

Complicirte Luxationen der Fingergelenke.

§. 1929. Die complicirten Luxationen der Fingergelenke sind jedenfalls noch viel häufiger als man nach der Literatur be-

urtheilen sollte. Dieselben sind ferner viel häufiger als die einfachen und entstehen mit Vorliebe durch Maschinengewalt.

Die Behandlung besteht in Reduction, Antisepsis und permanenter Extension, wie ich sie in meinem Falle auch anwandte.

Die Einrenkung wird am besten durch Hyperflexion oder durch einfache Extension und Impulsion erzielt.

Bei der grossen Spannung der Flexorensehnen kann die Dorsalhyperflexion zuweilen unmöglich sein; in diesem Falle empfiehlt es sich, die zweite Phalanx ebenfalls zu beugen, um die Knochenvorsprünge frei zu machen und dann die Impulsion vorzunehmen, event. muss man, um den Zug ausführen zu können, die Luer'sche Zange gebrauchen.

Luxation der ersten Phalangen.

§. 1930. Malgaigne sammelte 34 Fälle, wovon nur 5 auf das weibliche Geschlecht fallen. Die Luxation kommt fast nur im mittleren Lebensalter vor, nur 3mal im 19., 14. und 12. Jahre.

Diese Luxation kommt jedenfalls weit häufiger zur Beobachtung, indes die Patienten renken oder lassen sich dieselbe gleich nach der Verletzung einrenken.

Ich habe dieselbe bei unserem im Uebrigen sehr grossen Materiale von Luxationen nur 3mal beobachtet, 1mal an der Nagelphalanx des Daumens, und das andere Mal an der Nagelphalanx des Zeigefingers und zwar jedes Mal nach dem Dorsum hin, während mir der glaubwürdige Bericht seitens des Kranken über eine direct eingerenkte Luxation oft gegeben wird.

Von den 34 Fällen gehörten nur 8 den vier letzten Fingern an, die übrigen nahmen alle die Endphalanx des Daumens in Anspruch.

Verrenkung des letzten Daumengliedes.

§. 1931. Die Luxation der Endphalanx des Daumens kommt häufiger als die Luxationen der Mittel- und Nagelphalanx aller übrigen Finger insgesammt vor. Malgaigne hat 33 Fälle dieser Luxation zusammengestellt.

Die Luxation nach hinten ist häufiger als diejenige nach vorn, das Verhältniss ist wie 2 : 1.

Die Verrenkungen sind in weitaus der grösseren Anzahl von Fällen (im Verhältnisse von 2 : 3) complicirt (22 von 33 nach Malgaigne).

Die Verrenkung nach hinten ist bald unvollständig bald vollständig.

Die unvollständige Verrenkung des zweiten Daumengliedes nach hinten.

§. 1932. Dieselbe hält Malgaigne für eine ebenso häufig vorkommende Verletzung wie die complete. Malgaigne sah dieselbe 3mal, Leva 1mal, ich 1mal.

Die Luxation scheint entweder durch eine directe Gewalt, welche

die Endphalanx nach hinten, oder bei fixirtem Nagelgliede die Basalphalanx direct nach vorn treibt, zu entstehen; jedenfalls dürfte jedoch auch hier eine forcirte Dorsalflexion am häufigsten anzuschuldigen sein (Fall Malgaigne und Leva, mein Fall).

In einem Falle von Hamilton (l. c. p. 664) entstand die incomplete durch Zug an der complet verrenkten ersten Phalanx.

§. 1933. Symptome. Das letzte Daumenglied ist gestreckt (Fall Leva und Hamilton und meine Beobachtung), indes fixirt und bewegungslos, selten stark dorsal flectirt (2. und 3. Fall Malgaigne's), 2 Fälle waren complicirt. Die Deformität ist meist sehr gering.

Das obere Ende der Nagelphalanx bildet bei genauer Untersuchung einen 1—2‴ hohen Vorsprung am Dorsum des Fingers; die entsprechende Prominenz, von dem unteren Ende der Mittelphalanx gebildet, entdeckt man an der Vola.

Die Einrichtung gelingt mit fast allen Methoden. Die rationellste ist jedenfalls die Dorsalflexion und Antrieb, auf die Basis der Endphalanx ausgeführt.

Flexion und Druck wird ebenfalls meist zum Ziele führen.

Hamilton konnte die Einrenkung durch dorsale Hyperflexion nicht erreichen und musste erst die Seitenbänder durchschneiden.

Complete Verrenkung der Nagelphalanx des Daumens nach hinten.

§. 1934. Diese Luxation entsteht meist durch Fall auf die Palmarfläche des Daumennagelgliedes, also durch Dorsalhyperflexion.

Der pathologische Befund aus Leichenexperimenten ist nach Malgaigne folgender: Das Lig. ant. ist zerrissen, während die beiden Seitenbänder meist erhalten bleiben.

Jarjavay fand bei einer 6 Tage alten Luxation, wo er die Section machte, das Ligament in seinem Insertionstheile an der Basalphalanx abgerissen, und das äussere Ligament im vorderen Rande wie abgeschnitten.

Die Symptome schwanken sehr. Die Nagelphalanx steht oft senkrecht mit ihrer Basis auf dem Rücken der Basalphalanx, zuweilen ist das Nagelglied nur sehr stark hyperextendirt (dorsal flectirt), zuweilen auch gerade gestreckt (Lux. complexa).

Die Basis des Nagelgliedes steht im ersteren Falle auf dem Rücken der Basalphalanx auf. Der Dickendurchmesser des Gelenkes ist im letzteren Fall bedeutend vergrössert, auf dem Rücken kann man im letzten Falle die Basis des Nagelgliedes, an der Vola das untere Ende der Basalphalanx abtasten. Die Haut ist besonders am Dorsum in einer dem Gesichtssinne schon deutlich zugängigen Weise kantig abgehoben.

Die gespannte Strecksehne hebt oft die Haut sichtbar in die Höhe.

Die Verkürzung der Nagelphalanx ist bei der Luxatio complexa bedeutend, oft sehr gross, selbst die Hälfte der Basalphalanx betragend (Fall Dugès).

Diese Stellung ist stets die Folge des augenblicklich vorgenommenen Repositionsversuches, somit eine secundäre (Jarjavay) und fällt zusammen mit der Lux. complexa des ersten Daumengliedes.

Repositonshindernisse.

§. 1935. Es ist durch die Erhaltung der Seitenbänder erklärt, wie die Nagelphalanx auf der basalen fixirt bleibt, und der Reposition Hindernisse in den Weg setzt (s. Fig. 274).

Malgaigne glaubt die Vorsprünge der betreffenden Gelenkenden des ersten und zweiten Fingergliedes anklagen zu müssen; dieselben sollen sich hakenförmig umfassen.

Pailloux hat bei einer complicirten Luxation die vordere Kapsel zwischen dem Gelenktheile gelagert gefunden und mit Recht als Hinderniss für die Unmöglichkeit der Einrenkung aufgefasst.

Fig. 274.

Malgaigne, Knochenbrüche und Verrenkungen, übersetzt von Burger, S. 706, Fig. 27.

Das Gleiche constatirte Michel an Leichenexperimenten. Wenn die vordere Kapsel an der Nagelinsertion abgerissen war, so liess das Glied sich leicht einrenken, indes nicht, wenn sie an der Insertion der basalen Phalanx getrennt war; die Kapsel interponirte sich stets unter diesen Verhältnissen. Wir sehen hier die gleichen Hindernisse wiederkehren, welche wir bei der Luxation der basalen Daumenphalanx hervorgehoben haben.

Damit keine der für die Basalphalanx des Daumens erwähnten Hindernisse fehlen, so hat Brabazon bei einer complicirten Luxation die Beugesehnen interponirt gefunden und klagt mit Dupuytren diese als Hinderniss an.

§. 1936. Reposition. Entsprechend den Theorien der Hindernisse kehren auch alle Methoden der Einrenkung wieder, wie sie bei der Luxation der ersten Phalanx des Daumens empfohlen worden sind.

Die beste Methode ist jedenfalls die forcirte dorsale Flexion mit Impulsion, event. kann man hiermit auch die seitliche Abknickung verbinden, um event. die Seitenbänder einzureissen und das Hinderniss seitens derselben zu heben. Für den Fall dieses im Stiche lässt, so kann man, wie Huguier, Hamilton und andere es machten, die Seitenbänder durchtrennen. Huguier renkte so eine 6 Wochen alte Luxation ein.

Bei Misslingen eröffnet man das Gelenk und reponirt oder schliesst selbst die Resection des Kopfes der Basalphalanx an. Man kann sich auch zur Einrenkung der Levi'schen Vorrichtung, resp. des amerikanischen Neckspielzeuges bedienen (s. Fig. 275 und 276).

Verrenkungen der Nagelphalanx des Daumens nach vorn.

§. 1937. Dieselben sollen ebenfalls nach Ch. Bell, Dupuytren, Malgaigne etc. durch Dorsalhyperflexion zu Stande kommen; hierbei durchtrennt die Basis der Endphalanx nicht nur das Lig. ant., sondern oft auch die Integumenta und prominirt nach der Vola hin (v. Jousset, Bourguet, Sirus, Pirondi).

Das Nagelglied kann nach hinten umgelegt bleiben, indes auch gestreckt, resp. leicht volarwärts gebeugt sein (Fall Bourguet und Pirondi), wobei die Integumenta nicht verletzt waren. Das Daumenglied ist hierbei verkürzt.

Die Beweglichkeit der Nagelphalanx ist ganz aufgehoben. Auf dem Dorsum fühlt man das Gelenkende der ersten Phalanx, während man in der Vola die Basis des Nagelgliedes entdeckt.

Im Falle Bell, Jousset, Dupuytren war die Stellung eine gleiche, die Haut war aber an der Vola zerrissen und durch die Oeffnung ragte die Basis der Nagelphalanx hindurch.

§. 1938. Ursache. Malgaigne nimmt an, dass die volare Luxation immer durch die Dorsalhyperflexion entstehe, und dass die volare Kapsel eingerissen wäre. Unter diesen Verhältnissen wäre die Luxation gewissermassen nur eine Abart der dorsalen Luxation.

Es ist indes nicht recht einzusehen, weshalb hier nicht analog den Verrenkungen an dem Metacarpophalangealgelenke ebenfalls die Luxation nach vorn mit Ruptur der Kapsel an der hinteren Seite entstehen sollte. Die complicirten Luxationen geben über diese Frage keinen Aufschluss, vielleicht gerade der Umstand, dass im Augenblick der höchsten dorsalen Hyperflexion das Nagelglied die volare Haut

Fig. 275.

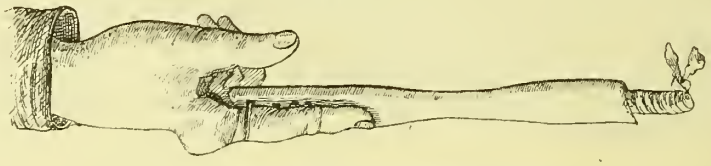

Levi's Vorrichtung, am Zeigefinger angelegt.

Fig. 276.

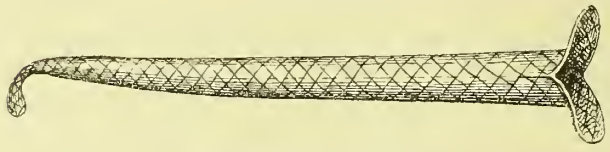

Neckspielzeug der Indianer.
Hamilton, übers. von Rose, S. 658, 659, Fig. 288, 289.

durch forcirte Dehnung einreisst, mag es erklären, dass die Basis der Phalanx vor dem unteren Ende der Basalphalanx hinabgleitet und der dorsale Rand den Stützpunkt auf dem Gelenkende der letzteren verliert. Durch die Volarhyperflexion kann jedenfalls die Luxation nach vorn mit Berstung der hinteren Kapsel ebenso zu Stande kommen, als wie vice versa durch dorsale Hyperflexion die dorsale Luxation mit Berstung der Kapsel an der Volarseite. Man braucht nur im Augenblicke der höchsten volaren Flexion der Nagelphalanx einen Stoss auf dem Rücken desselben nach vorn zu geben, um die Luxation entstehen zu sehen. Das Kapselband reisst hierbei von der ersten Phalanx ab, und es bleibt die Nagelphalanx senkrecht unter der ersten Phalanx stehen;

bei einer secundären plötzlichen Contraction der entsprechenden Extensoressehnen wird sich die Nagelphalanx wieder in Streckung stellen.

Die Einrichtung gelingt meist durch Extension und Impulsion. Bei der Entstehung durch dorsale Hyperflexion ist diese Stellung bei der Einrichtung mit der Impulsion zu verbinden. Malgaigne schlägt sie vor, weil er annimmt, dass bei der parallelen Stellung der Phalangen zu einander die Seitenbänder besonders angespannt sind, die Hervorragungen derselben sich gegenseitig anhaken und das Repositionshinderniss bilden. Durch die dorsale Flexion werden die sich anhakenden Hervorragungen der Gelenkenden freigemacht.

Wenn die Luxation durch volare Hyperflexion entstanden ist, muss man bei der Einrenkung mit der volaren Hyperflexion beginnen und einen Druck auf die Basis der Nagelphalanx nach hinten und unten ausüben, um nachher in die Streckung überzugehen.

Zur Vergrösserung der Contactfläche und zur Verlängerung des Hebels kann man sich der Levi'schen Vorrichtung oder des indianischen Neckspielzeuges bedienen (s. Fig. 275 und 276).

Complicirte Verrenkungen, gleichzeitige Verletzungen der Integumenta des Gelenkes.

§. 1939. Die Verletzung der Integumenta ist bei der Luxation des Nagelgliedes des Daumens bei der completen wie incompleten, bei der volaren wie dorsalen eine sehr häufige Complication. Die Haut reisst hierbei meist an der Volarseite und zwar in der Höhe der betreffenden Falte quer oder T-förmig ein (Demoor, Mattei). Einmal war sogar (Fall Cooper) die Flexorensehne eingerissen.

Selten ist die Verletzung auf die Haut beschränkt; meist reisst die Sehnenscheide und Gelenkkapsel mit ein und tritt die Basis der Nagelphalanx bei der Luxation nach vorn, die Basalphalanx mit ihrem Kopfe bei der Luxation nach hinten durch die Oeffnung vor.

Roux, Vanderbeck, Cramer, Laugier, Stromeyer, Robe-Moreau beobachteten ähnliche Fälle, Robe-Moreau sah noch grössere Verletzung mit der Luxation verbunden. Die grösseren Verletzungen entstehen meist durch Explosion eines Gewehrlaufes in der Hand.

§. 1940. Reposition. Die Einrichtung ist oft sehr schwer; Samson, Dupuytren, Roux, Nélaton konnten mit allen Repositionsmethoden nicht zum Ziele kommen, und führten sogar primär, Demoor secundär wegen eingetretener Gangrän die Amputation aus. Gooch, Moreau, Nélaton, Thierry, Norris hingegen sahen sich genöthigt, die Resection des Kopfes des ersten Fingergliedes zu machen.

Selbst nach erfolgter primärer Einrenkung treten oft noch schwere Zufälle, Gelenkeiterung, Gangrän, Phlegmone, Tetanus etc. (Samson, Norris, Cramer) ein.

§. 1941. Behandlung. Cooper rieth von vornherein die Resection, Brabazon sogar die Amputation, Malgaigne in frischen Fällen die Reposition an. Carwardine, Penneck, Pailloux, Malgaigne hatten mit dieser Behandlung Glück. Es existiren allerdings

auch Beispiele, wo trotz der frühen Reposition phlegmonöse Entzündung und Necrosis der Phalanx eintrat (Fall Laugier).

In frischen Fällen ist die Reposition event. mit der Durchschneidung der Seitenbänder und die conservativ exspectative Behandlung am Platze; dieselbe muss meist in der Nachbehandlungsperiode mit der permanenten Extension verbunden werden.

Die Quetschung der Weichtheile, durch die Luxation selbst herbeigeführt und durch das Bestehenbleiben der Luxation noch vermehrt, ist eine sehr grosse, so dass zu leicht Wundrandgangrän eintritt. Aus diesem Grunde ist's geboten, den Rand selbst in frischen Fällen so weit abzutragen als er gequetscht ist.

Die Reposition ist gleich viel schwerer, sobald die Luxation dies Alter erreicht und zur phlegmonösen Entzündung und Gangrän in der Umgebung geführt hat (Fall von Dupuytren, Norris, Monteggia, Roux, Nélaton etc.).

Roux verlor den Patienten trotz intermediärer Amputation, und Nélaton gelang es nur mit Mühe, durch dieselbe das Leben noch zu retten, während Norris die intermediäre Resection mit Erfolg und mit Erhaltung von einiger Beweglichkeit machte. Nélaton erreichte unter secundärer starker Eiterung durch die Resection noch die Erhaltung des Gelenkes.

Malgaigne empfiehlt daher schon im Stadium der Entzündung die Resection.

In der Freiburger Klinik heilten zwei Resectionen wegen complicirter Luxation sehr rasch.

Bei schon bestehender Entzündung des Gelenkes ist die Resection des Kopfes der ersten Phalanx am Platze; die Gelenkhöhle muss gehörig mit 5%iger Carbollösung ausgelaugt werden. Gute exacte Drainirung sowie die permanente Extension kann hierbei nicht entbehrt werden.

Ich habe in der letzten Zeit oft nach dem Vorgange Hueter's mit grossem Erfolge die Resection des völlig entzündeten Gelenkes ausgeführt und jedesmal constatirt, dass mit der Resection die Entzündung stille stand. Die permanente Extension ist geboten sowohl zur Erzielung der exacten Drainirung als der guten Position der resecirten Theile. Wenn eine Gangrän oder eine ausgeprägte septische Phlegmone besteht, so ist natürlich augenblicklich die Amputation im Gesunden indicirt.

Verrenkungen der Nagelglieder der vier letzten Finger.

§. 1942. Malgaigne konnte nur 19 Fälle von dieser Verrenkung zusammenstellen: 3 des Ringfingers, 3 des kleinen Fingers, 1 des Mittelfingers, 1 des Zeigefingers, 1 des Mittelfingers und des Ringfingers zugleich.

Darunter waren zwei Luxationen nach hinten mit Abweichen nach einer Seite, eine gerade nach aussen, eine gerade nach innen und keine nach vorn.

In Wirklichkeit sind die Verrenkungen viel häufiger; ich bin nur 3mal in der Lage gewesen, dieselbe zu beobachten, und zwar stets nach dem Dorsum hin.

Die unvollständige Verrenkung nach hinten.

§. 1943. Bei unvollständiger Verrenkung nach hinten, wovon Malgaigne je einen selbst beobachteten Fall des Ring- und des kleinen Fingers erzählt, ist das betreffende Fingerglied leicht dorsalwärts hyperflectirt und kann nicht gebeugt werden.

Am Dorsum fühlt man eine Protuberanz und zwar den hinteren Theil der Basis des Nagelgliedes und umgekehrt an der Vola den vorderen Abschnitt der Gelenkfläche der Mittelphalanx.

Die Einrichtung gelingt ohne Schwierigkeit durch Impulsion oder Dorsalflexion und Druck.

Die vollständige Verrenkung der Nagelphalanx der übrigen Finger nach hinten.

§. 1944. R. Marjolin, Michet, Ravaton und Bidault beobachteten eine solche des kleinen, resp. des Zeigefingers 2mal.

Bidault's Verrenkung entstand dadurch, dass auf die Rückseite des Ringfingers ein Brett aufschlug, während auf die Palmarseite des dritten Fingergliedes ein Balken drückte.

Das Nagelglied stand in übermässiger Dorsalflexion fast rechtwinkelig und konnte leicht gebeugt werden.

Das zweite Fingerglied prominirte mit seiner Gelenkfläche an der Vola, wo sich eine Hautwunde befand. Die Beugung der Nagel- und Mittelphalanx war nicht möglich.

Die Einrenkung wird auf gleiche Weise erreicht, wie bei der dorsalen Daumenluxation durch dorsale Hyperflexion und Antrieb.

Unvollständige Verrenkung des Nagelgliedes der anderen Finger nach hinten und aussen.

§. 1945. Malgaigne hat einen solchen Fall beobachtet. Ein 12jähriger Knabe fiel vom Karren und hatte sich hierbei eine Verletzung des Nagelgliedes des Mittelfingers zugezogen. Das Nagelglied war nach hinten umgelegt, und wurde durch Zug in die gerade Richtung gebracht. Malgaigne sah den Knaben 5 Wochen nach der Verletzung; das Nagelglied war gestreckt, indes nach aussen gegen den Daumen abducirt. Aussen und hinten bildete die Basis des Nagelgliedes einen starken Vorsprung. Das Nagelglied war von einer Seite zur anderen stark beweglich, indes nicht zu beugen.

Die Einrenkung gelang hier nur unvollständig und vorübergehend.

Die Einrenkung ist am besten durch dorsale Hyperflexion und Antrieb zu erzielen, um zuerst die dorsale Luxation zu heben, und hierauf Abduction und Antrieb folgen zu lassen; event. würde es geboten sein, beim Misslingen der Einrenkung die Seitenbänder, speciell des Lig. lat. int. durchzuschneiden.

Wenn auch diese Massregel ohne Erfolg bliebe, so würde die Eröffnung des Gelenkes Platz zu greifen haben und event. die Resection des Köpfchens der Mittelphalanx auszuführen sein.

Vollständige Verrenkung der Nagelphalanx nach hinten und innen.

§. 1946. Diese Verrenkung ist gleichfalls äusserst selten. Léger berichtet über eine 4 Wochen alte Luxation des kleinen Fingers, entstanden durch Hufschlag auf die gestreckte Hand. Das Nagelglied war nach innen und hinten luxirt. Die Wunde lag an der vorderen Seite, woselbst der Huf die Hand getroffen hatte. Die Dorsalfläche des Nagelgliedes sah mit ihrer Basis vollständig nach innen und hinten und hob die Haut sehr in die Höhe; die Nagelphalanx war ausserdem nach innen und nach der Vola stark gebeugt, so dass die Spitze derselben die Mitte der zweiten Phalanx des Ringfingers berührte. Gleichzeitig sah der Nagel nach innen.

Die Einrenkung gelang durch Volarflexion und directen Druck.

Dieselbe wird jedenfalls rationeller in gleicher Weise wie die vorhergehende eingerenkt und zwar durch dorsale Hyperflexion und Antrieb auf die Basis der dritten Phalanx nach der Vola hin, um die dorsale Verrenkung zu heben, und nachfolgende Adduction und Antrieb auf die Basis der dritten Phalanx nach aussen, um die seitliche Verschiebung zu corrigiren.

Reine seitliche Verrenkungen der Nagelphalanx.

§. 1947. Dugès sah eine solche, entstanden durch einen heftigen Stoss, welcher der nur an der Spitze des Zeigefingers gehaltenen Hand mitgetheilt wurde. Die Basis der Nagelphalanx war unvollständig nach aussen luxirt, und die Spitze des Fingers nach innen gerichtet. Die Einrichtung wurde nicht versucht und trotzdem wurde die Function eine gute.

Gogué beobachtete eine vollständige und complicirte Luxation der Nagelphalanx des Ringfingers nach innen. Das Nagelglied war gegen den kleinen Finger nach innen geneigt und ruhte mit seiner Gelenkfläche dem inneren Rande der Mittelphalanx des Ringfingers auf, an der äusseren Seite bestand eine grosse Eröffnung des Gelenkes, durch welches das obere Ende der Mittelphalanx prominirte.

Die Einrenkung gelang durch Zug an der Nagelphalanx und Druck auf das Ende der zweiten Phalanx nach oben und Antrieb auf die Basis der Nagelphalanx nach unten. Die Heilung war eine äusserst schnelle.

Die complicirten Verrenkungen an der Nagelphalanx.

§. 1948. Diese Verrenkungen der Nagelphalanx der letzten vier Finger kommen viel seltener vor, als an dem Nagelgliede des Daumens. Unter 9 Verrenkungen der Finger (Malgaigne) kam nur eine Eröffnung des Gelenkes vor, welche von Gogué genauer mitgetheilt wurde. Aehnliche Fälle theilt Seutin mit.

Es sind indes in der Literatur noch genug Fälle von complicirter Fingerluxation bekannt (Schinzinger, Schreiber).

Schinzinger giebt bei dieser Verrenkung wegen der Gefahr des Tetanus den Rath, die Exarticulation zu machen, während Schreiber mit Recht bei jetziger Anwendung der antiseptischen Behandlung die Reposition und die conservativ exspectative Behandlung anräth.

Im Falle Schreiber war die Nagelphalanx des Zeige- und Ringfingers mit Eröffnung des Gelenkes dorsalwärts luxirt, ausserdem bestanden noch mehr complicirte Fracturen der Hand, und trotzdem war das Heilungsresultat in Bezug auf die Beweglichkeit der uns interessirenden Gelenke ein günstiges.

Bei allen diesen Luxationen kann zur Nachbehandlung selbst die Extension der Nagelphalanx nicht entbehrt werden.

Es wird der longitudinale Extensionsverband nach unten am ganzen Finger angelegt und, ensprechend der Dislocation der Basis nach hinten oder vorn oder radial- oder dorsalwärts, die Querextension nach vorn oder hinten ulnar- oder radialwärts von der Basis der Nagelphalanx zugefügt, während der Kopf der Mittelphalanx nach der entgegengesetzten Seite quer extendirt wird. Zur Fixation des Fingers werden die übrigen Finger longitudinal nach unten extendirt.

Brüche der Knochen der Mittelhand.

§. 1949. Dieselben haben unter einander die Aehnlichkeit, dass sie fast nur bei Männern beobachtet werden, dass sie ferner fast nur durch directe äussere Gewalteinwirkung entstehen, womit consequenter Weise gleichzeitig die Verletzung der äusseren Weichtheile als häufige Complication zu erklären ist. Die Verletzung der Weichtheile ist im letzteren Falle meist so gross, dass die Knochenverletzung in den Hintergrund tritt.

Die Brüche zerfallen in drei Categorien, die der Handwurzelknochen, der Mittelhand und der Phalangen.

Die Fractur der Hand kam nach Bruns unter 40,277 Fällen 4453mal vor = 11,05%, unter 8560 687mal = 6,7%, hiervon entfielen 168 auf die Mittelhand = 1,9%, 419 auf die Finger = 4,8%.

Brüche der Handwurzelknochen.

§. 1950. Einfache Brüche der Handwurzelknochen sind äusserst selten, oder besser gesagt, werden äusserst selten erkannt. Dieselben kommen fast nur in Begleitung von äusserer Verletzung zur Beobachtung, durch Maschinengewalt, Platzen eines Gewehrlaufes, Schuss etc.

Die Annahme, dass Brüche dieses Knochens viel häufiger vorkommen, als man sie beobachtet, wird durch die Beobachtungen von Günther, Bouchet, Linhart, Schüller etc. nahe gelegt. Bei den Leichenversuchen zum Zwecke der Hervorrufung einer Luxation oder Fractur des unteren Radiusendes entstehen ausnahmslos durch die Vornahme von starken volaren oder dorsalen Flexionen oder radialen und ulnaren Inflexionen Brüche einzelner Handwurzelknochen.

Dieselbe begleitet daher auch oft die Radiusfractur; ich fand dieselbe auch 2mal (des Kopfes des Os capit.) zufällig bei einer Radius-

fractur; 1mal beobachtete ich die gleiche Fractur neben Radiusfractur intra vitam. Die Fractur ist nach meiner Ueberzeugung bei alten Leuten nicht selten.

Hiernach entsteht die Fractur sowohl durch directe als durch indirecte Gewalt. Durch starke radiale Inflexion entsteht oft die Fractur des Os navicul., durch starke ulnare die Fractur des Os triquet.

J. Coquet hat die Section von 2 Fällen berichtet, wo die Fractur durch Fall auf die Hand entstanden war.

Jarjavay macht Mittheilung von einer Fractur des Os navicul., durch die gleiche Ursache entstanden.

Es ist einleuchtend, dass eine Fractur der Handwurzelknochen meist durch eine äusserst heftige Gewalteinwirkung entsteht, dass daher auch die Weichtheile zum mindesten subcutan auch in grösserem Massstabe zerrissen und verletzt sind. Die Knochen der Handwurzel sind durch die Ligamente am Dorsum und an der Vola, sowie durch die Intercarpalbänder so fest an einander gefügt und zu einem Ganzen vereinigt, dass ein einzelner Knochen nicht leicht getroffen werden kann, ohne dass gleichzeitig die Weichtheile mit zerreissen, wodurch die event. bestehende Dislocation verdeckt wird.

Wegen der festen Verbindung tritt selten eine Dislocation ein, die Gelenkbewegung wird wenig gestört und der Eintritt der Crepitation verhindert. Die Crepitation fehlt auch wegen des innigen Contactes und der Verzahnung der Bruchflächen.

Die offene Fractur entsteht am häufigsten durch Maschinengewalt und Schuss.

Die subcutane Fractur des einen oder anderen Handwurzelknochens verläuft stets unter dem Bilde einer Distorsion des Handgelenkes.

§. 1951. Die Diagnosis dieses Leidens ist bei der subcutanen Fractur wegen der starken Anschwellung und der fehlenden Dislocation eine äusserst schwierige; bei der complicirten Fractur wird die Digitaluntersuchung die Anwesenheit der Knochenfractur klar stellen.

Bei fehlender Deformität und Crepitation hat die Verletzung wegen der geringen Behinderung der Gelenkbewegung die grösste Aehnlichkeit mit der Distorsion oder Contusion. Das hauptdifferenzielle Symptom wird durch die grössere Intensität des localen Druckschmerzes gegeben; das subjective Symptom entzieht sich indes oft dem Urtheil des Untersuchenden.

Es ist jedoch von Wichtigkeit, eine bestimmte und begrenzte Stelle des Handgelenkes zu entdecken, wo auf Druck sowohl wie auf Bewegung des Gelenkes hin ein besonders intensiver Bruchschmerz entsteht, welcher besonders bei plötzlichen Bewegungen (Rotationen) in den Vordergrund tritt und welcher lange (14 Tage) andauert.

Die Deformität wird oft nachträglich noch nach dem Verschwinden der Anschwellung erkannt.

Ich bin 1mal in der Lage gewesen, diese Diagnose aus der grossen Schmerzhaftigkeit und nachherigen deutlicheren Verstellung etc. zu stellen. Es bestand hier eine Fractur des Os capitatum. Der abgebrochene Kopf des Os capitatum war gleichzeitig nach dem Dorsum hin luxirt. Eine Dislocation war durch die anfänglich bestehende Schwellung nicht nachzuweisen, nach 14 Tagen konnte man die Dislocation mit Sicherheit diagnosticiren; direct

unterhalb des Kopfes des Os capitatum erhob sich eine Leiste, welche quer über den Handrücken zum Ulnarrand der Hand hin verlief. Der obere Theil des Os capitatum und des Os hamatum stand dorsalwärts um 1‴ vor. Die Fractur war wahrscheinlich durch Fall auf das Dorsum der Köpfchen des 3. und 4. Metacarpus entstanden.

Es ist begreiflich, dass bei dieser Gewalteinwirkung bei der festen Verbindung zwischen den beiden Metacarpalknochen und den entsprechenden Carpalknochen die ersteren und mittelst derselben die letzteren in forcirte Flexion gebracht werden, und dass bei alten Individuen die Knochen an der betreffenden Stelle einbrechen. Der 60jährige Mann war von einem Gerüste auf die ulnare Seite des Handrückens gefallen und trug als Zeichen der örtlichen Einwirkung der Gewalt an den peripheren Enden der erwähnten Metacarpalknochen eine Abschilferung.

Malgaigne hielt die Crepitation für ein sicheres Zeichen der Fractur der Carpalknochen; indes selbst beim Vorhandensein muss noch nachgewiesen werden, dass sie nicht dem unteren Ende des Radius oder einem abgebrochenen Process. styloid. angehört, und dass sie ferner nicht von einem zerriebenen Blutcoagulum herrührt.

Die Crepitation wird am besten durch das Auflegen des Fingers auf die der Fractur verdächtige Stelle und gleichzeitige stark vorgenommene Flexion oder Rotation entdeckt. Der palpirende Finger muss die intraarticuläre Lage der Crepitation und des Druckschmerzes nachweisen.

Die Bewegungen des Gelenkes sind gleichfalls in einem grösseren Masse behindert, und sind mit einer heftigen Schmerzensäusserung, zumal bei plötzlicher starker Flexion oder Streckung verbunden.

Ferner ist noch das Bestehen eines Hämarthros mit als ein Zeichen, welches auf eine Fractur hindeutet, anzuführen, ohne gerade der intraarticulären Fractur allein anzugehören.

Das Auftreten einer secundären Blutpigmentverfärbung der Haut in der Umgebung deutet ebenfalls auf das Bestehen der Fractur und auf eine stärkere Zerreissung der Bänder, Kapsel etc. hin.

Das Alter des Individuums ist gleichfalls zu berücksichtigen.

An letzter Stelle sind noch hervorzuheben die Persistenz der Schmerzhaftigkeit der Anschwellung und der Functionsstörung sowie das spätere Auftreten der Blutdiffusion.

Die consequente hartnäckige Gelenkentzündung oder die nachherige Entwickelung einer Ankylosis spricht, zumal bei alten Leuten, wo die Brüchigkeit der Knochen eine sehr grosse ist, für Fractur der Carpalknochen.

Das Leiden hat bei bestehender Crepitation die grösste Aehnlichkeit mit der Fractur des unteren Radiusendes; die Differenz ist hauptsächlich gegeben in dem Fehlen jedes Fracturschmerzes und jeglicher Dislocation in der Gegend der Epiphyse, resp. in der Lage des Schmerzes in der Gelenkgegend.

Bei jeder Fractur der Epiphyse soll man jedoch, zumal bei alten Leuten, an das gleichzeitige Bestehen einer Carpalfractur denken, da die letztere erstere oft begleitet.

§. 1952. Behandlung. In allen diesen der Fracturirung verdächtigen Fällen lege ich aus den früher bei der intracapsulären Fractur des Schulter- und Ellenbogengelenkes schon mitgetheilten Gründen die

Hand 8 Tage lang in Extension, durch welche mit Bestimmtheit die Entwickelung der Ankylosis verhindert wird. Nach 4 Tagen beginne ich schon mit leichten Bewegungen und nach weiteren 8 Tagen tritt die Massage und die gymnastische Behandlung in ihre Rechte ein.

Fractur der Metacarpalknochen.

§. 1953. Die Knochen der Metacarpi entwickeln sich je aus zwei Knochenkernen; der Metacarpalknochen des Daumens aus einem unteren für das Mittelstück und das untere Ende desselben und einem zweiten für das obere Ende, während die vier andern jedoch aus einem gemeinschaftlichen Kerne für das Mittelstück und das obere Ende und einem zweiten für das untere Ende entstehen. Die Verwachsung der verschiedenen Knochenkerne mit einander hat mit dem 20. Jahre ihren Abschluss erreicht.

§. 1954. Häufigkeit. Die Fractur kommt nach Malgaigne ausserordentlich selten zur Beobachtung; er hat sie unter 3000 im Hôtel Dieu beobachteten Fällen nur 16mal aufgefunden. Ich habe in den letzten 3 Jahren die Fractur 7mal beobachtet, so dass ich der Ansicht bin, dass die Fractur viel häufiger vorkommt als man glaubt; 5mal war es eine einfache subcutane, 2mal eine complicirte Fractur eines einzelnen Mittelhandknochens, 1mal bestand nebenbei eine Luxation des Kopfes des dritten Metacarpus.

Bruns berechnet die Fractur der Mittelhandknochen auf 1,9%; unter 8560 Fracturen kamen 168 Fracturen der Mittelhand vor.

§. 1955. Vertheilung nach dem Geschlechte. Die Fractur kommt fast ausnahmslos bei Männern zur Beobachtung. Malgaigne fand sie unter 16 im Hôtel Dieu beobachteten Fällen 1mal bei einer Frau.

§. 1956. Vorkommen nach dem Alter. Mit Vorliebe kommt die Fractur im mittleren Alter zur Beobachtung; dieselbe kann indes auch in der frühesten Jugend und im Greisenalter entstehen. Für das letztere hat Malgaigne 2 Beobachtungsfälle, 63 und 70 Jahre, und für das erstere 1 bei einem 5jährigen Mädchen beigebracht.

Nach Bruns befällt die Fractur speciell das 3. und 4. Decennium; von 553 Fracturen der Hand gab die Mittelhand 70mal den Sitz der Fractur ab:

im	1.	Decennium	1mal
„	2.	„	9 „
„	3.	„	23 „
„	4.	„	22 „
„	5.	„	10 „
„	6.	„	5 „
„	7.—9.	„	0 „
			70mal.

§. 1957. Bruch von mehreren Beinchen. Für gewöhnlich wird angenommen, dass mehrere Knochen zugleich brächen, indes widerspricht dies der Erfahrung von Malgaigne, welcher unter 10 Fällen nur ein einziges Mal den zweiten und dritten Metacarpalknochen ge-

brochen fand. Ich habe 3mal mehrere Metacarpalknochen gebrochen beobachtet. Es ist selbstverständlich, dass bei grossen Zerschmetterungen, bei complicirten Fracturen der Hand fast stets mehrere Knochen gebrochen sind.

§. 1958. Häufigkeit der Fractur eines jeden einzelnen Metacarpalknochens. Man hat einzelne Knochen als besonders zur Fractur disponirt aufgezählt, indes sind die Zahlen zu klein, um hierüber Aufschluss geben zu können.

Am häufigsten ist der erste (Malgaigne) und letzte (Delpech, Guéretin) Metacarpus gebrochen, nach anderen wiederum der dritte, und zwar durch indirecte Gewalt, Fall auf das untere Ende des Metacarpus bei zugeschlagener Hand.

Hamilton sah unter 15 Fällen 7mal den Metacarpus des Zeigefingers, je 3mal denjenigen des Ring- und Kleinfingers und je 1mal denjenigen des Daumens und des Mittelfingers gebrochen. Von den 9 im Hôtel Dieu genauer bestimmten Fällen war 5mal der erste, 2mal der zweite, 1mal der dritte, 1mal der vierte Metacarpus gebrochen.

Wie aus den beiden Tabellen hervorgeht, ist das Verhältniss ein sehr verschiedenes, zumal mit Bezugnahme auf die Fractur des ersten Metacarpus. Nach Hueter ist die Fractur des letzteren aus dem Grunde so selten, weil derselbe am Daumen so beweglich sei, dass viel eher eine Luxation als eine Fractur entstehe.

Die isolirte Fractur der übrigen Metacarpalknochen ist so selten wegen der geringen Länge und verhältnissmässigen Stärke der Corticalis, ferner wegen der innigen Verbindung mit den Carpalknochen und unter einander.

Der Bruch entsteht meist durch eine örtlich einwirkende intensive Gewalt: Schuss, Maschinenverletzung, Explosion einer Flinte etc. und ist daher auch relativ oft mit einer ausgedehnten Weichtheilverletzung complicirt, so dass die Fractur als Nebenverletzung zu betrachten ist.

In einem Falle beobachtete ich bei einer ausgedehnten complicirten Fractur die vollständige Längsfractur des ersten Metacarpus.

§. 1959. Mechanismus der Entstehung der Fractur. Die isolirte Fractur eines Mittelhandknochens ohne Complication entsteht gern durch eine directe Gewalteinwirkung, welche mit schmaler Oberfläche und grosser Heftigkeit den Knochen in seiner Continuität trifft, z. B. Schlag, Stoss auf den Handrücken, ferner durch Schlag mit dem Handrücken gegen eine feste Unterlage oder Quetschung der Hand zwischen einer Gewalt und einer festen Unterlage etc.

Unter 15 Fällen sah Hamilton sie 9mal durch directe Gewalt entstehen. Dieselbe kann indes auch ausnahmsweise durch indirecte und geringere Gewalt, z. B. durch Fall auf das periphere Ende des Metacarpus bei geschlossener Hand (Hamilton) zur Entwickelung kommen.

Die Fracturen, durch indirecte Gewalt entstanden, betreffen mit Vorliebe den dritten Metacarpus; sie entstehen hierbei auf zweifache Weise, entweder erstens dadurch, dass der Metacarpus vorlarwärts übermässig flectirt wird und zwar durch Fall auf das untere Ende des Metacarpus (J. Cloquet 3mal, Sabatier, Malgaigne) oder durch Schlag

auf den Rücken des unteren Gelenkendes, während die Hand sich in Supination befindet. Im ersten Falle werden die Metacarpalknochen gewissermassen zwischen zwei Gewalten zusammengedrückt, und es werden beide Gelenkenden volarwärts getrieben, im zweiten wird der Kopf volarwärts getrieben, während die fixirte Basis nicht folgt (volare Flexionsfractur). Die Entstehung dieser Flexionsfractur ist um so leichter, als der Metacarpus einen nach vorn offenen Bogen beschreibt. Fall auf die Spitze des Mittelfingers ruft durch den gleichen Mechanismus die gleiche Fractur hervor, indes kann dieselbe auch hierbei durch den zweiten Mechanismus zur Fractur dieses Metacarpus führen.

Eine andere Entstehungsweise ist diejenige, wo der Metacarpalknochen gewissermassen nach hinten (statt nach vorn) umgebogen wird.

Dupuytren theilt einen Fall mit, wo der Knochen bei einem Kampfe zweier Individuen zum Zwecke des Umstossens der Hand einbrach. Die Ringenden legten die Finger ineinander, und suchten einer dem anderen die Hand nach hinten umzuwerfen. In diesem Falle wurde also mit Gewalt das periphere Ende des Knochens nach hinten umgekippt. Es handelt sich also um eine dorsale Beugungsfractur.

Die Fractur soll auch durch gewaltsame Dehnung, durch Zug am Finger entstehen können. Im Fall Velpeau brach der dritte Metacarpus durch starken Zug am Finger.

Der Metacarpus ist im longitudinalen Durchmesser von oben nach unten an der vorderen Seite concav. Durch Zug an dem zweiten und dritten Finger entsteht das Bestreben des Metacarpus, durch Streckung den Bogen auszugleichen.

§. 1960. Bruchstelle, Form etc. Der Bruch ist meist in der Mitte des Knochens gelegen. Hamilton sah umgekehrt unter seinen 15 Fällen 7mal die Fractur im unteren, 5mal im mittleren, 3mal im oberen Drittel. Die Verschiebung wird meist selbst bei den schiefen als eine sehr geringe bezeichnet, weil die benachbarten Knochen die Fragmente in der richtigen Lage zurückhalten. Ich kann letzterem nicht beistimmen.

Die longitudinale Verschiebung ist oft bei der Kürze des Knochens eine relativ grosse (2—4 mm).

Die directe Fractur liegt an der Stelle der Gewalteinwirkung, die indirecte mit Vorliebe in der Mitte (Cloquet, Sabatier).

Der Bruch kann ein rein querer, gezackter und ein schiefer sein. Beim schiefen Bruche verläuft fast ausnahmslos die Bruchlinie von oben und hinten nach unten und vorn (s. beifolgende Fig. 277 u. 278).

Der Bruch am oberen Ende des ersten Metacarpus oder am unteren Ende der übrigen Metacarpalknochen ist oft im jugendlichen Alter bis zu 20 Jahren eine traumatische Epiphysenablösung; hier ist die Differentialdiagnosis der Fractur von der Luxation des Metacarpophalangealgelenkes wegen der fehlenden Crepitation sehr schwierig. Cooper theilt einen solchen Fall mit.

Die Fractur kann auch mit Luxation complicirt sein.

Ich habe einen solchen Fall beobachtet von complicirter Querfractur im unteren Drittel des dritten Metacarpus mit gleichzeitiger Luxation des Metacarpalkopfes nach der Vola hin. Die Verletzung

war durch directe Gewalt entstanden. Die Behandlung war eine conservative (Einrenkung des Kopfes, Vernähung der Fragmente) und eine erfolgreiche.

Fig. 277.

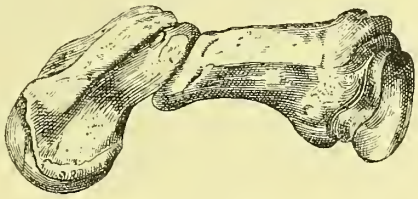

Fig. 278.



Brüche des zweiten und dritten Mittelhandknochens.
Malgaigne, Knochenbrüche und Verrenkungen, I. Bd. S. 607, Fig. 111 u. 112.

§. 1961. Symptome. Bei bestehender Dislocation bilden die beiden Fragmente meist einen nach vorn, selten einen nach hinten offenen Winkel.

Bei der Dupuytren'schen Fractur, durch Dorsalflexion entstanden, besteht die letztere Winkelstellung.

Die erstere Form wird jedenfalls meist bei der indirecten Fractur (volare Flexionsfractur) bestehen, während man annehmen sollte, dass die directe Fractur, welche am Orte der einwirkenden Gewalt, z. B. in der Mitte bei einem Schlag auf das Dorsum entsteht, die zweite Dislocationsform zur Folge haben müsste, was indes meist nicht der Fall ist.

Es dislociren sich bei der Flexionsfractur meist nicht beide Fragmente, sondern nur das untere, weil das obere zu fest mit dem Carpus vereinigt ist, als dass es sich verschieben könnte. Beim Fingerdruck auf die Vola der Fracturstelle wird nur das untere Fragmentende dorsalwärts getrieben, während das Gelenkende desselben nach der Vola vorspringt. Am Dorsum entsteht gegenüber der Fracturstelle eine stärkere Vorwölbung und gegenüber dem unteren Gelenkende eine Vertiefung. Bei starker Dislocation beider Fragmente ist der Finger verkürzt.

Wenn die Fractur dicht über dem Kopfe des Metacarpus liegt, so tritt der abgelöste Kopf nach vorn vor und ist oft beweglich unter der Haut der Vola manus liegend ausfindig zu machen. Das obere Fragmentende ragt hierbei am Dorsum vor. Von der Luxation der Basalphalanx des Fingers lässt sich diese Fractur unterscheiden durch die Crepitation, bei Epiphysentrennung durch die knorpelige Crepitation, durch den kantigen, sehr schmerzhaften Vorsprung des oberen Fragmentes am Dorsum, durch das Höherstehen desselben gegenüber den Köpfen der übrigen Metacarpi und durch die abrupte Vertiefung

unterhalb des oberen Fragmentes. Die Vertiefung liegt höher zwischen den Metacarpalköpfchen.

Ferner ist noch für die Luxation hervorzuheben die bedeutendere Verkürzung, die stärkere Dislocation und die unbeweglich starre Stellung des Fingers. Bei der Fractur ist der Finger mit dem Kopfe volarwärts verschoben und leicht beweglich, die Gelenkfläche des Metacarpus ist am Dorsum nicht zu entdecken.

Die Verschiebung des unteren Fragmentes nach der Vola hin lässt sich theils durch die Con- und Retraction der Interossei, theils und besonders aus der Richtung der Gewalteinwirkung, welche vom Kopfe am Dorsum aufgefangen wurde, erklären.

§. 1962. Die Diagnosis der Fractur des Metacarpus ist oft eine recht schwierige, sobald die Dislocation der beiden Fragmente fehlt. Die Anschwellung, der örtliche Schmerz, die Behinderung der Bewegung des entsprechenden Fingers können auch bei einer starken örtlichen Contusion eintreten.

Entscheidend ist hier der auf eine circumscripte Stelle begrenzte intensive Fracturschmerz, welcher lange Zeit (Wochen) die Anschwellung überdauert. Der Schmerz tritt an der Fracturstelle ebenfalls bei Druck auf einen entfernteren Punkt oder bei Bewegungen des betreffenden Fingers auf. Die primäre Anschwellung an der Fracturstelle, welche derjenigen der Contusion gegenüber viel länger andauert, macht allmählig einer harten Knochenauftreibung Platz.

Ein ferneres wichtiges, späteres Zeichen ist der nach einigen Tagen auftretende Bluterguss und die Hautverfärbung.

Leichter ist die Diagnosis bei bestehender Dislocation; es besteht entweder nur eine Längsverschiebung oder auch gleichzeitig eine Winkelstellung.

Die Art der Dislocation kann man am besten dadurch ausfindig machen, dass man auf der Volarseite an der Stelle des fixen Fracturschmerzes mit einem Finger intensiv aufdrückt und gleichzeitig den betreffenden Finger des Patienten stark in Volarflexion stellt, resp. denselben umgekehrt, für den Fall die Vermuthung der entgegengesetzten Dislocation, mit dem offenen Winkel nach dem Rücken hin, vorliegt, dorsal flectirt.

Das weitere, nicht minder werthvolle Fracturzeichen der Crepitation fehlt ebenfalls sehr oft. Das Gleiche gilt von der abnormen Beweglichkeit. Die Crepitation, die Dislocation und abnorme Beweglichkeit lassen sich manchmal noch durch verschiedene Manöver hervorrufen, z. B. dadurch, dass man die Fragmente zu beiden Seiten der vermutheten Bruchstelle zwischen zwei Fingern und alsdann entweder in entgegengesetzter Richtung hin bewegt oder eine starke Streckung und Flexion des Fingers vornimmt, resp. rotirende Bewegungen an demselben ausführt.

Ein gewisser Grad von Deformität und übermässiger Callusbildung fehlt bei nicht zweckmässig eingeleiteter Behandlung nachher fast nie.

§. 1963. Prognosis. Im Allgemeinen heisst es, dass das Bestehen der Deformität keine Folgen habe; letzteres trifft indes zum

mindesten nicht für alle Fälle zu. Mit der Deformität ist stets eine übermässige Callusproduction verbunden, wodurch, wie ich oft beobachtete, die Function des betreffenden Fingers und selbst der ganzen Hand meist für längere Zeit leiden kann.

Die vollständige Flexion der Hand, speciell des betreffenden Fingers ist oft nicht möglich und die ganze Hand ist für lange Zeit viel schwächer. Die Metacarpophalangealgelenke sind oft ankylotisch.

Hamilton sah einen solchen Fall neben einer Deformität an der Fracturstelle. Ausserdem beobachtete er eine Eiterung an der Bruchstelle mit secundärer completer Ankylosis des Handgelenkes und der Fingergelenke.

Mit der Deformität ist auch stets eine leichte Verkürzung verbunden.

Manche schlagen das Bestehenbleiben der Deformität nicht hoch an, eine Ansicht, welche ich durchaus nicht theilen kann; ich habe oft eine grosse Deformität mit starker Callushyperproduction und bedeutender und langdauernder Functionsstörung beobachtet.

Die vollständige Heilung der Fractur selbst beansprucht 25 bis 30 Tage ohne Einschluss des Reconvalescentenstadiums.

§. 1964. Behandlung. Die Behandlung der Metacarpalbrüche bereitet dem Chirurgen, zumal bei dem Bestehen einer grossen Dislocation bezüglich der Vermeidung der Deformität die grössten Schwierigkeiten.

Die Dislocation wird am besten durch Zug am Finger behoben.

Es sind zur Erzielung einer genaueren Coaptation die verschiedensten Bandagen empfohlen worden. Bell gebrauchte eine volare, gepolsterte Schiene, Hamilton legte einen Guttaperchaverband an und übte für die Dauer der Application bis zur Erhärtung desselben einen Druck auf den spitzen Winkel der Fragmente aus.

Boyer, Malgaigne, Albert, König legen eine Schiene auf beiden Seiten des Metacarpus an, Malgaigne fügte eine Compression an der Vola zu, um den nach der Vola gewichenen Metacarpalkopf dorsalwärts zu leiten und befestigte die beiden Schienen durch Heftpflasterstreifen.

Sabatier legte zuerst Werth auf die passive, permanente Extension, welche er durch Mitbenutzung des benachbarten Fingers als Stützpunkt zu erreichen suchte.

Die eben erwähnten Verbände wirken entweder durch Druck, oder durch passive Extension, oder durch beides zugleich. In den letzten 10 Fällen habe ich die permanente Extension an dem betreffenden Finger ausgeführt und die besten Resultate erzielt und stets das Entstehen einer jeden Deformität, Verkürzung, Callushyperproduction und Ankylosis verhindert.

In einem Falle habe ich noch ganz besonders den Werth der Extension studiren können. Ich übersah nämlich die Fractur des zweiten Metacarpus, während der dritte und vierte mittelst permanenter Extension behandelt wurde. Die ganze Mittelhand war von den Cirkeltouren des Extensionsverbandes umgeben, so dass auch der zweite Metacarpus fixirt war. Nach 10 Tagen entfernte ich den Verband, es war der dritte und vierte Metacarpalknochen verheilt. Es be-

stand fast kein peripherer Callus und keine Deformität. Der Callus war nicht mehr schmerzhaft; sehr erstaunt war ich indes über den Befund am zweiten Metacarpus. Derselbe war stark verdickt, sehr schmerzhaft, es bestand eine grosse Deformität. Der dritte und vierte Finger konnte vollständig flectirt werden, während die Flexion des Index bedeutend gehemmt war.

Zur Gewinnung einer grösseren Contactfläche werden die Heftpflasterstreifen bis zum Vorderarm angelegt. Die Supinationsstellung ist wirksamer zur Hebung der volaren Flexion.

Complicirte Fractur.

§. 1965. Die complicirte Fractur, bei welcher keine grosse Zerschmetterung stattgefunden und die Fractur als die wichtigere Verletzung in den Vordergrund tritt, wird man wie jede andere complicirte Fractur behandeln. Etwaig abgelöste, vollständig vom Perioste getrennte Knochenfragmente werden entfernt, die Wundhöhle wird je nach dem Alter und dem Aussehen der Verletzung mit 2-, resp. 5%iger Carbollösung ausgespritzt und durch Gummiröhren drainirt. Wie bei jeder Verletzung, welche durch eine directe Gewalt entstanden ist, werden auch hier die stark contundirten und zerfetzten Wundränder abgetragen, damit nicht am Rande derselben eine Gangrän entsteht. Hierauf werden dieselben, wofern keine zu grosse Spannung entsteht, bis auf eine kleine Oeffnung vernäht. Im entgegengesetzten Falle ist's geboten, die Wundhöhle auszustopfen.

Die Drainirung bietet hier oft grosse Schwierigkeiten, weil die Wunde meist am Dorsum liegt. Wenn letzteres der Fall ist, so ist's geboten die Hand in Supination zu legen, damit das Blut und das Secret einen guten Abfluss gewinnt.

Ich bin in der letzten Zeit 2mal in der Lage gewesen, eine begrenzte complicirte Fractur des Metacarpalknochens zu beobachten, und ohne Zurücklassung einer Deformität zur Heilung zu bringen.

In einem Falle bestand gleichzeitig eine Luxation des abgebrochenen Metacarpalkopfes.

Die Behandlung wird auch mit der permanenten Extension verbunden.

Die Fracturen der Phalangen.

§. 1966. Die Phalangen entstehen stets aus je zwei Knochenkernen, je aus einem für das obere Ende und einem für den Körper und das untere Ende desselben gemeinschaftlich. Die vollständige knöcherne Consolidation ist zur Zeit des 18.—20. Jahres erreicht.

Die subcutanen Fracturen der Phalangen sind selten. Malgaigne hat unter 3000 nur 42 Fracturen derselben zu verzeichnen. Nach Bruns kamen unter 8560 Fracturen 419 der Finger vor = 4,8% aller Fracturen. Dieselben gehören nach Malgaigne fast ausnahmlos dem mittleren Lebensalter und dem männlichen Geschlechte an (nur

5mal wurden sie bei Frauen beobachtet) und sind fast ausnahmslos complicirt.

Die Bruns'sche Tabelle bestätigt ersteres gleichfalls; die Fractur hält sich in dem 2., 3. und 4. Decennium so ziemlich auf der gleichen Höhe der Häufigkeitsscala und kam 52mal im 2., 53mal im 3. und 48mal im 4. Decennium von 197 Fracturen der Phalangen überhaupt zur Beobachtung.

Im 1. Decennium kam sie 10mal zur Beobachtung
„ 5. „ „ „ 25 „ „ „
„ 6. „ „ „ 6 „ „ „
„ 7. „ „ „ 1 „ „ „
„ 8. „ „ „ 0 „ „ „
„ 9. „ „ „ 2 „ „ „

Ferner tritt sie meist nur an einem Finger auf, 5mal kam sie indes an mehreren Fingern zugleich zur Beobachtung. 19mal ist von 42 Fällen mitgetheilt, welcher Finger der verletzte war, und vertheilen sich diese wie folgt; je 5mal war der Daumen-, der Mittel- und der Ringfinger und je 2mal der Zeige- und der kleine Finger der verletzte.

In 10 Fällen war die Phalanx genauer bestimmt, und die erste Phalanx war 7mal, die Mittelphalanx 1mal und die Nagelphalanx 2mal gebrochen.

Hamilton sagt, dass er sich keines einzigen Falles einer einfachen Fractur erinnere, während Rose, der Uebersetzer, darauf aufmerksam macht, dass sie bei einem amerikanischen Nationalspiele durch den Stoss des Balles entstehe; ich sah dieselbe in den letzten 3 Jahren 4mal.

§. 1967. Die complicirten Fracturen sind weit häufiger als die subcutanen, und kommen sehr oft, zumal in einer industriereichen Gegend, zur Beobachtung; sie entstehen meist durch Maschinengewalt, durch Explosion eines Gewehres etc. Dieselben erstrecken sich daher auch mit Vorliebe auf die erste Phalanx des Daumens und der übrigen Finger.

Die Verletzung ist oft eine ausgedehnte. Hamilton sah unter 30 Fällen von Fractur der Finger nur 18 einfach genug, um eine Conservirung des betreffenden Fingergliedes zu erstreben.

§. 1968. Fracturform. Die Fracturlinie ist meist eine quere, zuweilen eine schräge, oft eine comminutive. Selten wird ein Stückchen von der Dorsalfläche der ersten Phalanx abgerissen.

Auf diese seltene Rissfractur hat Busch zuerst unsere Aufmerksamkeit geleitet; dieselbe besteht darin, dass die Sehne des Extensor bei einer starken Beugung ein Stück von der Basalphalanx des Knochens abreisst.

Segond hat im Progrès méd. einen Aufsatz über diese Verletzung veröffentlicht und durch Leichenexperimente nachgewiesen, dass man dieselbe durch starke Flexion hervorrufen könne.

König bemerkt hierzu, dass er einen Fall am Zeigefinger beobachtet habe, der ihm bis zum Erscheinen des Aufsatzes von Busch unerklärlich gewesen wäre.

Zwei gleiche Fälle habe ich ebenfalls beobachtet und zwar gleichfalls am Zeigefinger; ein Herr W. stützte seinen Finger senkrecht auf den Tisch, plötzlich stellt derselbe sich unwillkürlich durch Umkippen in starke Flexion, während er mit der ganzen Last des Körpers auf dem Finger ruhte. Die Nagelphalanx stand in leichter Flexion und konnte nicht mehr gestreckt werden, die Dorsalfläche des Fingergliedes war ödematös geschwellt und blutig unterlaufen, auf Druck schmerzhaft; die passive Streckung liess sich leicht ausführen.

Eine seltene Art von Fractur ist noch die subcutane Längsfractur, welche Krönlein 3mal an der Basalphalanx des vierten und fünften Fingers beobachtete. Dieselhe entstand 2mal durch heftiges Anstossen mit der geballten Hand und 1mal durch eine gewaltsame Torsion.

§. 1969. Ursache der Fractur. Als Ursache hat man für die einfache Fractur der Phalangen fast ausnahmslos eine directe, den Finger treffende Gewalt, Hammerschlag, Maschine, Explosion, Ueberfahren, selten eine indirecte anzuklagen.

Die indirecte Fractur entsteht selten. Malgaigne kennt nur 2 Fälle, Hamilton keinen.

Die Seltenheit der indirecten Fractur ist durch die Beweglichkeit der Fingergelenke und Kleinheit der Phalanx zu erklären.

Die Weichtheile werden meist von der quetschenden, schlagenden, fallenden Gewalt mit verletzt, woher die Häufigkeit der Weichtheilcomplication resultirt.

Die complicirten Fracturen entstehen meist durch Maschinengewalt, Schuss, Explosion einer Flinte etc.

Die Epiphysentrennung ist selten; sie liegt entsprechend der Epiphysenlinie unmittelbar unterhalb des oberen Endes des Knochens. Dieselbe entsteht vor dem 20. Jahre.

Hamilton theilt einen Fall von Epiphysentrennung der ersten Phalanx des Zeigefingers bei einem 4jährigen Knaben mit.

Die Busch'sche Abrissfractur entsteht meist durch eine plötzliche und unerwartete Flexion des Nagelgliedes, die Längsfractur durch heftiges Anstossen der Phalanx, wobei die Gewalt in der Längsachse der Phalanx wirkt, oder durch gewaltsame Torsion.

§. 1970. Die Dislocation fehlt oft, indes, wenn sie vorhanden ist, so entspricht sie derjenigen bei den Metacarpalknochen.

Die Dislocation kann in einer Winkelstellung, selbst longitudinalen Verschiebung, oder gar fehlerhaften Rotation bestehen. Letztere wird sehr oft übersehen und bedarf vor Allem unsere Aufmerksamkeit. Selten ist die Dislocatio ad latus. Die Verkürzung ist selten eine grosse.

Hamilton sah einen Fall von Fractur der ersten Phalanx des Daumens, wo trotz bester Behandlung eine Verkürzung von $^1/_4''$ und eine Rotation der Pulpa des Fingers nach dem Ringfinger hin bestehen blieb. Die Bruchflächen hatten sich verlassen. Nach Malgaigne entsteht oft eine Verkürzung von 3—4‴.

Die Verkürzung entsteht durch die Retraction der elastischen Gewebe, zumal der Sehnen.

Die Bildung des Winkels, mit der Spitze nach dem Dorsum hin gelagert, wird nach Boyer dadurch bedingt, dass die Flexoren das

untere Fragment nach vorn ziehen, und den natürlichen vorderen Bogen vergrössern; die Winkelspitze sieht auch oft nach der Vola.

§. 1971. Die Diagnosis der gewöhnlichen Fractur ist gegeben durch den heftigen, an eine bestimmte Stelle fixirten, auf Druck vermehrten Fracturschmerz und nachherige Callusentwickelung, durch die Dislocation, welche indes oft fehlt, ferner durch die abnorme Beweglichkeit und zuletzt die Crepitation.

Die Bruchstelle ist stark geschwollen und sehr schmerzhaft. Durch Umfassen der beiden Phalangentheile ober- und unterhalb der Fracturstelle und durch Bewegungen derselben in entgegengesetzter Richtung kann man sich die abnorme Beweglichkeit und die Crepitation klar machen. Die Fragmentstücke sind indes bei der geringen Grösse der Phalanx überhaupt sehr schwer zu fassen. Es kann daher sehr leicht die Bewegung in dem benachbarten Gelenke eine abnorme Beweglichkeit in der Continuität des Knochens vortäuschen. Es ist daher stets geboten, beide Fragmentstücke fest zu umfassen und gegen einander zu bewegen und sich hierbei gleichzeitig mit der abnormen Beweglichkeit die Crepitation und den Fracturschmerz klar zu machen. Letzterer entsteht stets an der gleichen Stelle, auch selbst bei einfachen, rotirenden Bewegungen des peripheren Fingertheiles. Das Persistiren der Anschwellung, des Schmerzes, das nachherige Wachsen der ersteren, die Production von Callusmasse und die nachträgliche blutige Verfärbung der Haut sprechen gleichfalls für eine Fractur.

Die Diagnosis der Abrissfractur ist gegeben durch die Anamnese, die Art der Entstehung, die Schwellung auf dem Dorsum der Phalanx, die Schmerzhaftigkeit an dieser Stelle; die Stellung der Phalanx in leichter Flexion und das Zurücksinken in dieselbe, sobald man die Phalanx passiv streckt, geben für das Bestehen der Fractur wichtige Anhaltspunkte.

Die characteristischen Symptome der Längsfractur sind folgende.

Bei der Längsfractur von Krönlein besteht eine Anschwellung und Entzündung der benachbarten Gelenke. Der Knochen ist in seiner ganzen Länge auf Druck sehr schmerzhaft und angeschwollen. Es besteht keine Dislocation, die Function des Fingers ist anfänglich wenig gestört, wird erst nachträglich durch den Schmerz und speciell durch die Gelenkaffection gehemmt.

Es fehlt jede Dislocation und Verkürzung, und es lässt sich nur eine klappernde Crepitation durch seitliche Verschiebung der beiden Fragmente oder durch Rotation des peripheren Fingertheiles klar machen. Die frühzeitige Betheiligung beider Gelenke ist besonders wichtig.

§. 1972. Die Prognosis ist im Allgemeinen günstig, wenn keine Dislocation besteht, sobald indes eine wesentliche Dislocation vorliegt, so bietet die Coaptation grosse Schwierigkeiten. Es bleibt alsdann oft eine Verkürzung und Callushyperproduction mit Ankylosis zurück. Die Längsfractur führt besonders oft zur Ankylosis der Gelenke.

Hamilton bemerkt, dass in 10 Fällen von 30 keine Steifigkeit und keine Deformität bestehe und deshalb auch nicht übrig bleibe. In vielen Fällen jedoch lässt es sich überhaupt wegen der Schwellung

nicht bestimmen, ob die Fragmente gut adaptirt sind oder nicht, so dass man auch betreffend der Correction der Fragmente im Dunklen bleibt. Er theilt selbst einen Fall mit, wo trotz häufigen Verbandwechsels sogar eine Rotation des unteren Fragmentendes eintrat.

Die bestehende Winkelstellung ist oft sehr schwer zu beheben und stört nachträglich oft ganz bedeutend die Function. In einem veralteten Falle bestand durch die Winkelstellung der Fragmente mit der Spitze nach der Vola hin eine bedeutende Functionsstörung, die zweite Phalanx war dorsalwärts verschoben, die Flexion sehr gehemmt. Ich sah mich genöthigt, einen Keil aus der Spitze des Winkels zu reseciren und die Querextension nach dem Dorsum einzuleiten. Das Resultat war, wie beifolgende Figur zeigt, bezüglich der Deformität und, wie ich noch beifügen kann, bezüglich der Function ein sehr gutes. Es besteht noch eine leichte Weichtheilschwellung.

Fig. 279.

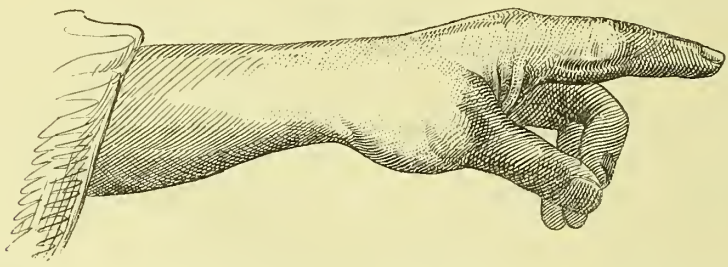

Leo Wenzek, 30 Jahre, Fractura phal. I, II man. sin. schief geheilt in starker Winkelstellung mit der Spitze volarwärts; keilförmige Excision, dann Extensionsverband in Volarflexionsstellung.

§. 1973. Behandlung. Die Behandlung bietet bei bestehender Dislocation viel grössere Schwierigkeiten als man vermuthen sollte.

In den Fällen, wo keine Dislocation besteht, genügt es, den Finger durch irgend einen Verband 2—3 Wochen lang ruhig zu stellen. Wenn indes eine Dislocation bestand, so wurde die Coaptation durch die verschiedensten Mittel vergeblich erstrebt.

Celsus suchte dieselbe durch kleine Schienen zu erreichen, Paul v. Aegina benutzte den gestreckten benachbarten Finger, Paré den gebeugten; letzterer fürchtete sehr, dass durch die zu starke Callusentwickelung die Flexion des Fingers leide.

Malgaigne ist auch ein Gegner der gestreckten Lagerung der Finger und legt an der volaren Seite des Fingers eine convex gebogene Schiene an, welche denselben in halbe Beugung stellt.

Die gestreckte Lage des Fingers ist nach Lonsdale aus dem Grunde zu verwerfen, weil bei dem Auflegen der Hand und der Finger der Kopf des Metacarpus, welcher mehr vorspringt als das Ende des Fingers, sich früher aufstützt, und es entsteht daher zwischen der Phalanx und den Schienen ein leerer Raum, so dass von einer wirklichen Schienung des gebrochenen Fingers nicht gesprochen werden kann. Letzteres ist noch mehr bei den Fingern des Arbeiters der Fall; dieselben stehen hier stets in halber Flexion, so dass die Streckung gar nicht möglich ist. Wenn daher hier eine Schiene angelegt wird, z. B. bei einem Bruche der ersten Phalanx, so wird, für den Fall man

die Streckung forciren will, eine Winkelstellung mit der Spitze nach der Vola entstehen.

Im Allgemeinen heisst es, dass die Ankylosis wegen Callushyperproduction nicht zu befürchten sei, indes habe ich oben einen Fall mitgetheilt, wo die Functionsstörung eine bedeutende war. In einem zweiten Falle war das untere kleine Fragment dorsalwärts gewichen; die Flexion blieb dauernd gehemmt.

Die Streckung wird erzielt, entweder durch Rücken- und Palmarschienen, oder durch Gipsverbände, welche entweder um den betreffenden Finger, oder mehrere Finger zugleich angelegt werden.

Die Behandlung mittelst Gipsverband ist zu verwerfen, weil bei der Application der Gipsbinden der peripher von der Fracturstelle gelegene Fingerabschnitt, wie ich oft beobachtete, stets unwillkürlich in Dorsalflexion gestellt wird.

Ich habe in meinen Fällen oft diese Dislocation gesehen. Es beruht dies zum Theile wohl harauf, dass Patient im Augenblicke der Application des Verbandes in dem Bestreben zu helfen, die Finger spreizt und streckt und sogar überstreckt. Ausserdem wird der Finger durch die Binden bei der Schwierigkeit, die Binden zwischen den Fingern durchzuführen, dorsalwärts gezogen.

Bei der Anwendung des Gipsverbandes hat man selten klare Einsicht über die Stellung der Fragmente; es entsteht besonders leicht dorsale oder volare Abknickung der Fragmente. Der Gipsverband genügt indes stets bei der Fractur ohne Reiten oder ohne Winkelstellung der beiden Fragmente. Noch mehr ist hier ein Guttaperchaschienenverband zu empfehlen. Auf jeden Fall wird's indes hierbei geboten sein, frühzeitig den Verband abzunehmen und sich von der Stellung der Fragmente zu überzeugen, um event. noch nachträglich eine Correction derselben einzuleiten; ferner ist es geboten, frühzeitig Bewegungen zu machen, um die Bildung einer Ankylosis zu verhindern.

Bei Leuten aus arbeitender Klasse, wo eine starke habituelle Flexion der Finger besteht, muss man die Finger, um einen Einfluss auf die Stellung der Fragmente zu gewinnen, in Flexion stellen, resp. in derselben belassen, weil die in der Vola manus retrahirten Gewebe sich nicht dehnen lassen. Die Folge von einem solchen Versuche würde die Abknickung der Fragmente mit der Spitze des Winkels nach der Vola hin sein.

Bei der bestehenden longitudinalen Verschiebung suchte Baudens durch ein Brettchen eine permanente Extension auszuführen. Das Brettchen war einerseits an dem vom Bruche peripher gelegenen Fingertheil, andererseits an der Hand fixirt.

Dieser Verband wird auf die Dauer entweder nicht ertragen oder giebt nach und löst seine Aufgabe nur sehr unvollkommen. Ueberhaupt alle obenerwähnten Mittel, um eine Coaptation der stark dislocirten Fragmente, sei es nun durch Bandagirung an den benachbarten Fingern, oder durch ein Brettchen, oder durch Gipsverband, oder durch Schienen etc. zu erzielen, sind illusorisch. Ich wendete in diesen Fällen in letzter Zeit (5 Jahre) mit vollkommenstem Resultate die permanente Extension an. Dieselbe wird gut ertragen, coaptirt die Fragmente gut, erlaubt die stetige Besichtigung, erzielt die vollständige Correction derselben und gestattet die frühzeitige Vornahme der passiven Be-

wegungen und kürzt die Heilungsdauer auf 8 Tage ab. Ankylosis entsteht nie nach derselben.

Die Anlegung des Verbandes geht leicht, der Verband wird gut ertragen; derselbe reicht bis zum Vorderarme. Das Gewicht beträgt nur 1—2 Pfund (s. Fig. 280).

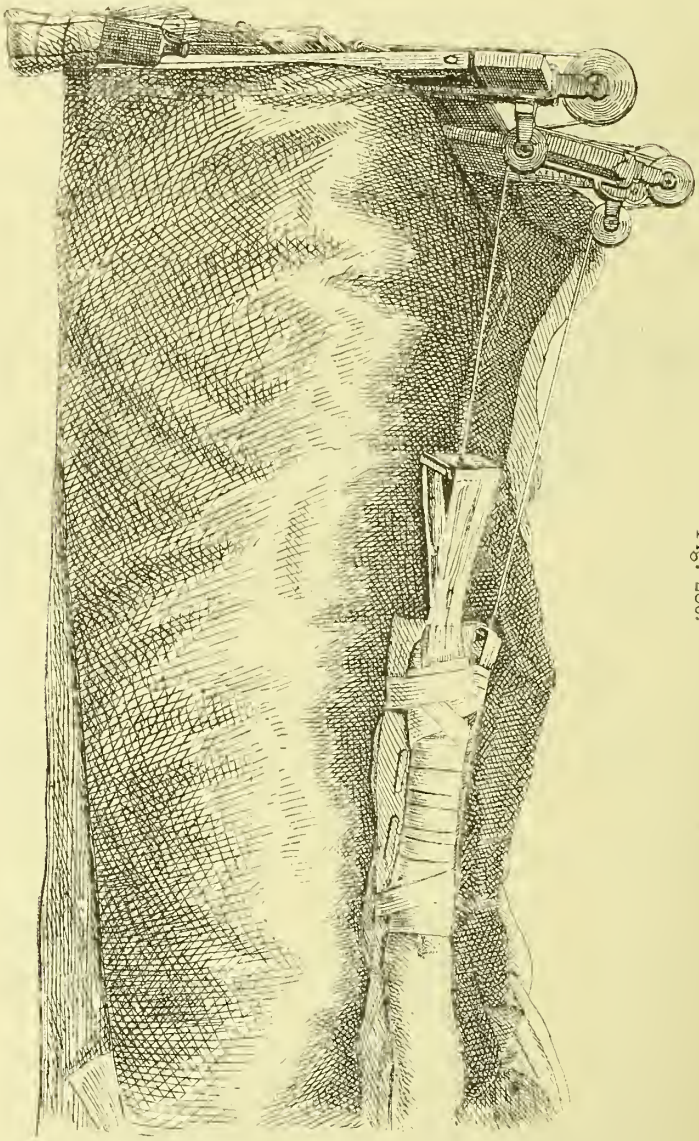

Fig. 280.

Complicirte Daumenluxation mit Extension behandelt.

Die fehlerhafte Rotation lässt sich hierbei gleichfalls in der früher oft besprochenen Weise heben.

Zur Hebung der fehlerhaften Rotation muss das periphere Fragment nach der entgegengesetzten Seite mittelst eines circulär umgelegten Heftpflasterstreifens rotirend extendirt werden.

Bei einer bestehenden starken Winkelstellung muss von der Spitze des Winkels nach der offenen Seite hin eine Querextension ausgeführt werden.

Die Behandlung der Abrissfractur wird sich auf eine 3wöchentliche Fixation der Nagelphalanx in leichter Dorsalflexion beschränken. In meinen Fällen kehrte die vollständige Streckungsfähigkeit zurück.

Complicirte Phalangenfracturen wird man stets conservativ behandeln, wofern die Wunde eine einfache, die Weichtheilverletzung keine zu grosse und ausgedehnte ist, so dass also die Erhaltung der Finger überhaupt noch möglich ist. Indes selbst in den Fällen, wo die Verletzung eine sehr grosse ist, wird's stets noch geboten sein, die Erhaltung des Fingers zu erstreben. Es gelingt auch hier noch oft, einen brauchbaren Finger zu erzielen, wo die Hoffnung der Conservirung beim ersten Anblicke der Verletzung sehr gering erscheint. Man kann noch früh genug nachher die Amputation nachschicken. Es muss hierbei Grundsatz sein, nur wirklich zertrümmerte Theile, welche im Augenblicke der Verletzung gewissermassen lebensunfähig sind, zu entfernen, die zerrissenen Wundränder der Haut abzutragen, im Uebrigen jedes operative Eingreifen auf das geringste Mass herunterzudrücken.

Es muss hier noch hervorgehoben werden, dass selbst vollständig abgetrennte Finger zu erhalten sind, wofern sie gleich angenäht werden.

Kapitel XXI.

Die Verletzung der Hand und der Finger.

Arten der Verletzungen.

§. 1974. Die complicirten Verletzungen der Hand haben in unserer Zeit durch das zunehmende Entstehen der mannigfaltigsten Maschinen in steigender Proportion an Zahl und Bedeutung zugenommen. Die Finger und die Hand, welche durch die Bedienung der Maschinen am meisten mit denselben in Berührung treten, sind am häufigsten der Verletzung ausgesetzt. Im Allgemeinen lassen sich hierbei zwei Typen der Verletzung aufstellen: entweder werden die Finger und an zweiter Stelle die Hand zwischen zwei Walzen oder Kammrädern gefasst und ganz zerquetscht, zermalmt oder sie werden von schneidenden Instrumenten, Kreissäge etc. ergriffen und theilweise oder vollständig abgetrennt.

Der Vorderarm kann ebenfalls, wie wir das früher erwähnten, in dieser Weise primär von der Maschine ergriffen werden. Meist pflanzt sich die Verletzung von dem zuerst ergriffenen Finger auf den Vorderarm fort und nimmt centralwärts an Umfang immer mehr ab.

Die Verletzung ist hierbei eine verschieden wichtige, je nachdem dieselbe sich nur auf die Haut beschränkt, oder auf die tiefen Gewebe übergreift.

In einzelnen Fällen kommt es vor, dass nur die Haut in grösserer Ausdehnung verletzt und handschuhartig von den Fingern, von der Hand

und selbst theilweise von dem Vorderarm abgezogen ist. Letzteres ist der Fall, wenn ein Kammrad oder eine Maschine die Haut nur seitlich fasst und dieselbe abdreht; hierbei liegt die Muskulatur zuweilen in grosser Ausdehnung frei präparirt zu Tage. In anderen Fällen greift das verletzende Instrument weiter in die Tiefe; mit der Haut werden gleichzeitig die Muskulatur, die Gefässe zerrissen, ohne dass sich die Knochen daran betheiligen.

Man sieht dieselbe gleichfalls häufig durch Ueberfahrenwerden von einem Karren oder von der Pferdeeisenbahn etc. entstehen. An dritter Stelle greift das verletzende Instrument noch weiter in die Tiefe, oder besser gesagt, es gewinnt das verletzende Instrument vom Beginne der Verletzung an einen directen Angriffspunkt an dem Knochengerüste und es werden hierbei die Gewebstheile von vornherein in gleichem Umfange zermalmt und zerquetscht, der Knochen wird zersplittert, was natürlich nicht ausschliesst, dass die Weichtheile, die Haut aus der Umgebung herangezerrt und in grösserer Ausdehnung zerrissen und abgetrennt werden. Umgekehrt kann auch die Verletzung hauptsächlich auf den Knochen beschränkt sein. Bei all diesen Maschinenverletzungen pflegt fast ausnahmslos die Blutung sehr gering zu sein, indem die Gefässe torquirt werden. In einzelnen Fällen können selbst bei begrenzter Handverletzung die Muskeln und Sehnen aus dem Vorderarm heraus- und an ihrem Uebergangspunkte in das Muskelgewebe von letzterem abgerissen sein.

In den Fällen, wo das knöcherne Gerüste der Hand direct von zermalmend wirkenden Maschinen gefasst wird, ist dieselbe oft vollständig zertrümmert und zu einer klumpigen Masse aufgewickelt, so dass die Lebensfähigkeit des Gliedes ganz und gar aufgehoben ist.

Die grossen mit starker Quetschung verbundenen Verletzungen der Finger und Hand entstehen auch oft durch Platzen eines Gewehres in der Hand, durch Schrotschuss, durch grosse Projectile, Ueberfahren und Auffallen von schweren Lasten, durch Erfassen von Walzen etc.

Bei Schussverletzungen durch grobes Projectil nähert sich die Verletzung in ihrer Bedeutung und durch die In- und Extensität der Weichtheilverletzung der Maschinenverletzung und fällt auch bezüglich der Behandlung mit derselben zusammen.

Wenn die Theile in toto von einer schneidend wirkenden Maschine, z. B. einer Kreissäge, Häkselmaschine etc. erfasst werden, so liegt die Schnittfläche meist für alle Theile in dem gleichen Niveau, so dass es sich oft um eine vollkommene Amputation handelt. Zuweilen greift auch die Schnittfläche der Säge nicht weiter als durch die Weichtheile.

Es können solche Verletzungen auch durch scharfe Instrumente, z. B. Hieb mittelst eines Beiles, eines Säbels etc. herbeigeführt werden. Es kommt in solchen Fällen nicht selten vor, dass einzelne Finger ganz abgetrennt werden, oder dass sie nur noch durch kleine Brücken von Haut und Blutgefässe enthaltenden Weichtheilen mit dem Körper in Zusammenhange stehen.

Schusswunden durch kleine Projectile, durch Kugeln zeigen meist eine begrenzte Ausdehnung der Weichtheilverletzungen. Zuweilen treten selbst relativ grosse Projectile zwischen je zwei Metacarpal-

knochen durch, ohne eine erhebliche Splitterung derselben hervorzurufen, zuweilen bleiben sie auch zwischen je zwei Metacarpalknochen eingekeilt liegen. Meist sind indes einer oder mehrere derselben gesplittert.

Im Allgemeinen nehmen diese Knochenverletzungen einen günstigen Verlauf, wofern nicht die nahegelegenen Gelenke zu sehr zerschmettert sind, wofern nicht die Sehnen und die Weichtheile zu sehr an der Verletzung theilnehmen.

Die complicirten Fracturen der Metacarpalknochen verlaufen im Allgemeinen günstiger, und zwar deshalb, weil die benachbarten nicht lädirten dem fracturirten eine Stütze gewähren und somit die Dislocation der Splitter ad longitudinem et latitudinem bedeutend beschränken und den verletzten Knochen ruhig stellen.

Bei der complicirten Verletzung der Mittelhand hat daher die Knochenverletzung weit weniger Bedeutung als diejenige der Weichtheile, zumal der Sehnen und der Arterien.

§. 1975. Behandlung. Bei der Behandlung der Finger- und Handverletzung wird im Allgemeinen nur das entfernt, was entweder total abgerissen, oder derart zerschmettert ist, dass die Erhaltung nicht mehr möglich ist. Es ist daher bei der Entscheidung der Behandlung als suprema lex aufzustellen möglichst viel zu erhalten, ein kleiner Fingerstumpf, ein Stück Metacarpus kann beim Verluste der ganzen übrigen Hand dem Patienten nachher in seinen gröberen Hantirungen von grossem Werthe sein.

Man muss selbst, wenn die Knochenstümpfe nicht mit Haut bedeckt werden können, ihre Erhaltung versuchen, weil die Haut nachträglich durch die eintretende Narbencontraction über den Stumpf herübergezogen wird, und der etwa übrig bleibende Defect mit glattem Narbengewebe bedeckt wird.

Das Gleiche gilt von einer ausgedehnten gleichzeitigen Sehnenverletzung, selbst für den Fall, dass entsprechend der Sehnenverletzung an eine Beweglichkeit des Fingers nicht mehr zu denken ist, so kann die Erhaltung desselben von Wichtigkeit sein, weil er zum Greifen benutzt wird.

Im Allgemeinen wird also nur das entfernt, was absolut zermalmt und nicht mehr lebensfähig ist. Andererseits ist indes auch darauf zu achten, ob der erhaltene Stumpf dem Patienten nachher nicht hinderlich wird. Die Entscheidung hierüber hängt weniger von der Ausdehnung der complicirten Knochenfractur als von der gleichzeitigen Verletzung der Weichtheile, der Sehnen etc. ab. Wenn die Sehne ganz zerrissen ist, so kann der Finger nicht mehr functionsfähig werden.

Es sind hierbei nun noch andere Verhältnisse zu berücksichtigen; die Finger sind in ihrer Functionsfähigkeit nicht gleichwerthig.

Es erhält daher der obige Grundsatz, stets selbst einen steifen Finger zu erhalten, unter gewissen Verhältnissen eine Einschränkung.

Der Daumen und Zeigefinger hat, selbst wenn er nur steif zu erhalten ist, einen viel grösseren Werth als der betreffende folgende, z. B. Mittelfinger; die letzteren steigen indes wiederum um so mehr in ihrem Werthe, als sie durch den Verlust des benachbarten radialen Bruders dem Daumen näher rücken. Der erhaltene Mittelfinger ist

z. B. nach dem Verluste des Zeigefingers durch die grössere Nachbarschaft zum Daumen dem Zeigefinger an Werth fast gleich geworden. Beim Verluste des Zeigefingers wird es daher eine noch höhere Pflicht des Chirurgen sein, den Mittelfinger zu erhalten, selbst wenn er voraussichtlich steif wird.

Ein unbeweglicher Daumen, Zeigefinger, resp. auch Mittelfinger nach dem eingetretenen Verluste des Zeigefingers sind daher von grossem Werthe, weil dieselben bei der Greifbewegung dem Daumen als Opponenten dienen. Man wird daher selbst in den Fällen, wo die Sehnen des Zeigefingers oder des Daumens vollständig zerrissen sind und die Haut in nicht zu grosser Ausdehnung gequetscht ist, so dass die Uebernarbung desselben zu erwarten steht, trotzdem den Zeigefinger, resp. den Daumen zu erhalten suchen, wiewohl man im günstigsten Falle nur einen steifen Finger als das Resultat der Behandlung erzielt.

Das Gleiche gilt also vom Mittelfinger, resp. jedem folgenden Finger für den Fall der Zeigefinger, resp. der Vorderarm verloren gegangen.

Es ist selbstverständlich, dass ein einziger steifer Fingerstumpf ebenfalls einen grossen Werth hat.

Umgekehrt sinkt der Werth der übrigen ulnaren Finger, wofern der radiale Vordermann erhalten ist.

Bei der gleichen Gewissheit für einen der übrigen ulnaren Finger würde man daher unter diesen Verhältnissen denselben opfern, weil er den benachbarten Fingern bei der Flexion, resp. Streckung je nach der Stellung hinderlich sein würde.

Folgende Motive sind hierbei entscheidend: Die durch den Defect z. B. des Mittelfingers entstandene Verstellung ist eine geringe und vielleicht nicht so grosse, als diejenige durch den gestreckt abstehenden oder flectirt gekrümmten Finger; das Prominiren des Fingers aus der Ebene des Nachbarn ist zum mindesten ebenso auffällig, als der Defect. Allerdings ist nicht zu leugnen, dass die Patienten meist durch eine habituelle, zweckentsprechende, der Stellung des kranken Fingers adäquate Haltung der gesunden Finger die Deformität sehr zu verdecken wissen. Die Entstellung des Verlustes eines Fingers wird im Uebrigen gleichfalls durch die Annäherung der benachbarten Finger an einander sehr verdeckt.

Zweitens ist der gestreckte, sowie auch der flectirte steife Finger bei der Arbeit störend, so dass die Kranken sehr oft nachher selbst die Amputation verlangen, so sehr sie sich auch früher dagegen sträubten. Der flectirte ankylosirte Finger erlaubt oft nicht, einen Gegenstand mit der vollen Hand zu umfassen, während der gestreckte ankylotische Finger stets wie ein Zeiger hervorragt und bei jeder Beschäftigung überall anstösst und verletzt wird.

Der erhaltene ankylotische Mittel- oder Goldfinger bei beweglichem Zeigefinger hemmt die Leistungsfähigkeit der ganzen Hand. Anders liegen die Verhältnisse für den Mittelfinger nach Verlust des Zeigefingers.

Ein jeder Finger, welcher daher durch das Dazwischentreten des noch erhaltenen Zeigefingers nicht als Opponens des Daumens dienen wird, muss daher bei der sicheren Aussicht auf Ankylosirung oder Ver-

krüppelung amputirt werden. Sobald er indes durch den Verlust des radialen Vordermannes zum Nachbar und Opponens des Daumens wird, ist er, selbst bei der Aussicht auf Steifheit, zu erhalten.

Wenn trotz der gegebenen Aussicht der Verkrüppelung und der Behinderung bei der Arbeit für einen vom Daumen entfernten Finger seitens des Kranken die Erhaltung des Fingers absolut verlangt wird, so ist's geboten, demselben eine schwach flectirte Stellung zu geben, wodurch einestheils die Arbeitsleistung gesteigert und die Entstellung verringert wird.

Dem opponenden Finger giebt man für den Fall er voraussichtlich steif wird, gleichfalls eine schwach flectirte Stellung, da er noch hauptsächlich zum Umgreifen, Umfassen dienen soll.

Wenn durch die totale Zerreissung des Fingers die Frage der Behandlung zu Gunsten der Amputation entschieden ist, so muss die Stelle der Amputation noch näher bestimmt werden.

Man muss hier nach den allgemein giltigen Grundsätzen möglichst viel von demselben erhalten, da ein kleines Stück, z. B. der beweglichen Basalphalanx den übrigen Fingern noch einen kräftigeren Beistand beim Umfassen eines Gegenstandes verleiht. Dasselbe gilt noch viel mehr von dem Falle, wo es sich darum handelt, den Stumpf des Zeigefingers oder Daumens oder gar eine einzige übrig bleibende Basalphalanx, resp. das Stück derselben zu erhalten.

Es ergiebt sich also aus Obigem, dass es in der Chirurgie der Hand- und Fingerverletzungen im Allgemeinen das Hauptprincip ist, möglichst wenig zu opfern, selbst auf die Gefahr hin, nachträglich die Amputation nach dem vergeblichen Versuche der Conservirung nachschicken zu müssen. Im Augenblicke der Verletzung lässt sich selten mit positiver Gewissheit voraussagen, was todt ist und was noch zu erhalten ist.

Bei der jetzigen Sicherheit der Behandlung ist es ohne Gefahr für den Organismus und für die benachbarten Theile gestattet, von der Natur die Abstossung des Todten abzuwarten. Nachträglich kann man zuweilen das Lebensfähiggewordene oft genug noch in einer ungeahnten Weise benutzen. Es ist hierbei nur geboten recht frühzeitig und oft den Verband zu wechseln und das Necrotischgewordene gleich abzutragen.

Bei der Conservirung müssen natürlich die obigen Grundsätze bezüglich der Ausnutzung des betreffenden Theiles zur Arbeitsleistung berücksichtigt werden.

Es gilt dieser Grundsatz der möglichsten Conservirung ganz besonders von den ausgedehnten Verletzungen durch grosse Geschosse oder Platzen eines Gewehrlaufes oder durch Maschinengewalt etc. Je mehr Finger verletzt sind, um so mehr gewinnen die übrig bleibenden an Werth, so dass man daher selbst ein kleines, steifes Stümpfchen eines allein übrig bleibenden Fingers conserviren muss.

An der Hand kommen manche günstige Verhältnisse dem conservativen Chirurgen zu Hülfe. Die Nerven liegen geschützt und entgehen häufig der Verletzung.

Die Hand und Finger haben einen grossen Reichthum an anastomosirenden Gefässen, so dass ihre Ernährung viel mehr gesichert wird.

Nach der abgelaufenen Heilung gelingt es oft genug noch, wie

oben erwähnt, durch nachträgliche Nachoperation, Resection, Amputation, besonders Transplantation, der Thiersch'schen Ueberpflanzung, den entstandenen Fingerstumpf auszunutzen. Event. kann es sogar noch geboten sein, wofern es sich nur um einen Fingerstumpf handelt, denselben primär oder secundär zu translociren und für den Gebrauch nutzbar zu machen. Dies wird uns besonders durch den früher erwähnten Fall von Neudörfer klargelegt. Der steife Fingerstumpf gab nach der Translocation nachher die Möglichkeit einer Gegenüberstellung und Greifbewegung.

Bei der conservativen und operativen Behandlung der Handverletzungen, zumal bei Fabrikarbeitern, kommt es ganz besonders auf eine genaue Reinigung der zermalmten Hand an. Die Epidermis der Haut ist daselbst mit Schmutz und Fett vollständig imprägnirt.

Das Nagelbett bildet Jahre lang ein Depot von Schmutz. Es muss jeder einzelne Nagel, nachdem derselbe beschnitten ist, gehörig mit einem Messer, Bürste, Seife, Aether und Alkohol bearbeitet und unterhalb des Nagels von dem Schmutze befreit werden. Die Haut der ganzen Hand wird rasirt, abgeseift und mit Aether abgewaschen. Es ist dies eine Procedur, welche oft eine halbe Stunde und mehr in Anspruch nimmt.

Wenn die Knochen sehr stark zermalmt sind, so dass die einzelnen Splitter nicht mehr lebensfähig sind, so empfiehlt es sich, die dislocirten losen Splitter, welche aus jedem Zusammenhange mit dem Knochen und dem Periost etc. herausgehoben sind, zu entfernen und event. die übrigbleibenden scharfen Knochenspitzen mit einer Knochenscheere abzutragen. Hierbei muss man indes wie allerwärts der Erhaltung des Periostes grosse Aufmerksamkeit schenken.

Für den Fall, dass viele Splitter entfernt worden sind, empfiehlt es sich, die Periosthülse gestreckt zu erhalten, damit die normale Länge und Achsenrichtung des Metacarpus, resp. der Phalanx möglichst erhalten werde.

Die Extension wird bei grossen Defecten meist durch Fixation des betreffenden Fingers mittelst Heftpflaster an den Nachbar erzielt, um nachher nach der eingetretenen Vernarbung zur Extension überzugehen. Indes wende ich auch in diesen Fällen, sofern nur die geringste Contactfläche für eine Cirkeltour von Heftpflasterstreifen am peripheren Fingertheile gegeben ist, schon von Anfang an die permanente Gewichtsextension an. Die Hauptcontactfläche für den Verband wird in der Mittelhand gewonnen.

Bei grösserer Neigung zur Dislocation, wie z. B. in einem meiner Fälle, wo der abgebrochene Kopf des dritten Metacarpus nach der Vola dislocirt war, ist die Anlegung einer Silbersutur geboten.

Wenn die Oeffnung zu den total zertrümmerten Splittern bei einer älteren Verletzung zu klein ist, so empfiehlt es sich, zur Freilegung derselben event. eine neue Incision auf dem Hand- oder an dem Fingerrücken zu machen, weil hier weniger Sehnen und Weichtheile liegen, in Folge dessen der Zutritt ein leichterer und weniger verletzend ist und somit auch der Abfluss des Secretes besser erreicht wird. Wenn die Splitterung nicht sehr gross ist, so empfiehlt es sich, die Umgebung der Wunde mit 5%iger Carbolsäure zu reinigen und dann mit Jodoform auszustopfen.

Die meist in grösserer Ausdehnung zerquetschten Theile der

Haut, der Sehnen, der Muskulatur werden selbstverständlich abgetragen, weil sonst durch die eintretende Necrosis der aseptische Wundverlauf gefährdet wird.

Leider lässt sich im Augenblicke der Uebernahme der Behandlung nicht mit absoluter Gewissheit feststellen, was todt oder ernährungsfähig ist, so dass nachträglich oft eine begrenzte Necrosis der einzelnen Gewebstheile entsteht. Die antiseptisch verbundene Hand wird, wofern durch die Ausdehnung der Weichtheilverletzung vom Extensionsverbande Abstand genommen werden muss, am besten auf ein Brettchen placirt.

Die Immersion, sowie das permanente Bad, welche früher bei den Handverletzungen mit Recht so sehr empfohlen wurden, haben jetzt der antiseptischen Wundbehandlung gegenüber ihren Werth verloren und auf jeden Fall stehen sie der letzteren bedeutend an Sicherheit nach. Früher wurde zur Verhinderung des Eintrittes von Phlegmone besonders in den ersten 8 Tagen nach der Verletzung das permanente Bad mit Vorliebe bis zur eingetretenen Granulationsbildung angewandt.

Dieselbe darf man, zumal in den Fällen nicht in Anwendung ziehen, wenn schon Eiterungen bestehen, weil durch das Wasserbad der Eiter gerinnt, die Granulationen sich imbibiren, aufquellen und den Eitergang verlegen.

Die Phlegmone entsteht besonders gerne in dem ersten Stadium durch Necrotisirung, Zerfall und Zersetzung der Gewebstheile, welche im Augenblicke der eigentlichen Verletzung schon todt waren. Das zersetzte Secret wird in die Lymphbahnen aufgenommen, dringt in die Sehnenscheiden, in die Räume zwischen den einzelnen Muskeln und in die Bindegewebsmaschen ein. Begrenzt sich das Secret in den Sehnenscheiden, so haben wir es mit der Entwickelung einer Tendovaginitis purulenta zu thun, tritt indes eine allseitige Verbreitung desselben nach oben ein, so haben wir eine allgemeine diffuse septische Phlegmone, das acute purulente Oedem Pirogoff's oder die Panphlegmone Fischer's vor uns, wovon wir später noch sprechen werden.

Durch den Lister'schen Verband kann das abgestorbene Gewebe nicht lebendig gemacht werden, indes sind wir durch dasselbe in die Lage versetzt, die Necrosis zu begrenzen und unschädlich zu machen, ihre Weiterverbreitung zu verhindern, die Fäulniss, die Zersetzung des Secretes zu hemmen, den Wundverlauf trotz der bestehenden begrenzten Gangrän bedingungsweise aseptisch zu machen.

Letzteres ist jedoch nur bedingungsweise der Fall; es kann auch ohne das Bindeglied der Einführung von Bacterien, oder ohne einen groben Fehler gegen die Antisepsis, oder trotz der regelrecht durchgeführten antiseptischen Wundbehandlung Necrosis der Gewebstheile als Folge der durch die Verletzung aufgehobenen Ernährung und secundär unter dem Hinzutritte des Blutes etc. und nur minimaler Sepsiserreger eine septische Zersetzung des Secretes entstehen. Aus diesem Grunde muss man daher auch, wie ich das schon früher bei den Vorderarmverletzungen hervorhob, alles durch die Verletzung höchst wahrscheinlich Todte entfernen.

Man muss hierbei annehmen, dass entweder das durch die Verletzung selbst todte Gewebe durch Zerfall die Zersetzung einleitet,

oder dass unsere antiseptische Behandlung nicht in dem eminenten Sinne infallibel ist, dass sie mit absoluter Sicherheit den Zutritt auch nur minimaler Mengen von Bacterien hindert.

Ich stütze diese Anschauung durch die Beobachtung, dass bei allen ausgedehnten Weichtheilverletzungen, trotz der ausgedehnten Excision der verletzten Weichtheile oft noch eine partielle Necrosis der Ränder eintritt und secundär eine stärkere Entzündung und Zersetzung entsteht.

Man muss daher bei starker, quetschender Verletzung täglich verbinden, das zersetzte Secret ableiten, neue necrotische Stellen abtragen, bis es endlich oft erst innerhalb 8 Tagen gelingt den Process zu begrenzen und die Asepsis einzuleiten. Letzteres gelingt stets aus dem Grunde, weil das Secret so rasch nach aussen abgeleitet und von der Jodoformgaze absorbirt wird.

Es ist in den ersten Tagen, wofern nicht alles durch die Verletzung Todte entfernt worden ist, zuweilen ein stetes Ringen und Kämpfen gegen das Ueberhandnehmen der Zersetzung.

§. 1976. Placirung der Hand. In der Nachbehandlung der complicirten Fractur an der Hand ist fernerhin die gute Placirung der Hand, resp. des Fingers von grosser Wichtigkeit; denselben wird für die leichteren Fälle bei der Lister'schen Behandlung schon durch die Schlusseinwickelung mit gestärkten Gazebinden eine genügende Stütze gewährt.

Bei ausgedehnten Fingerverletzungen genügt dies jedoch allein nicht. Die Finger werden leicht durch den Verband zusammengequetscht, oder zum Theile gewaltsam flectirt, so dass die benachbarten Finger keine Schienen mehr für den fracturirten bilden. Dieser Fehler tritt um so leichter ein, als man bei der wahrscheinlichen Necrosis des einen oder anderen Gewebstheiles und bei der, dementsprechend voraussichtlich massenhaften Wundsecretion zur Aufnahme desselben viel Gaze gebrauchen muss. Durch letzteres wird dem Chirurgen selbst schon bei der Anlegung des Verbandes die eingenommene Stellung der Hand und Finger zum Theile verwischt. Es ist daher geboten, entweder den verletzten Finger an einen gesunden durch Heftpflasterstreifen oder auch durch mit Chloroform benetztes Guttaperchapapier zu schienen. Letzteres hat den Vorzug, dass es aseptisch rein ist und nicht so leicht Septisches zur Wunde trägt, und dass es ausserdem dem betreffenden Finger durch Bandagirung an den gesunden Nachbarn eine grosse Stütze gewährt.

Zu diesem Zwecke benetzt man das Guttaperchapapier mit Chloroform und legt es cirkelförmig gemeinschaftlich um die betreffenden kranken und gesunden Finger. Gleichzeitig empfiehlt es sich, die Hand auf ein Handbrettchen, resp. Glasschiene zu legen.

Zum letzteren Zwecke kann man auch zuerst jeden einzelnen zerbrochenen Finger mittelst einer dünnen Longuette ohne Kröllgaze einwickeln, dann alle Finger zusammen mit einer dicken und längeren Longuette in gestreckter Lage zusammenfassen, und jetzt die Hand auf ein neues hölzernes Handbrettchen, resp. Glasschiene auflegen. Die hölzerne Schiene muss entweder neu oder jedenfalls gehörig mit 5%iger Carbollösung abgewaschen und mit Guttaperchapapier und darauf-

folgend mit einer Longuette von Lister'scher Gaze umwickelt sein. Es ist selbstverständlich, dass das Brettchen bei jedem Verbande mit 5%igem Carbolwasser abgewaschen, resp. noch besser durch ein neues ersetzt wird.

Eine gläserne Schiene gewährt natürlich den Vortheil der grösseren Reinlichkeit und der leichteren Reinigung.

Um das Ganze, Schiene und Arm, wird nun die 8fache Lage des Lister'schen Verbandes etc. angelegt.

Auf diese Weise giebt man der Hand eine relativ gute Ruhe und Fixation. Es empfiehlt sich, gleichzeitig die Hand auf ein untergelegtes Keilkissen hochzulegen, resp. dieselbe zu suspendiren. Besonders beim event. Eintritte der progredienten Phlegmone ist es sehr

Fig. 281.

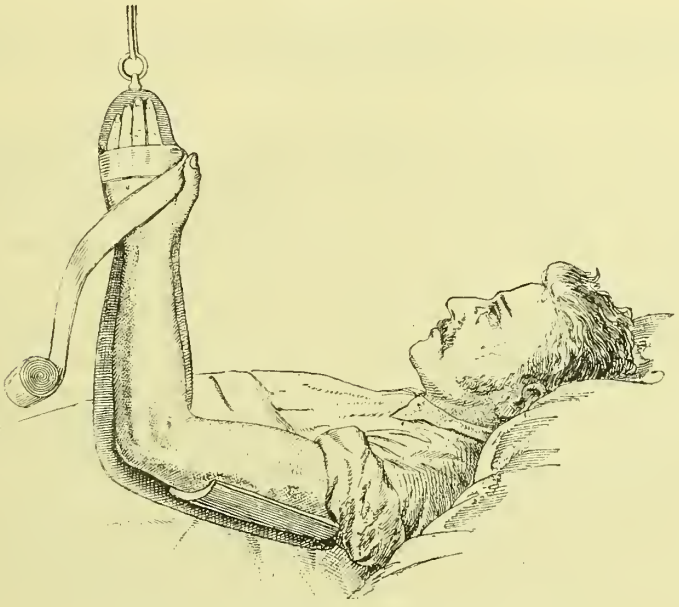

Volkmann's Suspensionsschiene aus Pitha-Billroth. König, III. Bd. S. 177.

zweckmässig mit der antiseptischen Wundbehandlung die Volkmann'sche Suspension zu verbinden (s. Fig. 281).

Die Schiene wird hierbei je nach der Ausdehnung der Wunde, resp. Phlegmone an dem Dorsum oder der Vola, auf der der Wundfläche entgegengesetzten Seite applicirt und mittelst eines am oberen Ende der Schiene befindlichen Ringes an einen über das Bett gehenden Galgen befestigt (s. Fig. 281).

Auf die Behandlung dieser Phlegmone kommen wir noch nachher bei den Entzündungen zurück. Hier sei nur noch so viel erwähnt, dass die meisten Chirurgen mit der Suspension die permanente Immersion mit Carbol- oder Salicylwasser verbinden. Ich für meinen Theil habe in letzter Zeit nie mehr Ursache gehabt, zu dieser Behandlung überzugehen; im Gegentheile habe ich die früher von mir

mit Vorliebe in Anwendung gezogene Immersion bei der septischen Phlegmone nachher wieder ganz aufgegeben.

Ich lege grosse Incisionen an, drainire ordentlich und mache ebenfalls ausgiebigen Gebrauch von der Suspensionsschiene, wechsele im Uebrigen den Lister'schen Verband anfänglich, bis reine Wundverhältnisse erzielt sind, alle Tage.

Nachdem wir jetzt im Allgemeinen die Behandlung der begrenzten und ausgedehnten, complicirten Fractur in Verbindung mit der Weichtheilverletzung besprochen haben, bleibt es uns noch übrig, die Verletzung der einzelnen Gewebe der Hand noch etwas genauer zu behandeln und gleichfalls nach der Art des verletzenden Instrumentes der Wunde zu classificiren, insofern sie characteristische Unterschiede bieten.

Stichverletzungen mit Zurücklassung eines Theiles des verletzenden Instrumentes.

§. 1977. Stichverletzungen der Hand müssen aus dem Rahmen der allgemeinen Besprechung schon aus dem Grunde noch besonders hervorgehoben werden, weil durch das Brechen des verletzenden Instrumentes Theile desselben, z. B. Nadeln oder Splitter von Glas, Holz etc. in dem Gewebe der Hand zurückgehalten werden.

Diese Splitter schliessen, je nach dem Material des zurückgehaltenen Fremdkörpers verschiedene Gefahren in sich. Ein retinirter Holzsplitter ist wegen seiner Porosität ein guter Träger von septischen Stoffen und giebt gleichfalls durch diese Eigenthümlichkeit in der Wundhöhle Veranlassung zur Retension und zur Zersetzung des Secretes, während Glas, Metall etc. durch die entgegengesetzte Beschaffenheit als schlechter Träger von septischen Stoffen sehr selten direct septische Stoffe einführt und zumeist ohne besondere Reaction in dem Gewebe einheilt.

Die Fremdkörper, und zwar auch wieder mit Vorliebe Holzsplitter, geben ausserdem häufig Veranlassung zur Entstehung von Trismus und Tetanus. Der Holzsplitter hat wahrscheinlich deshalb diesen verderblichen Character, weil er eine septische Entzündung der Wunde bedingt. Indes selbst aseptisch eingeheilte Fremdkörper können dem Träger noch nachträglich sehr lästig, sogar verderblich werden, selbst dann, wenn sie von keiner septischen Entzündung gefolgt sind, weil sie in dem nervenreichen Gewebe der Hand durch den directen traumatischen Reiz viele Schmerzen, selbst Neuralgie hervorrufen und die Thätigkeit des Nerven behindern.

Dieselben können sogar noch nach Jahr und Tag auf ihrer Wanderung in edleren Organen in Nerven und Gefässe eindringen und im letzteren Fall zur Entstehung von Gefässgeschwülsten, von cirsoiden Aneurysmen, von erectilen cavernösen Geschwülsten etc. führen.

Im Uebrigen beobachtet man auch zuweilen den Tetanus bei ganz reinen Wundgranulationen, bei vollkommen aseptischem Verlaufe, so dass der septische Wundverlauf, wenn er auch sehr häufig in ursächlichem Zusammenhange zum Tetanus steht, kein absolut nothwendiges Requisit für die Entstehung des Starrkrampfes ist. Die Anwesenheit der

Fremdkörper in der nervenreichen Volarfläche der Hand befördert, besonders bei lateraler Verletzung des Nerven, ohne dass die Continuität des Nerven aufgehoben ist, die Entwickelung des Tetanus.

Es ist bekannt, dass die retinirten, spitzigen Fremdkörper, Nadeln, sowie selbst Kugeln in den Weichtheilen oft grosse Wanderungen machen und häufig in grosser Entfernung von der ursprünglichen Verletzung aufbewahrt sind, resp. zu Tage treten.

§. 1978. Behandlung. Es muss vorerst von vornherein, zumal bei den Verletzungen mit leicht zerbrechlichen Substanzen (Glas, Nadel etc.) Grundsatz sein, sowohl der primären als der secundären Gefahr halber anamnestisch festzustellen, ob das verletzende Instrument zerbrochen ist, event. dasselbe besichtigen. Ferner ist's geboten, nach der Feststellung, dass ein Theil in der Wunde retinirt ist, nach Möglichkeit demselben nachzuspüren.

Für den Fall der Fremdkörper poröser Natur ist, so giebt es im Allgemeinen kaum Grenzen für die Entfernung derselben, zumal da dieselbe mit der Esmarch'schen Blutleere leicht zu erreichen ist; die letztere muss möglichst ohne zu grosse Verletzung der Weichtheile, der Sehnen, Nerven etc. erzielt werden.

Wenn der Fremdkörper nicht poröser Natur ist, kann insoweit eine Einschränkung dieses Gesetzes eintreten, als entweder der in der Tiefe schon eingeheilte Fremdkörper gar keine Störung hervorgerufen und über seinen Sitz gar keine Symptome hinterlassen hat, oder als bei frischen Verletzungen der Fremdkörper zu weit in die Tiefe, z. B. ins Handgelenk eingedrungen ist, und keine Spuren seines eingeschlagenen Weges hinterlassen hat. Hier ist die Entfernung nur dann geboten, wenn noch irgend Hoffnung vorhanden ist, denselben ohne zu grosse Verletzung der Weichtheile und besonders wichtiger Gebilde aufzufinden.

Bei einer frischen Verletzung wird man unter Anwendung der Esmarch'schen Blutleere und der antiseptischen Wundbehandlung entweder die gesetzte Wunde erweitern, oder auch entsprechend dem Verlaufe des Wundkanales eine zweckentsprechende zweite anlegen. In einem solchen Falle, wo die Verletzung noch nicht alt und die Hand nach der Verletzung noch wenig bewegt worden ist, darf man annehmen, dass der Körper in unmittelbarster Nähe der Wunde, des Stiches etc. liegt; es gelingt alsdann auch meist, durch Erweiterung der Wunde den Fremdkörper aufzufinden. Gesetzt es sollte letzteres nicht der Fall sein, so hat man bei genauer Berücksichtigung der anatomischen Verhältnisse und bei genauer Beobachtung der antiseptischen Behandlung nichts geschadet, während die Unterlassung des Nachsuchens beim Eintritte nachträglicher unglücklicher Ereignisse dem Chirurgen gewiss mit Recht zum Vorwurfe gemacht werden dürfte. Letzteres kann jedoch nicht von dem vergeblichen Versuche gesagt werden.

Zur Auffindung des Fremdkörpers ist es räthlich sich die Richtung des Wundkanales klar zu legen, um einestheils die Lage des Fremdkörpers zu bestimmen und anderentheils denselben während der Operation zu verfolgen; ferner empfiehlt es sich, den Versuch zu machen, durch die Integumente hindurch den Sitz des Fremdkörpers palpirend festzustellen.

Wenn dies auch nicht stets gelingt, so ist man doch oft im Stande, einen ganz begrenzten Punkt zu entdecken, wo die grösste Schmerzhaftigkeit auf Druck oder auch bei Bewegungen der Hand besteht. Die Patienten sind ferner oft in der Lage, genauer die Stelle des Schmerzes und selbst die Lage des Fremdkörpers zu bestimmen.

Bei Druck auf diese bezeichnete Stelle fühlt der Verletzte meist einen stechenden Schmerz an einer ganz begrenzten Stelle.

Bei Nadelstichen dient besonders oft die Richtung des von der beschmutzten Nadel vorgezeichneten und des vom Blute gefüllten Kanals als Leiterin. Durch eine genauere Aufnahme der Anamnese über die Stellung und Achsenrichtung, welche das verletzende Instrument im Augenblicke der Verwundung einnahm, gelingt es auch oft, den Ort des Fremdkörpers genau zu bestimmen.

Wenn ein Fremdkörper, zumal Glas-, Holzsplitter schon längere Zeit in den Weichtheilen retinirt ist, so besteht selbst bei der Abwesenheit einer septischen Entzündung zuweilen eine entzündliche Infiltration, ein Wall um dieselben, und lässt letzterer sich leicht durch die Integumenta hindurch abpalpiren, so dass auch das Auffinden hier meist leicht ist.

Bei allen frischen Verletzungen mit grosser Eintrittsöffnung, zumal wenn sie durch Glas oder Holz herbeigeführt worden, soll es Grundsatz sein, selbst dann, wenn Patient mit Bestimmtheit die Abwesenheit des Fremdkörpers behauptet, die Wunde auf die Gegenwart des Fremdkörpers genau zu untersuchen.

Der Patient neigt im Allgemeinen aus Furcht vor einem grösseren operativen Eingriffe zur Annahme, dass kein Fremdkörper zugegen sei und findet man oft genug z. B. bei Glasverletzungen trotz der gegentheiligen Behauptung des Verletzten in den Taschen der Wunden verirrte Glassplitter auf. Man ist um so mehr dazu angehalten, weil das Aufsuchen derselben mit der sorgfältigen Desinfection der Wunde zusammenfällt.

Wenn man in den Weichtheilen eingeheilte Fremdkörper durch Palpation und den Druckschmerz entdeckt, so ist's geboten, auf demselben unter Berücksichtigung der anatomischen Verhältnisse einzuschneiden, und ihn zu extrahiren. Ein vielleicht vergeblicher Schnitt schädigt den Patienten nur um den Verlust der Zeit für die nöthige Wundheilung.

Sollte man beim Nachsuchen des festen, nicht porösen Körpers bis zu wichtigeren Theilen, Sehnen, Gelenke etc. vergeblich vorgedrungen sein, so ist es bei der durch die nicht poröse Beschaffenheit des Körpers bedingten Aussicht auf einen aseptischen Verlauf und auf eine gefahrlose Einheilung des Fremdkörpers geboten, vom weiteren Vordringen Abstand zu nehmen und die entstandene Wunde aseptisch zu behandeln.

Bei poröser Beschaffenheit des Fremdkörpers dürfen diese Investigationen indes nicht zu früh aufgegeben werden, weil die Gefahr der Retinirung von einem porösen Körper, wie wir oben sahen, eine zu grosse ist.

Bei der Entstehung von Sepsis oder Trismus tritt die Aufforderung zur augenblicklichen Entfernung des Fremdkörpers noch viel lebhafter an uns heran; hier müssen grosse Schnitte zur Aufsuchung des Fremdkörpers angelegt werden.

Stich- und Hiebwunden.

§. 1979. Bei Stich- und Hiebwunden, sowie bei ausgedehnteren Weichtheilverletzungen werden einzelne wichtige Gewebstheile, Gefässe, Nerven, Sehnen verletzt, deren Verletzung einer genaueren Besprechung bedarf; dieselben begleiten auch natürlich die grossen Verletzungen. Die Gewebe sind daselbst aber oft in einem solch ausgedehnten Massstabe verletzt, dass sie der chirurgischen Behandlung nicht zugängig sind und neben der übrigen Verletzung der Gewebe mehr in den Hintergrund treten. Indes bedürfen auch selbst bei diesen Verletzungen diese Theile einer genaueren Behandlung.

Bei einer grösseren Weichtheilverletzung, wo die Verletzung der Sehne und des Nerven zu Tage liegt, ist's geboten, die Sehnenstümpfe und Nervenenden mit einander zu vernähen, event., wie wir nachher noch sehen werden, eine Sehnenplastik, eine Nervennaht- oder auch -Plastik auszuführen.

Die begrenzten Nerven- und Sehnenverletzungen rufen in specie bei den begrenzten Verletzungen unser ganzes Interesse wach.

Dieselben treten vorzüglich nach Stich- und Hiebwunden auf. Letztere haben den ausgedehnten Weichtheilverletzungen gegenüber besondere Eigenthümlichkeiten, welche einer Erwähnung bedürfen. Diese Verletzungen haben eine reine, scharfe Wundfläche, wodurch der Wundverlauf weit eher ein aseptischer ist und die Primaintention fast stets erzielt wird.

Es ist ferner eine bekannte Thatsache, dass selbst ganz oder fast ganz abgehauene Theile viel eher bei einer Schnitt- als einer Quetschwunde anheilen.

Letztere Beobachtung, in Parenthesis bemerkt, ist daher auch für mich entscheidend gewesen, stets bei Quetschwunden selbst unter Herbeiführung eines grösseren Substanzverlustes, wie er durch die Excision der gequetschten Theile herbeigeführt wird, die zerrissene und gequetschte Wunde möglichst in eine reine Schnittwunde zu verwandeln.

Es gelingt hierbei jedenfalls besser, einen aseptischen Wundverlauf zu erzielen und viel mehr zu conserviren als bei der reinen conservativen Behandlung mit Zurücklassung der gequetschten Wundränder, der Haut und der Muskeln.

Die Nervenverletzung.

§. 1980. Dieselbe hat in der Hand im Allgemeinen nicht die Bedeutung wie am Vorderarme, weil dieselbe erstens durch die Kleinheit der Nerven dem chirurgischen Auge entgeht und der Behandlung nicht zugängig ist, weil zweitens selbst bei festgestellter Diagnosis die Nervennaht an den dünnen Nerven kaum applicabel ist und weil drittens die Nerven meist nur sensible Fasern enthalten, deren Erhaltung weniger wichtig ist. Letzteres ist erklärt, weil der Ausfall der Sensibilität für die Function weniger in die Wagschale fällt, als diejenige der Muskelcontractilität, weil die Nervenenden secundär viel eher noch in das Gebiet des verletzten Nerven hineinwachsen und weil die Nachbarnerven die Function des verletzten übernehmen.

Hiervon bildet eine Ausnahme der N. uln. und der N. median., wovon der erstere sich in der Hand in zwei Aeste, einen oberflächlichen sensiblen und einen tieferen motorischen trennt, wovon letzterer die Lumbricales und Interossei versorgt.

Der oberflächliche, sensible, minder wichtige wird am häufigsten verletzt.

Der N. uln. prof. vermittelt die Beugebewegung der Grundphalangen, sowie die Streckbewegung der beiden Mittel- und Endphalangen.

Die Ab- und Adduction der Finger hängt ebenfalls vom N. uln. ab.

Die Beugung der Grundphalangen und die Streckung der Mittel- und Endphalangen ist daher bei einer Verletzung des N. uln. unmöglich. Die Hand steht später bei der weiteren Entwickelung in der Greifenklauenform (main en griffe), d. h. die Basalphalangen sind überstreckt, die beiden anderen Phalangen stark gebeugt.

Die Verletzung des N. prof. n. uln. an dieser Stelle ist nicht so leicht möglich, weil derselbe in der Tiefe zu sehr geschützt liegt. Wenn dieselbe indes durch die Lage der Verletzung im ulnaren Theile der Vola manus und durch den entsprechenden Bewegungsdefect der Finger diagnosticirt wäre, so würde man den Nerven aufsuchen und entweder ihn selbst oder seine Scheide vernähen müssen.

Der N. median. wird an der Hand selten verletzt werden, die Verletzung desselben kann noch am leichtesten in seinem Stamme vor dem Lig. carpi vol. eintreten.

Die Verletzung des N. median., sowie des superficiellen Astes des N. uln. und des N. radial. hat an der Hand nicht so viel zu bedeuten, weil sie nur sensible Fasern enthalten; dieselbe könnte nur dann von Wichtigkeit werden, wenn in Folge der Verletzung Hyperästhesie, oder neuralgische Schmerzen, Trismus, oder Anästhesie mit consequenter trophischer Störung: Ulcerationen, Gangrän einträten.

Das secundäre Entstehen einer Hyperästhesie, Neuralgie etc. würde die Excision der betreffenden Narbe indiciren.

Die frische Verletzung des Medianusstammes würde natürlich, da derselbe leicht aufzufinden ist, auch bei der frischen Verletzung die Vernähung desselben, bei einer alten Verletzung die Blosslegung nöthig machen. Die Diagnosis der frischen Verletzung irgend einer der erwähnten Nerven ist gegeben durch den Ausfall der Sensibilität in dem betreffenden Gebiete, wie wir dies früher aus einander gesetzt haben und durch die Oertlichkeit der Verletzung.

Bei veralteten Fällen kann man jedoch auf dieses unterstützende Symptom nicht so sehr rechnen, da die Grenzen des Defectes sich rasch und bedeutend ändern.

Die Sehnenverletzung in der Hand.

§. 1981. Die Sehnen werden sowohl durch Stiche, Schnitt-, Hiebwunden, als auch durch gröbere Gewalten verletzt. Die Beugesehnen liegen in Scheiden, während die Strecksehnen nur durch lockeres Bindegewebe in der Umgebung fixirt sind; erstere weichen daher bei der vollständigen Trennung in den Scheiden weit aus einander, während die Retraction bei den letzteren nicht so gross ist. Die Streck-

sehnen sind bei ihrer oberflächlichen Lagerung den Verletzungen sehr zugänglich, werden jedoch durch das paratendinöse Gewebe festgehalten und an dem Auseinanderweichen mehr oder minder verhindert. Dieselben heilen daher auch oft wiederum von selbst zusammen.

Ausserdem sind dieselben von dem Messer des Chirurgen zum Zwecke der Vernähung leichter zu erreichen.

Die Sehnenverletzung in der Vola manus ist aus obigen Gründen seltener, indes wegen der bedeutenden Diastasis und tiefen Lagerung viel bedenklicher, weil sie weniger leicht ohne Kunsthülfe zusammenheilen und schwerer aufzufinden sind.

§. 1982. Gefahren der Sehnenverletzung. Phlegmone. Bei der Verletzung der Flexorensehne ist die Gefahr der eitrigen und jauchigen Sehnenscheidenentzündung, besonders des Sehnenscheidensackes sehr gross.

Es beruht dies hauptsächlich darauf, dass durch die Verletzung der Sehnenscheide ein Kanalsystem geöffnet wird, und dass das Blut und Secret, wenn auch nur für einen Augenblick in der Wundhöhle eine Stagnation eintritt, sich in der Sehnenscheide selbst weiter verbreitet. Die primäre Stagnation des Secretes in der Wundhöhle wird besonders noch durch die tiefe Lagerung der Flexorensehnen unterhalb der Aponeurosis palmaris und der festen, rigiden Haut der Vola manus befördert.

Bei den oberflächlichen Sehnen der Dorsalflächen ist daher die Retention des Secretes in der Wundhöhle viel weniger zu befürchten. Ausserdem haben die Sehnen des Dorsum keine Scheiden, so dass die Fortleitung des Secretes an den Sehnen entlang viel mehr behindert ist.

Für die Flexorensehnen an den Fingern sei noch bemerkt, dass die Fortleitung des stauenden Secretes nach oben in allen Fingern nicht gleich leicht und auch nicht in gleicher Weise und auf gleichem Wege stattfindet. Letzteres ist in der anatomischen Beschaffenheit der Sehnenscheide begründet. Die Sehnenscheiden des 2., 3. und 4. Fingers sind meist gegen den Synovialsack nach oben geschlossen, wie wir dies früher schon aus einander gesetzt haben, so dass also für gewöhnlich bei einer Stagnation des Secretes in der betreffenden Sehnenscheide die Fortleitung desselben nur bis in die Nähe des Synovialsackes eintritt, während am Daumen und Kleinfinger meist eine Communication zwischen der Sehnenscheide und dem Synovialsacke besteht, und die Fortleitung des Secretes in den Synovialsack hinein meist rasch eintritt.

Diese Regel hat indes auch Ausnahmen, so dass zuweilen die Binnensehnenscheiden mit dem Sacke communiciren (selten), während die Aussensehnenscheiden gleichfalls selten und besonders diejenige des Kleinfingers nach oben geschlossen sind; die beiden Synovialsäcke communiciren oft mit einander.

Der Uebergang der Sehnenscheidenentzündung von den Sehnen der Finger auf den Synovialsack bereitet sich indes auch oft ohne bestehende Communication vor, wie wir dies früher schon erwähnten.

Gerade wie bei einer kleinen einfachen Stichverletzung eines Gelenkes häufiger eine septische Entzündung eintritt, so ist dies nach einer Stichverletzung der Sehnenscheide häufiger der Fall als bei einer

grossen ausgedehnten Verletzung derselben, weil hinter der kleinen Oeffnung eher die gefürchtete Stagnation eintritt, während bei einer grösseren Verletzung der Abfluss des Secretes besser garantirt ist.

Andererseits ist allerdings bei einer kleinen Verletzung die Möglichkeit des Eintrittes von septischen Stoffen eine weit geringere.

§. 1983. Weitere Gefahren der Sehnenverletzung. Functionsstörung. Die Verletzungen der Sehnen schliessen nicht nur die Gefahr der septischen Phlegmone, sondern auch selbst bei aseptischem Verlaufe der Functionsstörung in sich. Wenn die Sehnen nur zum Theile getrennt sind, so dass die Continuität nicht aufgehoben ist, so ist letztere nur bei dem Eintritte der Phlegmone und der secundären Verwachsung der Sehne mit der Sehnenscheide, resp. der Necrosis und Exfoliation derselben zu befürchten.

Wenn die Sehnenstümpfe indes total getrennt sind, so ist die Verletzung auch ohne das Dazwischentreten der septischen Entzündung bezüglich des functionellen Resultates viel ungünstiger, indem die Sehnenstümpfe entweder gar nicht, oder durch eine lange zwischengeschobene Narbe zusammenwachsen oder indem der Sehnencallus mit der Sehnenscheide verwachsen ist.

Diese Gefahr liegt besonders bei den Flexoren-, weniger bei den Extensorensehnen vor, weil erstere weit, letztere weniger weit aus einander weichen.

In dieser Allgemeinheit ist letzteres allerdings nicht zutreffend, und um so weniger, je weiter sich die Sehnenverletzung dem Vorderarm nähert, resp. denselben ganz betrifft. Die Extensorensehnen des Daumens sind gleichfalls hiervon auszunehmen. Dieselben weichen bei ihrer Continuitätstrennung weit aus einander; so habe ich z. B. eine veraltete Flexionsstellung des Mittelfingers und eine andere des Daumens beobachtet und nachträglich mit Erfolg die entsprechenden aus einander gewichenen Sehnenstümpfe am Dorsum vernäht gesehen. Man wird sich daher bei Verletzung der Extensorensehnen ebenfalls nicht auf die Möglichkeit der spontanen Verwachsung verlassen.

Bei der eben erwähnten Verletzung des Ext. digit. III lag dieselbe dem Metacarpophalangealgelenke gegenüber.

Bei den Extensorensehnen leidet jedoch auch zuweilen, wie ich bei einer ausgedehnten Excision von zerfaserten Sehnen wegen einer tuberculösen Sehnenscheidenentzündung sah, die Function relativ sehr wenig. Patient konnte die Finger in allen Fingergelenken strecken; zwischengeschobenes Narbengewebe pflanzte die Verkürzung auf die Finger fort.

§. 1984. Behandlung der frischen Schnittverletzung der Sehnen. Bei frischer Verletzung einer Sehne, mag es nun eine Extensoren- oder Flexorensehne sein, ist's daher geboten, die Sehnenenden aufzusuchen, event. die Sehnenscheide zu spalten und mit einander zu vernähen. Sehr häufig gelingt es auch, durch Druck, Quetschen des Vorderarmes von oben nach unten ohne Spaltung der Sehnenscheide das centrale Sehnenende in die Wunde hinein zu massiren. Man vernäht die Sehnenenden am besten mittelst eines Seidenfadens, wobei es wenig darauf ankommt, dass gerade die Wundränder auf einander

stehen. Es genügt, oder es ist sogar besser, die Sehnen durch ihre Seitenflächen mit einander in Contact zu setzen, indem hierbei die Sehnen durch das paratendinöse Bindegewebe, welches der Träger der Blutgefässe ist, eine besser an einander heilende Contactfläche gewinnen. Es ist hierbei indes darauf zu achten, dass die Sehnen nicht zu weit über einander geschoben werden, weil sie hierdurch verkürzt und dem Antagonisten, dem Flexor resp. Extensor nachträglich ein zu grosses Hinderniss in den Weg gesetzt wird, so dass man Monate nöthig hat, bis durch die gymnastische Behandlung der betreffende verkürzte Muskel gedehnt ist.

Ich komme sehr häufig in die Lage, mich von der Wirksamkeit der Sehnennaht zu überzeugen; in den beiden ersten Fällen, wo die Sehnennaht die Extensoren des Mittel- und Ringfingers und 1mal des Abductor und Ext. poll. brev. betraf, hatte ich hierauf nicht genügend geachtet und hatte daher nachträglich sehr viel mit der Ueberwindung der verkürzten Sehne zu schaffen.

Es ist daher geboten, möglichst wenig von der Sehne in die Sutur mit einzuschliessen. In den Fällen, wo ein Theil der Sehne durch die Verletzung ausgefallen ist, muss die Tendoplastik ausgeführt werden.

Die Wundbehandlung ist selbstverständlich zur Verhinderung der septischen Phlegmone, der Sehnenverwachsung und Exfoliation eine antiseptische.

§. 1985. Behandlung bei alter Sehnenverletzung. Wenn die Sehnennaht nicht angelegt worden ist, oder wenn eine primäre Verheilung der Sehnenstümpfe nicht gelungen ist, so sind die Sehnenenden oft mit Zwischenschieben von einer bindegewebigen Narbe verheilt; in anderen Fällen bleibt die Vernarbung zwischen den beiden Sehnenstücken ganz aus und letztere sind weit aus einander gewichen; in wiederum anderen Fällen verwachsen dieselben, entweder getrennt oder durch Narbengewebe mit einander vereinigt, mit den Sehnenscheiden oder sind mit der Sehnenscheide in ein Narbengewebe eingebettet. An letzter Stelle sind dieselben oft beim Eintritte von Phlegmone necrotisch und exfoliirt geworden. Unter diesen Verhältnissen leidet die Function des Fingers jedesmal ganz bedeutend, resp. fällt ganz aus. Für diese Zustände, mit Ausnahme der Sehnenexfoliation, ist's geboten, die Sehne aus der Sehnenscheide heraus zu präpariren, frei zu legen, und die Sehnenscheiden, wofern sie weit von einander abstehen und sich nicht mehr einander nähern lassen, durch die sogenannte Hueter'sche Tendoplastik mit einander in Verbindung zu setzen.

Ich habe die Tendoplastik oft, in den letzten 2 Jahren 4mal und stets mit vollkommenem Erfolge ausgeführt.

In einem Falle habe ich sogar das narbige Gewebe, welches die Sehnenstücke der oberflächlichen Flexoren mit einander verband, unter Wahrung der Sehnencontinuität umschnitten, freigelegt und durch frühzeitige Gymnastik ein gutes Resultat erzielt.

§. 1986. Ausführung der Tendoplastik. Dieselbe wird in folgender Weise ausgeführt. Man legt bei frischen Verletzungen die Sehne bloss und spaltet event. die Sehnenscheide nach oben, wohin

der centrale Sehnenstumpf am weitesten ausgewichen ist. Sobald man die beiden Sehnenstümpfe zu Gesichte erhält, so führt man, je nach der Grösse des Defectes, 2—3 cm vom unteren Ende des oberen Sehnenstückes in der Sehnensubstanz einen durch die Hälfte der Sehne hindurchgehenden Querschnitt. Hierauf legt man von dem Ende des Querschnittes aus einen durch die Mitte der Sehnen verlaufenden Längsschnitt nach unten an bis zu einem Punkte, welcher etwa 1/3 bis 1/2 cm vom unteren Ende des Sehnenstückes entfernt liegt (s. Fig. 282). Das so umschnittene Sehnenstück wird hierauf nach unten umgeklappt und mit seinem oberen Rande an das untere Sehnenstück angenäht.

Fig. 282.

Tendoplastik mit Benutzung eines Sehnenlappens (l), um die Strecke zwischen den Sehnenenden auszufüllen. Hueter-Lossen, Grundriss der Chirurgie, 11. Bd., spec. Theil, 4. u. 5. Aufl., S. 91, Fig. 283.

Hueter schliesst mit folgenden Worten: Obgleich die Einnähung der Sehnen ziemlich mangelhaft ist, so kann doch bei einem aseptischen Verlaufe diese Vereinigung von Tendoplastik mit Sehnennaht einen guten Erfolg haben. Ob Hueter die Tendoplastik wirklich mit Erfolg angewandt hat, sagt er nicht. Auf jeden Fall ist indes der Versuch der Sehnennaht im gegebenen Falle berechtigt.

Es ist selbstverständlich, dass man sich vor der Anlegung der Sehnennaht, resp. vor der Ausführung der Sehnenplastik durch die genaue Aufnahme der Anamnese davon überzeugt, ob die Sehne nicht exfoliirt worden ist. Das Genauere hierüber siehe nachher bei der Contractur.

§. 1987. Behandlung bei ausgedehnter Sehnenverletzung. Wenn die Sehnenverletzung durch grosse Gewalt herbeigeführt worden ist, so kann die Sehnennaht wohl noch versucht werden, indes erfahrungsgemäss hat dieselbe meist keinen Erfolg, weil durch die grobe Gewalt das Bindegewebe gerade in der Umgebung der Sehnen, welche durch ihre grössere Widerstandsleistung am meisten gezerrt werden, weit hinauf zerstört ist, so dass die Ernährung der Sehne eine mangelhafte ist und Necrosis des paratendinösen Bindegewebes, sowie der Sehne selbst leicht folgt. Die ausgedehnte Verletzung der Sehnen an der Hand ist daher oft, nach den oben festgestellten Principien, mit entscheidend für die Bestimmung der Amputation sowohl, wie auch der Amputationsstelle der Hand und der Finger.

§. 1988. Behandlung von ausgedehnten Schnitt- und Hiebwunden. Bisheran hatten wir mehr von den begrenzten Stich- und Hiebwunden und den ausgedehnten Zerreissungen gesprochen; es bleibt uns noch übrig, die Besprechung der Schnitt- und Hiebwunden, wobei die Gewalteinwirkung alle Gewebe gleichmässig und in grosser Ausdehnung durchtrennt hat, anzureihen. Durch eine Hiebwunde kann oft ein Finger in der Continuität der Phalanx oder im Gelenk ganz oder theilweise abgehauen werden. Es kann hier selbst bei einer totalen oder fast totalen Trennung des Fingers, wofern die Wundflächen in genauen Contact gesetzt und auch durch einen Verband erhalten werden

und wofern die Nachbehandlung eine antiseptische ist, eine genaue Vereinigung eintreten, selbst mit Erhaltung der Beweglichkeit und der Sehnenthätigkeit. Heute muss man ausserdem, dass man die Haut genau mit einander vereinigt, auch gleichzeitig die Sehnenstümpfe durch versenkte, aseptische Seidenfäden genau mit einander in Contact setzen und die Vereinigung der Sehnen nicht etwa dem blinden Zufalle, in der Hoffnung, dass die Sehnenenden sich in der Wunde auffinden, überlassen.

Bérenger-Feraud hat 34 genau constatirte Fälle zusammengestellt, in denen selbst abgehauene Fingerstücke anheilten, eine Thatsache, welche auf jeden Fall zur versuchsweisen Annähung dringend auffordert.

Wenn die Amputation, resp. fast totale Ablösung im Gelenke stattgefunden hat, so bildet sich fast ausnahmslos eine Ankylosis.

§. 1989. Behandlung von ausgedehnter Hautverletzung. Ausgedehnte Verletzungen der Haut bedürfen ebenfalls sowohl einer besonderen Besprechung als Behandlung. Die Haut ist hierbei oft von dem Finger in grossen Lappen ähnlich wie ein Handschuhfinger abgelöst. Die Ablösung der Haut giebt keine Indication zur Amputation des Fingers.

Im Allgemeinen ist die Ernährung des Fingers durch das grosse Capillarnetz ein sehr günstiges, so dass auch nach Ablösung der Haut eine Erhaltung des Fingers noch möglich ist. Man trägt nur so viel von der Haut ab, als man annehmen darf, dass durch die Verletzung, Quetschung selbst necrotisch ist. Die entstandene Wundfläche wird nachträglich entweder durch Reverdin'sche Läppchen oder durch Lappenbildung zur Heilung gebracht; hiervon werden wir später noch bei der Contractur sprechen. Es kann in der Nachbehandlungsperiode die permanente Extension nicht entbehrt werden.

Die Verletzungen der Blutgefässe der Hand.

§. 1990. Die Verletzung der Gefässe am unteren Ende des Vorderarmes ist schon früher erwähnt worden. Es bleibt uns hier noch die Besprechung der Verletzung der Venen und Arterien der Hohlhand übrig.

Die Venen am Handrücken liegen sehr oberflächlich und bei den geringsten Verletzungen des Dorsum der Hand werden dieselben sehr oft mit verletzt, so dass eine sehr starke, aus begreiflichen Gründen unstillbare Blutung entsteht, wofern die Hand nach unten gehalten wird; sobald indes an der elevirten Hand ein Druckverband angelegt wird, so steht die Blutung augenblicklich; bei einer derartigen Blutung ist daher die Suspension und Compression geboten.

Auf dem Handrücken kann ausserdem in der sogenannten Tabatière die Art. radialis verletzt werden.

Zwischen der Basis des Metacarpus primus et secundus kehrt die Art. radial. wieder in die Vola manus zurück. Dieselbe kann hierselbst zwischen den Sehnen des Abductor und Extensor poll. long. verletzt sein und giebt Veranlassung zu einer heftigen unstillbaren Blutung oder secundär zur Entstehung eines Aneurysma traumaticum.

Die Freilegung der Arteria und die doppelte Unterbindung in loco laesionis ist hierbei geboten.

§. 1991. Die Verletzung der kleineren Arterien an der Volarfläche der Finger und in der Vola manus ist eine bei jeder Schnittwunde häufig wiederkehrende.

Die anfängliche Blutung ist hier ebenfalls oft sehr bedeutend, indes die Suspension allein genügt meist, um dieselbe zu stillen, eine Beobachtung, welche den Laien schon zur Genüge bekannt ist.

Die Verletzungen des Arcus volar. superfic. und profund.

§. 1992. In der Hohlhand kann der Arcus vol. superficialis und profundus oft durch Stich-, Hiebwunden verletzt werden und zu starken, sich häufig wiederholenden und gefährlichen Blutungen führen.

Ich halte es für geboten, auf diesen Punkt der Besprechung der Behandlung dieser Verletzung etwas genauer einzugehen, weil über denselben unter den Chirurgen noch keine vollständige Einigkeit herrscht.

Le Double giebt uns eine genauere Bearbeitung betreffend der Ursache dieser Blutungen und bespricht gleichzeitig ihre Behandlung.

Als Ursache der unstillbaren Blutung klagt Le Double hauptsächlich die anatomischen Verhältnisse der Arterie selbst sowohl wie ihrer Umgebung an.

Die Tunica ext. der Arterie ist sehr dünn, und die Arterie ist besonders auch noch durch die zahlreichen Anastomosen an die Umgebung fixirt. Wäre dies nicht der Fall, so würde die Tunica med. und int. bei der Verletzung, z. B. durch gröbere Gewalt, hervorgezogen und torquirt werden, wodurch eine spontane Blutstillung einträte. Letzteres kann indes nicht leicht eintreten; die Arterie kann sich nach Le Double aus den gleichen anatomischen Gründen nicht zurückziehen. Bei einer zellenreichen Tunica ext. würde also das in verschiedenem Niveau verletzte und torquirte perivasculäre Gewebe sich an einander legen und verheilen. Hierzu kommt noch, dass die an elastischem Gewebe arme und an Muskelgewebe reiche Tunica med. sich nicht zurückzieht, sondern durch die Muskulatur zusammenzieht, wodurch allerdings oft genug für den Augenblick die Blutung gestillt wird. Wenn indes nachher der Muskeltonus nachlässt, so kehren intermittirende Blutungen wieder; es wird dem Gefässe somit nicht Zeit gelassen, einen festen Thrombus zu bilden, resp. den Gefässwundflächen keine Gelegenheit, mit einander zu verwachsen. Als fernere Hauptursache für die Wiederkehr der Blutung ist das reichliche Anastomosennetz anzuführen; die beiden Arcus stehen durch Aeste unter einander in Verbindung, schicken Verbindungszweige zu den Gefässen des Handrückens, zu den Art. interosseae. Es bestehen ausserdem zahlreiche Anomalien, worauf wir später noch zurückkommen werden. An letzter Stelle muss noch betont werden, dass die umgebenden starren Weichtheile, die rigide Fascia palmaris und Haut, die Gefässlumina geöffnet erhalten, während weiches Gewebe eher einen Druck auf dieselbe ausüben, resp. den mitgetheilten übermitteln würde. Hierzu kommt noch die grössere Beweglichkeit der Umgebung durch die Nähe der Sehnen etc.

Ausser diesen anatomischen Ursachen, welche allerdings zur Erklärung der Blutung mit benutzt werden müssen, ist indes, worauf ich den Hauptwerth lege, noch der septische Wundverlauf als Hauptursache für die secundäre Blutung anzuschuldigen. Bei dem Eintritte

des Blutes in die Sehnenscheiden, unterhalb der rigiden Haut und der widerstandleistenden Fascia palmaris stagnirt das Blut und Secret um so mehr, als man aus Furcht vor der primären Blutung die Wunde möglichst verschliesst. Die nothwendige Folge hiervon ist die Entwickelung von Sepsis, Zerfall des Blutes und des occludirenden Thrombus der in Verheilung begriffenen Arterienwunde, ferner begrenzte Gangrän der Arterienwandung etc., während sich bei einem aseptischen Wundverlaufe die Arterienwände von vornherein an einander legen und mit einander verwachsen.

In der Umgebung derselben schiessen ausserdem bei aseptischem Verlaufe gesunde, feste Granulationen auf, welche einen festen Druck auf das Arterienlumen ausüben und dasselbe zum Verschlusse bringen. Dies steht um so eher zu erwarten, wenn man nach Anel central unterbunden hat, so dass für die erste Zeit die primäre Blutung nicht eintritt und die Arterienwunde zum primären Verschlusse hinlänglich Zeit gewinnt, resp. die Wundhöhle schon mit gesunden kräftigen Granulationen ausgegossen ist.

Die Blutung ist in ihren Folgen um so gefährlicher, als dieselbe oft nach starkem Blutverluste von selber sistirt oder wenigstens auf einen leichten Druck steht und sich erst nachträglich nach der Wiederkehr der Kräfte mit erneuerter Heftigkeit wiederum einstellt. Dieselbe steht alsdann wiederum unter einer wenig zweckentsprechenden Behandlung, z. B. durch Druck, indes auch wiederum nur für kurze Zeit. Die Gefahr liegt also nicht so sehr in dem augenblicklichen primären Blutverluste und der secundären Anämie, als vielmehr in der stetigen Wiederkehr der Blutung und noch viel mehr in den Folgen derselben, in der Entwickelung von Sepsis, von secundärem Aneurysma.

Es ist begreiflich, dass allerdings auch durch die häufige Wiederkehr der Blutung der Tod eintreten kann.

Das austretende Blut tritt in die Wundhöhle und verbreitert sich daselbst in den Sehnenscheiden und zersetzt sich unter dem Hinzutreten von septischen Stoffen, resp. Bacterien, so dass schliesslich das Leben von zwei Gefahren, der Anämie und der Sepsis, bedroht wird. Die Gefahr der Sepsis ist um so grösser, als bei der Furcht vor der Blutung letztere hauptsächlich ins Auge gefasst wird, und mit verschiedenen, zweckwidrigen, gegen die Regel der Antisepsis direct verstossenden Mitteln behandelt wird und als fernerhin auf jeden Fall die Vorschriften der antiseptischen Behandlungsmethode nicht mit der nöthigen Aufmerksamkeit beachtet werden. Das Leben kann durch Eintritt von Sepsis und von secundär septischer Phlegmone sogar derart gefährdet werden, dass die Hand zur Rettung des Organismus geopfert werden muss. Es ist selbstverständlich, dass man nur im Nothfalle zu diesem, schwer zu verantwortenden Schritte übergehen wird und dass man vorher die Phlegmone noch in der nachher zu besprechenden Weise behandeln wird. Auf jeden Fall wird das Resultat der Behandlung indes auch dann noch eine krüppelhafte und wenig brauchbare Hand sein.

§. 1993. Anatomie des Arcus vol. superfic. und profund. Ehe wir zur Besprechung dieser Operation übergehen, empfiehlt es sich, die anatomischen Verhältnisse etwas genauer zu besprechen.

Der Arcus sublimis liegt in gleicher Höhe mit dem Ansatze und unter dem oberflächlichen Blatte der Fascia palmaris; er ist am stärksten an der Ulnarseite. Da sie hauptsächlich aus der Art. ulnaris gespeist wird, so werden Verletzungen an der Ulnarseite der Vola manus mehr auf eine Verletzung des Arcus sublimis hindeuten.

Der Arcus prof. liegt den Metacarpis auf, unterhalb aller Flexorensehnen, radialwärts unter dem Abductor pollic. brev. beginnend; er ist am stärksten an der Radialseite. Derselbe wird hauptsächlich von der Art. radialis, zuweilen auch aus einer sehr stark entwickelten Art. inteross. gespeist.

§. 1994. Varietäten des Arcus. Es sind schliesslich noch einige Varietäten der Arterienverhältnisse anzuführen; eine ist schon oben erwähnt worden und besteht darin, dass der Arcus prof. hauptsächlich vom Endaste der sehr starken Art. inteross. gespeist wird, während die radialis und ulnaris sich an der Bildung des tiefen Bogens gar nicht oder sehr wenig betheiligen. 2. Der kleine oberflächliche Ast der Art. radialis, welcher den Arcus subl. mit bilden hilft und meist sehr dünn ist, verläuft meist unter den Daumenballenmuskeln, kann indes auch einen ganz subcutanen Verlauf nehmen.

§. 1995. Behandlung. Unterbindung des Arcus sublimis. Wenn die Unterbindung in loco laesionis zu erreichen ist, so gebührt ihr jedenfalls der Vorzug.

Die Unterbindung in loco laesionis ist bei dem Arcus sublimis leicht und wird folgendermassen und in folgender Linie vorgenommen.

Der Daumen wird in starke Abduction gestellt. Es verläuft nun die volare Fläche des Daumens in seiner Verlängerung, welche sich durch eine den Daumenballen abgrenzende Linie markirt, mit der mittleren Furche der Hand parallel.

Der Schnitt soll zur Unterbindung des Arcus sublimis mitten zwischen diesen beiden Linien und ihnen parallel verlaufen.

J. Vogt bestimmt die Linie des Arcus profundus folgendermassen: er theilt die vom Radialrande des Metacarpus des Index halb bogenförmig um den Daumenballen herum nach der Handwurzel hin verlaufende Furche D L (s. Fig. 283) in drei untere Theile. Von dem Punkte aus, wo das radiale Drittel in das mittlere übergeht, beginnt sein Schnitt und wird in querer Richtung in einem nach unten etwas convexen Bogen zur Mitte der Erbsenlinie = Ringfingerlinie gezogen. Letztere verläuft vom Os pisiforme zum Kopfe des vierten Metacarpus.

In dieser Linie ist die Ausführung der Operation nach der Durchtrennung der Haut und der oberflächlichen Lage der Fascia palmaris ein Leichtes.

§. 1996. Unterbindung des Arcus vol. profund. Die Unterbindung des Arcus profundus ist bei der tiefen Lagerung hinter den Flexorensehnen und durch das stets übersickernde Blut sehr schwer zu erreichen.

Die Schwierigkeit wird noch gesteigert durch Anomalien des Arcus, z. B. Fehlen desselben, indem beide Arterien gestreckt weiter verlaufen, oder durch Fehlen des einen oder anderen Astes oder durch das Vorhandensein zweier oberflächlicher Arcus.

Unter der Anwendung des Lister'schen Verbandes ist man berechtigt und verpflichtet, die Unterbindung des tiefliegenden Astes in loco laesionis zum mindesten zu versuchen. In vielen Fällen und zwar

besonders dann, wenn bei einer secundären Nachblutung durch den Blutaustritt in die Sehnenscheiden und durch die Entzündung in der Umgebung der Verletzung die anatomischen Lagerungsverhältnisse der einzelnen Theile zu einander kaum zu erkennen sind, bleibt das Bemühen der Unterbindung oft beim Versuche stehen.

Bei einer frischen Verletzung ist die Ausführung der Operation indes möglich, weil einerseits bei der antiseptischen Behandlung nicht mehr so ängstlich die Blosslegung der Sehnenscheiden und der

Fig. 283.

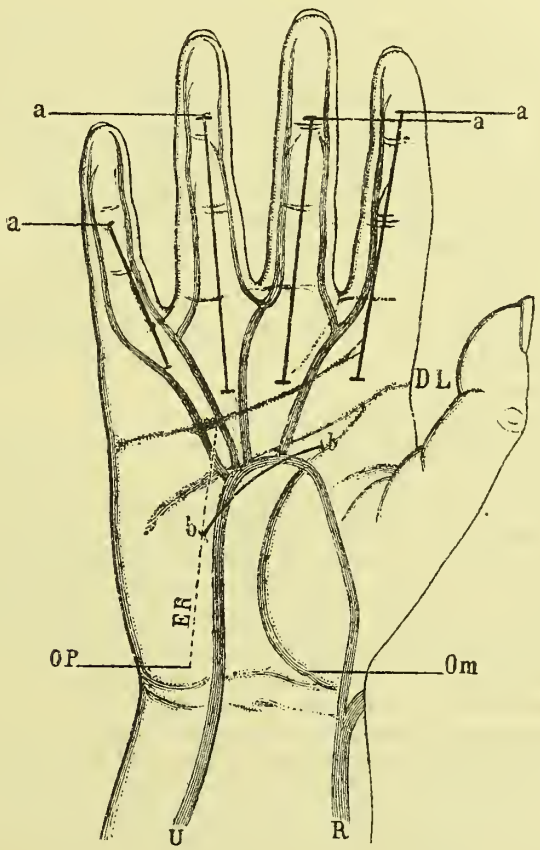

Contact der Instrumente und der Finger des Operateurs mit denselben zu fürchten ist und weil andererseits durch die Esmarch'sche Blutleere die Ausführung sehr erleichtert wird.

Ich bin 2mal in der Lage gewesen, diese Verletzung zu beobachten und habe auch jedesmal mit der Ausführung der Operation reussirt. Ueberhaupt kann ich nicht sagen, dass dieselbe besondere Schwierigkeit bietet, wofern man nur den Arcus durch einen grossen Schnitt blosslegt, eine Bedingung, welche zu erfüllen uns heute die Rücksichtnahme auf die Sehnen etc. nicht mehr hindert.

Die Operation kam 1mal zur Ausführung bei Seinsche, Franz, 50 Jahre alt. Es handelte sich um eine Verletzung des Arcus prof. links durch Messerstich. Die Unterbindung wurde gemacht am 1. Januar 1885. Der zweite Fall betraf Zinnikus, Jakob, 25 Jahre alt, Schlosser aus Köln (Glasverletzung). Durchtrennung des Flex. sublimis und profundus digiti III und IV links, bei gleichzeitiger Verletzung des Arcus profundus.

Bei der Benutzung der Esmarch'schen Blutleere und nach der Anlegung eines geräumigen Schnittes in der oben näher bezeichneten Linie hat man das Operationsfeld rein und klar zu Tage liegen und kann zur besseren Orientirung jeden Augenblick nach Bedürfniss für einen kurzen Moment das Gefäss spritzen lassen.

Ich würde die in der Höhe der Basis der Metacarpi angelegten Querschnitte gross anlegen; beim Misslingen der Unterbindung würde ich zur besseren Aufdeckung des Operationsfeldes nicht anstehen, in der Mitte der Hohlhand noch einen grossen Längsschnitt anzulegen, um die Sehnen mit stumpfen Haken zur Seite zu schieben.

Bei Anomalien des Arcus wird man noch immerhin das spritzende Gefäss auffinden und dasselbe doppelt unterbinden können.

Bei der Anlegung eines grossen Schnittes und nach der exacten Reinigung der Wundhöhle kann die Unterbindung der Arterie keine Schwierigkeit bieten.

Die Verletzung der Nerven, welche der Unterbindung in loco vorgeworfen werden kann, hat für die kleineren, sensiblen Aeste wenig Bedeutung, da die benachbarten Aestchen die Function übernehmen etc. etc.

Die Verletzung des einzig wichtigen, des tiefen motorischen Astes des N. uln. lässt sich vermeiden, da derselbe schon einen ansehnlichen Durchmesser hat.

Bei secundärer Blutung wirft man der localen Unterbindung das frühe Durchschneiden des Fadens als Folge der Brüchigkeit der Arterienwände vor (Dupuytren). Letztere ist Folge des eitrigen Zerfalles der Tunica ext.; so lange letztere noch erhalten und nicht gangränös zerfallen ist, läuft man keine Gefahr des Durchschneidens der Ligatur. Der Faden schneidet nur deshalb wiederum so frühzeitig durch, weil die Sepsis in der Wundhöhle fortbesteht.

Der secundäre Versuch der Unterbindung, resp. die secundäre Unterbindung hat zum mindesten den Vortheil, dass die Wunde von allen septischen Stoffen gereinigt und der aseptische Wundverlauf mehr gesichert, der Arterienverschluss mehr gewährleistet wird. Letzteres ist auch dann selbst der Fall, wenn beim Misslingen der Unterbindung die Art. radial. oberhalb des Gelenkes unterbunden werden müsste, oder ein aseptischer Pressschwamm eingeführt würde.

Selbst das Misslingen der örtlichen Unterbindung hat den grossen Vortheil der ordentlichen Wundreinigung, der besseren Ableitung des Wundsecretes und garantirt viel eher den aseptischen Wundverlauf und in Verbindung mit der folgenden Unterbindung der Art. radial. und uln. viel sicherer die Blutstillung als die Unterbindung dieser Arterien allein. Der aseptische Wundverlauf ist, wie wir schon oben aus einander setzten, eine nothwendige Bedingung des Arterienverschlusses. Bei einem aseptischen Wundverlaufe kann selbst, ohne dass die betreffenden zuführenden Arterien unterbunden sind, die Arterien-

wunde primär verheilen, resp. durch gesunde, feste Wundgranulation geschlossen werden.

Man wird sich indes nach der Blosslegung der Wundhöhle und nach dem vergeblichen Versuche der örtlichen Unterbindung, selbst beim Aufhören der Blutung nicht auf diese Eventualität verlassen, sondern die Art. radial. entweder in der Tabatière oder oberhalb des Handgelenkes und die Art. uln. ebendaselbst in der Continuität unterbinden und die Wundhöhle antiseptisch verbinden.

Die entfernte Unterbindung der beiden Vorderarmarterien, die aseptische solide Vernarbung der Arterienwunde und der Umgebung derselben wird meist genügen, um der Blutung Herr zu werden.

Le Double empfiehlt, was in diesen Fällen zu acceptiren ist, die Wunde durch einen Pressschwamm auszufüllen. Der Pressschwamm übt bei seiner Aufquellung, festgehalten von der Fascia palmaris, einen Druck gegen die Metacarpalknochen und comprimirt die Arterien. Derselbe bleibt 8—10 Tage liegen, bis er sich von selber loslöst. Ich habe mehreremal, z. B. bei Excisionen von cavernösen Geschwülsten, zumal in den Fällen, wo die stark erweiterten Gefässe sich bis in die Nähe von grossen Gefässstämmen ausdehnten, carbolisirte, vorpräparirte Pressschwämme in die Wunde eingedrückt und die Hautwundlappen über dieselben gelagert; nach 8 Tagen erst wurden die Schwämme entfernt. Ich sah 1mal ein Cavernom, welches sich am Oberarm entlang dem ganzen N. radial. bis zur Achselhöhle erstreckte. Nach der Excision der Geschwulst liefen noch stark erweiterte Gefässe bis zur Art. axill., so dass eine reine Exstirpation nicht mehr möglich gewesen wäre, ohne dass noch gleichzeitig die Art. resp. Vena axill. unterbunden worden war. Der Gebrauch der carbolisirten Schwämme stillt die Blutung exact.

Wenn ausnahmsweise nach dem vergeblichen Versuche der Unterbindung in loco und nach dem Misslingen der Einführung des Pressschwammes ein weiterer chirurgischer Eingriff nöthig wird, so wird man vorallererst nochmals die Wunde in der Palma manus reinigen und die Unterbindung der Art. cubit. anschliessen. Die Unterbindung der Art. brachial. oder axill. wird erst in Frage kommen, wenn die Unterbindung des mehr peripher gelegenen Arterienabschnittes vergeblich versucht worden ist.

Die übrigen localen Mittel, welche empfohlen werden, haben nur einen höchst fraglichen Werth und sind nur dazu angethan, die Zeit des Handelns unbenutzt vorübergehen zu lassen. Hierher ist zu rechnen: die Einführung eines Eisenchloridtampons, die Anwendung von Kälte, die directe Compression, die entfernte Digitalcompression. Auf jeden Fall gebührt auch noch aus einem speciellen Grunde der doppelten Unterbindung in loco laesionis der Vorzug, weil oft nachträglich ein Aneurysma entsteht. Unter 33 Fällen, wo die locale Digitalcompression ausgeführt wurde, trat 16mal Heilung ein und 8mal ein Aneurysma. Die indirecte Compression z. B. durch die entferntere Digitalcompression, durch die forcirte Flexion (Adelmann, Bichat, Malgaigne) oder senkrechte Elevation (Volkmann) oder Extension (Verneuil) hat ebenfalls einen fraglichen Werth; von diesen Mitteln ist besonders die Volkmann'sche Suspension als unterstützendes Mittel nach der localen oder entfernten Unterbindung zu verwenden. Der forcirten Flexion ist noch die Gefahr der Entstehung von Gangrän vorzuwerfen.

Die Unterbindung nach Anel muss selbstverständlich an beiden Arterien,

am besten oberhalb des Handgelenkes ausgeführt werden, weil sonst sehr rasch eine Nachblutung eintritt. Die rasche Entwickelung der Nachblutung wird durch die Communication zwischen der Art. ulnaris und radialis eingeleitet.

Die beiden Arterien communiciren a) durch den Arcus superfic. und profund., b) durch die Anastomosen an den Nagelphalangen, c) durch die transversale Anastomose vor und hinter dem Handgelenke, d) durch die Aeste, welche von dem Arcus profund. senkrecht zum Handrücken verlaufen, e) durch Aeste, welche von der Art. inteross. palm. superfic. zur inteross. palm. profund. verlaufen.

§. 1997. Entscheidung der Frage, wo unterbunden werden soll, wofern die örtliche Unterbindung misslingt. Wir haben uns oben vorgreifend für die Unterbindung der Art. uln. und radial. oberhalb des Handgelenkes ausgesprochen; indes auch diese bietet keine Garantie.

Es bestehen hier ebenfalls eine grosse Menge von Anomalien, welche den Wiedereintritt der Blutung erklären; abgesehen davon, dass die Art. inteross. mit dem Arcus profund. in Verbindung steht, communicirt a) der Arcus zuweilen mit einer überzähligen Art. humeralis; b) es kommt zuweilen vor, dass zwei Art. radiales existiren, welche beide unter einander stark anastomosiren; die Art. uln. entspringt zuweilen aus der Art. humeralis oberhalb der Plica cubit., die Art. inteross. entspringt gleichfalls in manchen Fällen aus der Art. axillaris; c) die Arterie des Nerv. median. kann sehr stark entwickelt sein und communicirt mit dem Arcus superficialis.

Lisfranc war z. B. in einem Falle gezwungen, die Art. radialis cubit. und die Arterie des Nerv. med. zu unterbinden.

Es wäre daher nach Obigem eigentlich indicirt, die Art. brachialis zu unterbinden. Indes auch dies sichert den Erfolg der Blutstillung noch nicht. Dubreuil hat ein interessantes Experiment gemacht, welches uns dies klarlegt. Er unterband die Art. brachialis unterhalb der Art. profunda und injicirte von der Art. subclavia aus eine nicht gerinnende Flüssigkeit in die Arterie, nachdem er den Arcus profund. durchtrennt hatte. Die Flüssigkeit lief durch den Arcus nach aussen. Hiernach wäre es also geboten, die Art. brachialis oberhalb der Art. profund. zu unterbinden; jedoch selbst die Unterbindung der Art. axillaris gewährt nicht einmal absolute Sicherheit, weil die Art. radialis oder ulnaris etc. aus der Art. axillaris entspringen können.

Robert und Key unterbanden nach einander vergeblich die Art. brachialis und die Art. axillaris. Dieses Accidens kann eintreten: entweder wenn die Art. profund. höher entspringt oder wenn die Collateralis ulnaris höher als die Art. profund. entspringt.

M. Michel hat versucht, eine allgemeine Regel für die Anomalien der Arterien aufzustellen und glaubt zu dem Schlusse berechtigt zu sein, dass die Lagerung des Nerv. median. in dem oberen Theile des Armes hinter der Art. brachialis oder einer grossen Arterie an der inneren Seite desselben eine anormale Theilung der Arterie andeute und dass alsdann die Unterbindung oberhalb des Pector. minor nöthig sei.

Die Unterbindung der Art. axillaris ober- oder unterhalb der Art. profund. ist ausserdem nicht gefahrlos. Martin sah allerdings auf 33 gesammelte Fälle, Polaillou auf 8 Fälle 1mal Gangrän eintreten.

§. 1998. Directe Unterbindung in loco. Die directe Ligatur in loco ist und bleibt daher entschieden das radicalste und rationellste Mittel; man kann zu den andern Mitteln nur deshalb seine Zuflucht nehmen, wenn oder weil dieselbe zu schwierig oder nicht ausführbar ist.

§. 1999. Begründung der localen Unterbindung. Le Double gestattet nur für die grossen scharfrandigen Wunden die Unterbindung des Arcus superfic.; warum nicht für die kleineren?

Die Erfahrung, welche wir eben genauer erläutert haben, dass die indirecte Unterbindung am Vorderarme, am Oberarme, selbst in der Axilla keine absolute Sicherheit in sich schliesst, und dass sogar durch letztere die ganze Extremität und das Leben gefährdet wird, dürfte eigentlich den Ausschlag für die Wahl der Methode geben. Natürlicher Weise wird man erst im Nothfalle zu derselben übergehen, wenn andere Methoden vergeblich versucht worden sind. Letzteres kann man alsdann um so eher thun, als sich mit der zeitlichen Entfernung von dem Datum der Verletzung die Gefahr der Gangrän verringert. Letzteres lässt sich daraus erklären, dass die Anastomosenbildung, resp. Erweiterung der Gefässe mit dem längeren Bestehen des Leidens mehr vorgeschritten ist.

Bei der primären Blutung ist's daher geboten, zuerst die Unterbindung in loco zu versuchen; es ist hierbei gleichgiltig, ob die Wunde klein oder gross, ob sie platt oder zerrissen ist; die zerrissene Wunde wird geglättet, die kleine vergrössert.

Beim Misslingen der localen Unterbindung soll man wegen der Gefahr der Gangrän nicht direct die Unterbindung der Art. brachialis und axillaris ausführen; nach Ausschliessung der Unterbindung der Art. axillaris bliebe also nur noch die Wahl zwischen der Compression durch Pressschwamm, welche Le Double vorschlägt, und der Unterbindung beider Arterien des Vorderarmes oberhalb des Handgelenkes übrig.

Es ist eine bekannte Thatsache, dass die Ausstopfung einer Wunde mit einem porösen aseptischen Stoffe, z. B. Lister'scher Gaze oder carbolisirten Pressschwämmen in einer frischen sowohl wie in einer eiternden Wunde, z. B. bei Resectionen, Amputationen etc., sehr gut ertragen wird, und dass der Wundverlauf stets ein guter ist, wofern keine Fehler gegen die Antisepsis unterlaufen sind. Es kann hierbei keine Stagnation des Secretes eintreten; dasselbe wird direct in die darüber gelegte Gaze aufgenommen.

Ich habe diese Methode, wie ich oben bemerkt, mehreremals mit Erfolg bei andern Blutungen versucht, so dass ich im Nothfalle zu dieser Behandlung übergehen würde.

Le Double plaidirt gegen die locale Unterbindung, weil dieselbe in der Privatpraxis äusserst schwer auszuführen sei.

Hierbei ist allerdings nicht zu vergessen, dass nicht stets ein Fachchirurge zur Stelle ist, um diese schwierige Operation auszuführen. Es wäre daher in der That ein grosser Vortheil, wenn die Einführung des Pressschwammes diese unschuldige Beschaffenheit an sich trägt, welche Le Double ihr vindicirt, und wenn dieselbe so sicher wirkt, wie er sagt und durch Zahlen beweist.

Der Pressschwamm wurde nach Le Double 15mal, 3mal bei frischen, 12mal bei secundären Blutungen jedesmal mit Erfolg angewandt.

Bei mangelnder Technik seitens des Arztes und bei grossen, örtlichen Schwierigkeiten halte ich daher allerdings die Einführung des Pressschwammes für sehr empfehlenswerth.

§. 2000. Die Wirkung des Pressschwammes besteht natürlich darin, dass derselbe sich nach der Einführung in der Wunde durch Imbibition des Wundsecretes ausdehnt, und den Arcus superficialis, welcher fest mit der Aponeurosis verbunden ist, nach vorn gegen letztere und den Arcus profund. nach hinten gegen die knöcherne Unterlage der Ossa metacarpi drängt. Es übt daher der Pressschwamm nicht nur einen Druck auf den verletzten Arcus, sagen wir profundus, sondern auch auf den entgegengesetzten Arcus superficialis aus, was speciell wegen der Anastomose zwischen den beiden Arcus

sehr wichtig ist. Es ist nöthig, dass der Pressschwamm ganz in die Wundhöhle eingeführt wird, damit er von der Fascia aponeurot. umfasst wird, und damit derselbe genöthigt ist, sich von innen nach aussen, nach allen Richtungen hin auszudehnen. Durch die vom Innern des Schwammes nach aussen gehende Ausdehnung desselben unterscheidet sich letzterer von der Charpie und dem einfachen Schwamme.

Eingeführte Charpie vermag auch einen Druck auf den Arcus profund. auszuüben, indes nicht auf den Arcus superfic. Dieselbe saugt ausserdem das Blut zu intensiv an und leitet dasselbe nach aussen ab; sie befördert also gewissermassen zu rasch die Ableitung des Blutes. Die Charpie verschiebt sich ausserdem, zumal wenn sie imbibirt ist, leicht und in Folge dessen hört der Druck auf.

Der Pressschwamm wirkt durch Druck auf beide Arcus, während er die benachbarten, nicht fixirten Weichgebilde nicht zu stark comprimirt, sondern nur zur Seite schiebt; also er übt einen wirksamen Druck auf die Arcus, einen gelinden auf die Weichtheile aus. Der Pressschwamm dehnt sich ausserdem langsam und allmählig aus, so dass die Weichtheile Zeit gewinnen, sich dem erhöhten Drucke zu adaptiren. Gleichzeitig mit dem Aufquellen saugt der Schwamm das Secret in beschränktem Massstabe an.

Der Pressschwamm soll so lange liegen, bis er von den Granulationen nach aussen geschoben wird, und darf nicht gewaltsam entfernt werden.

Die Compression auf den Arcus verhindert auch an letzter Stelle die Bildung eines Aneurysma.

Das Verfahren von Le Double hat die günstigen statistischen Zahlen auf seiner Seite; ich glaube daher, dass in specie z. B. der Landarzt unter schlechten hygienischen Verhältnissen sich dieses Mittels bedienen darf. Es fehlt demselben im Augenblicke der Verletzung und unter den oft ärmlichen Verhältnissen jede Assistenz und alles Nöthige zur Unterbindung in loco; ausserdem verlangt die Operation eine grosse, technische Fertigkeit.

§. 2001. Die Application des Pressschwammes. Es ist selbstverständlich, dass der Pressschwamm mit 5 %iger Carbollösung präparirt sein muss. Dieselbe wird in folgender Weise ausgeführt. Es wird vor der Application der einschnürende Faden entfernt und dann werden 1 resp. 2 Stücke von demselben in der Grösse abgeschnitten, dass eben die Wundhöhle ausgefüllt wird. Hierauf wird die Wunde und Wundhöhle von allem Blute und bei alter Verletzung von allem Eiter etc., resp. von allen septischen Stoffen befreit und mit 2- resp. 5 %iger Carbollösung ausgespritzt und nochmals trocken ausgetupft. Alsdann empfiehlt es sich, in die Wundhöhle etwas Jodoform einzustäuben, und jetzt die Pressschwammstücke so einzufügen, dass sie die ganze Wundhöhle ausfüllen. Der Rand der Fascia palmaris muss den Schwamm von oben umfassen. Ueber das Ganze wird ein leichter antiseptischer Verband angelegt. Der Pressschwamm bleibt so lange liegen, bis er sich von selber gelockert hat.

Kapitel XXII.

Contracturen der Hand und Finger.

§. 2002. Man unterscheidet cutane, fasciale, tendinöse und articuläre Contracturen; hierzu kommen noch die myogenen und neuropathischen Contracturen. Alle diese Contracturen sind meist Folge von Verletzungen.

Die cutanen Contracturen.

§. 2003. Diese Contracturen folgen sehr leicht grossen ausgedehnten Weichtheilverletzungen, zumal wenn die Haut in grosser Ausdehnung nach Verletzungen abgetragen werden musste, resp. gangränös wurde. Diese Contracturen sind fast ausnahmslos die Consequenz einer Verbrennung und geben letztere neben den Brandnarben die typische Form einer intensiven Contractur der Hand und Finger. Im Granulationsstadium contrahirt sich die Wundfläche immer mehr und zieht das benachbarte Gewebe, speciell die Haut zu ihrem Centrum hin. Bei traumatischen Wundflächen auf dem Dorsum werden gleichfalls durch die Narbenretraction die Hand und die Finger in dorsale Flexion, der Daumen in Adduction und dorsale Flexion gestellt, während die Haut des Vorderarmes gleichfalls stark herangezogen wird. Die Basalphalangen rücken mit ihren Bases vollständig auf den Rücken der Metacarpalköpfe.

Ob die Sehnen und die Knochen mit der Narbe verwachsen sind, hängt von der Tiefe der Verletzung ab. Wenn die Wundfläche sich in der Vola manus befindet, so werden die Finger gleichfalls herangezogen und in Flexion gestellt. Die Flexionsstellung kann nach Verbrennung so stark werden, dass die Nägel sich in die Haut der Vola manus eingraben.

Die dorsale Flexionsstellung ist relativ viel weniger zu Hantirungen zu gebrauchen als die volare.

§. 2004. Präventive Behandlung. Es kommt vorerst darauf an, die Entstehung des Leidens in der Nachbehandlungsperiode solcher Verletzungen, resp. Verbrennungen zu verhindern.

Aus diesem Grunde ist es daher von vornherein gleich nach der Verletzung geboten, der Hand eine derartige Stellung zu geben, dass die Wunde gedehnt wird. Noch wichtiger ist die Nachbehandlung im Granulationsstadium.

Bei der Nachbehandlung einer solchen Granulationsfläche auf dem Dorsum, resp. in der Vola soll unsere ganze Aufmerksamkeit darauf gerichtet sein, der Retraction des jungen Narbengewebes in der Granulationsfläche wirksam durch Dehnung desselben entgegen zu arbeiten, da das Granulationsgewebe äusserst dehnbar ist. Um dies zu erreichen, giebt man der Hand eine derartige Stellung, dass die Granulationsebene eine grössere Fläche einnehmen muss. Bei der volaren Granulationsfläche muss man die Hand in Hyperextension, in dorsale resp. umgekehrt bei der dorsalen Lage des Defectes in volare Flexion stellen. Man erreicht dies am besten dadurch, dass man die Hand während der Heilungsdauer auf eine im Handgelenke wirklich abgebogene Dorsalschiene entweder mit Heftpflasterstreifen oder mit Binden fixirt.

Man kann auch die Hand auf einer geraden Schiene über ein übergelegtes Wattepolster dorsal, resp. volarwärts drängen. Noch besser ist's, die supinirte, dorsalwärts flectirte Hand dorsalwärts, resp. umgekehrt die pronirte, volarwärts flectirte Hand volarwärts zu extendiren.

Gegen die Retraction der frischen Wundfläche wende ich schon seit Jahren mit Vortheil die permanente Extension an. Die Application des Heftpflasterverbandes bietet leider oft wegen der mangelhaften Applicationsfläche grosse Schwierigkeiten.

Die Extension lässt sich indes meist auch hier anwenden, wenn man die Heftpflasterstreifen über die Wundfläche hinüberführt und selbst bis zum Ellenbogengelenke fortleitet.

Die Wunde wird mit einer einfachen Thymollonguette verbunden. Die Heftpflasterstreifen werden über die Longuette weggeführt und oberhalb und unterhalb derselben an den Vorderarm und an die Hand fest angedrückt.

Wenn der Verband der Wunde gewechselt wird, so muss man den Heftpflasterverband an der Hand etwas lüften, um Platz zu gewinnen. Wenn die Heftpflasterstreifen beschmutzt sind, so ist's natürlich geboten, den Extensionsverband gleichfalls zu wechseln.

Bei dieser Behandlung ist jedoch nicht zu vergessen, dass die Dehnung des jungen Bindegewebes auch ihre Grenzen hat. Bei sehr grossen Wundflächen wird durch die Dehnung die Wundheilung bedeutend aufgehalten. In diesen Fällen empfiehlt es sich, die Granulationen abzuschaben und auf die entstandene Wundfläche nach Thiersch grosse Epidermisstücke aufzulegen und hierdurch die Ueberhäutung zu befördern.

Ich habe unter solchen Verhältnissen oft Läppchen von 2—3 cm Länge und 1—2 cm Breite aufgepflanzt. Die Anheilung gelingt fast ausnahmslos.

Wenn dies fehlschlägt und die Vernarbung nicht weiter schreiten will, so ist's geboten, entweder vom Dorsum des Vorderarmes oder von der Brust Lappen herüber zu pflanzen. Die Lappen müssen natürlich zweibrückig sein. Zur Sicherung der Lebensfähigkeit des Lappens ist's ferner geboten, die Durchschneidung der Brücken in mehreren Sitzungen vorzunehmen und den Lappen ebenfalls in mehreren Zeiten zu überpflanzen, wie ich dies früher für den Defect an dem Vorderarme schon erwähnt habe.

In einem solchen Falle habe ich den Lappen von der Brust genommen.

§. 2005. Behandlung von schon bestehender Contractur, subcutane Incision. Es hängt hier vom Grade der Contractur ab, welchen Weg der Behandlung man gegen dieselbe einzuschlagen hat. Wenn dieselbe nicht stark ist, so empfiehlt sich die subcutane Discision, d. h. die Ablösung der Adhärenzen der Hautnarbe von dem darunterliegenden Gewebe. Durch dieselbe soll es möglich sein, die Narben zu dehnen; sie kann nur in den Ausnahmefällen zur Anwendung kommen, wo die Contractur nicht weit in das subcutane Gewebe hineinreicht und wo die Narbe nicht zu ausgedehnt ist. Es wird in diesen Fällen also die subcutane, transversale, oder nahezu transversale Incision der Narbenstränge gemacht. Es werden hierbei nur ganz kleine Schnitte subcutan durch die Narbenstränge, so weit sie eben in die Tiefe reichen, geführt, wobei man noch die Cutis möglichst schont, dieselbe durch folgende volare, resp. dorsale Flexion der Finger und der Hand dehnt.

Die Schnitte werden an den verschiedensten Stellen im ver-

schiedensten Niveau über einander gelegt, um so gewissermassen den Operationseffect auf eine grosse Fläche zu vertheilen; dieselben werden vorgenommen, während das Narbengewebe durch eine dorsale, resp. volare Flexion gespannt ist.

Man hat diese Incision der Narbe auch percutan mit Durchtrennung der Haut und zwar in querer oder, wie Dieffenbach es empfahl, in schräger Richtung ausgeführt. Die schräge Durchtrennung hat den Vortheil, dass bei der zur Dehnung der Wundfläche vorgenommenen dorsalen, resp. volaren Flexion die Narbe nicht in einer geraden Linie zu liegen kommt, und dass somit keine directe Wiederverwachsung zwischen den Wundflächen stattfindet. Die Excision der Narbe, welche Delpech empfahl, kann nur bei begrenzter Ausdehnung der Narbe Anwendung finden. Bei grosser Ausdehnung derselben würde ein zu grosser Defect entstehen und müsste alsdann diese Methode mit der folgenden combinirt werden.

In der Nachbehandlungsperiode werden die Hand und die Finger in die entsprechende dorsale, resp. volare Flexion gestellt, so dass die Wundfläche gedehnt und der Eintritt der Narbencontraction gehindert wird.

Eulenburg, Schönborn etc. haben zur Sicherung der Dehnung des Narbengewebes Schienen construirt, durch welche die an denselben fixirte Hand oder die Finger in eine forcirte Dorsal-, resp. Volarflexion hineingezwängt und dauernd erhalten bleiben.

Die Nützlichkeit dieser Schienen soll hier nicht geleugnet werden, indes ist's sicher, dass man durch einfach abgebogene, dem betreffenden Falle angepasste Schienen ebenso sicher zum Ziele kommt; es muss übrigens dem Erfindungsgeiste des Chirurgen in jedem gegebenen Falle anheimgegeben werden, eine zweckmässige, möglichst einfache Schiene zu construiren. Noch sicherer erzielt man dies durch den Gebrauch der permanenten Extension, welche nachher nur für die Nacht anzuwenden ist, während am Tage eine entsprechende Schiene gebraucht wird.

§. 2006. Plastische Operation. Wenn die Narbe nicht zu ausgedehnt ist, so kommt man in der Regel, selbst wenn die Narbe sehr in die Tiefe greift, mit dem Blasius'schen **V**-Schnitte aus. Die Narbe wird hierbei in der Weise umschnitten, dass sie die Figur eines **V** bildet, nach der Vernähung erhält der Lappen die Form eines **Y**.

Wenn die Narbencontractur nach grossen und in die Tiefe greifenden Defecten in der Vola entstanden ist, so reicht man hiermit nicht aus.

§. 2007. Operation nach Busch. Hier erfreut sich die Methode von Busch noch der allgemeinsten Anerkennung. Die operative Behandlung von Busch besteht darin, dass man das Narbengewebe, welches sich z. B. in der Palma manus bis zur Basis der Mittelphalangen der Finger erstreckt, in Form eines dreieckigen Lappens umschneidet. Die Spitze des Dreiecks ist nach oben gegen den Vorderarm hingerichtet, während die freie Basis desselben gegen den Finger hinschaut. Dieser dreieckige Lappen wird, von der Spitze beginnend, und so weit die Narbe in die Tiefe reicht, selbst bis auf die Flexorensehne, nach der Basis hin vorschreitend, abpräparirt. Bei bestehen-

der Verwachsung desselben mit den letzteren ist's nöthig, denselben von den Sehnen abzulösen und stark nach oben umzuklappen, event. muss man die Narbenstränge unter dem Lappen, selbst entlang der Volarfläche der Finger von den Sehnen ablösen. Bei der Lospräparirung des Lappens hält man die Hand in starker Dorsalflexion, damit man die Narbenstränge einzeln anspannen und discidiren kann. Es ist hierbei besonders geboten, alle die Dorsalflexion hemmenden Narbenstränge aufzusuchen und selbige, selbst wenn sie sich in die Tiefe einsenken, zu durchtrennen, bis die Finger von selbst in der gestreckten Lage stehen bleiben. Nach der Lospräparirung des Lappens entsteht ein dreieckiger Defect, welcher (nach Busch) durch Granulationen in der dorsalflectirten Stellung der Hand ausheilen soll. Ein seitlicher Rand des abgelösten dreieckigen Lappens wird an den seitlichen Rand des Defectes angenäht, wodurch die Wundfläche verkleinert wird. Der abpräparirte Lappen rollt sich gewöhnlich nach innen auf und wird an der Spitze leicht gangränös.

Bei der ersten Anlegung des Verbandes empfiehlt es sich, anfänglich die Dorsalflexionsstellung nicht zu sehr zu forciren, weil durch die übermässige Spannung der Gefässe nicht nur Gangrän des abgelösten Lappens, sondern auch eines Fingers eintreten kann; ich habe unter reichlich 24 operirten Fällen, wobei die Contracturen der Fascia palmaris mit einbegriffen sind, 1mal Gangrän des kleinen Fingers eintreten sehen bei einer Narbenbildung der Vola manus, woran alle 5 Finger betheiligt waren.

Wie ich oben schon erwähnte, erreicht man durch die operative Behandlung von Busch, welche meist einen Zeitraum von 1½—2 Monaten zur Verheilung der Wundfläche in Anspruch nimmt, ein relativ sicheres Resultat; sehr häufig geht nachträglich, meist durch die Nachlässigkeit der Patienten, welche die Nachbehandlung der zeitweiligen forcirten Dorsalflexion für die Dauer von mindestens einem Jahre fortsetzen sollen, ein grosser Theil des Operationseffectes verloren.

Ich habe daher in den letzten 2 Jahren von der benachbarten Haut Lappen gebildet und dieselben direct auf die entstandene Wundfläche hinüber gepflanzt, so dass der Defect zum grössten Theile, oft sogar ganz gedeckt war.

Bei ausgedehnteren Narben müssen die Lappen von der Volarfläche des Vorderarmes, oder von dem Handrücken, oder bei kleineren von dem Ulnarrande der Hand genommen werden. Letzterer eignet sich besonders dazu. Der Lappen kann die ganze Breite und Länge desselben einnehmen. Wenn der Daumenballen vollkommen intact und an der Narbenbildung gar nicht betheiligt ist, so kann man auch einen kleinen Lappen aus dem letzteren bilden, so dass zwei Lappen überpflanzt werden. Wenn der Daumen jedoch gleichzeitig stark adducirt ist, so empfiehlt es sich, vom radialen Rande des Metacarpus des Zeigefingers einen Lappen zu bilden. Derselbe hat die Basis am unteren Ende des Radius und seine Spitze am oberen Ende der ersten Phalanx des Zeigefingers und wird in den Defect zwischen Daumen und Zeigefinger gelegt.

Der Lappen kann event. auch vom Handrücken genommen werden, wodurch man gleichzeitig eine antagonistische dorsale Narbenretraction für die volare Narbe schafft.

Die Lappen am Handrücken können quer über denselben laufen und müssen eine Breite von 2—3 cm haben. Der Lappen wird erst nach 8 Tagen abgelöst; der entstandene Wunddefect kann bei schmalen Lappen und bei directer Ablösung desselben durch gleich unter dem Lappen durchgeführte Silbersuturen geschlossen werden. Ich habe hierbei oft eine primäre Heilung erzielt.

Die aus der unmittelbarsten Nähe gewonnenen Lappen können schon bei der ersten Operation, bei der Ablösung des dreieckigen volaren Narbenlappens abpräparirt und direct quer durch die Vola in den entstandenen Defect gelegt, während die entfernteren grossen auch erst nachträglich, nach Ablauf von 14 Tagen, auf die Granulationsfläche verpflanzt werden.

Fig. 284 und 285 geben die Zeichnung eines Falles an, wo ich den Lappen aus dem Handrücken nahm. Es handelte sich bei dem Kinde um eine Verbrennungsnarbe und wurde der Defect in der Hohlhand nach der Excision der Narbe aus dem Handrücken gedeckt. Die dorsale ulnare Narbe rührt von einem Entspannungsschnitte. Die dorsale radiale Narbe zeigt die Stelle an, woher der Lappen entnommen. Der volare Lappen in der Hohlhand sowohl, wie die dorsalen Narben sind mit Tinte umschrieben. Der Lappen in der Palma manus ist ganz mobil.

Die Sehnen spielen unter dem überpflanzten Lappen so frei, wie es bei einer flächenartigen, ausgedehnten Narbe nie zu erreichen ist.

Im Allgemeinen empfiehlt es sich nicht, zweibrückige Lappen aus der Nähe herbeizuholen und in zwei Zeilen überzupflanzen, weil einestheils die Lappen bei der ohnedies geringen Grösse derselben zu sehr einschrumpfen und sich verkleinern, und weil anderentheils bei der Kleinheit des Lappens und bei der Grösse des nöthigen Drehungswinkels die Ueberpflanzung schwer ertragen wird. Bei secundär überpflanzten Lappen muss man noch viel mehr als bei frischen Lappen die zu starke Drehung der Brücke vermeiden.

Der zu überpflanzende Lappen darf daher natürlich auch nicht zu gross sein, weil hierdurch zu grosse Narben entstehen würden, welche event. die Bewegungen des Handgelenkes und der Finger bedeutend hemmen würden.

Hierzu kommt noch, dass der Defect an der Entstehungsstelle, also hier an der Hand entstellende Narben zurücklässt.

In den Fällen, wo sich in der Umgebung der volaren, in die Tiefe dringenden, flächenartig weit ausgedehnten Narbe noch andere, allerdings oberflächliche, die Bewegungen der Finger und der Hand nicht behindernde Narben befinden, fehlt das Material zur Ueberpflanzung eines Lappens aus der Umgebung, und es ist hier zweckmässig, den Lappen aus einer grösseren Entfernung herbei zu holen. Ich habe in drei solcher Fälle den Lappen von der vorderen Brustfläche gebildet und denselben 1mal auf die Vola manus und 2mal auf das Dorsum des Handrückens verpflanzt.

Beifolgende Zeichnungen 284 und 285 geben uns ein Bild von der Beschaffenheit der Narbe und der Stellung der Finger nach der Operation. Man kann den Lappen auch vom Rücken (Billroth), oder von der Aussenfläche des Oberschenkels, wie ich es 1mal that, nehmen.

Die Ueberpflanzung muss natürlich in bestimmten Zeitabschnitten

vorgenommen werden. Zuerst wird der zweibrückige Lappen auf der vorderen Brustfläche gebildet und zwar möglichst so, dass der Lappen für die Finger aus der Sternalgegend genommen wird, weil die Haut daselbst dünn ist und ein geringes subcutanes Fettpolster besitzt. Die Finger müssen hierbei event. gleichzeitig derartig vorpräparirt werden, dass nur die Enden derselben noch mit der Brusthaut zusammenhängen. Wenn der neu zu bildende Lappen wegen der Narbenausdehnung sehr gross werden muss, so habe ich die Finger nur in so weit vorgebildet, dass ich die Lappen nach der Fingerseite hin breiter formirte und durch 2—3, entsprechend der Anzahl der zu bildenden Finger, Längsschnitte in entsprechend viele längliche Lappen spaltete. Die Fingerlappen blieben mit dem subcutanen Bindegewebe in Verbindung. Erst nach 8 Tagen begann ich die Fingerlappen abzupräpariren und durch untergeschobenes Guttaperchapapier von der Unterlage zu trennen.

Fig. 284.

Gleichzeitig mit dem Beginne der Formirung des zukünftigen Volarlappens wurde die Narbensubstanz exstirpirt, so dass man aus dem entstandenen Defecte die Grösse des zu bildenden Lappens abtaxiren konnte. Nach einer 10—14tägigen, in der oben erwähnten Weise geleiteten Nachbehandlung hatte ich dann in der Vola eine Granulationsfläche, auf welche der Brustlappen hinübergepflanzt werden musste. Etwa 12 Tage nach der Formirung des Brustlappens durchtrennte ich zum Theile die Brücken der Fingerlappen. Schliesslich nach Ablauf von 14—16 Tagen war der Brustlappen vollständig präformirt und zur Ueberpflanzung bereit. Es wurden nun die Brücken der vorgebildeten Fingerlappen vollständig durchtrennt und auf die entsprechenden Defecte der Finger hinübergepflanzt. Es ist selbstverständlich, dass während der eigentlichen Ueberpflanzungsperiode der Finger (10 bis 14 Tage) die Hand durch einen Gipsverband an den Thorax fixirt war. Die Durchtrennung der Basis des Lappens begann nach ferneren

8—10 Tagen und war am 14.—16. Tage vollendet. Das Resultat war ein günstiges.

In den Fällen, wo der eine oder andere Finger verkrümmt oder schon zum Theile verstümmelt ist, so dass er selbst nach der gelungenen Aufhebung der Contractur von höchst geringem Vortheile sein würde, empfiehlt es sich, den Finger, indes mit möglichster Schonung der Haut desselben, zu amputiren. Die gewonnenen Hautlappen können dann zur Transplantation in den durch die Excision der Narben entstandenen Defect benutzt werden.

Fig. 285.

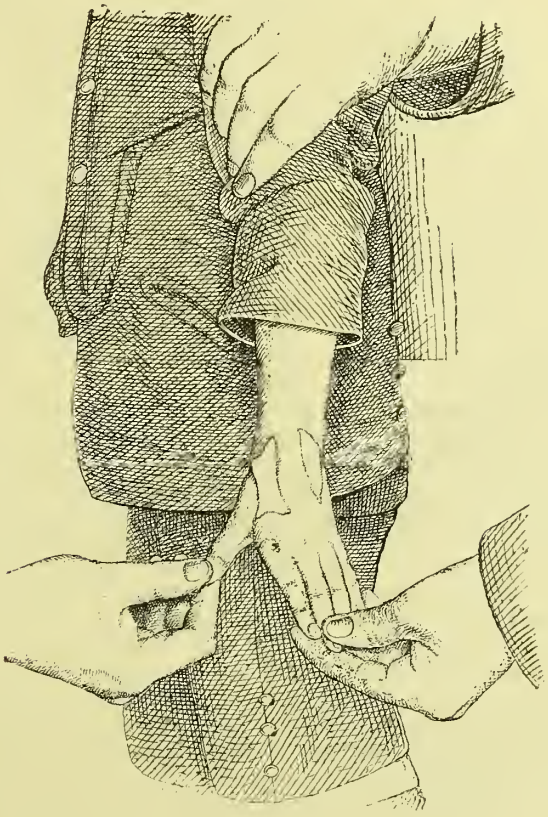

In der Nachbehandlung hat man darauf zu achten, dass die Lappen nicht zu sehr gedehnt werden, damit keine Gangrän entsteht. Aus diesem Grunde verzichte ich daher in den ersten 8 Tagen nach der Operation auf die forcirte Dorsalflexion und beginne erst nach Ablauf eines längeren Zwischenraumes allmählig durch die forcirte dorsale Flexion die Narbendehnung zu stabilisiren.

In letzter Zeit habe ich 2mal den überzupflanzenden und schon abgelösten Lappen, weil er zu dick war, 2—3 Tage vor der Durchtrennung der ersten Brücke derartig parallel der Oberfläche der Cutis

gespalten, wodurch also das subcutane Bindegewebe entfernt wird. Letzteres hat den Vortheil, dass der Lappen nicht nachträglich durch subcutane Narbenschrumpfung bucklig wird.

Contractur der Fascia palmaris.

§. 2008. Die Contracturen der Finger können zweitens von einer ohne äussere Verletzung spontan entstehenden Retraction der Palmaraponeurosis abhängig sein. Ehe wir das Leiden genauer besprechen, ist's zweckmässig, der Anatomie einige Worte zu widmen.

§. 2009. Anatomie. Die Fascia palmaris geht gewissermassen aus der Sehne des M. flexor palmaris hervor. Letztere setzt sich theilweise an das Lig. carpi volare proprium an, theilweise strahlt sie in die Fascia palmaris s. Aponeurosis palmaris aus. Die letztere bildet eine starke sehnige Fascia, welche zum Theile durch ihre derben Längsfasern mit dem Lig. carpi volare proprium zusammenhängt; sie besteht aus drei Portionen, einer mittleren und zwei seitlichen. Die mittlere, bedeutend dickere Portion hat eine vorwiegend dreiseitige Form, beginnt vorzüglich mit der centralen schmäleren Spitze als Fortsetzung der Sehne des M. palmaris longus am Carpus. Beim Fehlen des Muskels geht sie allein aus der vorderen Fläche des Lig. carpi volare proprium hervor und theilt sich nach vorn gegen die Basis des zweiten bis fünften Fingers verlaufend, an Dicke ab- und an Breite zunehmend, in 4 Zipfel, welche nur durch dünne Querfasern mit einander in Verbindung stehen, und die Sehnen der gemeinschaftlichen Flexoren unmittelbar bedecken. Ein jeder der Zipfel theilt sich in der Gegend der Basis des betreffenden Fingers in 3 kleinere Zipfel, wovon der mittlere, der stärkere, an die Volarfläche der Haut tritt, während die beiden seitlichen die Beugesehnen umspannen, die Digitalnerven und -Gefässe vor Druck bewahren und sich in den Rücken der ersten Phalanx verlieren.

Die beiden seitlichen Portionen der Hauptfascia sind in der Vola manus viel dünner als der mittlere Theil, die radiale bedeckt den Daumenballen, die ulnare den M. palmaris brevis des Kleinfingerballens; sie bestehen grösstentheils aus quer und schräg verlaufenden Fasern. Die beiden seitlichen Portionen hängen einestheils mit der mittleren zusammen, anderntheils schlagen sie sich um den Rand der Hand herum, treten mit dem entsprechenden Rande der Fascia dorsalis in Verbindung und schicken ausserdem Fortsätze in die Tiefe zwischen die einzelnen Muskeln hinein, während der mittlere Theil der Fascia von seiner Vorderfläche aus einzelne senkrechte Bündel gegen die Haut aussendet, so dass zwischen denselben freie Lücken zur Aufnahme von grösseren und kleineren Fettträubchen übrig bleiben.

Sobald die Hand gebeugt wird, ist die Fascia palmaris entspannt, und das gleichfalls entspannte, oben erwähnte Fettgewebe springt in ungleichen, wulstigen, zur Tiefe verschiebbaren Erhebungen gegen die Oberfläche der Palma manus hervor, während bei der Streckung der Finger und der Hand die Fascia palmaris gespannt und das Fett in eine Ebene gedrängt wird. Die Oberfläche der Palma manus ist dann geglättet, und das Fettgewebe ist weder wulstig noch verschiebbar.

Durch diese Anordnung sind einestheils die Gebilde in der Hohlhand, die Muskeln, Nerven, Gefässe vor Druck geschützt, während die fibrösen Faserzüge, welche zur Vola hinziehen, die Spannung der Haut in der Hohlhand reguliren. Die Fascia palmaris dient als Hemmungsvorrichtung für die dorsale und laterale Flexion der Finger. Ebenso natürlich wie es ist, dass diese Palmarfascia durch Uebung gedehnt werden kann, so dass die Dorsalflexion und Spreizung der Finger in grösserem Massstabe ausgeführt

werden können, ebenso begreiflich ist es, dass bei gewissen Beschäftigungen, bei welchen die Hand und Finger dauernd flectirt sind, in Folge dessen die Palmarfascia sich retrahirt. Die Flexionsfähigkeit der Finger nimmt vom kleinen Finger zum Zeigefinger allmählig ab. Die Flexionsfähigkeit ist jedoch am grössten am Ringfinger. Es erklärt dies auch, dass bei der Entstehung der Palmarcontractur diese Finger zuerst ergriffen werden.

§. 2010. Ursache. Diese Krankheit entsteht nach Dupuytren durch narbige Retraction der Aponeurosis palmaris und ihrer Verbindungsstränge mit der Haut; er nahm ferner an, dass diese Krankheit nur traumatischen Ursprunges sei, dass dieselbe durch die Wiederholung häufiger Erschütterungen in der Hohlhand entstehe.

Am häufigsten entstehe sie daher bei Handwerkern: Schreinern, Maurern, Graveuren, Hauern, Müllern, Schmieden, Schlossern, Schustern, Kutschern etc., welche beim Handhaben von Instrumenten, von Hammer, Meissel, Peitsche etc. Erschütterungen des Griffes mit der Hohlhand zu ertragen haben. Es ist nicht zu leugnen, dass sich fast ausschliesslich Handwerker dieser Art das Leiden zuziehen. Ich habe unter einer grossen Anzahl von beobachteten Fällen mit höchst seltener Ausnahme stets die Ausübung eines ähnlichen Handwerkes zum mindesten als Gelegenheitsursache mit nachweisen können. Auf jeden Fall steht es fest, dass Arbeiter der gedachten Art viel mehr exponirt sind, und dass andere Ursachen bei weitem seltener nachzuweisen sind.

Allerdings ist's auffällig, worauf Eulenburg aufmerksam gemacht hat, dass die Krankheit in den besseren Ständen bei Literaten, Geistlichen etc. oft entstehe, dass sie meist in einem Alter jenseits der fünfziger Jahre zur Entwickelung komme, wo die erwähnten Insulte die Hohlhand nicht mehr treffen, ferner dass bei den oben erwähnten Handwerkern die Krankheit nicht nur in der rechten Hand, welche der betreffenden Verletzung ausgesetzt ist, sondern meist sogar auch symmetrisch in beiden Händen, also auch in der fast ausnahmslos geschonten linken Hand auftritt, und an dritter Stelle, dass die Krankheit oft in Familien erblich beobachtet wird, ohne dass die örtlichen Insulte sich bei einzelnen Descendenten wiederholen. Ich habe gleichfalls in verschiedenen Fällen die Erblichkeit nachweisen können, indes war in der Familie auch die Beschäftigung des Handwerkes eine ererbte.

Das Befallenwerden der Hand in vorgerücktem Alter erklärt Madelung durch die im Alter zunehmende Atrophie des Fettgewebes, wodurch der vorspringende Theil der Hohlhand mehr gegen die unterliegenden Knochen und Sehnen angedrückt und insultirt wird. Durch letzteres werde eine chronische Entzündung und schliesslich eine narbige Schrumpfung der betroffenen Theile herbeigeführt. Hierfür spricht noch besonders der Umstand, dass die Schrumpfung sich sehr häufig nach einer directen Verletzung entwickelt. Im Uebrigen ist's hierbei auch noch möglich, dass der Grundstein in der Jugend durch die betreffende Beschäftigung gelegt ist und erst mit dem Alter zur vollständigen Entwickelung kommt. Das häufige Auftreten in der linken Hand dürfte darin seine Erklärung finden, dass beim Entstehen in der rechten, mehr gebrauchten Hand die linke compensatorisch für die rechte eingreift. Im Uebrigen fand ich die rechte Hand stets zuerst und viel mehr befallen. Die Seltenheit der Krankheit bei Frauen und das Fehlen bei Kindern spricht gleichfalls für den traumatischen Ursprung.

Wenn auch zugegeben werden muss, dass bei der Entwickelung der Krankheit noch andere Momente als das Trauma mit im Spiele sein können, so ist andererseits doch nicht zu leugnen, dass weitaus in der grössten Anzahl der Fälle die fortdauernde Einwirkung eines sich stets wiederholenden Trauma die Hauptschuld an der Entwickelung des Leidens trägt.

v. Pitha, welcher die Anschuldigung des Trauma als ein Nachbeten der von Dupuytren aufgestellten Theorie bezeichnet, will Gicht und Rheuma als die specifische Ursache dieses Leidens ansehen, ohne dass er indes statistische Zahlen und schlagende Beweise für seine Behauptung anführt, was entschieden bei der gegentheiligen Ansicht vieler anderen Chirurgen, dass die Krankheit fast ausnahmslos durch Trauma bei einer ganz bestimmten Beschäftigung entstehe, nöthig gewesen wäre.

Vogt ist gleichfalls der Ansicht, dass Gicht bei der Entwickelung des Leidens eine grosse Rolle spiele, und er glaubt dieses aus der Coincidenz dieser und anderer fascialer Contracturen mit der Gicht beweisen zu können.

Es ist allerdings nicht zu leugnen, dass bei entwickelter Arthritis neben anderen Deformitäten auch die Contractur der Fascia palmaris und Flexionsstellung der Finger entsteht, ohne dass auch nur das geringste Trauma eingewirkt hat. Indes schliesst diese Beobachtung der Flexionsstellung nichts besonders Auffälliges in sich, weshalb soll sich nicht bei der Gicht, wo alle Gelenke und Gelenkbänder ergriffen sind und die Finger flectirt gehalten werden, auch die Fascia palmaris retrahiren? Weshalb soll sich dieselbe nicht auch an dem gichtischen Processe betheiligen?

Auf jeden Fall schliesst die Beobachtung der Contractur der Fascia palmaris bei Gicht nicht den Gegenbeweis in sich, dass dieselbe nicht viel häufiger traumatischen Ursprunges ist.

Dupuytren führt viele Fälle an, welche mit Klarheit beweisen, dass zum mindesten diese Krankheit durch Trauma entstehen kann. Er erzählt einen Fall, wo ein Mann ganz bestimmt den ersten Anfang des Leidens an eine Bergtour anschliesst; auf derselben hatte der Herr einen Alpenstock gebraucht und die wohlgepflegte Hohlhand dem ungewohnten Drucke des Alpenstockes ausgesetzt. Er hat sogar Fälle beobachtet, wo er ein acutes Trauma anschuldigen konnte; ein Küfer fand nach dem Umrollen eines schweren Weinfasses einen stecknadelkopfgrossen Knoten an der Basis des Ringfingers, welcher Tags vorher nicht vorhanden gewesen war, und hieraus entwickelte sich allmählig die vollständige Contractur. In einem anderen Falle konnte Dupuytren sogar beobachten, wie das Leiden sich an eine, von einer früheren Schnittwunde herrührende Narbe anschloss. Vogt fügt bei, dass er im Stande wäre, eine Anzahl analoger Fälle als Beweis für die directe örtliche und traumatische Veranlassung anzuknüpfen.

Ich habe einen ganz genau beobachteten Fall bei einer Dame gesehen, welche gleichfalls an der Basis des Ringfingers durch das Aufheben eines Kessels ein schmerzhaftes Knötchen entstehen sah, welches die primäre Veranlassung zur Entstehung der Contractur der Fasc. palm. abgab. Ich habe in letzter Zeit mehrmals solche traumatische Knötchen aus der Fasc. palm. entfernt.

Vogt hält es nicht für nothwendig, dass zur Entwickelung der Krankheit plötzlich heftige oder langsam und intensiv wirkende Stösse auf die Palma manus ihren Einfluss geltend machen; es genügen nach ihm auch einfache dorsale und laterale Flexionen, wie sie z. B. beim Klavierspiel vorkommen, um eine anomale Dehnung der hemmenden fascialen Züge hervorzurufen, wobei vielleicht minimale fasciale Continuitätstrennungen eintreten, welche die primäre Ursache für das Leiden abgeben. Im weiteren Verlaufe entwickeln sich dann an der Rupturstelle minimale Knötchen, welche er mit Recht als das Prodomalstadium der Palmarretraction ansieht. Diese Knötchen, welche man ja häufiger beobachten kann, hält er für die Folge von fibrillären Rupturen aponeurotischer Stränge. Dieselben liegen zuweilen scheinbar in der Haut und rühren dann von der Zerreissung der an die Haut abgehenden Querfasern her.

§. 2011. Symptome. Die Krankheit beginnt ganz allmählig und zwar so, dass sich zuerst die Basalphalanx des vierten Fingers in leichte Flexion stellt. Lange Zeit bleibt sie zuweilen auch dauernd auf den Ringfinger beschränkt; in den meisten Fällen indes greift sie auf den kleinen und später auf den Mittelfinger, selten auf den Zeige- und noch seltener auf den Daumen über. Anfänglich ist nur die Basalphalanx leicht flectirt, nachher nimmt die Flexionsstellung derselben zu und dehnt sich allmählig auf die Mittelphalanx aus. Die Streckung des betreffenden Fingers ist nur in sehr beschränktem Massstabe möglich, während sich die stärkere Beugung der Hand und des Fingers mit Kraft vollzieht. Der passiven Streckung setzt sich ein elastischer Widerstand unter Hervorrufung eines Schmerzgefühles entgegen.

Die Flexionsstellung kann so gross werden, dass das Nagelglied die Palma manus berührt, dass sogar in seltenen Fällen die Nägel sich in dieselbe einbohren.

Je mehr die Flexionsstellung der Finger in der Hand zunimmt, um so mehr springen in der Palma manus ein oder mehrere harte Stränge empor, welche von dem Lig. carpi vol. beginnen und sich brückenartig bis zur Basis der ersten, resp. zweiten Phalanx verfolgen lassen.

In den Strängen der Fasc. palm. fühlt man stellenweise, oft sogar relativ frühzeitig, knotige Anschwellungen. Die Haut ist mit der verkürzten Fascia verwachsen und über derselben nicht verschiebbar. Dieselbe wird mit dem zunehmenden Alter der bestehenden Krankheit immer rigider und härter, erhält tiefe, quer verlaufende Furchen, welche ebenfalls mit der Fascia verwachsen sind. Die Nagelphalangen bleiben meist gestreckt.

Die Verwachsung der Haut mit der Fascia und die Rigidität derselben ist auf die fibröse Entartung der Bindegewebsstränge zu schieben, welche von der Fasc. palm. zur Haut verlaufen. Die knotigen Anschwellungen der Fascia sind als rein fibröse Bildungen zu betrachten. Die Furchenbildungen in der Haut entstehen dadurch, dass das fibröse Gewebe in der Umgebung der natürlichen, in der Palma manus bestehenden Furchen relativ üppig wuchert und über die letzteren hervorspringt.

Das Leiden beginnt meist Ende der vierziger Jahre und entwickelt sich innerhalb 3—10 Jahren unter fortdauernder Zunahme zu den schweren Formen. Frauen werden selten von dem Leiden befallen, Kinder nie.

§. 2012. Diagnosis. Die Diagnosis ist im Allgemeinen leicht, es kann nur die Differentialdiagnosis zwischen einer Sehnen- und Fasciencontractur einige Schwierigkeit bieten. Der Hauptunterschied ist darin gegeben, dass die Aponeurosencontractur sich an die erste Phalanx ansetzt.

Die Contractur der Sehnen und Haut, welche nach tiefliegenden Abscedirungen und Eiterungen der Haut entstehen, nimmt niemals die characteristische Form und Ausdehnung an, wie bei der fascialen Contractur. Das Sehnenspiel ist bei der fascialen Contractur nicht gehemmt.

§. 2013. Prognosis. Die Prognosis dieses Leidens ist eine relativ ungünstige, wofern keine chirurgische Behandlung eintritt. Das Leiden nimmt immer mehr, sowohl an Ex- wie an Intensität zu. Die flectirten Finger sind den Arbeitern sehr hinderlich und rufen bei der Ausübung des Handwerkes heftige Schmerzen hervor.

Bei vorgeschrittenem Leiden betheiligen sich auch selbst die Gelenke an demselben: die Synovialis schrumpft, die knorpeligen Gelenkenden usuriren etc.

Relativ günstig ist der Erfolg bei der operativen Behandlung, ohne indes auch hier eine vollkommene Heilung zu erzielen, weil sich das Leiden, wenn auch langsam, so doch allmählig wieder einstellt; allerdings ist die Gefahr des Recidives bei den jetzigen Behandlungsmethoden viel geringer als früher und ausserdem ist die Operation ohne jegliche Gefahr für die Hand auszuführen.

Bis vor Kurzem hatte die operative Behandlung noch wenig Anhänger, weil vor der antiseptischen Zeitepoche die phlegmonöse Entzündung der Sehnen zu sehr gefürchtet wurde.

Bei der antiseptischen Behandlung dürfen wir indes die narbigen Stränge verfolgen und ohne Scheu die Sehnen blosslegen, wodurch der Operationseffect entschieden vergrössert wird.

§. 2014. Orthopädische Behandlung. Die Behandlung wird im Allgemeinen von der Entwickelung der Krankheit abhängen. Es ist nicht für jede Palmarretraction geboten, die oben erwähnte Behandlung nach Busch einzuleiten.

Die orthopädische Behandlung von M. Eulenburg führt nur in den seltensten Fällen und nur bei sehr lang fortgesetzter Behandlung zum Ziele. Dieselbe wurde früher aus Furcht vor der operativen Behandlung und vor der bei der Operation nöthigen Blosslegung der Sehnen oft ausgeübt, indes in den meisten Fällen verliert der Patient bei der langdauernden Behandlung die Geduld, so dass das Resultat sehr häufig ein wenig befriedigendes ist.

Eulenburg und Schönborn geben für diese Behandlung einen Schienenapparat an, welcher ähnlich einem Panzerhandschuh aus articulirenden Phalangenschienen besteht. Die Gelenke der Phalangen

können durch eine Schraube ohne Ende in einen beliebigen Winkel fest gestellt werden. Bei dieser mechanischen Behandlung ist's vor Allem geboten, dass der Apparat sehr gut sitzt, indem sonst bei der geringen Länge der Phalangen für letztere der Stützpunkt verloren geht und die Wirkung der Maschine illusorisch wird, ferner dass der Apparat compendiös von gefälliger Form sei, indem sonst der Patient durch die Unbequemlichkeit der Maschine baldigst die ohnedies in reichlichem Masse nöthige Geduld verliert.

Diese Behandlung kann jedoch im Anfangsstadium der Krankheit mit Vortheil in Anwendung kommen, zumal, wie Mosengeil es vorschlägt, in Verbindung mit der Massage. Gleichzeitig ist es dann geboten, am Tage methodische Uebungen machen zu lassen, Bäder zu verabfolgen und Nachts die Maschine tragen zu lassen. Zu diesem Zwecke kann man auch die Finger in feste Lederfinger stecken und mittelst dorsaler Gummizüge an einem Armband befestigen und dorsalwärts flectiren.

Bei der Sicherheit der antiseptischen Behandlung wird heut zu Tage der Chirurg wohl nur in Ausnahmefällen, wenn der Patient die Operation verweigert und der Grad der Verkrümmung kein grosser ist, zur orthopädischen Behandlung seine Zuflucht nehmen, um event. beim Scheitern derselben zur operativen Behandlung überzugehen.

Die orthopädische Behandlung kann indes mit grossem Vortheile der operativen Behandlung zur Sicherung des Resultates folgen; dieselbe kommt indes hierbei nur in der Nacht zur Anwendung.

§. 2015. Operative Behandlung. Unter den operativen Behandlungsmethoden erwähnen wir nur noch des geschichtlichen Werthes halber die Muskeldurchschneidung von Malgaigne und die Sehnendurchtrennung von Guéretin, welche heute schon deshalb keinen Anspruch auf Berücksichtigung finden können, weil sie betreffs der Ursache des Leidens von anatomisch falschen Prämissen ausgingen.

Dupuytren durchtrennte einfach quer die Haut und die angespannten Stränge, während Goyrand Längsschnitte durch die Haut machte und von den letzteren aus quer die Fascien durchtrennte.

Cooper machte subcutane Schnitte durch die contrahirten am meisten prominenten Bindegewebsstränge. Diese operative Behandlung führt deshalb in den meisten Fällen nicht zum Ziele, weil die verkürzten Bindegewebsstränge in der Palma manus eine zu grosse, oft flächenartige Ausdehnung haben. Man wird bei den subcutanen Durchschneidungen nur einzelne Bindegewebsstränge durchtrennen, während der grössere Theil unberührt bleibt; der Operationseffect ist daher ein geringer.

Jobert machte am Rande der narbigen Leiste einen schmalen Schnitt durch die Haut und ging durch denselben mit einem schmalen geknöpften Tenotome unter die Stränge durch und durchschnitt dieselben von innen nach aussen.

Bei leichtem Grade der Fasciencontractur, bei geringer Ausdehnung der Narbe, zumal bei leistenförmigen Vorsprüngen derselben, reicht man mit dieser Methode aus. Adams hat die Methode insoweit modificirt, dass er subcutan mittelst eines feinsten Tenotomes multipel die Stränge discidirte. Er macht die Discision von verschie-

denen Punkten aus und zwar zuerst in der unmittelbarsten Nähe des Carpus, wo die Membranstränge meist von der Haut noch weit abstehen, so dass das Messer noch leicht zwischen der Haut und denselben eingeschoben werden kann. Die zweite Discision wird in der Gegend des Metacarpophalangealgelenkes, die dritte in der Gegend der Phalangen ausgeführt.

Ich habe auf diese Weise 4mal in leichten Fällen die Operation ausgeführt. Der Erfolg war in allen Fällen ein ralativ guter und langdauernder, nur in einem Falle, bei einem Telegraphisten, habe ich ein Recidiv, indes auch erst nach 6 Jahren, zu verzeichnen. Patient wurde nachträglich nach Busch operirt.

Die Methode darf daher für leichte Fälle empfohlen werden. Der Einwurf, dass durch dieselbe leicht Gefässe und Nerven verletzt werden könnten, ist nicht stichhaltig; in keinem Falle habe ich ein solches Accidens zu bedauern gehabt. Die Stränge haben sich von den betreffenden Gebilden bei der Contracturentwickelung abgehoben, so dass deren Verletzung nicht leicht eintreten kann, ausserdem wäre die Verletzung der betreffenden Gebilde unwesentlich, da es sich um die kleinsten Gefässe und Nerven handelt. Die Blutung würde auf Druck und Suspension gleich sistiren, während andererseits nur sensible Nervenfasern getroffen werden, deren Verletzung nicht solch grosse Bedeutung hat. Der motorische Ast des N. uln. ist durch seine tiefe Lage vor jeder Verletzung geschützt. Die Methode kann in den Fällen nicht zur Anwendung kommen, wo der Process ausgedehnt ist und wo die Aponeurosis flächenartig mit der Haut verwachsen ist.

Die Adams'sche Operation wird in folgender Weise ausgeführt. An den betreffenden erwähnten Stellen wird an der ulnaren Seite von einem kleinen Schnittchen aus die Fasc. palm. von innen nach aussen und zwar nicht nur durch senkrechte Schnitte durchtrennt, sondern auch durch horizontale Schnitte von der Haut abgelöst. Die direct der Operation folgenden gewaltsamen Dorsalflexionen reissen die Schnitte noch weiter ein und vergrössern den Operationseffect ganz bedeutend.

Bei dem Schnitte kommt es wesentlich darauf an, dass die mit der Fasc. palm. flächenartig verwachsene Haut gleichzeitig durch flache Messerzüge von der Fascia getrennt und dass die von letzterer senkrecht zur Haut hinziehenden narbigen Bindegewebszüge quer durchschnitten werden. Um dies vollkommen zu erreichen, könnte man auch nach Goyrand die Fasc. palm. durch einen Längsschnitt freilegen, um von hier aus die Bindegewebsstränge zu durchtrennen.

§. 2016. Percutane Durchtrennung der Aponeurosis. Ein wirksameres Verfahren als die besprochene subcutane Durchtrennung (von Cooper, Adams etc.), resp. die Durchtrennung durch einen Hautlängsschnitt (Goyrand), ergab die quere Durchtrennung nach Dupuytren, welche nur wegen der Gefahr der secundären Phlegmone sehr in Verruf kam.

Dupuytren durchtrennte die Haut und die retrahirte Fascia in der Höhe der Phalangeometacarpalgelenke quer; in schwierigen Fällen war es, um eine vollständige dorsale Hyperflexion möglich zu machen, nöthig, auch an den Phalangen und in der Palma manus diesen Querschnitt zu wiederholen.

Die entstandene Wundfläche musste sich durch Granulationen füllen und ausheilen; in der Nachbehandlungsperiode musste die zu starke Retraction des jungen Bindegewebes durch zweckmässige Stellung in dorsaler Hyperflexion verhindert werden.

Die Behandlung nach dieser Methode, sowie auch die folgende von Busch, welcher in Bezug auf die Wirksamkeit entschieden der Vorrang vor allen anderen erwähnten gebührt, nimmt zum mindesten 4—6 Wochen in Anspruch, während welcher Zeit Patient vollständig arbeitsunfähig ist und viele Schmerzen und manche Unbequemlichkeiten zu ertragen hat.

Blandin hat schon im Jahre 1846 die gleiche Methode empfohlen. Derselbe führte diese Operation jedoch durch Einstich unter die Aponeurosis an der Basis des zu bildenden Dreieckes und umschnitt den Lappen von innen nach aussen.

Es ist jedenfalls die Busch'sche Methode, bei welcher der Lappen von aussen nach innen abpräparirt wird, viel correcter und schonender. Dieselbe kommt daher auch jetzt in allen schwereren Fällen fast ausschliesslich in Anwendung.

Hierbei liegt der Schwerpunkt nicht nur auf der allseitigen Querincision aller längsgelagerten Narbenstränge der Fasc. palm., sondern auch auf der flächenartigen Durchtrennung des senkrechten Narbengewebes, welches zwischen der Haut und der Fasc. palm. gelagert ist. Es wird hierbei die retrahirte Fasc. palm. durch Abpräparirung der Haut blossgelegt. Durch diese Procedur werden gleichzeitig die senkrechten Narbenzüge zwischen der Fasc. palm. und der Haut durchtrennt, so dass man einen freien Einblick in die Verhältnisse der Fasc. palm. erlangt und die längsverlaufenden retrahirten Bindegewebsstränge frei und bequem quer incidiren kann.

Es kommt hierbei darauf an, möglichst viel Bindegewebe von der Fasc. palm. fortzunehmen.

Die Nachbehandlung ist die gleiche, wie bei der cutanen Narbencontractur der Hohlhand.

Neuerdings plaidirt Kocher sehr für die Excision der Fasc. palm. Dieselbe wird von Längsschnitten von der Palma manus aus vorgenommen.

§. 2017. Operation nach Busch. Die Operationsmethode von Busch habe ich schon bei der Narbencontractur der Haut besprochen. Dieselbe wird in der gleichen Weise ausgeführt, wie dort mitgetheilt. Die Bildung des Lappens passte sich der Ausdehnung der Contractur an.

Busch führte dieselbe in folgender Weise aus (Madelung).

Bei einer Contractur des Ringfingers z. B. wird an der auf die Rückenfläche gelagerten Hand in der Palma manus ein dreieckiger Lappen umschnitten, dessen Spitze mit dem Punkte zusammenfällt, wo die Haut in der Hohlhand bei der äussersten Streckung des Fingers am meisten nach der Tiefe gegen das Innere der Hohlhand gezogen wird. Der Lappen umfasst mit seiner freien Basis den Metacarpalkopf des Ringfingers und wird nun möglichst im Zusammenhange mit dem subcutanen Bindegewebe von der Fasc. palm. abpräparirt, so dass die letztere frei zu Tage liegt. Hierauf werden von der freiliegenden

Wundfläche aus alle Bindegewebsfasern, so weit sie bei der forcirten Streckung des Ringfingers gespannt sind, quer mit kurzen Schnitten durchtrennt.

Wir können bei leichten Fällen auf diese Weise alle spannenden Bindegewebsstränge ohne bedeutende Verletzung der Sehnenscheide durchtrennen. Bei sehr stark entwickelten Fällen schickt indes das Narbengewebe Züge zwischen die einzelnen Sehnen hinein, so dass man gezwungen ist, die Sehnenscheide zu eröffnen und zwischen den einzelnen Sehnen den Narbensträngen nachzugehen.

Es ist selbstverständlich, worauf auch noch aufmerksam zu machen ist, dass bei einem langdauernden Bestehen des Leidens die Sehnen und Muskeln schon durch die langdauernde Flexionsstellung allein mit retrahirt sind, ohne dass sie selbst in den narbigen Process hineingezogen sind, und in einem solchen Falle, wo ich selbst nach der Durchtrennung aller Bindegewebsstränge keine vollständig freie Dorsalflexion erreichen konnte, habe ich keinen Anstand genommen, zur Vergrösserung des Effectes auch die Sehnen beiderseits in verschiedenem Niveau einzukerben, so dass gewissermassen für die eine bestimmte laterale Sehnenhälfte die Verlängerung in einem tieferen, für die andere in einem höheren Niveau erzielt wird. Die Niveaudifferenzen der einzelnen seitlichen Einkerbungen dürfen nicht zu gross sein, weil sonst das Auseinanderweichen der Schnittränder gleich null ist; sie dürfen sich auch nicht zu sehr nähern, weil sonst event. die Sehne bei der ausgeführten Dorsalflexion durchreissen könnte.

Wofern die Querschnitte bezüglich der Höhendifferenz nicht weiter als ½ cm von einander abstehen, so kann man auf diese Weise eine ansehnliche Verlängerung erzielen, ohne dass die zwischenliegenden Sehnenstücke irgend eine Gefahr bezüglich der Ernährung laufen. Von den seitlichen Kerben wird die centrale Längsachse der Sehnen nie überschritten. Event. könnte auch die Tendoplastik geboten sein.

Fig. 286.

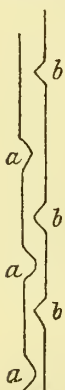

Ich habe die seitlichen Incisionen der Sehnen nie wegen Palmarretraction und gleichzeitiger Sehnenverkürzung, indes schon mit Erfolg wegen leichter narbiger Verkürzung der Sehne und mit gutem Erfolge ausgeführt.

Schliesslich hebe ich hier noch einen Punkt hervor. Nach der vollendeten Ablösung des Hautlappens weicht letzterer durch das retrahirte, an der unteren Fläche befindliche Narbengewebe bedeutend zurück und krempelt sich nach innen (nach der Wundfläche hin) um, so dass eine grosse unbedeckte Wundfläche zurückbleibt, welche sich durch Granulationen schliessen muss.

Wenngleich ursprünglich das Leiden in der Fasc. palm. seinen Sitz hat, so greift doch secundär der Process durch die obenerwähnten senkrechten Bindegewebszüge auf die untere Hautfläche über und es ist entschieden das Verdienst von Busch gerade diese Züge zuerst durch quere Incisionen durchtrennt zu haben. Das Bindegewebe, welches sich jedoch von der Aponeurosis auf die hintere Fläche der Haut begiebt und welches in dem senkrechten Verlaufe durchtrennt ist, bleibt an der Hinterfläche des Lappens erhalten. Durch dasselbe

wird auch hauptsächlich die Einwärtsrollung des Hautlappens bedingt. Um diese narbige Bindegewebsretraction möglichst unschädlich zu machen, ist's geboten, auf die hintere Fläche des abgelösten Lappens senkrechte und quere Schnitte zu führen. Auf diese Weise wird der Lappen allmählig viel mobiler und freier gemacht und gewissermassen nach aussen abgerollt.

Diese senkrechten Schnitte dürfen indes nicht zu ausgedehnt ausgeführt werden, weil der Lappen sonst in der Ernährung gefährdet wird. Trotzdem bleibt jedoch noch stets eine leichte Neigung des Lappens, sich nach innen umzukrempen, bestehen.

Bei der nachfolgenden Anheilung des Lappens kommt es darauf an, das Bindegewebsbalkennetz des Lappens möglichst nach vorn zu lagern, so dass dasselbe in seiner ganzen Ausdehnung auf einem gleichfalls bedeutend weiter nach vorn gelagerten Abschnitt der Fasc. palm. aufruht, wodurch selbstverständlich ein ziemlich grosser Defect hinter dem Lappen entsteht.

Madelung empfiehlt zur Verkleinerung dieses Defectes denselben durch Quersuturen zu vernähen, indes gelingt dieses nur in kleiner Ausdehnung. Letzterer muss daher durch Granulationen ausheilen, wodurch schon gleichzeitig wieder der Grundstein zu einer narbigen Retraction gegeben ist. Durch energisch fortgesetzte Gymnastik kann man das Narbengewebe allerdings dehnen.

Indes beim Nachlassen des ersten Eifers von Seiten des Patienten macht sich das Retractionsvermögen in dem Narbengewebe des Hautdefectes wiederum geltend und das Recidiv ist wieder im Anzuge.

§. 2018. Ueberpflanzung von Lappen. Zur Schliessung des Defectes ist's daher geboten, wie wir dies schon oben erwähnten, einen Lappen überzupflanzen, sei es vom Kleinfingerrand, oder vom Handrücken, oder von entfernteren Stellen, von der Brust, vom Bein.

Die Lappenüberpflanzung hat den Vortheil, dass eine viel geringere Narbe gesetzt wird, und dass ferner nicht von dem Narbengewebe des Defectes aus die Neubildung des Narbengewebes in der Fasc. palm. angeregt und unterhalten wird. An letzter Stelle muss noch hervorgehoben werden, dass die Heilungsdauer bedeutend abgekürzt wird und der Nachbehandlung eine viel geringere Aufgabe zu erfüllen übrig bleibt.

Hueter empfiehlt die Excision der narbigen Stränge; auf jeden Fall wird durch diese letztere Methode die Gefahr des Recidivs gleichfalls bedeutend verringert.

Am wirksamsten ist die Behandlung nach Kocher, die Excision der Fasc. palm.

Nach der Mittheilung von Kocher (Behandlung der Retraction der Palmaraponeurosis von Th. Kocher, Bern, Centralblatt für Chirurgie, 1887, Bd. IV, S. 227) ist das Wesen einzig und allein in der Retraction der Palmarfascie zu suchen, und nach ihm ist daher die Ablösung der Haut überflüssig. Er macht nur Längsincisionen entlang einem jeden bindegewebigen Strange, löst die Haut ab und excidirt die Bindegewebsstränge. Diese Mittheilungen von Kocher fordern entschieden zur Nachahmung auf.

Contractur der Finger von Seiten der Sehnen und Sehnenscheiden.

Tendinogene Contractur.

§. 2019. Bisheran haben wir nur von den Contracturen gesprochen, welche entweder durch Defecte und Narben in der Haut entstanden oder durch Retraction der Fasc. palm. bedingt waren. Es bleibt uns jetzt noch übrig, die Contracturen der Sehnen und Sehnenscheiden zu erwähnen. Dieselben kommen vorwiegend in den Flexorensehnen zur Beobachtung.

Diese Contractur entsteht sehr oft nach Verletzungen der Hand, mag dieselbe nun die Sehnen und Sehnenscheide selbst oder die Haut und das subcutane Bindegewebe oder die Knochen und die Gelenke betreffen. Dieselbe kann sich hierbei entweder als Folge einer primären oder secundären Sehnenscheidenentzündung oder als Folge der langdauernden Inactivität und fehlenden Dehnung der Sehnen und Fixirung des Handgelenkes und der Fingergelenke in einer abnormen Stellung entwickeln. Im letzteren Falle entsteht die Retraction der Muskeln und Sehnen an der Seite, an welcher ihre Ansatzpunkte einander genähert waren. Diese erste Art der Contractur als Folge der Sehnenscheidenentzündung kann entweder dadurch bedingt sein, dass einzelne Sehnen durch voraufgegangene Entzündung und Umspülung mit Eiter necrotisch geworden, oder dass sie mit den Sehnenscheiden vollkommen verwachsen sind.

Auf diese Art der Entstehung werden wir noch bei dem Panaritium zurückkommen. Das voraufgegangene Panaritium oder die Phalangealphlegmone sind ihrerseits entweder Folge der Verletzung der Sehnenscheide selbst oder einer traumatischen Eiterung eines Finger- und des Handgelenkes oder auch der traumatischen subcutanen Phlegmone. Wenn die Contractur Folge der primären oder secundären Sehnenscheidenentzündung ist, so finden wir die Contractur ausnahmslos mit einer cutanen Narbe in Verbindung stehen.

Die Behandlung der Contractur, welche bei der Entstehung des Processes mit Exfoliation der Sehnen verbunden war, giebt absolut keine Aussicht auf eine erfolgreiche Behandlung. Die Exfoliation der Sehnen ist indes nicht absolut nöthig zur Trübung der Prognosis. Selbst bei einer ausgedehnten Verwachsung der Sehnen mit der Sehnenscheide sind die Aussichten auf Heilung äusserst ungünstig.

Hueter nennt die feste Verwachsung der Sehne mit der Sehnenscheide und dem paratendinösen Gewebe in Bezug auf die spätere Functionsfähigkeit der Finger fast gleichbedeutend mit der Exfoliation der Sehne selbst.

In diesem letzteren Falle kann sich die durch die Contraction der Muskelsubstanz bedingte Verkürzung der Sehne oberhalb des Sehnendefectes nicht auf das periphere Sehnenstück und auf den Finger übertragen; das die Verkürzung des Muskels auf den Ansatzpunkt übertragende Organ fehlt.

Beim Bestehen der Sehnenscheidenverwachsung zerrt die mit der Sehnenscheide, dem Bindegewebe und der Haut verwachsene Sehne besonders an letzterer, überträgt dieselbe vielleicht auch noch auf die

Grundphalanx als den ersten fixen Punkt, ohne indes eine ordentliche Bewegung der zweiten und dritten Phalanx auszulösen.

Ich theile bezüglich der Unzulänglichkeit der Behandlung nicht so ganz die Ansicht Hueter's und glaube, dass sich die Verwachsung der Sehne mit der Sehnenscheide und dem paratendinösen Gewebe trotz der voraufgegangenen eitrigen Sehnenscheidenentzündung, zum mindesten zuweilen, durch nachträglich zweckmässig eingeleitete Behandlung lockern und heben lässt.

Auf jeden Fall ist man in einem solchen Falle, wo die Exfoliation sicher ausgeschlossen ist, berechtigt, die gymnastische Behandlungsmethode ohne zu grosse Versprechungen zu versuchen.

Ich glaube dies aus drei genau verfolgten Beobachtungen, wo eine eitrige Entzündung der Sehnenscheide 1mal als Folge einer Phalangealgelenkverletzung, 2mal einer Sehnenscheidenverletzung entstanden war, schliessen zu dürfen. Trotz der voraufgegangenen Sehneneiterung hatte die nachfolgende gymnastische, Monate lang fortgesetzte Behandlung den Erfolg, den Finger vollständig functionsfähig zu machen.

Es unterliegt für mich keinem Zweifel, dass durch die Blosslegung und Ausschälung der mit der Sehnenscheide verwachsenen Sehne die letztere mobilisirt werden kann.

Die myogene Contractur.

§. 2020. Die Contractur, welche als Folge einer langdauernden fehlerhaften Stellung der Hand und der Finger ohne voraufgegangene Phlegmone der Sehnenscheide entsteht, beruht zum Theile auf Verkürzungen und Verwachsungen der Sehne mit ihren Scheiden.

Solche Contracturen entstehen zuweilen bei Arbeitern, z. B. Telegraphisten, als Folge von einer gewohnheitsgemässen fehlerhaften Haltung der Finger, zumeist sind sie indes die Consequenz einer langdauernden fehlerhaften Stellung, welche zum Zwecke der chirurgischen Behandlung, z. B. nach einfachen und complicirten Fracturen, nach Gelenkcontusionen, Luxationen etc. Monate lang eingenommen wurden, ohne dass sich etwa mit der Fractur secundäre Entzündungen der Sehnenscheiden etc. eingestellt hätten.

Dieses Resultat der Contractur gehört nicht allein den Muskeln, sondern auch oft zum grossen Theile den Gelenken an, worauf wir später noch bei den Gelenkcontracturen zurückkehren.

Diese Verkürzung ist Folge der Annäherung der Ansatzpunkte der Muskeln; ein Muskel muss, wofern er seine elastische Dehnbarkeit nicht verlieren soll, gedehnt werden; bei zu lang fortgesetzter Annäherung der Ansatzpunkte, bei zu lang ausgedehnter Ruhigstellung geht die elastische Dehnbarkeit verloren.

§. 2021. Behandlung der Pseudocontractur. Es ist daher Aufgabe des Chirurgen, schon während der Nachbehandlung des primären Leidens, der Fractur etc., darauf zu achten, dass die Stellung der Finger möglichst früh gewechselt werde, dass frühzeitige gymnastische Bewegungen der Finger mit oder ohne Zuhülfenahme von Bädern, Massage, Electricität etc. vorgenommen werden, und dass

fernerhin, für den Fall das primäre Leiden eine sehr langdauernde Immobilisirung der Finger verlangt, wenigstens im Allgemeinen die Flexionsstellung der Finger als die nachher besser zu verwendende eingehalten werde.

Es gebührt daher auch jedenfalls derjenigen Behandlungsmethode der Vorzug, welche die kürzeste Heilungsdauer beansprucht, weil einestheils die Contractur durch die geringere Zeitdauer der fehlerhaften Stellung eine weit weniger ex- und intensive wird, und weil sie anderentheils die Aufnahme der gymnastischen Behandlung frühzeitiger gestattet, ferner ist auch die Behandlungsmethode vorzuziehen, welche schon während der eigentlichen Behandlung des primären Leidens, z. B. der Fractur, die Vornahme der activen und passiven Bewegungen erlaubt. Der Behandlung der Verletzungen, Fracturen und Contusionen der Gelenke etc. mittelst Extension gebührt daher auch aus diesen Gründen ausser vielen anderen der Vorzug. Durch die permanente Extension wird, z. B. bei Fracturen, den Muskeln zum mindesten die normale Länge des ruhenden Zustandes verliehen, so dass die Retraction der elastischen Gewebe nicht in der Intensität auftreten kann.

Die myogene Contractur tritt auch nach Verletzungen der Muskelsubstanz selbst ein, insofern ein Substanzverlust durch die Verletzung herbeigeführt wurde.

Hier kommt es gleichfalls darauf an, bei der Nachbehandlung das Narbengewebe durch zweckmässige Stellung des Gliedes und durch permanente Extension zu dehnen.

Wenn das Resultat der Behandlung trotz der beobachteten Vorsichtsmassregeln eine Pseudoverwachsung der Sehnen mit den Sehnenscheiden und eine Contractur der Muskeln und Sehnen ist, so ist die gymnastische Behandlung durch active und passive Bewegungen in Verbindung mit der Massage, Electricität und Bädern am Platze. Ich übergebe in diesem Falle den Kranken einem früheren Turnlehrer, welcher aus regem wissenschaftlichen Interesse sich nur mit der gymnastischen Behandlung aller Arten von Verkrümmungen, Scoliosen, Contracturen, Ankylosen, Lähmungen etc. befasst und dieselben mit einem wirklich staunenswerthen Erfolge und grossem Verständnisse behandelt.

Diese Behandlung wird in hartnäckigen Fällen mit der permanenten Extension in der antagonistischen Stellung verbunden, muss jedoch sehr vorsichtig aufgenommen werden, weil bei etwas stärker forcirter Bewegung gerade so wie beim Gelenke Distorsionen, Zerreissung der flächenartigen Verlöthung der Sehnen mit den Sehnenscheiden etc. entstehen; es zerreissen einzelne Adhäsionen. Es entstehen in den Sehnenscheiden Blutungen und an zweiter Stelle eine Entzündung des paratendinösen Bindegewebes.

§. 2022. Behandlung der Verwachsungen. Selbst bei der Behandlung der Verwachsung der Sehne mit der Sehnenscheide oder der Muskeln mit dem paramuskulären Gewebe, bei der Contractur der Sehnen etc. leistet die gymnastische Behandlung oft genug noch ungeheuer viel. Dieselbe ist die gleiche, wie bei der Pseudocontractur. In diesen Fällen empfiehlt es sich, vorher festzustellen, ob es sich um eine Sehnenverwachsung oder um eine Exfoliation der

Sehne handelt, weil hiervon unsere Prognosis abhängt. Nach der Exfoliation einer Flexorensehne stellt sich der Finger stets in stärkere und starre Flexion, bei der Exfoliation der Extensorensehne steht der Finger meist gestreckt, ist zuweilen auch in schwacher Flexion wegen des geringeren Grades der Entzündung, der geringeren dorsalen Narbenbildung und wegen des Uebergewichtes der Flexorensehne. Man muss daher vor Allem durch eine genaue Aufnahme der Anamnese feststellen, ob ein Stück Sehne ausgestossen worden ist oder nicht. Die Anamnese wird uns betreffend dieses Punktes noch am meisten Anhaltspunkte geben.

Dies Leiden schliesst sich an eine Verletzung an. Wenn der Wundverlauf der Weichtheilverletzung ein wenig langdauernder und ein aseptischer war und die Narbe sehr dünn ist, so steht zu erwarten, dass die Sehnenstümpfe nur durch das Auseinanderweichen der Sehnenstümpfe und die Function durch das Ausbleiben der Verwachsung derselben oder höchstens durch oberflächliche Verwachsung derselben mit der Scheide gestört werden.

Wenn die Verletzung von einer starken Entzündung begleitet war, so bleibt noch festzustellen, ob sich die Entzündung von dem primären Erkrankungsherde aus in einem kurzen Zeitraum unter plötzlicher Steigerung der allgemeinen und örtlichen Symptome entlang der betreffenden Sehne weit nach oben ausgedehnt hat, und eine grosse Ausdehnung gewonnen hat, ob das Leiden mit einer einzigen Incision coupirt worden ist, ob an einzelnen Stellen des Sehnenverlaufes Abscesse, selbst Fisteln entstanden sind, ob die Entzündung mit dem Aufbruch des Abscesses rasch endigte oder einen protrahirten Verlauf nahm, ob sich ein Stück eines glänzendweissen, festen Gewebes exfoliirt und ob endlich mit der Entfernung dieses necrotischen Sehnenstückes die Heilung rasch, indes unter allmählicher Entwickelung der fehlerhaften Fingerstellung eingetreten ist. Wenn die Anamnese uns dieses Bild der Krankheitsentwickelung giebt, so kann von einer Heilung der Krankheit nicht mehr gesprochen werden. Wenn indes die Anamnese gleichfalls die Entwickelung der eitrigen Entzündung entlang der Sehne und fernerhin eine sehr rasche Besserung des Leidens mit der gemachten Incision ergiebt, so darf man noch immer annehmen, dass es sich um eine eitrige Entzündung der Sehnenscheide, resp. um nachfolgende Verwachsung der Sehne mit der Sehnenscheide handelt.

Wir gewinnen alsdann auch durch die Inspection und örtliche Untersuchung einige Anhaltspunkte zur Entscheidung der Frage, ob es sich um eine Sehnenscheidenexfoliation oder Verwachsung handelt.

Bei einer ausgedehnten Sehnenscheidenentzündung mit Exfoliation des Sehnenstückes bestehen entlang der Sehne eine, selbst mehrere Narben, welche sich in die Tiefe senken und mit der Sehne verwachsen sind. Dieselben rühren entweder von Incisionen her oder sind von selbst entstanden; sie sind entweder nur an einer Stelle oder an mehreren vorhanden. Wenn nur eine einzige längere Incisionsnarbe besteht, so liegt hierin die Wahrscheinlichkeit der Coupirung des Processes und des Nichteintrittes der Exfoliation. Je frühzeitiger und ausgiebiger die Incision gemacht worden, um so mehr ist eine Coupirung des Processes und der Nichteintritt der Necrosis zu erwarten. Wenn indes mehrere Narben entlang dem Sehnenverlaufe bestehen,

wenn dieselben sich trichterförmig in die Tiefe einsenken, so handelt es sich um eine spontane Eröffnung, um eine protrahirte Eiterung mit Exfoliation eines Sehnenstückes.

An letzter Stelle ist noch die Stellung des Fingers zu erwähnen. Wenn eine Sehnenexfoliation stattgefunden hat, so besteht stets eine bedeutend stärkere Flexionsstellung, da es sich meist um die Flexorensehne handelt, ferner steht der Finger ganz rigide und unbeweglich.

Bei einer einfachen Verwachsung der Sehnenscheide mit der Sehne ist der Finger indes noch elastisch und was besonders wichtig ist, es gelingt den Patienten noch oft, einzelne zuckende Bewegungen auszuführen, welche sich selbst auf die Finger, wenn auch undeutlich, fortpflanzen und welche Einziehungen der der Fistel benachbarten Haut auslösen.

Die Narbe ist ausserdem über der Sehne beweglich, weniger dick, nicht trichterförmig eingezogen und nimmt nur ein kleines Gebiet des Sehnenverlaufes ein.

Die Streckung des Fingers lässt sich erreichen, ohne grossen Widerstand zu fühlen, und ohne dass die Narbe in der Vola zu sehr gespannt wird; der gestreckte Finger geht langsam und schnellt nicht in die perverse Flexionsstellung hinein.

Die Flexionsstellung ist bei der Sehnenexfoliation und Verwachsung oft eine sehr starke, so dass selbst die Nägel sich in die Palma manus einbohren.

Von der Flexionsstellung als Folge der Entzündung ist wohl zu unterscheiden diejenige als Folge der Continuitätsaufhebung des Antagonisten, des Extensor. Hier liegt die Narbe am Dorsum, ist nicht infiltrirt etc., wie wir das oben erwähnten. Der Finger lässt sich passiv leicht strecken, sinkt beim Nachlassen langsam wie todt in die Flexionsstellung hinein. Der Finger steht nur schwach flectirt.

§. 2023. Beispiele von Heilung durch Verwachsung der Sehne mit der Sehnenscheide. Wenn nur eine Verwachsung besteht, so stellt die Gymnastik die volle Gebrauchsfähigkeit her. Als Beispiele führe ich folgende Fälle an: Frl. Sch. aus G., 12 Jahre alt, hatte sich nach einer Schnittwunde des Mittelfingers des ersten Interphalangealgelenks eine eitrige Gelenkentzündung und langdauernde Sehnenentzündung zugezogen, welche mehrere Einschnitte an dem Dorsum und in der Vola nöthig machte.

Der Finger stand leicht flectirt, die Entzündung hatte sich entlang der Sehne des Flexor des Zeigefingers von der Mittelphalanx bis zur Hohlhand erstreckt, die Entzündung war sehr rasch nach den Incisionen gewichen. Es befand sich am Dorsum und an der Vola der Basalphalanx eine lange Incisionsnarbe, die nicht in die Tiefe drang. Es war in dem ersten Interphalangealgelenke selbst passiv nur sehr wenig, im Metacarpophalangealgelenke nur eine leichte zuckende active Beweglichkeit möglich. Die Wahrscheinlichkeitsdiagnosis lautete auf Verletzung des ersten Interphalangealgelenkes, auf Ankylosis in demselben als Folge der Gelenkentzündung und Verwachsung der Sehnenscheide mit der Sehne und Ankylosis spuria im Metacarpophalangealgelenke.

Herr Lohmüller begann die Behandlung mit Massiren, leichten passiven und activen Bewegungen. Zum Zwecke der letzteren fixirte er mit zwei Fingern die Basalphalanx des Mittelfingers des Patienten und führte leichte Bewegungen in dem ersten Interphalangealgelenke aus. Erst nach Ablauf eines Monates waren leichte zuckende, active Bewegungen in dem Ge-

lenke ausführbar; von da ab kehrte die Bewegung rasch zurück und nach Ablauf einer im Ganzen 3 Monate dauernden Behandlung war der Finger fast ganz functionsfähig.

Hier war es beim Beginne der Behandlung unmöglich, mit absoluter Bestimmtheit sicher zu entscheiden, ob es sich um eine Verwachsung der Sehne oder um eine Exfoliation derselben handle. Nachträglich allerdings konnte man aus dem Erfolge den Schluss ziehen, dass nur eine Sehnenverwachsung vorlag; ich glaube letzteres mit Sicherheit aus der andauernden, anfänglich wenig Erfolg zeigenden Behandlung schliessen zu müssen, ferner aus der langen Dauer der Phlegmone und aus der Verbreitung der Eiterung entlang der Sehne sowohl wie nach dem Handrücken hin; gegen die Necrosis sprach der nachherige Erfolg.

Ich habe diesen Fall in extenso mitgetheilt, um zu zeigen, dass auch noch nach eitrigen Sehnenscheidenentzündungen und bei höchst wahrscheinlich bestehenden Verwachsungen zwischen der Sehne und der Sehnenscheide und dem benachbarten Gewebe die gymnastische Behandlung zu einem guten Ziele führen kann.

In 3 anderen Fällen von Sehnenscheidenphlegmone post trauma war der Verlauf ein gleich guter. Ich kann diese Fälle um noch 3 andere, welche noch viel prägnanter sind, bereichern. Alle 3 letzteren Fälle gleichen sich in Bezug auf ihre Ursache, sie entstanden nach intensiver Carbolsäureverbrennung.

Die orthopädische Behandlung mit der Eulenburg'schen Schiene kann natürlich erfolgreich mit der gymnastischen verbunden werden. In sehr hartnäckigen Fällen kann man auch versuchen, durch forcirte Streckung die Verwachsungen in der Chloroformnarcosis zu heben, wobei man sich allerdings auf eine rasch entstehende Entzündung, event. auf eine wiederkehrende Verwachsung gefasst machen muss. Es ist hierbei geboten, der forcirten Streckung die gymnastische Behandlung auf dem Fusse folgen zu lassen.

In sehr hartnäckigen Fällen würde ich, natürlich ohne ein absolutes Versprechen zu machen, die Sehne blosslegen und aus der Verwachsung ausschälen, um nachher durch einen aseptischen Wundverlauf und durch gymnastische Uebung den Eintritt der Wiederverwachsung der Sehne mit der Sehnenscheide zu hindern. Für den Fall die Narbe zu fest und rigide wäre, würde die Tendoplastik von Hueter am Platze sein oder event. die seitlichen Einkerbungen der gesunden Sehne, wie ich es oben erwähnte. Event. wäre es bei grossen Defecten geboten, die Sehnenplastik aus der benachbarten Sehne in zwei Zeiten auszuführen.

§. 2024. Behandlung von Exfoliation der Sehne. Bei der tendinogenen Contractur mit Exfoliation einer Sehne ist jegliche Behandlung machtlos.

Bei sehr starker Entwickelung der Flexionsstellung haben Delacroix und Duchenne, um dem Uebergewichte der Flexorensehne entgegen zu arbeiten, Apparate mit elastischem Zuge construirt, welche allerdings nur in unvollkommener Weise der Contractur entgegenwirken.

Wenn an einer unheilbar contracten Hand die Finger in leichter Flexion stehen, so liegt im Uebrigen auch kein Grund vor, diese Stellung zu ändern, weil dieselbe die brauchbarste ist; wenn indes die Flexionsstellung eine sehr ausgeprägte ist, die Nägel der Hand sich

sogar in die Palma einbohren, so ist's geboten, durch Orthopädie oder in der Chloroformnarcosis durch das Brisement die Stellung zu bessern.

Es entsteht die Frage, ob man nicht in den Fällen, wo die Sehnen, z. B. Flexorensehnen, als Folge einer adhäsiven Sehnenscheidenentzündung stark retrahirt sind, so dass z. B. die Nägel sich in die Palma einbohren, die Sehne durchschneiden solle, sobald alle anderen Mittel vergeblich versucht worden sind.

In einem solchen Falle habe ich jüngst die stark verdickte Narbe der Flexorensehnen des stark flectirten Index excidirt und das erste Interphalangealgelenk zur Ermöglichung der Streckung des Fingers resecirt. Der Erfolg war dauernd ein guter.

Diese Behandlung ist nur im äussersten Nothfalle geboten und jedenfalls der Amputation, für den Fall die Hand dem Träger lästig wird, vorzuziehen. Hierbei ist selbstverständlich in der Nachbehandlungsperiode die Hand gestreckt zu stellen.

§. 2025. Frage der operativen Behandlung selbst. Bis heran war es selbstverständlich, dass nach einer stattgehabten Exfoliation die Sehnendurchschneidung zur Wiedergewinnung der ausgefallenen Functionsfähigkeit der betreffenden Sehne nichts vermöchte und das Leiden bezüglich der Function unheilbar wäre.

Heute kann man sich indes die Frage aufwerfen, ob man nicht in solchem Falle die Narbe excidiren, die Sehnenenden frei präpariren und dieselben, wie es bei frischen Verletzungen gerathen worden ist, mittelst Catgut- oder Seidenschlingen vernähen solle. Die Catgutschlingen sollen den Substanzverlust ersetzen. Es ist indes nicht recht einleuchtend, was nach der Resorption der Catgutschlingen die Verbindung zwischen den Sehnen übernehmen oder was den Sehnendefect ersetzen solle.

Ich habe mir stets vorgenommen, in einem solchen Falle, wo es gerade sehr auf die Erhaltung der Beweglichkeit ankommt und wo Patient bereit ist, eine längere Zeit zu der immerhin noch fraglichen Wiedergewinnung der Function eines Fingers zu opfern, die Plastik von einer benachbarten Sehne aus zu machen. Die Spaltung der gesunden Sehne des Mittelfingers z. B. scheint mir keine Gefahr in sich zu schliessen und wofern dies mit Erhaltung der betreffenden radialen Sehnenhälfte möglich ist, so ist auch die Ueberpflanzung in den Defect der Flexorsehne des Digit. indic. zu erreichen.

So könnte man z. B. in einem solchen Falle, wo der Defect nicht zu gross wäre, bei der Exfoliation eines Stückes der Sehne des Flex. digit. indic. zuerst die Sehne des dritten Fingers blosslegen und in der Länge von 1—1½″ je nach Bedürfniss nur spalten, dann nach 10—14 Tagen das untere Ende der radialen Seitenhälfte quer durchschneiden, nachdem vorher die Narbe in der Sehne des Zeigefingers excidirt worden wäre. Hierauf würde man das Ende der radialen Sehnenhälfte an das periphere Ende der Flexorensehne des Digit. indic. annähen und erst nach weiteren 14 Tagen wäre die Verpflanzung des centralen Endes, resp. die vollständige Transplantation der ganzen radialen Seitenhälfte und die Vernähung mit dem centralen Sehnenstücke des Flex. indic. gestattet.

Wenn das exfoliirte Sehnenstück nicht gross war, so ist es

wenigstens möglich, dass man mit der Tendoplastik von Hueter zum Ziele kommt.

§. 2026. Frühere Behandlung. Anhangsweise erwähne ich noch die frühere Behandlung mittelst einfacher Tenotomie. Dieffenbach, Stromeyer, Guérin, Dubrueil etc. haben die einfache Durchschneidung der Sehne sehr befürwortet, indes selbst Guérin's Erfolge laden durchaus nicht zur Nachahmung ein. Bei allen Sehnendurchschneidungen, welche innerhalb eines fibrösen Kanales gemacht werden, tritt keine Vereinigung der Sehnenstümpfe ein, sondern es weichen die Sehnenenden aus einander, und es wird keine Zwischennarbensubstanz in die Sehnenscheiden eingeschoben. Die Sehnenstümpfe verwachsen mit der Sehnenscheide und der Umgebung. Wenn man die Sehnendurchschneidung machen wollte, so müsste man entschieden die Verlängerung der verkürzten Sehnen durch die Tendoplastik, wie ich sie in einem Falle bei einer veralteten Contractur der Flexorensehne nach Lähmung des N. rad. mit Erfolg ausführte, zu erreichen suchen.

Die subcutane Tenotomie der Sehne ist indes auch noch wegen der gleichzeitigen Verletzung der Gefässe und Nerven der Hand gefürchtet. Ehe diese Operation gemacht würde, müsste man auch natürlich noch genau feststellen, welche Sehne verkürzt ist. Die Retraction des Flex. sublimis allein ist in den Fällen von Flexion der Finger gegeben, wo das Nagelglied nicht gegen die Mittelphalanx flectirt ist. Die gleichzeitige Flexionsstellung der Nagelphalangen deutet auf eine Retraction des Flex. profundus.

Wenn die Sehnendurchschneidung subcutan gemacht werden soll, so wird die Sehne des Flex. profundus an der Mittelphalanx 2 mm von der untersten Gelenkfalte des Fingers entfernt, indes nicht bis auf den Knochen gehend durchtrennt. Die Durchtrennung der Sehne des Sublimis wird am besten auf den Köpfchen der Metacarpi vorgenommen (Dubrueil).

Eine andere viel dankbarere Aufgabe tritt an den Chirurgen bei Flexionsstellung des Fingers heran, insofern dieselbe im Gefolge einer Trennung der entsprechenden Extensorensehne entstanden ist.

In diesen Fällen haben Velpeau, M. A. Petit, wie ich früher schon erwähnte, die Sehne im Gebiet der Narbe blossgelegt und die Sehnenstümpfe mit einander vernäht.

Unter Anwendung der Antisepsis kann es keinem Zweifel unterliegen, dass diese Operation, sobald die Diagnose gestellt ist, gemacht werden muss. Ich bin 5mal in der Lage gewesen, dieses zu thun; 2mal war ich indes, da eine zu grosse Retraction der Sehnenstümpfe eingetreten, gezwungen, die Tendoplastik beizufügen, in 3 Fällen machte ich nur die Vernähung. Nachträglich besteht stets nach der Sehnennaht ein grosses Uebergewicht über die Antagonisten.

Contracturen in den Strecksehnen.

§. 2027. Contracturen in den Strecksehnen in Folge von Defecten, Verlöthungen oder als Retraction der Sehnen in toto, als Folge von nutritiver Muskelverkürzung (nach immobilisirenden Verbänden) sind viel seltener als die entsprechenden Krankheiten der Flexorensehnen.

Die Behandlung dieses Leidens ist die gleiche wie für die gleiche Krankheit der Flexorensehne, und wird sich anfänglich auf Massage, Gymnastik, forcirte Dehnung in der Chloroformnarcosis, event. die per-

manente Extension beschränken, wofern es sich um eine Sehnenverwachsung als einfache Retraction nutritiver Art handelt. Für den Fall diese Mittel jedoch im Stiche lassen, kann die Frage an uns herantreten, die gespannten Stränge percutan oder subcutan zu durchtrennen; dieselbe hat am Dorsum viel günstigere Aussichten als an der Vola, weil die Sehnen keine Scheiden besitzen und die Stümpfe nicht so sehr aus einander weichen. Indes auch hier muss man stets wiederum der Blosslegung der Sehne und Ausschälung aus der Narbe und event. der Tendoplastik den Vorzug geben.

Die ischämischen Contracturen.

§. 2028. Es bleibt noch eine Form von Muskelcontractur zu erwähnen und zwar die sogenannte ischämische Contractur. Dieselbe ist gleichfalls einzig und allein von den Muskeln abhängig.

Ueber das Wesen dieser Contractur haben v. Volkmann, Kraske, Schede, Lesser Untersuchungen angestellt, anlehnend an die physiologischen Experimente von Kühne, welche feststellten, dass nach der Unterbindung der Blutgefässe des Froschschenkels zuerst der Verlust der Erregbarkeit, dann Lähmung des Muskels, endlich Muskelstarre eintrete.

Diese Contracturen, welche speciell am Vorderarm und zwar an den Flexoren derselben auftreten und daselbst zu einer krallenartigen Verstellung der Hand (main en griffe, Greifenklaue) führen, ist nicht etwa die Folge einer Nervenlähmung, sondern einer Muskelerkrankung. Dieselbe entsteht nach zu fest angelegten Verbänden, speciell Gipsverbänden.

Die Lähmung entsteht durch das zu lange Absperren des arteriellen Blutzuflusses und durch die gleichzeitige, seitens des comprimirenden Verbandes vermittelte, venöse Stauung. Die Lähmung des Muskels beruht darauf, dass in den Faserbündeln des Muskels die contractile Substanz gerinnt, zerfällt und resorbirt wird. Es tritt bei diesem Leiden gleich vom Anfange an Todtenstarre ein. Dieselbe befällt gleichmässig alle Muskeln und in Folge dessen hat auch von Anfang an das Glied die characteristische Stellung.

Das wesentlich Differenzirende von einer Nervenlähmung liegt darin, dass 1. die Contractur gleichmässig alle Muskeln befällt, dass 2. das Glied von Anfang an die fehlerhafte Stellung einnimmt, dass 3. die Lähmung und Contractur gleichzeitig oder fast gleichzeitig auftreten, während bei Contractur nach Lähmung die erstere sich allmählig, sehr langsam und sehr spät entwickelt.

Die ischämisch contrahirten Muskeln sind äusserst starr und lassen sich von Anfang an nicht dehnen.

Durch narbige Schrumpfung wird die Contractur allerdings immer stärker.

§. 2029. Ursache. Diese Contractur entsteht meist nach einem zu fest angelegten Gipsverbande, selten nach einem Schienenverbande oder einer zu fest angelegten Esmarch'schen Schlinge, oder nach Unterbindungen, vielleicht auch nach intensiven Kälteeinwirkungen.

Das Leiden ist häufiger als man bis heran gemeint; in vielen Fällen wird die Natur der Lähmung verkannt und mit Sehnenverwachsung, Ankylosis verwechselt. Manche dieser Fälle fallen in ihren Symptomen im Wesentlichen mit der uns hier beschäftigenden Krankheit zusammen.

Die Entstehungsweise dieses Leidens kommt meist in folgender Weise zur Entwickelung. Bald nach der Anlegung des Gipsverbandes schwillt die Hand mit den Fingern stark an. Die letzteren sind zuweilen wie eingeschlafen, taub, zuweilen bestehen heftige Schmerzen im Verlaufe der Extremität.

Wenn der Verband nicht entfernt wird, so entsteht unter dem Fortbestehen der heftigen Schmerzen eine starke Flexionscontraction der Hand und Finger. Nach der Entfernung des Verbandes bleiben die Hand und die Finger flectirt, der Vorderarm ist bretthart, die Muskeln sind starr. Die Schmerzen werden besonders angefacht beim Versuche, die Finger zu strecken. Patient kann Hand und Finger nicht strecken. Das entzündliche Stadium dauert etwa 2 Tage; von da ab nimmt dasselbe allmählig ab und macht der narbigen Retraction selbst Platz.

Wenn die Noxe des zu engen Verbandes nicht zu lange einwirkt, so bleibt nur eine mässige Flexionscontractur, eine geringe Lähmung, Unmöglichkeit, die Hand und Finger zu strecken, zurück. Die Contractur entsteht im Wesentlichen durch die mangelhafte Sauerstoffathmung.

§. 2030. Symptome. Bei entwickeltem Leiden stehen die Hand und die Finger vollständig flectirt. Die Streckung der Hand und der Fingergelenke zugleich ist unmöglich. Hand und Finger sind leicht geschwollen und haben eine cyanotische Färbung. Die Muskulatur ist in veralteten Fällen atrophisch. Bei flectirter Hand gelingt es dem Patienten vielleicht, einzelne leichte, zuckende Streckungen der ersten Phalangen auszuführen. Die Finger lassen sich passiv nur bei starker Flexionsstellung der Hand strecken. Sobald man die Hand jetzt streckt, so gehen die Finger gleichmässig mit dem Grade der Abnahme des Flexionswinkels in Beugung über. Die Finger lassen sich bei gestreckter Lage des Handgelenkes selbst unter Anwendung der grössten Gewalt nicht strecken.

Die Sensibilität der Hand, des Vorderarmes ist erhalten; die Muskeln reagiren nicht auf den faradischen Strom und meist auch nicht auf den galvanischen, oder zum mindesten sehr undeutlich.

Das characteristische Symptom bezüglich der electrischen Untersuchung ist die vollständige Aufhebung der Erregbarkeit des Muskels gegen den faradischen Strom und das Vorhandensein derselben, wenn auch in sehr geringem Massstabe gegen den galvanischen Strom, sowie die Erhaltung der Sensibilität und die leichte Contraction der Muskeln bei Erregung der Nerven am Oberarme. Die electromuskuläre Erregbarkeit des Muskels ist also aufgehoben für den faradischen Strom, ganz bedeutend vermindert für den directen galvanischen, während die Nervenbahn selbst in ihrem Leitungsvermögen nicht direct geschädigt ist.

§. 2031. Symptome bei leichten Fällen. Bei leichten Fällen ist die Symptomenreihe etwa folgende. Die Finger und die Hand sind leicht flectirt, die passiven Bewegungen sind ziemlich frei, nur ist bei der Dorsalflexion der Hand die passive Streckung der Finger behindert und setzt einen bedeutenden Widerstand entgegen. Die activen Bewegungen der Hand und der Finger, die Flexion sowohl wie die Streckung, Pro- und Supination sind aufgehoben oder mindestens bedeutend vermindert. Die electromuskuläre Untersuchung der Hand ergiebt vollständige Aufhebung gegen den faradischen Strom, eine geringe Erregbarkeit der Muskeln gegen den galvanischen Strom; es entstehen nur einzelne Muskelzuckungen; Erhaltung der Leitung der Nerven bei Reizung von einem centralen Theile aus; die Sensibilität ist erhalten.

§. 2032. Die Behandlung leistet bisheran sehr wenig. In leichten Fällen hat Lesser eine bedeutende Besserung, selbst Heilung erzielt; selbst bei schweren Fällen scheint eine leichte Besserung durch eine zweckmässige Behandlung möglich zu sein.

Die Behandlung besteht in passiven, selbst forcirten Bewegungen, in der Chloroformnarcosis und nachgeschickter orthopädischer und gymnastischer Behandlung. Zur orthopädischen Behandlung empfiehlt sich die Anwendung der Schienen oder der permanenten Extension, zumal dieselbe die mitgetheilte verbesserte Stellung sichert und anderentheils die frühzeitige und intercurrente Aufnahme der gymnastischen Behandlung gestattet.

Ich habe in den letzten Fällen von ischämischer Contractur die permanente Extension während der ersten 8 Tage in der dorsalen Flexions- und Supinationsstellung der Hand fast fortdauernd angewandt, von da ab wurde der Verband nur stundenweise angelegt, während gleichzeitig der Arm täglich 2mal eine Viertelstunde massirt und die Hand alle Stunden 5—10 Minuten passiv dorsal flectirt und supinirt wurde. Der Erfolg war ein sehr erfreulicher, wiewohl die Contractur eine complete war.

Beifolgende Figuren 287 und 288 geben ein Beispiel von der Wirksamkeit der Extensionsbehandlung in Verbindung mit der Massage und Gymnastik. Fig. 287 ist vor der Behandlung, Fig. 288 nach der Behandlung aufgenommen.

Die Hauptsache ist indes, wofür Schede auf dem Chirurgencongresse 1882 plaidirte, zur Verhinderung der Entstehung dieser Krankheit den Gipsverband bei der Fractura radii zu abandonniren; ich gehe noch einen Schritt weiter und sage: überhaupt die Gipsverbandbehandlung bei allen Fracturen gänzlich aufzugeben und gegen die Extensionsbehandlung einzutauschen, da die ischämische Contractur auch an der unteren Extremität, wie ich es 2mal sah, durch einen zu fest angelegten Gipsverband entsteht. Am Vorderarm sah ich dieselbe 4mal; 1mal nach einem Schienenverbande.

§. 2033. Die Greifenklaue. Diesem Zustande widme ich noch einige wenige Worte, wiewohl derselbe eigentlich schon seine Erledigung gefunden hat.

Die Greifenklaue kann entweder die Folge einer Lähmung des N. uln. oder einer Myositis ischaemica, wie wir sie eben erwähnten,

sein. Wir haben bis heran nur von dem Anfangsstadium dieser Krankheit gesprochen, wie sie nach langdauernden, immobilisirenden Verbänden häufiger zur Beobachtung kommt.

Die ischämische Greifenklaue bildet gewissermassen das Schlussglied und die complete Entwickelung einer solchen myogenen Contractur (s. Fig. 287).

Die Greifenklaue als Folge der Lähmung des N. uln. fand schon in dem betreffenden Kapitel ihre Besprechung und ist von der uns hier beschäftigenden Affection wohl zu scheiden. Die Stellung der Finger ist eine ganz andere. Die Basalphalangen der drei medialen Finger stehen bei der Ulnarislähmung überstreckt, während die zweiten und dritten Phalangen gebeugt sind. Ausserdem besteht die Sensibilitätslähmung in dem Ulnargebiet etc. Bei der myogenen Greifenklaue

Fig. 287.

stehen die Phalangen aller Finger ohne Ausnahme stark flectirt in starrer Flexion und in Ulnaradduction. Die Finger können nicht gestreckt werden; die Nägel bohren sich oft selbst in die Vola manus ein.

Die myogene Contractur hat daher nicht nur den Ausfall der Function zur Folge, sondern wird auch gleichzeitig durch das Einbohren der Nägel etc. dem Träger geradezu lästig.

König sah eine solche Contractur bei einem Kinde nach der geburtshülflichen Entwickelung des zurückgeschlagenen Armes entstehen.

Gegen dieses vollständig entwickelte Leiden vermögen die ganze Reihe von Mitteln, welche wir eben als so wirksam gegen die Contractur der Sehnen und Gelenke als Folge einer langdauernden Ruhe erwähnt haben, sehr wenig. Indes wird man dieselbe dennoch der Reihe nach besonders mit der electrischen Behandlung, der Massage und der Extension gepaart, versuchen müssen.

Bei der Entwickelung von Geschwüren in der Palma manus kann die Frage der Amputation an uns herantreten.

In diesen Fällen würde ich jedoch unbedingt vorziehen, die Sehnen an dem Vorderarm oberhalb des Handgelenkes durch einen grossen

Fig. 288.

queren Hautschnitt mit Schonung der Nerven und Gefässe zu durchtrennen, um der Hand eine passende Stellung zu geben, oder die Tendoplastik auszuführen.

Schnellen der Finger.

§. 2034. Das Schnellen der Finger, zuerst von v. Pitha, Nélaton, Menzel, Busch, Hugier beschrieben, ist nach unserer heutigen Anschauung höchst wahrscheinlich stets traumatischen Ursprunges und schliesst sich in der Entwickelung an ein Trauma, einen Sehnenriss, Sehnenscheidenriss etc. an.

Ich bin 3mal in der Lage gewesen, dieses Leidens halber zu operiren, und konnte jedesmal nicht nur anamnestisch den Anschluss der Entstehung an ein Trauma nachweisen, sondern musste auch 2mal die voraufgehende Verletzung der Sehnenscheide als höchst wahrscheinlich supponiren. Es entstand die Erkrankung 2mal direct anschliessend an ein Trauma, Stoss gegen die Mittelhand etc. In einem Falle lag ein kleines Blutcoagulum zwischen der Sehne und Sehnenscheide und es bestand Schwellung des paratendinösen

Gewebes mit bedeutender Hyperämie desselben. Es liefen entlang der Sehne stark geschlängelte Gefässe. In 2 anderen Fällen bestand eine bindegewebige Infiltration in der Sehnenscheide. Jedesmal lag die Affection dem Metacarpophalangealgelenk gegenüber, 1mal des Mittelfingers oder 2mal des Zeigefingers.

§. 2035. Symptome. Diese Krankheit besteht im Wesentlichen darin, dass der Patient nicht im Stande ist, den Finger activ und gleichmässig zu beugen, resp. zu strecken. Bei diesem Flexionsversuche stellt sich der Finger anfänglich langsam und ganz allmählig in sehr leichte Flexion, um auf einmal, wie durch eine Feder getrieben, gleich der Klinge eines Taschenmessers, unter einem für den Kranken deutlich hörbaren und fühlbaren, schmerzhaften Rucke zuzuschnappen.

Das Umgekehrte tritt meist bei dem nachfolgenden Versuche der Streckung ein; zuerst stellt der Finger sich langsam und allmählig in eine leichte Streckung, um dann mit einem Rucke in die volle Streckung zurückzuschnellen.

Ueber das Wesen dieser Krankheit herrschte früher grosse Unklarheit. Zweifellos können der Krankheit die verschiedensten pathologischen Veränderungen als Ursache zu Grunde liegen.

Nota hat über 4 Fälle, Busch über 2, Hahn über 2, Menzel über 1, Berger über 5, Nélaton über 3 berichtet (ich sah dieselbe 3mal, s. oben). Der Daumen, oder der Zeigefinger, oder beide zusammen sind mit Vorliebe befallen, indes kann auch ausnahmsweise der kleine und Ringfinger der erkrankte sein.

Nélaton entdeckte in seinem Falle einen knorpelharten, erbsengrossen Körper in der Flexorenscheide und zwar in der Höhe des Metacarpophalangealgelenkes, welcher bei den Bewegungen hin und her schlüpfte. Bei dem Versuche der Flexion und Extension stand der Körper still und erst bei stärker fortgesetztem Versuche der Extension, resp. Flexion führte derselbe plötzlich in der Sehne die volle Bewegung aus. Die Sehne glitt hierbei über den Körper hin und die Extension war vollendet.

Busch konnte in seinen 2 Fällen keinen Fremdkörper entdecken, in einem trat durch fortgesetzte Ruhe und Localbäder Heilung ein.

Berger wich in der Erklärung des Leidens von früheren Beobachtern ab, welche dasselbe in das Gelenk verlegten.

v. Pitha z. B. supponirte zur Erklärung der in ihrer Entstehungsweise etwas räthselhaften Krankheit die Gegenwart eines kleinen Gelenkkörperchens in dem entsprechenden Gelenke.

Menzel glaubt, dass es sich um eine Verengerung in der Sehnenscheide, resp. um eine Verdickung der Sehne handle, und basirt seine Ansicht auf Experimente. Er rief zu diesem Zwecke experimentell Verdickung der Sehne oder Verengerung der Sehnenscheide hervor und beobachtete hierbei das gleiche Phänomen der federnden Phalanx.

Wenn bei der Flexion, resp. Extension die verdickte Sehne in die verengerte Stelle der Sehnenscheide gelangt ist, so bedarf es einer intensiveren Willensäusserung, um die Anschwellung durch die Verengerung hindurchschlüpfen zu machen.

Vogt beobachtete indes den gleichen Fall wie Nélaton und hier hatte sich die Entstehung des Leidens an ein Trauma angeschlossen;

es war das Leiden durch forcirte Dorsalflexion des energisch flectirten Fingers entstanden. Gleich nach der Dorsalflexion, welche sich unter einem schmerzhaften Rucke einstellte, bemerkte man an der Flexorensehne des Zeigefingers ein Knötchen, was vielleicht ein fibrillärer Sehnenriss oder ein intrafibrilläres Blutextravasat war (s. den von mir oben erwähnten Fall). Seit der Zeit bestand bei der Beugung und Streckung ein Hinderniss.

Hiernach glaubt Vogt, dass es sich vielleicht um kleinste Ganglien (Sehnenscheidenriss) oder, was mehr Wahrscheinlichkeit für sich hat, um einen Sehnencallus, welcher nach partieller Sehnenruptur entstanden ist, handle. Letztere beobachtet man an Flexorensehnen des Fusses und der Hand häufiger. An der Sehne des Peroneus sah ich dieselbe ebenfalls und entfernte die Callosität der Sehnenscheide.

Ich habe einen gleichen Fall mit gleicher Entstehungsursache bei einem Fräulein an der Flexorensehne des Index intra vitam beobachtet; ich konnte das Knötchen an der Sehne genau abpalpiren und von einer Seite zur anderen schieben und entfernte an der linken Hand das Knötchen.

Nota hat ebenfalls dieses Leiden nach einer Verletzung mit einer Glasröhre entstehen sehen. Derselbe konnte hier ebenfalls den Knoten an der Flexorensehne des Ringfingers abpalpiren und, wenn es in der Einklemmung fest sass, verfolgen. Hiernach dürfte es wohl keinem Zweifel unterliegen, dass es sich bei diesem Leiden oft um ein Trauma der Sehne, resp. Sehnenscheide handelt. Die Ursache der Einklemmung liegt also bald in einer Verdickung der Sehne, bald in der Verengerung der Sehnenscheide, bald in dem Bestehen eines Sehnenscheidenrisses (Ganglion) oder eines intravaginalen Gerinnsels.

§. 2036. Die Diagnosis dieses Leidens ist im Allgemeinen leicht; schwieriger möchte es indes sein, nachzuweisen, um welchen pathologischen Befund, ob es sich um eine wirkliche Verengerung der Passage (der Sehnenscheide) oder Verdickung der Sehne handelt, ob ein Trauma oder eine einfache chronische Entzündung vorliegt. Vogt macht noch darauf aufmerksam, dass die Differentialdiagnosis zwischen diesem Leiden und einer Gelenkmaus Schwierigkeiten bieten könne. Die Unterscheidung von einer Gelenkmaus wird hauptsächlich durch die regelmässige Wiederkehr der Hemmung bei einer bestimmten Flexions- und Extensionsstellung und die Möglichkeit, dieselbe abzupalpiren, gegeben sein. Indes auch das Knötchen in der Sehne kann man in bestimmten Stellungen palpiren.

§. 2037. Die Behandlung besteht in der Application von ableitenden Mitteln, Jodtinctur, warmen Bädern, Electricität, Massage etc., event. kann auch die Compression und Immobilisirung in Anwendung gezogen werden. Für den Fall das Leiden von einer Verrenkung der Sehnenscheide, resp. Verdickung der Sehne abhängig ist, oder von der Gegenwart eines mobilen Körperchens in der Sehnenscheide, so wird es geboten sein, die Stelle freizulegen, das Fremdkörperchen zu entfernen und event. die Querbrücke der Hohlhandfascie oder der Sehnenscheide zu durchtrennen, resp. aus der verdickten Sehne ein Stück zu excidiren.

Neurogene Contractur.

§. 2038. Die Contractur der Hand kann auch in Folge einer Nervenlähmung entstehen und ist als paralytische Contractur zu bezeichnen; wir haben dies Leiden früher schon bei den Nervenverletzungen des Oberarmes sowie bei der myogenen Contractur erwähnt.

Letztere interessirt den Chirurgen speciell dann, wenn sie in Folge einer Verletzung des betreffenden Nerven durch ein scharfes Instrument oder durch eine stumpfe Gewalt, Maschine etc., oder auch durch eine langandauernde Druckeinwirkung, z. B. seitens einer Krücke, eines Callus, eines Knochenfragmentes etc. entstanden ist.

Ich erwähne dieselbe hier der grösseren Uebersichtlichkeit halber nochmals in nuce, wiewohl ich hierdurch manches früher Gesagte wiederhole und verweise auf die Nervenverletzungen des Vorderarmes.

Diese Lähmungen entstehen meist durch Verletzungen der centralen Nervenäste, selten durch Insulte an den peripheren Zweigen. In letzterem Falle bleibt die periphere Lähmung meist auf die betroffenen Aeste beschränkt oder befällt auch durch das Dazwischentreten einer Neuritis ascendens ein grösseres Nervengebiet.

Diese Contractur tritt in zwei Formen auf und zwar meist in der Form einer paralytischen, selten einer spastischen Contractur.

Die Contracturen können an allen drei Nerven auftreten, im N. radial., uln. und median. Die Verletzung des letzteren hat am Handgelenke weniger Bedeutung, da der Medianus hier ein rein sensibler Nerv ist.

Radialislähmung.

§. 2039. Bei der Radialislähmung stehen die Hand und die Finger anfänglich in leichter Flexion, erst nachträglich entsteht eine wirkliche Contractur der Flexoren.

Die Radialislähmung ist fast ausschliesslich traumatischen Ursprunges, entsteht zuweilen auch durch Bleivergiftung. Die traumatische Ursache kann in der Achselhöhle (Krückenlähmung) oder, was häufiger der Fall ist, an der Stelle, wo der Radialis um den Humerusschaft herumläuft, liegen und entsteht hier nach Fractur durch Druck seitens eines hypertrophischen Callus, eines Fragmentes, selbst durch Druck seitens einer entzündlichen Infiltration oder sogar nach einer einmaligen Quetschung, die an der äusseren Seite des Oberarmes oberhalb des Condyl. ext. eingewirkt hat, wie ich es 2mal sah.

Die Lähmung des tiefen Astes entsteht auch oft nach Fracturen oder Luxationen des Radiusköpfchens.

Der N. inteross. wird oft bei Fracturen der Ulna im mittleren Drittel verletzt.

Bei der vollständigen Radialislähmung steht die Hand in volarer Flexion, hängt schlaff herab und kann nicht dorsal flectirt werden. Die Streckung in den Metacarpophalangealgelenken, sowie im Carpalgelenk ist unmöglich. Die Grundphalangen sind ebenfalls flectirt. Der Versuch einer activen Streckung der Finger ruft nur die Streckung der Mittel- und Nagelphalanx hervor. Letzteres ist aus dem Umstande

zu erklären, dass die beiden Endphalangen ihre eigenen, vom Ulnaris versorgten kurzen Extensoren haben.

Bei der Radialislähmung ist ausserdem die Sensibilität am Dorsum der Hand für den ganzen Zeigefinger, für den ulnaren Rand des Daumens und den Radialrand des Mittelfingers verloren gegangen.

Bei langer Dauer des Leidens stellt sich eine secundäre Contractur der Hand und der Finger ein, welche event. durch brüske Dehnung der Flexorensehne in der Narcosis oder event. sogar durch Tenotomie der Flexorensehne gehoben werden muss.

Auf jeden Fall ist indes die Durchschneidung mit der Plastik zu vereinigen. Ich habe einmal in einem solchen Falle, wo allerdings die Contractur auf die Sehnen des Mittelfingers und Ringfingers beschränkt war und wo unter der Behandlung mit Electricität die Lähmung des N. radial. bedeutend zurückgegangen, indes die Flexorencontractur übrig geblieben war, die Tendoplastik der Flexorensehne mit Erfolg ausgeführt.

Ulnarislähmung.

§. 2040. Vom N. uln. hängt die Activität der Mm. interossei (Streckbewegung der beiden Vorderphalangen), die Flexion der Grundphalanx und die Ab- und Adduction der Finger überhaupt, besonders des 3.—5. Fingers (Spreizung der Finger) ab.

Diese Lähmung entsteht besonders gerne durch Contusion oder Stichverletzung an der exponirtesten Stelle zwischen dem Condyl. int. und Olecranon. Der Ram. volar. prof. nervi uln. kann in der Hohlhand nicht gut verletzt werden, weil er dort zu sehr geschützt liegt, indes kann die Lähmung auch von einer Verletzung des peripheren Nervenastes auf den Ram. prof. überschreiten.

Dieselbe wird ferner oft beobachtet bei Luxationen des Vorderarmes nach hinten oder nach aussen, bei Fracturen des Epicondyl. und Condyl. int., entweder durch die Fractur selbst oder durch die secundäre Callushyperproduction.

Ich sah denselben an der Theilungsstelle in den Ram. superfic. und prof. durch einen Stich verletzt.

§. 2041. Die Diagnosis wird besonders geklärt durch die Störung der Sensibilität des 4. und 5. Fingers an der Dorsal- und Volarfläche und durch die mangelnde Spreizung der Finger und Stellung der Basalphalangen in dorsaler Flexion. Die Streckung der Grundphalanx ist möglich durch die langen Strecker (N. radial.), nicht diejenige der beiden vorderen Phalangen. Die Beugung der Grundphalanx ist sehr wenig, wohl diejenige der beiden anderen Phalangen möglich. Die beiden vorderen Phalangen stehen daher bei vollständiger Lähmung in Flexion, während die Basalphalanx hyperextendirt ist (main en griffe).

Nach Duchenne ist diese characteristische Krallenstellung besonders ausgeprägt am 4. und 5. Finger, weniger am 2. und 3., da die Lumbricales des 2. und 3. Fingers auch vom Medianus besorgt werden.

Die Lähmungen in der Ausbreitung der Nerven an der Hand

entstehen meist durch Verletzungen am Oberarme und Vorderarme und haben daselbst sowohl bezüglich ihrer Ursache als ihrer Behandlung schon ihre Erwähnung gefunden.

Wenn die electrische, event. die operative Behandlung der Lähmung zu keinem Ziele führt, so muss man zum mindesten der Hand und den Fingern die mittlere, für den Gebrauch beste Stellung geben. Letzteres wird entweder durch die gewaltsame Streckung und folgenden Verband etc. oder event. durch die Tenotomie der Sehnen erreicht. Auf jeden Fall wird jedoch in diesem Falle der Tendoplastik der Vorzug gebühren.

Lähmung des N. medianus.

§. 2042. Dieselbe entsteht nie direct durch Verletzung an der Hand; es kann indes secundär durch ascendirende Neuritis nach Verletzung an der Hand oder oberhalb des Handgelenkes zu Lähmungen kommen.

Dieselbe schliesst sich mehr an Verletzungen des N. median. am Arme, z. B. in der Plica, durch hintere Luxation, durch seitliche Luxation, durch die Fractura supracondylica humeri, durch Stichverletzungen in der Plica etc.

Der N. median. besorgt hauptsächlich die Flexorenmuskeln des Armes, und es hängt von ihm die Flexion der 2. und 3. Phalangen, seltener die Ab- und Adduction des 2. und 3. Fingers ab.

Der N. inteross. wird zuweilen bei Fractur des Radius am unteren Ende verletzt.

Auf den Medianus beschränkte Lähmungen werden selten beobachtet, somit auch nicht Contracturstellung der Hand. Bei der Lähmung derselben fällt hauptsächlich die Flexion der 2. und 3. Phalangen aus, so dass dieselben bei completer Lähmung durch das Uebergewicht der Interossei, resp. des N. uln. für die Endphalangen gestreckt stehen müssen.

Die articuläre Contractur.

§. 2043. Die Contractur kann an letzter Stelle auch im Gelenke selbst ihren Sitz haben; dieselbe entsteht hier ebenfalls entweder durch langdauernde fehlerhafte Stellung der Gelenkenden als Folge der Retraction der elastischen Gewebe, Muskeln, Sehnen und Gelenkbänder, oder als Consequenz einer voraufgegangenen Entzündung des Gelenkes. Letzteres ist entweder Folge der Gelenkverletzung und Entzündung selbst oder einer anderen Verletzung, z. B. der Sehnenscheide, der Haut etc. und des Uebergreifens der Phlegmone aufs Gelenk. Hierbei kann nur ein Finger- oder das Handgelenk afficirt sein.

Das Gelenk kann entweder durch directe Eröffnung oder subcutan, z. B. bei Fracturen, Luxationen, verletzt sein, z. B. das Handgelenk bei Radiusfractur, die Fingergelenke besonders durch Luxationen.

Diese Contractur tritt daher sowohl in der Form als Pseudoankylosis wie als Ankylosis vera auf. Die Ankylosis spuria entsteht besonders nach intraarticulärer Fractur oder auch dadurch, dass die

Fingergelenke lange Zeit hindurch in gestreckter Lage, zum Zwecke der Behandlung einer entfernteren Verletzung, ruhig gestellt wurden, z. B. einer Fractur oder einer Luxation des Vorderarmes, oder einer Entzündung, oder einer Operation, z. B. am Ellenbogen oder im Handgelenk etc.

Es ist selten, dass diese Gelenkentzündungen in ganz reiner Form, auf das Gelenk beschränkt bleibend, vorkommen; meist sind die Flexorensehnen zum mindesten durch die langdauernde fehlerhafte Stellung und Immobilisirung verkürzt (myogene Contractur) oder es sind die Sehnen durch secundäre Betheiligung an der Entzündung, resp. durch vorausgegangene Phlegmonen exfoliirt, oder an den Scheiden adhärent (tendinogene Contractur).

Die tendinogene Entzündung kann auch umgekehrt wiederum secundär zur Gelenkankylosis führen, so dass also oft alle drei Formen von Contractur, die myogene, die tendinogene und die arthrogene an einer Hand vereinigt sind. Es kann auch sogar in veralteten Fällen bei einer Nervenverletzung eine neurogene Contractur das gesammte Krankheitsbild noch compliciren.

Zur Vermeidung der Ankylosis spuria als Folgezustand der langdauernden, fehlerhaften Stellung muss man schon bei der Behandlung der primären Hand- und Fingerverletzung, bei der Nachbehandlung der Operationen an der Hand und dem Ellenbogengelenke etc. oder bei den Fracturen, Luxationen der benachbarten Gelenke, ferner bei Verletzungen der Sehnen, Gelenke, der Haut seine Aufmerksamkeit auf die Stellung aller Gelenke etc. richten, wie wir dies mehreremals besprochen haben.

Wir müssen daher schon frühzeitig die Stellung der Gelenke z. B. bei der Behandlung der Fractur mit Gipsverbänden häufig wechseln, oder noch besser die Behandlung mit Gipsverbänden ganz meiden und den Extensionsverband anwenden, damit die Retraction der elastischen Gewebe nicht eintreten, damit dieselben intercurrent gedehnt werden, damit die Finger freiliegen und dementsprechend frühzeitige Bewegungen zur Aenderung des Gelenkcontactes gestatten. Wir müssen daher auch bei Verletzungen an der Hand frühzeitig die Lister'sche Behandlung unterbrechen, warme Bänder anwenden, frühzeitig leichte active und passive Bewegungen ausführen, um möglichst bald die nicht betheiligten Gelenke und Finger ausserhalb des Verbandes frei liegen zu lassen und der gymnastischen Behandlung zuzuführen. Wenn trotzdem eine Ankylosis spuria eintritt, so ist's geboten, die Finger und die Hand zu baden, zu massiren, die gymnastische Behandlung einzuleiten, die betreffenden Theile zu electrisiren etc.

Gegen die Entstehung der Ankylosis vera, welche entweder als Folge der primären Gelenkverletzung oder der secundären Gelenkentzündung nach Verletzung anderer Gewebstheile entsteht, ist vor allem die antiseptische Behandlungsmethode am Platze und muss man gleichfalls in der Nachbehandlungsperiode frühzeitig die gymnastische Behandlung beginnen.

Für den Fall eine Ankylosis mit Macht entstehen will, ist's geboten, stets darauf zu achten, dass zum mindesten die functionstüchtigste mittlere Flexionsstellung eingehalten wird. Aus diesem Grunde empfiehlt es sich, die Hand in zweifelhaften Fällen über eine

gebogene Pappschiene oder in einen Gipsverband mit untergeschobenem Wattepolster zu legen.

Noch wirksamer ist es, dem Eiter allerwärts Abfluss zu schaffen und, sobald sich die Gelenkentzündung entwickelt hat, die frühzeitige partielle Resection des betheiligten Gelenkes, der Phalangeal-, selbst des Handgelenkes auszuführen. Die Resection wirkt hier in einem doppelten Sinne äusserst vortheilhaft; erstens coupirt sie die Entzündung des Gelenkes, zweitens schafft sie meist, wofern die Sehne nicht zu sehr gelitten, ein gut functionirendes Gelenk. Letzteres gilt auch speciell noch für die Phalangealgelenke.

Bei einer bestehenden completen, bindegewebigen Ankylosis kann man in der Chloroformnarcosis die Verwachsungen zerreissen und secundär wegen der rasch folgenden Wiederverwachsung der Gelenkflächen frühzeitig active, passive Bewegungen vornehmen und event. letztere mit der Anlegung der Schönborn'schen Streckmaschine verbinden. Im Anfange empfiehlt es sich, zur Verhütung der stetig eintretenden Distorsionsentzündung der Gelenke als Folge der Zerreissung der Kapsel die permanente Extension und die Application von Eis mit der gymnastischen Behandlung zu verbinden.

Die permanente Extension ist hier viel wirksamer, als alle maschinellen Vorrichtungen und wirkt ausserdem gleichzeitig entzündungswidrig.

Bei bestehender knöcherner Verwachsung kommt event. die Resection in Frage.

Ehe man indes zu solch operativem Vorgehen schreitet, ist's vor allem geboten, sich von dem Zustande der Sehnen zu überzeugen. Es muss hier vor allererst, wie auch bei der Sehnencontractur festgestellt sein, ob ein Stück Sehne exfoliirt ist oder nicht, ob eine heftige Tendovaginitis voraufgegangen ist und ob dementsprechend nur eine ausgedehnte Verwachsung der Sehne mit den Sehnenscheiden besteht oder ob es sich sogar nur um eine einfache Gelenkankylosis handelt. Einige Winke haben wir bezüglich dieses Punktes schon früher gegeben.

Bei einer langdauernden Gelenkeiterung sind die Sehnen fast ausnahmslos afficirt; noch ungünstiger sind die Aussichten, wenn die Gelenkeiterung secundär nach der Sehnenentzündung entstanden ist.

Oft wird es anlehnend an die früher gegebenen Anhaltspunkte gelingen, sich über die Ausdehnung der Betheiligung der Sehnen ein wenigstens annähernd klares Bild zu schaffen.

Sehr wichtig ist's, festzustellen, ob die Entzündung nur auf die nächste Umgebung des betreffenden Gelenkes beschränkt blieb. Wenn letzteres der Fall war, so darf man annehmen, dass die Sehnen weniger betheiligt sind und dass nur in unmittelbarster Nähe des Gelenkes eine Sehnenscheidenverwachsung besteht.

Ein wichtiges Zeichen ist, dass z. B. bei bestehender Ankylosis eines Fingergelenkes durch eine Bewegung der benachbarten Finger die Sehne des afficirten Fingers mitspielt, und dass die Contraction der fraglichen Sehne eine leicht zuckende Bewegung in einem anderen, tiefer gelagerten Gelenke auslöst.

Zweitens hängt die Behandlung natürlich von den Anforderungen des Patienten, welche er an die Finger stellt und ferner von dem Werthe des Fingers, welcher betroffen ist, ab. Es ist bekannt, dass

der Daumen und Zeigefinger einen viel grösseren Werth haben als die übrigen Finger, ausserdem hat der gelenkige Finger für den technischen Künstler, z. B. Klavierspieler, welcher die Beweglichkeit aller Finger zur Ausübung seiner Kunst bedarf, eine weit höhere Bedeutung als für die Arbeiter. Unter solchen Verhältnissen, wo der Besitzer einen hohen Werth auf die Wiedergewinnung der Beweglichkeit des Fingers legt, ist's jedenfalls geboten, wofern die Sehnen nur wenig betheiligt sind, die Resection des betreffenden ankylotischen Gelenkes zu machen. Durch dieselbe gelingt es oft, dem Kranken ein nahezu normal bewegliches Gelenk wieder zu geben.

Es wird hierbei indes vorausgesetzt, dass die primäre, resp. secundäre Sehnenscheidenentzündung sich in äusserst mässigen Schranken gehalten hat, so dass die Freimachung der Sehne durch die nachfolgende gymnastische Behandlung zu erwarten steht.

Hierbei gebietet die Klugheit dem Chirurgen, den Erfolg der Operation von dem vor der Operation nicht mit Bestimmtheit nachweisbaren Vorhandensein der Sehnen abhängig zu machen.

Für den Fall, dass ein ankylotischer Finger dem Patienten, z. B. der rechtwinkelig flectirte Mittelfinger, dem Arbeiter bei seiner Beschäftigung sehr hinderlich ist, empfiehlt es sich, entweder denselben zu exarticuliren, oder auf jeden Fall demselben die beste Stellung in schwacher Flexion zu geben.

Kapitel XXIII.

Traumatische entzündliche Processe an der Hand und den Fingern.

§. 2044. Die Entzündungen an der Hand und den Fingern haben eine verschiedene Bedeutung, je nach dem anatomischen Substrate des afficirten Theiles; indes gehen dieselben nach traumatischen Ursachen sehr häufig in einander über, indem die Entzündung von dem primär verletzten und afficirten Theile auf die benachbarten übergreift, so dass schliesslich diejenige aller Gewebe gemeinschaftlich neben einander besteht. Die Entzündungen an der Hand und an den Fingern können primär von allen die Hand constituirenden Geweben, entweder von der Haut, von dem subcutanen Bindegewebe, von den Sehnen, von Knochen, vom Gelenke und Perioste ausgehen.

Dieselben wurden früher unter dem Sammelnamen Panaritium zusammengefasst, einem Namen, welchen man auch heute noch nicht ganz abandonniren kann.

Panaritium.

§. 2045. Allgemeines über die Entstehung und Ausbreitung des Panaritium. Dasselbe ist zweifellos und in weitaus den meisten Fällen traumatischen Ursprunges, wenngleich es nicht stets gelingt, denselben nachzuweisen. Grössere Schnittwunden, leichte

Riss- und Stichwunden, Nadel- und Messerstich, Stich mittelst eines Holzsplitters, oder selbst auch nur ein Epidermisriss, ein abgerissener Epidermisstreifen (Neider), wie sie bei den schwieligen Händen der Arbeiter spontan entstehen und wegen ihrer Geringfügigkeit keiner Beachtung gewürdigt werden, geben oft Veranlassung zur Entstehung dieses Leidens.

Auf der spröden Haut der Arbeiter springt durch die Arbeit und mangelnde Reinigung die unelastisch und callös gewordene Epidermis und bildet dann die Eingangsstelle für eine nachfolgende Infection und schwere Entzündung. Alle Phlegmonen sind daher traumatischen und infectiösen Ursprunges.

Zum Zustandekommen der Phlegmone ist's also nöthig, dass ein Infectionsstoff in die primäre Wunde aufgenommen werde. Es ist daher leicht verständlich, dass je nach der Beschäftigung des Arbeiters auch die Gefahr der Infection steigt. Die Beschäftigung eines Metallarbeiters ist weniger gefährlich als diejenige eines Holzarbeiters, weil die Infectionsstoffe am Metall viel weniger haften; letzteres ist somit aseptischer als Holz. Die Wunde des Fleischers und eines Koches, welcher oft, zumal im Sommer, mit zersetztem Fleische in Contact tritt, ist natürlich noch mehr gefährdet. Am ungünstigsten ist eine solche Infection beim Chirurgen und beim Anatomen. Die Hand, die Finger derselben sind einestheils den leichten Verletzungen, z. B. durch einen Haken oder eine Knochenspitze sehr zugängig und andererseits dauernd der Gefahr, mit septischen Stoffen in Verbindung zu treten, ausgesetzt. Die Infection findet um so leichter statt, als der Chirurge oft von der geringfügigen Verletzung des Fingers keine Ahnung hat. Es giebt daher auch wohl selten einen vielbeschäftigten Anatomen oder Chirurgen, welcher nicht an dieser oder jener Infection gelitten hat, und es ist ja bekannt, dass auch die genaueste Desinfection mit 5%iger Carbol- oder 0,2%iger Sublimatlösung etc. beim Vorhandensein einer kleinen Wunde und bei einer besonders infectiös wirkenden Materie, z. B. einer gangränösen Placenta oder einem spontan gangränösen Fibroide etc., nicht im Stande ist, mit Sicherheit die Infection zu verhindern. Am meisten empfiehlt sich noch in solchen Fällen vor der Operation die Hand mit aseptischem Carbolöl intensiv einzureiben.

Die Einreibung der Hand mit Oel vor solchen Operationen ist besonders bei den Thierärzten sehr beliebt und schützt dieselben meist vor Infection, trotzdem dass sie sehr oft mit inficirenden Wunden in Verbindung treten und nicht mit der gleichen Ueberzeugungstreue wie der Chirurge den Principien der Antisepsis huldigen.

Je nach der Anordnung des anatomischen Substrates und nach der Entstehung einer local begrenzten Entzündung in der Umgebung der primären Verletzung, je nach der Intensität der schädlichen, inficirenden Noxen sehen wir auch die Entzündung begrenzt bleiben, resp. sich rasch ausdehnen.

An der Vola manus oder an der Pulpa des Fingers bleibt bei minder stark inficirenden Noxen die Entzündung gern begrenzt, weil das volare Bindegewebe kurze und straffe, senkrecht zur Achse des Gliedes und zur Haut in die Tiefe sich einsenkende, zur Fascia palmaris oder zur Sehnenscheide hin verlaufende Bindegewebsfasern hat, während am Dorsum der gleichwerthige Infectionsstoff in den lockeren,

parallel zur Längsachse des Gliedes verlaufenden Fasern des Bindegewebes eine rasche Ausdehnung gewinnt und zu einer dorsalen Phlegmone der Haut und des subcutanen Bindegewebes führt.

Letzteres ist so lange richtig, als die Entzündung auf den ersten Infectionsherd und auf die Haut beschränkt ist; sobald dieselbe indes in die Tiefe vorgedrungen, das Gewebe der Haut überschritten hat und bis zu den Sehnen gelangt ist, so kehrt sich das Bild um; es nimmt alsdann die Phlegmone der Sehne an der Vola manus einen viel progredienteren Character an als am Dorsum, weil die volaren Sehnen mit Scheiden ausgestattet sind, so dass dem Gifte der Weg der Weiterverbreitung durch einen vorgebildeten Kanal vorgezeichnet ist.

Es sind auch noch andere anatomische Verhältnisse zu berücksichtigen. Es ist nämlich hervorzuheben, dass an der Volarfläche der Finger und der Hohlhand die Haut ausserordentlich dick und mit zahlreichen Furchen versehen ist, worin leicht ein Infectionsstoff haftet. Durch die erwähnten kurzen, straffen Fasern des subcutanen Bindegewebes, welche in verticaler Richtung vom Corium zu den tieferen Geweben hin verlaufen, wird es erklärt, dass an der Vola manus eine ausgesprochene Neigung zur Ausbreitung der Entzündung in der Tiefe besteht, während am Dorsum mehr diejenige zur flächenartigen Ausdehnung vorherrscht. Hieraus erklärt sich gleichfalls wiederum, dass sich zu den Entzündungen an der Vola viel eher Phlegmone der Sehnen und ihre Folgen gesellen als zu denjenigen am Dorsum. Das unter dem Drucke der rigiden Volarhaut stehende Exsudat bahnt sich gern den Weg in die Tiefe. Durch die grosse Rigidität der Haut ist auch die Intensität des Schmerzes bedingt.

Der letztere entsteht durch die Einschnürung der Nerven und der Blutgefässe seitens des straffen, durch das Exsudat unter einem hohen Drucke stehenden Bindegewebes. So lange die Entzündung an der Vola manus ausserhalb der Sehnenscheide abläuft, bleibt dieselbe begrenzt. Von dem Augenblicke aber, wo dieselbe auf die Sehnenscheide übergegriffen hat, haben wir das Bild der diffusen Phlegmone (Sehnenphlegmone); die Hand schwillt gewaltig an, die Finger sind gekrümmt, können nicht gestreckt werden etc. etc.

An dem Handrücken hat die Entzündung von vornherein, wie wir schon gesehen haben, wegen des longitudinalen Verlaufes der Bindegewebsfaser gleichfalls einen diffusen phlegmonösen Character (Hautphlegmone), ohne indes die gleiche Neigung zum Uebergreifen auf die Sehnen zu theilen und ohne dementsprechend auch den gefährlichen Character der volaren Sehnenscheidenphlegmone aufzuweisen.

Durch weitere Ausdehnung des eitrigen Processes in die Tiefe kann die volare Phlegmone von der Sehnenscheide auch auf das Periost oder auf das Gelenk übergreifen.

Wir sehen auch wiederum viel eher eitrige Periostitis, eitrige oder jauchige Arthritis nach volaren als nach dorsalen Verletzungen entstehen, insofern die Verletzung primär auf die Haut beschränkt war.

Das Gelenk kann somit entweder secundär von der Sehnenscheide aus oder direct primär vom Gelenke aus oder auch von dem Perioste aus afficirt werden. Eine jede dieser Affectionen, die primäre Gelenkentzündung oder die primäre Periostitis, kann umgekehrt secundär die Sehnenscheide mit in den Process der Entzündung hineinziehen.

Zu dem volaren Panaritium gesellt sich ferner oft dadurch, dass der Eiter die senkrechte Bindegewebsfaser durchbricht und sich um den Seitenrand der Finger herumschlägt und auf den Rücken ausbreitet, eine dorsale Phlegmone. Letztere kann auch dadurch zur Entwickelung kommen, dass sich der Eiter, entweder primär vom subcutanen Panaritium oder, von einer eitrigen Tendovaginitis in der Vola manus ausgehend, zwischen je zwei Metacarpalknochen zum Dorsum einen Weg bahnt.

Die Entzündung der Haut und des subcutanen Bindegewebes führt ferner oft zur Betheiligung der Lymphgefässe. Die letzteren resorbiren durch ihr speciell an der Hand ausgedehntes und sehr verbreitetes Netzwerk, zumal so lange als es sich um die eigentliche Entzündung des primären Infectionsherdes handelt, sehr rasch das unter einem hohen Drucke stehende Exsudat, so dass dann das Bild der Lymphangitis und auch des oft begleitenden Erysipels entsteht und sogar am meisten in den Vordergrund tritt.

Die In- und Extensität der Lymphangitis und des Erysipels, welche dann dem oft sehr wenig Reaction hervorrufenden primären Entzündungsherde gegenüber unsere ganze Aufmerksamkeit in Anspruch nimmt, wächst mit der Intensität der inficirenden septischen Noxe, z. B. bei Vergiftungen. Hierbei betheiligen sich die Drüsen der Ellenbogengegend oberhalb des Epicondyl. int. und noch häufiger mit Ueberspringung der letzteren diejenigen der Achselhöhle an der Entzündung (Lymphadenitis).

Auf diesem Wege kann sich auch ferner aus der Lymphangitis und der Lymphadenitis secundär und sogar getrennt vom ursprünglichen Herde eine septische Phlegmone der Haut und selbst Gangrän der Haut des Armes etc. entwickeln.

Das Gift tritt durch die Wunde des Fingers, zumal bei sehr intensiv wirkendem Gifte, z. B. von einer Leiche oder von einem Septischen, in die Lymphbahnen ohne oder mit nur geringer örtlicher Reaction an dem primären Locus laesionis und ruft rasch entweder eine allgemeine Infection des ganzen Organismus oder nur der Lymphgefässe und Entwickelung von einer Lymphangitis oder von Erysipelas hervor. Das Gift wird alsdann oft noch in den Lymphgefässen der Achselhöhle aufgehalten, und es entwickelt sich entweder eine eitrige Lymphadenitis, womit der Process abgelaufen ist, oder es entsteht eine septische Entzündung der Lymphdrüsen selbst und des umgebenden Gewebes, womit der Infection des ganzen Organismus von der Achselhöhle aus wiederum Thür und Thor geöffnet ist.

Das Leichengift kann jedoch auch ebenso gut schon an der primären Eingangsöffnung localisirt bleiben und eine acute Phlegmone hervorrufen, welche in Eiterung übergeht.

Die Ueberleitung des Infectionsstoffes in die Lymphgefässe geht meist um so rascher von Statten, je geringer die Entzündung um die primär verletzte Stelle ist. Die Allgemeininfection des ganzen Organismus bahnt sich um so rascher an, je weniger an zweiter Stelle die Lymphgefässe blockirt sind. Durch die complete Blockirung aller Lymphgefässe wird die weitere Infection des Organismus gehemmt.

Der Name Panaritium ist hiernach ein Sammelbegriff und hat

nur insoweit seine Berechtigung, als alle die verschiedenen Formen in ihrer Entwickelung von einem primären, häufig sehr begrenzten Entzündungsherde ausgehen. Der Name Panaritium ist bekanntlich nach P. Vogt aus Paronychium corrumpirt und bedeutet Entzündung des Nagelbettes.

Es empfiehlt sich, des besseren Verständnisses halber, analog dem Substrate der Entzündung, die verschiedenen Entwickelungsstadien derselben kurz zu benennen und zu besprechen.

Acute und chronische Paronychie.

§. 2046. Man unterscheidet noch zwischen Onychie (Entzündung des Nagelbettes) und Paronychie (Entzündung in der Umgebung des Nagels).

Die acute Paronychie und Onychie ist fast ausnahmslos traumatischen Ursprungs.

Dieselben nehmen alle ihren Ursprung von einer primären Infection einer kleinen Verletzung unter dem Nagel oder am Nagelfalze, mag dieselbe nun durch ein verletzendes Instrument, Stich oder durch Abreissen eines spontan entstandenen Niednagels, Niedhakens entstanden sein. Diese traumatische und infectiöse Genesis springt natürlich dort viel mehr in die Augen, wo die Verletzung sich an ein grösseres Trauma, z. B. Quetschung des Nagelbettes, einen Schnitt, Stich mit einem Instrument, Holzsplitter etc. anschliesst. Wird eine solche kleine Wunde, z. B. von abgerissenen Niedhaken herrührend, nur mechanisch gereizt und insultirt, so tritt nur eine einfache Ueberproduction des normalen Bindegewebes ein, während wir beim Hinzutritte eines intensiveren Infectionsstoffes einen septischen Process mit Zerfall des Gewebes und Resorption des zerfallenen Gewebes entstehen sehen.

Es entsteht also zuerst z. B. anschliessend an einen Niedhaken eine erysipelatöse Entzündung in der Umgebung des Nagels.

Die Schwellung dehnt sich rasch entweder nur um einen Theil oder um den ganzen Nagelfalz aus, woher auch der im Volke gebräuchliche Name Umlauf entstanden ist. Die Epidermis wird rings um den Nagel von Serum und Eiter abgehoben. Selbst dieser oberflächliche Process ist meist von heftigen Schmerzen und sogar von Fieber begleitet. Die Fiebererscheinungen, die Schmerzhaftigkeit, die Anschwellung sind besonders ausgeprägt, wenn die Entzündung auf das subcutane Bindegewebe übergreift. Der Eiter entleert sich im ersteren Falle frühzeitig nach aussen und der Process nimmt eine rasche Wendung zur Heilung an.

Zuweilen recidiviren diese Panaritien der Reihe nach an allen Fingern. In anderen Fällen greift die Entzündung unter den Nagel und wird letzterer zum Theile abgehoben; wir haben dann eine Panaritium sub ungue, eine Onychie vor uns.

Das Panaritium sub ungue entsteht auch oft primär unter dem Nagelbette durch Quetschung des Nagelbettes oder durch einen unter den Nagel eingedrungenen Splitter, oder sonstige Verletzungen. Sobald das Corium sich secundär oder auch primär an der Entzündung

betheiligt, beansprucht die Entzündung zum endlichen Abschlusse eine viel längere Zeit und nimmt einen intensiveren Character an.

Wenn die Entzündung von einer Quetschung, Blutung oder Stich des Nagelbettes ihren Ausgangspunkt nimmt, so entdecken wir vorerst den dunkeln Fleck, resp. Streifen des Blutes unter dem Nagel und können die weitere Entwickelung der Enzündung studiren und verfolgen.

§. 2047. Prognosis. Im Allgemeinen geben diese Entzündungen eine günstige Prognosis, indem sie meist auf das Nagelglied, resp. Nagelbett beschränkt bleiben und weil hier die Sehne und Sehnencheide fehlen, weil sie ausserdem auf dem Dorsum gelagert ist, wo die Ausdehnung in die Tiefe sich weniger rasch anbahnt. Bei einer intensiveren Infection kann die Entzündung indes auch eine grössere Verbreitung finden, und es gesellt sich unter diesen Fällen leicht Lymphangitis und Lymphadenitis, Erysipelas hinzu. Zuweilen greift dieselbe auch auf das Periost über, und der Process führt zu einer Necrosis der ersten Phalanx.

§. 2048. Behandlung. Bei der Behandlung des Paronychium ist's geboten, dem Eiter einen frühzeitigen Abfluss zu schaffen; bei den habituellen oft recidivirenden Panaritien ist's zur Verhinderung des Recidivs besonders zweckmässig, für grosse Reinlichkeit des Nagelbettes, durch Bürsten, Seifen- und Carbolwaschung Sorge zu tragen, und das Verwachsenbleiben der Haut mit dem Dorsum des Nagels und somit das Entstehen des Niednagels durch frühzeitiges und häufiges Zurückschieben des Falzes zu verhindern.

Sobald ein Niednagel entstanden ist, empfielt es sich, denselben durch Carbollösung gehörig zu reinigen und die Wunde durch Anlegung eines dünnen Carbolgazeverbandes weiter vor Infection zu schützen, resp. zu desinficiren.

Wenn sich eine Eiterung entwickelt hat, so ist's geboten, eine frühzeitige Incision zu machen und einen leichten antiseptischen Verband mit einem Streifen Thymolgaze und einem Stücke Guttaperchapapier anzulegen. Es soll hiermit nicht gesagt sein, dass man nicht auch ausnahmsweise warme Bäder von Soda, Kamillenthee, Carbolwasser in der antiseptischen Behandlung interponiren darf.

Im Allgemeinen ist nicht zu leugnen, dass diese Behandlungsmethoden bei den Patienten wegen der grösseren Annehmlichkeit viel mehr beliebt sind, indes gebührt der einfachen antiseptischen Behandlung im Allgemeinen der Vorzug. Sobald die Eiterung zum Abschlusse gekommen ist, so empfiehlt es sich, einen leichten Compressionsverband entweder durch Heftpflasterstreifen oder auch durch einen modificirten dünnen Lister'schen Verband anzulegen. Die feuchtwarmen Umschläge dürfen jedenfalls wegen der üppigen Granulationswucherung nicht zu lange fortgesetzt werden. Wenn letztere vorhanden ist, so empfiehlt es sich, einen trockenen Compressionsverband anzulegen und die Granulationen ab und zu mit Höllenstein zu touchiren, resp. mit Listerscher Gaze abzuschaben.

Das Panaritium sub ungue gebietet, dem Eiter frühzeitig einen Ausweg zu schaffen und zwar entweder dadurch, dass man den primären

Verletzungskanal zur Anlegung der Incision benutzt, oder dadurch, dass man den Nagel gegenüber dem Abscesse abschabt und der Quere nach incidirt. Noch rationeller ist es, mit der Scheere einen Keil aus dem Nagel herauszuschneiden und dann die Incision zu machen.

Wenn der Abscess sich dem Nagelrande nähert, so trägt man den vorderen Theil des Nagels am besten durch einige Scheerenschnitte quer ab. Ich habe sehr oft gefunden, dass letzteres Mittel bei der Entstehung des Leidens allein schon genügt, um die Entzündung zu coupiren. Es dürfte hieraus der Schluss zu ziehen sein, dass der Druck des Nagels, resp. später der durch denselben gesetzte Verschluss die Entzündung unterhält. Die Abtragung des ganzen Nagels ist zu verwerfen, weil man nach derselben nicht stets mit Sicherheit für das Anwachsen eines neuen schöngeformten Nagels einstehen kann.

Sollte der Nagel ganz gelockert sein, so dass der Eiter einen guten Abfluss hat, so ist's geboten, denselben zu conservіren, um dem neu anwachsenden Nagel gewissermassen eine Schiene zu gewähren. Wenn indes der Nagel von selber abfällt, so empfiehlt es sich, mit dem Sistiren der Eiterung zur Nachbehandlung eine dünne Wachsplatte dem Nagelbette aufzudrücken.

Chronische Paronychie.

§. 2049. Die chronische Paronychie entwickelt sich oft, wie wir oben schon erwähnt haben, durch mechanische Insulte aus dem Niednagel; sie entsteht auch oft durch wiederholte infectiöse Reize, welche nicht intensiv genug waren, um eine acute Entzündung hervorzurufen. Hierbei ist allerdings noch zu berücksichtigen, dass diese Infectionsstoffe, sobald die Wunde mit Granulationen bedeckt ist, viel schwerer oder gar nicht mehr resorbirt werden.

Eine Abart der Onychie, die sogenannte Onychia maligna, findet man sehr häufig bei Anatomiedienern. Diese ulceröse Onychie wird auch oft durch Umwachsen des freien abgehobenen Nagelrandes mit Granulationsgewebe unterhalten. Wir haben dann das Bild des eingewachsenen Nagels vor uns. Der eingewachsene Nagel nimmt daher nicht von dem Einwachsen des Nagels ins Fleisch, sondern von einer Onychie am Nagelfalze seinen Ausgangspunkt.

Bei mangelhafter Reinlichkeit des Nagels bleiben Schmutztheile in der Rinne des Nagelfalzes zurück; die Epidermis quillt auf, macerirt und excoriirt unter dem Schmutze. In diesem Stadium kann durch eine Infection eine eitrige Onychie oder durch eine langsamere Resorption ein eingewachsener Nagel entstehen. Es schiessen aus der excoriirten Hautstelle Granulationen empor, welche durch den andrückenden Nagelrand, sowie durch das retinirte Secret und durch den Schmutz gereizt werden. Die Granulationen umwachsen alsdann den Nagelrand.

§. 2050. Behandlung. Vor Allem soll man sich nur im äussersten Nothfalle zur Abnahme des Nagels verstehen, nachdem vorher alle anderen, uns zur Verfügung stehenden Mittel erschöpft sind. Ich habe ein einziges Mal den Nagel zur Hälfte entfernt und die Folge war ein neuer, sehr verkrüppelter Nagel, welcher den Finger und die Hand

des im Laufe der Zeit zur Dame herangewachsenen Mädchens in nicht geringem Masse entstellt. Da es sich auch hier um eine chronische Infection handelt, so wird man vor allererst für die Entfernung von allem Infectiösen Sorge tragen, event. das Nagelgebiet mit 5%iger Carbollösung gehörig reinigen, ferner wird man durch Einschieben einiger kleiner Streifchen Thymolgaze unter den Nagel in den Spalt zwischen dem Granulationsknopfe und dem Nagelrande für eine rasche Ableitung des Secretes und Verhinderung der Zersetzung desselben Sorge tragen. Durch die untergeschobenen Gazestreifchen wird die Wunde ausgetrocknet und gleichzeitig aseptisch gemacht. Die Heilung wird allerdings auch gleichzeitig durch das Abheben des mechanisch reizenden Nagelrandes sehr gefördert.

Letztere Behandlung allein würde indes meist ungenügend sein für den Fall man sich darauf allein beschränken und z. B. die untergeführten Fäden Tage lang liegen lassen wollte, weil das von der Gaze angesaugte Secret stagniren und sich zersetzen würde. Man muss daher alle 1—2 Tage, je nach der Stärke der Secretion die Fäden wechseln und die Wunde mit 2 selbst 5%iger Carbollösung reinigen. Wenn die Granulationswucherung sehr stark ist, so kann man dieselben mit Eisenchlorid und ähnlichen Medicamenten behandeln, resp. abtragen. Sehr zu empfehlen ist die combinirte Behandlung mit Salzsäure und Eisenchlorid.

Die Salzsäure sorgt hierbei für die aseptische Reinigung der Wunde und das Eisenchlorid für die Gerinnung des Blutes in den Granulationen und die secundäre trockene Schrumpfung derselben (Hueter); Jodoform ist gleichfalls sehr wirksam. Für den Fall man hiermit nicht zum Ziele kommt, ist's geboten, den Nagelrand zum Theile abzutragen.

Onychia fungosa.

§. 2051. Es schliesst sich hieran noch eine Abart der Onychia ulcerosa, nämlich die fungosa; dieselbe kann auf scrophulösem und syphilitischem Boden entstehen und wird dementsprechend Onychia syphilitica resp. scrophulosa genannt; im Gegensatze zu der eben abgehandelten ulcerösen Form nennt man sie auch Onychia fungosa maligna.

In diesem Falle umwachsen die Granulationen den ganzen Nagel; das ganze Nagelbett ist hierbei verjaucht. Nach v. Pitha entsteht dieselbe meist auf scrophulösem Boden bei unrein gehaltenen Kindern, Der Accent ist hierbei jedenfalls wohl auf das letztere Eigenschaftswort zu legen. Die grosse Unreinlichkeit ruft das Leiden hervor.

Ich habe diese Krankheit nur 3mal gesehen und musste jedesmal den Mangel an Reinlichkeit als Ursache des Leidens anschuldigen.

Das ganze Nagelbett ist geschwürig entartet und secernirt eine dünne, höchst übelriechende Jauche. Die umgebende Haut ist dunkel, livid gefärbt, geschwellt, der Finger kolbig aufgetrieben und schmerzhaft. Der Nagel ist vom vorderen und von den seitlichen Rändern aus bis zur Lunula abgehoben, ganz schwarz verfärbt, muschelförmig umgekrempelt. Der Rand des Nagels verfällt der ulcerösen Schmelzung und bröckelt allmählich ab, während er vom Nagelfalze aus beständig nachwächst. Der Process kann sich Monate lang hinziehen

und in Folge dessen betheiligen sich die Nachbargebilde an der Entzündung. Die Eiterung kann selbst bis auf den Knochen und die nächste Phalanx überschreiten. Die Affection befällt meist mehrere, sogar alle Finger.

§. 2052. Behandlung. Pitha empfiehlt gegen das Leiden die Spaltung und Entfernung des Nagels. Man muss indes den Nagel erhalten, weil sonst ein krüppelhafter Nagel entsteht; aus diesem Grunde ist es geboten, das Kind in Hospitalpflege zu nehmen und eine jedenfalls sehr langwährende antiseptische Behandlung einzuschlagen. Man bepinselt zu diesem Zwecke das Nagelbett nach zuvoriger ordentlicher Reinigung und Desinfection mit Ferrumsesquichlorid oder bestäubt es mit Jodoform und applicirt nach Ablauf von 4 Tagen Jodoformsalbe (1—10 Vaseline mit 5 Tropfen Oleum Menth. pip.).

Ich habe in letzter Zeit 1mal die Finger eines Kindes nur einfach antiseptisch behandelt und vollkommene Heilung innerhalb 3 Wochen erzielt. Es wurde jeden Tag das Nagelbett mit Bürste und Carbolwasser behandelt und ein kleiner antiseptischer Verband angelegt.

Wenn man den Nagel abträgt, entstehen nachträglich am Rande der Granulationsfläche neue Nagelsplitter oder, besser gesagt, zurückgebliebene Nagelreste wachsen wieder an und halten die Heilung sehr auf. In diesen Fällen ist's geboten, dieselben, sobald sie als weissliche Stückchen in die Augen springen, wieder zu entfernen.

Zuweilen hypertrophirt auch die Narbe des Nagelbettes und empfiehlt Pitha dieserhalb die flache Abtragung, resp. Exstirpation desselben. Diese Eventualitäten hat man bei der antiseptischen Behandlung ohne Abtragung des Nagels nicht zu befürchten.

Panaritium cutaneum.

§. 2053. Das Panaritium cutaneum entsteht, wie schon erwähnt, durch eine Verletzung der Haut, welche von Seiten eines Instrumentes gesetzt worden ist, oder von einer Erosion aus, welche spontan zur Entwickelung kam und nachträglich mit einer Infectionsmasse in Contact getreten ist.

Die inficirenden Stoffe benutzen die Fingerwunde, wie wir oben gesehen, zuweilen nur als Durchgangsstation, um entweder rasch die ganze Constitution zu vergiften oder noch unterwegs in den Lymphbahnen der Achselhöhle Halt zu machen, oder es entsteht in Folge des Contactes der Wunde mit den Infectionsstoffen, indem letztere sich hauptsächlich in loco laesionis ablagern, eine begrenzte Entzündung der Haut, das Panaritium cutaneum.

§. 2054. Allgemeines über das Panaritium cutaneum. Wovon die Begrenzung abhängig ist, bleibt uns in jedem speciellen Falle oft unklar, ob von der geringeren Intensität des Infectionsstoffes, resp. der Menge desselben, ob von der raschen Entwickelung eines entzündlichen Reactionshofes, welcher die weitere Resorption hindert, resp. dem Fehlen desselben, was den rascheren Eintritt in die Blut- und Lymphgefässe gestattet, ob von der Grösse der Verletzung, welche

einerseits einen besseren Eintritt der Infectionsstoffe, indes auch andererseits einen besseren Abfluss des inficirten Secretes nach aussen gestattet, ob von der Behandlung, welche die Infectiosität des Secretes bessert und den Abfluss desselben fördert und neue schädliche Einflüsse ferne hält etc. etc.

Bei Begrenzung der örtlichen Entzündung entsteht am Handrücken meist eine Art Furunkel, welcher nach Ausstossung eines Bindegewebspfropfes zur Heilung führt, an der Vola meist ein Abscess; letzterer erhält auch vorzüglich den Namen eines Panaritium subcutaneum. Es ist einleuchtend, dass die Vola manus und die Finger, speciell die Fingerspitzen, viel häufiger, als der Hand- und Fingerrücken befallen werden, weil dieselben bei der Arbeit besonders gebraucht werden und den Verletzungen und dem Eintritte des Infectionsstoffes mehr ausgesetzt sind. Es ist daher auch begreiflich, dass die Jugend, wo die Haut dünn und leicht verletzlich, der sogenannten spontanen Entwickelung des Panaritium viel mehr ausgesetzt ist, als die Hand der älteren Individuen, wo die Haut schon durch die längere Arbeit abgehärtet und verdickt ist. Es ist ferner klar, dass der Arbeiterstand, speciell die Dienstmädchen, die Fabrikarbeiter, die Schlosser, die Schuster, Fleischer, Köchinnen etc. durch ihre Beschäftigung häufiger sich eine Läsion der volaren Haut zuziehen als z. B. die Schreiber etc.

Das Gift tritt bei der Wunde an der Vola in die Tiefe, zwischen die mit Fetttropfen gefüllten Septa der kurzen, starren, senkrecht zur Tiefe verlaufenden Fasern ein, und wird durch letztere meist auf einen eng begrenzten Raum ähnlich dem Furunkel localisirt.

Das begrenzte Panaritium hat oft selbst in der Vola die grösste Aehnlichkeit mit dem Furunkel; die Entzündung verläuft wie in der bindegewebigen Hülle einer subcutanen Drüse ab. Das subcutane Panaritium tritt entsprechend der obigen Deduction am häufigsten auf und ist gleichzeitig die häufigste Ursache des Panaritium periosteale, des Panaritium articulare, der purulenten Tendovaginitis.

In Folge der entzündlichen Schwellung werden die starren Fasern der Umgebung relativ zu kurz und ausserdem durch die Betheiligung an der Entzündung noch starrer gemacht. Letzteres steigert den ohnedies hohen Druck an der Entzündungsstelle und bedingt die Intensität des consequenten Schmerzes, die bedeutende Fieberexacerbation etc. Zu dieser Zeit fühlt man in der Haut nur eine stark schmerzende, harte, diffus begrenzte Infiltration, welche begleitet ist von einer characteristischen Röthung an ihrer Oberfläche.

Es ist anfänglich oft sehr schwer, den primären Herd zu entdecken, zumal wenn die Entzündung eine sehr begrenzte, kleine ist.

Bei längerem Bestehen der Entzündung ist der entzündliche Herd ein weit ausgedehnterer, jetzt wird es indes noch viel schwerer, den primären Infectionsherd ausfindig zu machen. Das Centrum der Infiltration deutet für gewöhnlich denselben an; ferner wird derselbe zuweilen durch das Bestehen von Fluctuation näher markirt. Die letztere ist jedoch meist schon deshalb sehr wenig ausgeprägt, weil die Weichtheile besonders der volaren Fingerspitze schon ohnedies elastisch gespannt, durch das entzündliche Oedem noch mehr an Elasticität gewinnen und eine allseitige Fluctuation vortäuschen, so dass die Ausdehnung der Fluctuation der Grenze des eigentlichen Abscesses nicht entspricht.

Für die Behandlung ist's jedoch von grosser Wichtigkeit, diesen primären Entzündungsherd seinem Sitze nach genau und frühzeitig festzustellen, um daselbst auch zu incidiren. Am besten benutzt man zu diesem Zwecke die grössere Schmerzhaftigkeit an der quästionirten Stelle im Vergleiche zur Umgebung.

Im weiteren Verlaufe kommt es unter Steigerung der Schmerzen und der Röthung, sowie der Anschwellung, unter dem Gefühle eines pulsirenden Klopfens und unter allmähliger Verdünnung der Haut zur deutlichen Entwickelung eines Abscesses.

Sobald die Abscessbildung vollendet ist, nimmt der Schmerz für gewöhnlich etwas ab, weil der Eiter die straffen Fasern des Corium durchbrochen hat und somit die comprimirten Nervenendigungen entlastet werden. Der Eiter hebt die Epidermis allmählig ab und bricht endlich durch eine Fistel nach aussen durch.

Aus der Fistel entleert sich meist mit dem Eiter ein gelber, necrotischer Pfropf.

Wir haben also hier ganz das Bild eines Furunkels; am Rücken der Basalphalange und der Hand selbst handelt es sich wirklich oft um einen ganz typischen Furunkel.

Die Art des Eiterdurchbruchs nach dem Dorsum hin, oder in die Sehnenscheide, zum Perioste, zum Gelenke hin, für den Fall dem Eiter nicht frühzeitig ein Ausgang verschafft war, sowie die diffuse Verbreitung der Phlegmone am Rücken fand schon früher ihre Erwähnung.

Es sei hier noch erwähnt, dass bei der Verbreitung des subcutanen Panaritium an der Nagelphalanx nach der Tiefe hin eine Entzündung des Periostes mit folgender Necrosis, oder selbst eine Entzündung des zweiten Interphalangealgelenkes, selten der Sehnenscheide entsteht.

Es muss hier ferner noch speciell hervorgehoben werden, dass je nach dem Widerstande an der Oberfläche die Entzündung in entgegengesetzter Richtung ihre Ausbreitung sucht; so ist's bekannt, dass Entzündungen unter den Schwielen der Vola manus gegenüber den Metacarpalköpfchen sehr rasch eine phlegmonöse Schwellung an der entgegengesetzten Seite des Dorsum hervorrufen.

Es besteht hier unter der Schwiele an dem primären Entzündungsherde eine kaum merkbare Schwellung, indes starke Schmerzhaftigkeit in der Tiefe, während der entsprechende Handrücken stark geschwollen und hochroth ist.

Complicationen des Panaritium cutaneum.

§. 2055. Circumscripte Gangrän der Haut und selbst eines Theiles des Gliedes begleitet zuweilen als Folge der grossen Spannung das subcutane Panaritium. Die Entstehung der begrenzten Gangrän lässt sich, wie oben schon erwähnt, aus der Spannung der Bindegewebsfasern in der Umgebung der Entzündung und aus dem consequenten mangelhaften Blutzuflusse als Folge des phlegmonösen Druckes erklären.

§. 2056. Diffuse Gangrän. In seltenen Fällen tritt auch eine diffuse Gangrän ein. Die Erklärung für die Entstehung der letzteren

ist zuweilen weniger leicht. Die Intensität der Ausdehnung der phlegmonösen Entzündung hängt hier wohl meist von der Intensität des Giftes ab; bei sehr starker Intensität desselben entsteht eine peracute phlegmonöse Schwellung des ganzen Fingergliedes, selbst der ganzen Hand und des Armes.

Die Haut ist sehr gespannt, anfänglich hochroth, geht indes sehr rasch in eine bläuliche und zuletzt in dunkelblaue Verfärbung über. Diese auf einen Finger begrenzte Gangrän beobachtet man nicht selten bei vernachlässigten, zuweilen jedoch auch bei regelrecht behandelten Panaritien. Es vergeht bei mir kein Jahr, wo nicht mehrere solcher Fälle mit dem Bestehen eines gangränösen Fingers ins Hospital aufgenommen werden.

Diese Entwickelung der Gangrän nimmt zuweilen einen äusserst raschen Verlauf. Innerhalb einiger Tage, selbst Stunden kann die Gangrän des Fingers und selbst der ganzen Hand und des Armes eintreten.

v. Pitha, König erwähnen einige Fälle, wo sich nach dem Brodschneiden dieses sogenannte septische oder brandige Panaritium entwickelte. Ich sah gleichfalls 4 Fälle, 1mal nach einer Verletzung mit einem glühenden Bleipartikel, 1mal nach einer solchen mit einem Brodmesser, 2mal nach einem einfachen Stiche. In allen diesen Fällen war ich genöthigt die Amputation zu machen, 3mal mit Erhaltung des Lebens.

Auf jeden Fall handelt es sich hier um ein sehr intensives Gift. Das Prototyp dieser Affection sehen wir bei Leicheninfectionen oder bei der Infection durch pyämisches und septisches Secret oder durch eine Pustula maligna.

Es ist wohl erklärlich, dass bei Einführung von Leichengift etc. die Infection einen solch rapiden Verlauf nimmt; wir wissen hier, dass es sich um die Infection mit einem intensiveren Gifte handelt. Für die rasche Entwickelung der Gangrän nach der Verletzung mit einem Brod- oder Kartoffelmesser müssen wir gleichfalls annehmen, dass entweder das Messer im Augenblick der Verwundung mit Infectionsstoffen in Berührung getreten oder nachträglich solche zu der Wunde gelangten. Vielleicht auch waren in den Hautfurchen unreine Stoffe aufbewahrt, welche unter dem Hinzutritte des Blutes und unter dem Einflusse z. B. der hohen Temperatur im Sommer oder durch die Berührung mit einem unreinen Insecte, Fliegen etc. sich zersetzten und die Wunde inficirten. Diese Annahme erklärt auch das häufige Auftreten der epidemischen Panaritien.

In vielen Fällen ist es indes eine Unmöglichkeit, eine genügende Erklärung für die rasche Entwickelung der Gangrän zu finden.

§. 2057. Septische Phlegmone. Je nach der Natur des anatomischen Substrates, in welchem hauptsächlich die Entzündung abläuft, entsteht auch oft anfänglich mit einer geringen Ex- und Intensität der Entzündung am primären Infectionsherde eine heftige Lymphangitis oder Phlebitis oder septische Phlegmone. Im letzteren Falle läuft die Entzündung hauptsächlich in der Haut ab.

Die septische Phlegmone, auch Phalangealphlegmone genannt, ist als eine besondere Form des Panaritium zu betrachten. In den meisten

Fällen handelt es sich hierbei primär nur um ein cutanes oder subcutanes Panaritium, selten um eine primäre Sehnenscheidenentzündung oder Periostitis etc. Dieselbe entsteht am häufigsten durch Infection an der Leiche oder von einer septischen Wunde, von Pustula maligna.

Die septische Phlegmone entwickelt sich anfänglich meist unter dem Bilde einer Lymphangitis mit einer geringen Schwellung in der primären Wunde.

Der ganze Finger, selbst die ganze Hand ist hierbei hochroth, hart infiltrirt, ohne dass es gelingt, an einer Stelle eine ausgedehnte Fluctuation nachweisen zu können. Die Anschwellung dehnt sich rasch auf den ganzen Arm aus, der Kranke fiebert heftig, delirirt oft etc. Bei der Incision entleert sich nur an einzelnen Stellen unter starkem Klaffen der Wunde wenig Eiter, während an anderen bei der Incision nur eine dünnflüssige seröse Flüssigkeit abläuft.

§. 2058. Complicirende Lymphangitis. Das ganze Leiden setzt oft mit einem heftigen Schüttelfroste und hohem Fieber ein.

Die Lymphangitis kennzeichnet sich durch röthliche, schmale rosige Streifen, welche sich entlang dem Dorsum der Hand und des Vorderarmes zum Ellenbogengelenke oder noch häufiger bis zur Achselhöhle ausdehnen und daselbst eine Lymphadenitis hervorrufen. Letztere nimmt in ihrer weiteren Entwickelung entweder die Form der eitrigen oder der phlegmonösen Lymphadenitis an. · Wenn die Lymphgefässe sich durch Import der Infectionsstoffe nach dem Centrum an der Entzündung betheiligen, so hängt es von der Zahl der Lymphgefässe ab, ob die Lymphdrüsen gleichfalls an derselben Antheil nehmen oder nicht. Je mehr Lymphbahnen sich an der Entzündung betheiligen, um so mehr werden sie blockirt und um so weniger leiten die unbetheiligten Lymphgefässe das Secret weiter. Je weniger sie indes afficirt sind, eine um so regere Fortleitung des Secretes kann dann durch die nicht blockirten Lymphgefässe bis in die Lymphdrüsen eintreten.

Die Lymphdrüsen nehmen daher auch viel häufiger allein als in Begleitung der Lymphgefässe an der Entzündung Theil, indes kann sich neben der Affection der Lymphgefässe eine Blockirung der Drüsen entwickeln, weil einzelne nicht entzündete, nicht blockirte Lymphgefässe die Weiterbeförderung des Secretes bis in die Drüsen besorgen.

Andererseits ist es auch eine bekannte Thatsache, dass je frühzeitiger eine Betheiligung der Lymphdrüsen eintritt, um so vollständiger der Verschluss derselben wird, und um so weniger eine allgemeine Infection befördert wird.

An letzter Stelle stellt sich umgekehrt gerade beim Fehlen der Lymphgefäss- und Drüsenblockirung eher eine allgemeine Infection des Blutes und des ganzen Organismus vermöge der Resorption durch die Lymphbahnen ein.

Die letztere kann sich allerdings auch von den Blutgefässen aus direct einleiten.

§. 2059. Erysipelas. Es wird das Panaritium oder die primäre Verletzung auch häufig von Erysipelas begleitet.

Letzteres tritt gerne in Begleitung der Lymphangitis auf. Hier-

bei muss noch hervorgehoben werden, dass das Erysipelas sehr gerne einen gangränösen Character annimmt.

§. 2060. Complicirende Phlebitis. In andern selteneren Fällen findet die Resorption unter der Entwickelung von Phlebitis statt. Es treten unter Anschwellung des ganzen Armes starke Delirien und hohes Fieber auf. Fernerhin sind die Venen, als bläuliche Streifen zu erkennen, äusserst schmerzhaft und thrombosirt. Die nächste Umgebung der Venen ist oft von diffundirtem Blute marmorirt oder es folgen denselben fingerbreite, gelblichgrünliche Streifen, während der ganze prall gespannte Arm, hiervon um so mehr abstechend, eine weissliche Färbung zeigt. Es treten ferner in der Folge septische Phlegmone, Lymphangitis in der Achselhöhle, septische Pleuropneumonie an der betroffenen Seite, allgemeine Sepsis oder metastatische Herde in den verschiedensten Körpertheilen etc. auf.

§. 2061. Behandlung des eigentlichen Panaritium cutan. Hueter sagt mit Recht, das souveraine Mittel für das Initialstadium und die Florescenz des Panaritium sei die Incision, König nennt die Nichtausführung der frühzeitigen Incision eine Unterlassungssünde. Die frühzeitige Incision ist zur Verhinderung des Eindringens des Eiters nach der Tiefe hin geboten. Wiewohl dieser Rath von den Chirurgen und selbst von den Aerzten als giltig acceptirt ist, so wird hiergegen, sei es wegen mangelnder Energie seitens des Arztes, sei es wegen zu grossen Widerstandes seitens des Patienten, noch viel gesündigt.

Die Situation des Arztes ist bei der Entscheidung dieser Frage oft um so unangenehmer, als es entschieden zuweilen gelingt, ein beginnendes subcutanes Panaritium durch zweckmässige Behandlung, z. B. durch Bestreichung mit Argentum nitricum, Jodbepinselung, Mercurialeinreibung, Hochlagerung, Kälte etc. zu coupiren. Wenn der Arzt sich daher unter dem Einfluss der äusseren Verhältnisse bestimmen lassen muss, das Panaritium anfänglich exspectativ zu behandeln, so ist er auf jeden Fall gehalten, dasselbe täglich zu besichtigen, um bei der Entwickelung des Abscesses gleich eine Incision zu machen.

Man sucht sich vorerst die noch so kleine primäre Verletzung auf, welche hauptsächlich durch die grosse Schmerzhaftigkeit markirt ist, reinigt das ganze Gebiet mit 5 %iger Carbollösung und legt eine durch die ganze Infiltration gehende Incision an.

Die Incision der subcutanen Infiltration muss auf jeden Fall die Stelle der primären Entzündung, den primären Entzündungsherd treffen.

Es ist, wie aus Obigem einleuchtet, absolut verwerflich, etwa die Zeit abwarten zu wollen, bis es gelingt, die Fluctuation sowie die Stelle derselben genau nachzuweisen.

Mit einem Sondenknopfe palpirt man genau die Infiltration, und wiederholt dieses Manöver mehrmals, um mit Bestimmtheit den Punkt der grösseren Schmerzhaftigkeit nachzuweisen und daselbst eine tiefe und lange Incision zu machen.

Es ist ein Act der Klugheit, wenn man vor der Incision, zumal bei einer frühzeitig ausgeführten Incision, den Patienten darauf auf-

merksam macht, dass die Incision nicht allein zur Entleerung des Eiters, sondern auch zur Coupirung der Entzündung, zur Verhinderung der Infection des ganzen Organismus und des Uebergreifens der Entzündung auf die tieferliegenden Gewebe, auf die Sehnen, die Knochen, die Gelenke etc. nothwendig ist. Es ist eine bekannte Thatsache, dass der Kranke stets Eiter sehen will, was indes durchaus unnöthig ist; die Incision soll das inficirende Secret nach aussen ableiten und entspannen.

Fernerhin schieben die Patienten sehr gern die nachträgliche Entwickelung von Sehnenexfoliation, Sehnenscheidenentzündung, Periostitis, Necrosis auf die frühzeitige und zu tiefe Incision und Verletzung des Knochens etc. Der Chirurge fühlt sich hierbei frei von jeder Schuld. Er weiss, dass er sich durch das Zuwarten und durch die sogenannte Zeitigung der Entzündung mittelst Breiumschlägen event. einer schweren Unterlassungssünde und deren Folgen: der Sehnenscheidenentzündung und der Necrosis der Sehne und des Knochens theilhaftig macht; er muss für solche Verdächtigungen taub sein und den Kranken von der Unhaltbarkeit seiner Ansicht überzeugen.

Die Incision muss in ausgiebiger Weise und parallel dem Verlaufe der Phalanx resp. Metacarpus vorgenommen werden.

Wenn die Entzündung an der dritten Phalanx etwas in die Tiefe greift, so ist's geboten, den Schnitt bis auf den Knochen hindurchzuführen. Wenn die Mittel- oder Basalphalanx betroffen ist, so empfiehlt es sich, bei tiefgehenden Phlegmonen die volare Incision am Seitenrande der Phalanx parallel den Sehnen, zwischen den Sehnen einerseits und den Nerven und Gefässen andererseits anzulegen.

An den Fingern ist im Allgemeinen die Verletzung der Nerven und Gefässe nicht zu befürchten, in der Vola manus kann dieselbe allerdings eher eintreten und zu einer beunruhigenden Blutung Veranlassung geben.

Gegebenen Falles wäre man nachträglich gezwungen, die Incision zu vergrössern und die blutenden Gefässe zu unterbinden.

Die Nachbehandlung ist eine antiseptische; man wird am zweckmässigsten die Wundhöhle mit Jodoformgaze ausstopfen. Das Secret wird auch bei dieser Behandlung nicht in der Wundhöhle stauen. Durch letzteres würde natürlich der Effect der Operation noch verschlimmert.

Nach der Incision ist es ferner geboten, die Wunde mit 5 %iger Carbollösung auszuspritzen, event. mit einem Wattebausch, welcher in 5 %ige Chlorzinklösung eingetaucht ist, auszuwaschen.

Es ist nicht zu leugnen, dass die einmalige Auswaschung mit Chlorzink besonders geeignet ist, bei sehr unreinen Wunden den Character derselben umzustimmen. Es empfiehlt sich ferner auch beim ersten Verbandwechsel, die Wunde mit einer Sonde wieder ausgiebig zu öffnen.

Ein zweiter Grundsatz ist, bei jedem Panaritium die Oeffnung so gross anzulegen, dass sie die Grenzen der Entzündung überragt. Bei jeder ausgedehnten Phlegmone ist's räthlich, die Kranken zu chloroformiren, damit man sich nicht etwa aus Mitgefühl für den Patienten bestimmen lässt, die Incision in der Länge zu kürzen, resp. abhalten

lässt, event. eine zweite nachzuschicken, für den Fall die erste ihren Zweck nicht vollständig erfüllt hat.

Wenn das Panaritium ausgedehnt ist, so ist's ferner räthlich, das abgestossene Gewebe der Tiefe zu excidiren, resp. mit nasser Carbolwatte auszuwaschen.

Hueter hat in einem Falle, wo die noch kleine primäre Infiltration unter den Erscheinungen einer allgemeinen Sepsis verlief, einen raschen Abfall der Allgemeinerscheinungen durch Excision des infiltrirten Gewebes erzielt.

Die Einreibung von grauer Salbe bei begrenzter primärer Infiltration ist zu verwerfen wegen der Entstehung des Eczema und der schwierigen Reinigung, für den Fall nachher eine Incision nöthig wird.

Bei secundärer Lymphangitis und Lymphadenitis werden empfohlen Umschläge von Carbolwasserwatte, Breiumschläge, subcutane Injectionen mit 2%iger Carbollösung entlang des entzündeten Lymphstranges.

Bei der septischen Phlegmone müssen wir in der gleichen Weise energisch eingreifen und durch die ganze Infiltration an den verschiedensten Stellen lange Incisionen anlegen.

Vogt empfiehlt nebenbei, da die Erfahrung gelehrt hat, dass die Lymphbahnen durch ihre rasche Resorption hauptsächlich die Gefahr herbeiführen, dieselben speciell in Angriff zu nehmen. Er giebt daher den Rath, entlang den Lymphgefässen Collodium cantharidatum oder Sublimatcollodium einzupinseln, um auf diese Weise eine exsudative Dermatitis hervorzurufen. Das Sublimat soll gleichzeitig die örtliche Noxe lösen, gerade so wie die früher schon empfohlenen Carbolinjectionen resp. Umschläge. Gegen das Fieber empfiehlt er kalte nasse Einwickelungen, innerlich reichlich Chinin und Salicyl, sowie den ausgiebigen Gebrauch von Alkoholica.

Bei bestehender begrenzter Gangrän ist's geboten, eine Excision des Gangränösen vorzunehmen; sobald indes die Gangrän einen diffusen Character zeigt oder ein grösseres Gebiet occupirt ist, so ist die Amputation im gesunden Gewebe indicirt. Die Wunde wird offen gelassen und ausgestopft.

Zur Nachbehandlung ist's sehr zweckmässig, den Arm zu suspendiren.

Die Breiumschläge, die feuchtwarmen Umschläge, Bäder, welche früher mit Vorliebe fast ausschliesslich zur Anwendung kamen, haben seit der Einführung der Lister'schen Behandlung, zum Segen des Patienten, immer mehr an Terrain verloren.

Die oberflächlichen und tiefen Entzündungen der Mittelhand und des Handrückens.

§. 2062. Diese Entzündungen haben schon theilweise bei den Panaritien Erwähnung gefunden, indes empfiehlt es sich, dieselben noch einer separaten Besprechung zu unterwerfen, weil die verschiedenen anatomischen Verhältnisse auch verschiedene Formen der Entzündung zur Folge haben.

Entzündung des Handrückens.

§. 2063. Am Handrücken haben wir, wie schon früher erwähnt worden ist, ein weitmaschiges Unterhautbindegewebe. Wir beobachten am Handrücken, zumal bei den Anhängern der Lister'schen Verbandmethode, durch den häufigen Contact mit der Carbolsäure sehr oft die Entstehung von kleinen Schrunden und daran anschliessend bei Gelegenheit einer Infection entweder ein Furunculosis oder eine diffuse Phlegmone. Die Entstehung des Furunkels ist durch die Gegenwart der zahlreichen Haarbälge, welche sich entzünden, erklärt. Die Entzündung verläuft ganz unter dem Bilde eines Furunkels und kommt mit der Ausstossung eines Bindegewebspfropfes zum Abschluss.

Durch das trockene Abreiben der Hand mit Boraxpulver kann man die Entstehung des Eczema manus carbolicum sowie die secundäre Furunculosis wesentlich hemmen.

Bei bestehender Entzündung des subcutanen Bindegewebes finden wir daher am Dorsum von vornherein einen diffusen Entzündungswall als Folge des lockeren Gefüges des subcutanen Bindegewebes. Als weitere Entwickelung desselben entsteht nachträglich zuweilen um den primären Herd herum eine ausgedehnte diffuse Phlegmone.

Bei der Entstehung dieses Leidens ist's geboten, frühzeitig eine Incision zu machen und die Schmelzung des Entzündungshofes durch feuchtwarme Carbolwatteumschläge zu zeitigen.

Die volare Handphlegmone.

§. 2064. An der Vola manus besteht ein eigenthümliches Verhalten der Verbindung der derben, besonders bei Arbeitern verdickten Epidermis mit der Cutis und der letzteren mit der Fascia palmaris. Wie wir dies schon früher hervorgehoben haben, ist die Haut der Vola, zumal im mittleren Theile, durch kurze straffe Bindegewebsfasern mit der Fascia palmaris vereinigt. Zwischen den Bindegewebsfasern sind die Fettläppchen eingezwängt. Die Palmarfascie fehlt, ist lückenhaft an den beiden Fingerballen und am Mittelfinger. Es ist daher eine natürliche Folge, dass der Eiter sich bei tiefer Lagerung des Abscesses gern nach diesen Seiten hin einen Ausweg schafft.

Die Palmarphlegmone kann oberflächlich und tief gelagert sein. Wir haben schon früher erwähnt, wie dieselbe sich aus den Panaritien entwickelt. Dieselbe kann sich aber auch primär entwickeln und entsteht oft nach Verletzungen. Häufiger kommt dieselbe an bestimmten Stellen in der Hohlhand, welche einem beständigen und sich oft wiederholenden Drucke ausgesetzt sind, zur Beobachtung. Es entstehen bei Arbeitern an bestimmten umschriebenen Stellen, besonders am Kleinfingerballen und gegenüber den Metacarpalköpfchen starke Callositäten, welche einen Schutz gegen die sich typisch wiederholenden Insulten leisten; indes gerade in diesen Epidermisauflagerungen entstehen oft Risse und von diesen Rissen aus leitet sich die Infection ein.

Es kann aber auch, ohne Dazwischentreten eines solchen Risses, durch die starke Contusion des subcutanen Bindegewebes eine Zerreissung der subcutanen Gefässe und eine secundäre Entzündung ein-

treten, sei es nun bei Leuten, die nicht mit diesen Callositäten versehen sind und ausnahmsweise eine ungewohnte Arbeit, z. B. durch Hämmern, ausführten, oder sei es dadurch, dass die Arbeit in einer etwas intensiveren Weise von den Arbeitern executirt wurde. Die Entzündung kann auch durch die einfache Erschütterung ohne Zerreissung der Gefässe entstehen.

Sie kann also subcutan und subfascial primär entstehen, resp. sich auch secundär aus der einen Form zur anderen entwickeln. Der letztere Entwickelungsvorgang tritt aus dem Grunde so leicht ein, weil die Cutis so stark gespannt ist, und weil die Entzündung so häufig unter dicken Callositäten gelagert ist.

Die tiefen Hohlhandphlegmonen verlaufen meist mit den ausgeprägtesten, sowohl localen als allgemeinen Symptomen. Es befindet sich in der Hohlhand an der betreffenden Stelle eine weniger ausgeprägte Infiltration als eine durch die grosse Spannung bedingte heftige Schmerzhaftigkeit. Gleichfalls ist in der Hohlhand die Röthung sehr wenig ausgesprochen; die geringe Prägnanz dieser beiden Symptome, der Schwellung und Röthung, welche sonst bei den Entzündungen nie zu fehlen pflegen, ist durch das Bestehen der Callosität und die feste Vereinigung der Haut mit der Fascia palmaris erklärt. Im Anfangsstadium entdeckt man daher in der Hohlhand bei genauer Palpation nur eine intensive Schmerzhaftigkeit, welche an eine bestimmte Stelle gebunden ist. Das Zusammentreffen dieser Schmerzhaftigkeit mit dem Prädilectionsorte, das Voraufgehen der früher erwähnten Noxen sichern in diesem Stadium schon die Diagnosis.

Es entsteht durch die grosse Spannung in der Vola manus sehr oft und sehr frühzeitig, noch ehe die Symptome in der Hohlhand ausgeprägt sind, auf dem Handrücken eine starke venöse Stauung, eine enorme Schwellung, eine intensive Röthung, so dass der Anfänger sich sehr leicht verführen lässt, das primäre Leiden auf den Handrücken zu verlegen.

Bei der Weiterentwickelung dieses Leidens wird allmählig unter fortdauernd zunehmender Schwellung am Handrücken auch das Hinderniss der Fascia palmaris überwunden. Die Furchen in der Hohlhand verstreichen, die normaliter bestehende Vertiefung in der Hohlhand wird ausgeglichen, die Haut wird jetzt glänzend, röthet sich, besonders an der Basis des Mittelfingers und wird endlich perforirt. Die Perforationsöffnung kann auch zuweilen am radialen oder ulnaren Rande der Hand liegen. Die Oeffnung in der Fascia ist meist sehr klein und zum Abflusse des Secretes nicht genügend.

Es ist sehr natürlich, dass der Eiter, ehe er diesen Weg zurückgelegt hat, auch oft andere Verbreitungsbahnen einschlägt und zwar nach den Seiten hin, wo weniger Widerstand geleistet wird, entweder zu den Sehnenscheiden des Flexor oder zwischen zwei Metacarpalknochen zum Handrücken hin. Es ist daher auch begreiflich, dass nach dieser Entzündung häufig Sehnenscheidenentzündungen, selbst manchmal partielle Necrosis eines Metacarpalknochens eintreten.

Die hohe Spannung, unter welcher das entzündliche Exsudat steht, erklärt auch ferner die grosse Schmerzhaftigkeit, die Stellung der Finger in schwacher Flexion und die ängstliche Vermeidung der Streckung derselben, sowie das hohe Fieber.

§. 2065. Behandlung. Wenn es bei irgend einem Leiden darauf ankommt, frühzeitig die Spannung durch eine Incision zu beheben, so ist es hier der Fall. Es wird indes gegen keine Vorschrift mehr gesündigt und zwar aus Furcht vor der Verletzung des Hohlhandbogens.

Vogt giebt eine schöne übersichtliche Zeichnung der Palma manus, welche ich hier eng anschliessend an die Worte von Vogt wiedergebe und verweise ich auf Fig. 284. Besonders wichtig ist die Daumenlinie. Dieselbe umkreist dem Ursprunge des Abductor pollic. brev. entsprechend den Daumenballen, sie beginnt an der radialen Prominenz des Os multang. maj. und endigt an der Basis des Zeigefingers, um sich daselbst mit der schrägen Hohlhandlinie zu vereinigen. Das Ende dieser Linie DL entspricht dem Carpometacarpalgelenke des Zeigefingers.

Der Kleinfingerballen wird nach unten durch die Prominenz des Os pisiforme begrenzt. Ans Os pisiforme setzt sich der Flexor carpi ulnaris und ans Os multang. maj. der Flexor carpi radialis an. Der radiale Rand dieser beiden Sehnen dient zur Orientirung bei der Aufsuchung der betreffenden Arterien, nicht nur am Vorderarme, sondern auch in der Hohlhand. In die Verlängerung des Randes des Flexor carpi ulnaris zur Basis des Ringfingers liegt die Art. ulnaris. Diese Linie wird Erbsenringfingerlinie genannt.

Die vom Os multang. zur Basis des Zeigefingers hinziehende Daumenlinie trifft die Art. radialis am Uebergangstheile des zweiten Drittels der Daumenlinie zum dritten.

Die Art. digitales verlaufen anfänglich in dem Spatium inteross. und theilen sich gabelig an den Commissuren der Finger.

Wenn wir daher bei Incisionen auf diese anatomischen Verhältnisse achten, so ist eine Verletzung der Gefässe nicht gut möglich. An dem Daumen und Kleinfingerballen ist's geboten, sich ausserhalb der Verlängerung des Flexor carpi ulnaris resp. radialis zu halten. In der Gegend der Metacarpalköpfchen muss man die Mittellinie des Fingers zur Incision benutzen. Hat man eine Incision in der Gegend des Hohlhandbogens zu machen, so empfiehlt es sich, zuerst eine flache Incision durch die Haut zu machen bis auf die Fascia palmaris, und dann eine kleine Oeffnung in der letzteren anzulegen und dieselbe mit den Branchen einer Kornzange zu erweitern. Die Wundhöhle muss ordentlich drainirt und mit 5%iger Carbolsäure gehörig ausgespritzt werden.

Die Behandlung fällt im Uebrigen zusammen mit dem Panaritium subcutaneum. Auch in diesen Fällen empfiehlt sich sehr die verticale Suspension zumal für den Fall, dass ein kleines Gefäss verletzt sein sollte.

Panaritium tendinosum, Tendovaginitis acuta purulenta.

§. 2066. Die Entzündung der Sehnenscheide entsteht entweder primär durch eine kleine Stichverletzung, resp. breite offene Wunde der Sehnenscheide, oder sie tritt im Gefolge des oben schon erwähnten Panaritium subcutaneum oder einer primären Gelenkeiterung, resp.

Periostitis auf; sie ist natürlich stets die Consequenz eines Trauma und einer folgenden Infection.

Am häufigsten kommt dieselbe jedoch secundär durch Fortpflanzung der subcutanen Phlegmone auf die Sehnenscheide zur Entwickelung. Bei einer subcutanen Phlegmone des Nagelgliedes kann nicht gut eine eitrige Sehnenscheidenentzündung entstehen, weil die Sehne daselbst keine Scheide besitzt. Es entsteht hier meist Periostitis und Necrosis der ersten Phalanx.

Die Sehnenscheide begünstigt durch ihre anatomische Beschaffenheit ganz besonders die Aufnahme und Weiterverbreitung des Secretes. Während die subcutane Phlegmone bis dahin die Neigung hatte, sich in die Tiefe und langsam auszudehnen, erlangt der Eiter und resp. das Secret jetzt, sobald es in die Sehnenscheide eingedrungen ist, eine rasche Verbreitung in der Länge, entlang der Sehne. Es entsteht dementsprechend eine Röthung und Schmerzhaftigkeit an der ganzen Volarseite des Fingers. Die Grenze für die Ausbreitung nach oben ist meist gegeben durch die anatomische Barrière.

Die Sehnenscheiden der drei mittleren Finger finden ihre Begrenzung an den Köpfchen der Metacarpi, während diejenigen des kleinen Fingers und des Daumens frei mit dem grossen Schleimbeutel des Handgelenkes in Verbindung stehen und sich rasch bis in den Schleimbeutel ausdehnen. Für den kleinen Finger besteht zuweilen eine Ausnahme von dieser Regel und zwar so, dass die Sehnenscheide des kleinen Fingers nicht mit dem Schleimbeutel in Verbindung steht. Wenn sich daher an einem Punkte der Sehne des zweiten, dritten oder vierten Fingers eine Phlegmone einstellt, so verbreitet dieselbe sich auch gleich an dem betreffenden Finger direct bis zu den Metacarpalköpfchen, während sie sich an den beiden anderen gleich bis zum grossen carpalen Schleimbeutel und selbst bis zum Vorderarm hin ausdehnt.

Für gewöhnlich wird die Phlegmone bei den drei Mittelfingern durch die Scheidewand aufgehalten und greift nicht auf den Carpalschleimbeutel über. Der Eiter verbreitet sich eher durch die in der Palma manus divergirenden seitlichen Faserzüge der Palmarfascie auf das Unterhautzellgewebe der ganzen volaren Fläche der Haut. In diesem Zeitmoment tritt auch zuweilen der Eiter in die benachbarte Sehnenscheide ein.

Die Phlegmone lässt sich indes nicht stets durch die gegebenen Schranken aufhalten, sondern greift auch zuweilen über das Ende der Sehnenscheide hinaus weiter nach oben, und pflanzt sich auf den carpalen Schleimbeutel fort, sie wandert nämlich entlang dem paratendinösen Gewebe nach oben und greift zuletzt von hier aus auf den Schleimbeutel über. Die Lymphbahnen in den Scheidewänden dienen gleichfalls oft zur Fortleitung des Eiters. In den Sehnenscheiden des kleinen Fingers und des Daumens geht die Ausdehnung jedoch, wie erwähnt, direct bis zum carpalen Schleimbeutel und in demselben bis oberhalb zum Vorderarm rasch von Statten. Das Gleiche kann in den Ausnahmefällen des bestehenden directen Zusammenhanges zwischen dem Schleimbeutel und der Sehnenscheide auch von einem der drei erwähnten Finger aus rasch eintreten. Am regelmässigsten und raschesten wird der Carpalschleimbeutel vom Daumen aus afficirt,

während am kleinen Finger die Affection zuweilen ausbleibt. Sobald wie der Schleimbeutel auf dem einen oder anderen Wege afficirt ist, so schreitet die Entzündung rasch bis oberhalb des Lig. carpi volare.

Die Entzündung ist bei dieser Entwickelung also nicht stets an die Sehnenscheide gebunden, sie kann auch quer durch die Wand des Schleimbeutels auf den letzteren vom paratendinösen Gewebe übergreifen, z. B. bei einer subfascialen und paratendinösen Phlegmone der Hohlhand oder des Vorderarmes und umgekehrt vom Schleimbeutel auf die benachbarten Gewebe. Es ist daher auch einleuchtend, wie auf diesem Wege auch von einer Sehnenscheide benachbarte Sehnenscheiden mit afficirt werden, so dass sich also ein benachbarter Finger mit an dem Processe betheiligt.

Letzteres tritt besonders gerne, wie wir oben schon erwähnt haben, bei Phlegmonen der Sehnenscheiden in der Gegend der Metacarpalköpfchen ein; die Entzündung dringt hier quer durch die Faserzüge der Fascia palmaris hindurch und greift zuletzt auf die benachbarte Sehne über.

Das obere Ende des Schleimbeutels wird gleichfalls bei fortdauernd schlechtem Verlaufe bald überschritten, und es entsteht dann eine eitrige Entzündung des paramuskulären Bindegewebes des Vorderarmes. Der Eiter erhält dann in den Fascialräumen eine äusserst rasche Ausbreitung bis zum Ellenbogengelenke hinauf.

Bei einer eitrigen Entzündung der Sehnenscheide betheiligt sich auch nachher die Sehne an derselben.

Im Allgemeinen nimmt die Sehne erst sehr spät an der Entzündung Theil; es ist sogar möglich, dass in den Fällen, wo die Infection keine sehr intensive war und der Verlauf durch eine frühzeitige Incision abgekürzt wurde, die Entzündung der Sehnenscheide zurückgeht, ohne dass eine wesentliche Veränderung um die Sehne herum statt hat. Es tritt nur in Folge der Entzündung des paratendinösen Gewebes eine begrenzte, vielleicht auch diffuse Synechie der Sehne mit den Sehnenscheiden etc. ein.

Wenn die Eiterung indes eine lang andauernde und sehr intensive ist, so betheiligt sich auch das sparsame Bindegewebe, welches die einzelnen derben Sehnenfasern mit einander verbindet, an der Entzündung. Es kommt dann zu einer mehr weniger ausgedehnten Necrosis und Abstossung des Sehnengewebes; letztere wird von dem entzündeten Bindegewebe der Sehnensubstanz selbst eingeleitet. An der Grenze der Necrosis findet sich gewöhnlich eine stärkere Granulationsentwickelung, welche die Sehne abstösst. Die Abstossung der necrotischen Sehne hat der Krankheit bei den Laien den Namen „Wurm“ gegeben. Eine andere Erklärung sagt, dass der Name von dem Herumwandern der subcutanen Entzündung um den Nagelfalz hergenommen sei.

An Stelle der ausgefallenen Sehne füllt Granulationsgewebe die Sehnenscheide aus. Es verwachsen die Sehnenscheide und das neugebildete Bindegewebe mit einander und führen nachträglich durch die Retraction des Narbengewebes zur Contractur.

Es muss hier noch hervorgehoben werden, dass eigentlich erst das Uebergreifen der Sehnenscheidenentzündung auf das benachbarte Gewebe das Bild einer Phlegmone vervollständigt. Dieselbe beschränkt

sich dann nicht mehr auf die Sehnenscheide, sondern dehnt sich nach allen Richtungen hin aus, auf das paratendinöse und subcutane Gewebe der Vola manus und weiterhin von der volaren Seite des Fingers auf das Dorsum der Finger, sowohl wie der Hand.

Die Eiterung kann sich auch selbst auf das Periost, auf das benachbarte Finger- und selbst Handgelenk ausdehnen.

Bei der eitrigen Tendovaginitis ist der betreffende Finger an der volaren Seite stark geschwollen, höchst schmerzhaft. Das Dorsum der Finger schwillt ebenfalls sehr stark und sehr frühzeitig an. Bei der weiteren Ausdehnung wird die Vola manus vorgetrieben. Die Finger stehen steif und in flacher Flexion; die geringste Streckung der Finger ruft den heftigsten Schmerz hervor.

Die Temperatursteigerung ist oft eine grosse, nachher treten sogar Schüttelfröste ein, und ist Patient nicht nur der Gefahr des dauernden, functionellen Verlustes des betreffenden Fingers und event. der Hand, sondern auch desjenigen des Gliedes selbst und sogar des Lebens ausgesetzt; letzteres ist durch acute und chronische Sepsis gefährdet.

Wenn die Kunst nicht eingreift, wandert der Eiter den oben bezeichneten Weg weiter. Es entleert sich der Eiter allerdings nachher zuerst an der volaren Fläche des Fingers, dann der Hohlhand; er schafft sich dann oft selbst Fistelöffnungen oberhalb des Lig. carpi volare prop., indes ist die Entleerung des Eiters meist nicht genügend, um eine wesentliche Entspannung in der Sehnenscheide hervorzurufen und die Wanderung des Eiters nach oben zu hindern.

§. 2067. Die Behandlung des Panaritium tendinosum kann ebenfalls nicht früh genug eine operative sein.

Ich habe den Grundsatz, bei jeder Sehnenscheidenentzündung von vornherein den Kranken zu chloroformiren und geräumige Incisionen zu machen. In der Narcosis muss man aufs Genaueste die Ausdehnung der Phlegmone festsetzen, und nicht eher aufhören, als bis alle Taschen durch grosse lange Incisionen hinlänglich blossgelegt sind.

Es muss hierbei Grundsatz sein, lieber eine Incision zu viel und zu gross zu machen, als eine Infiltration unberücksichtigt zu lassen oder vielleicht auf ein secundäres Oedem zu schieben.

Auf jeden Fall ist es geboten, an beiden Enden des Sackes resp. Scheidenkanales der Sehnen, z. B. bei einer Sehnenscheidenentzündung, welche auf einen Finger begrenzt ist, z. B. auf den Mittelfinger, in der Gegend des Metacarpusköpfchens und an der Mittelphalanx eine Incision anzulegen und ein Drainrohr einzuführen. Wenn die Eiterung eine etwas ausgedehnte ist, so kann es sogar geboten sein, den ganzen Kanal blosszulegen. Ich gebe letzterem heute bei irgend heftiger Entzündung fast stets den Vorzug, weil mit dem besseren Abflusse des Secretes die Ernährung der Sehne weit eher gesichert wird.

Bei der Affection des Zwerchfellsackes des Handgelenkes muss man gleichfalls sehr frühzeitig eingreifen und an beiden Enden in der Vola und am Vorderarme incidiren; noch besser ist es, bei intensiver Entzündung den ganzen Sack blosszulegen.

Es dauert, besonders oberhalb des Lig. carpi volare, sehr lange,

ehe die Fluctuation nachzuweisen, und wenn letzteres der Fall ist, so ist das obere Ende des Sehnensackes meist schon durchbrochen, so dass der Eiter schon eine grosse Verbreitung zwischen den Sehnen und Muskeln des Vorderarmes gefunden hat. Ehe dies eintritt, besteht schon Tage lang ein leichtes Oedem und eine Schmerzhaftigkeit oberhalb des Lig. carpi volare proprium, welche mit Sicherheit die Betheiligung des oberen Blindsackes, des Zwerchfellsackes und die Nothwendigkeit der Incision anzeigen.

Seitdem ich in dieser Weise vorgehe, bin ich nicht mehr gezwungen gewesen, wie es früher häufig der Fall war, den Patienten mehrmaligen Operationen zu unterwerfen.

Speciell bedarf der Schleimbeutel in der Vola manus einer genaueren Berücksichtigung.

Wenn die Anschwellung bis an die untere Grenze des Lig. carpi volare vorgedrungen und die Hohlhand etwas verstrichen ist, so darf man nicht mehr daran zweifeln, dass auch schon Secret in dem Sacke selbst bis oberhalb des Ligaments vorhanden ist. Es fehlt allerdings hierbei sehr oft noch oberhalb des Ligamentes die Infiltration und das secundäre Oedem resp. die Fluctuation, und trotzdem findet man nach der Eröffnung in dem oberen Ende des Schleimbeutelsackes schon stauendes Secret.

Daher führe ich stets von einer in der Vola manus angelegten Incision aus eine feste Steinsonde oder noch besser eine etwas stärker gebogene Kornzange in den Sack ein und hinter dem Lig. carpi volare weg bis in das obere Sackende durch, lege auf die Spitze der Kornzange eine Incision an und führe nachträglich unterhalb des Ligamentes ein Drainrohr durch.

Versäumt man die Beobachtung dieser Vorschrift und will man warten, bis eine Fluctuation oberhalb des Ligamentes besteht, so wird man sehr oft zu einer Zeit operiren, wenn der Eiter schon in die Fascialräume zwischen den Muskeln eingetreten ist, womit die Eindämmung der Eiterung an Schwierigkeit zunimmt und wobei die Sehnen oft schon necrotisch sind.

In diesem Falle muss man äusserst geräumige Schnitte am Vorderarm zwischen den einzelnen Muskelschichten anlegen und dem Eiter in allen Buchten nachwandern, wie wir dies früher erwähnt haben.

Das souveräne Mittel liegt also bei der eitrigen Sehnenscheidenentzündung in der frühzeitigen, ausgiebigen Incision aller Infiltrationen entlang der Sehnenscheide, soweit sie occupirt ist.

Bei der Nachbehandlung solch ausgeprägter Phlegmonen ist es stets geboten, den Fingern eine schwach gebeugte Stellung zu geben, damit, für den Fall die Flexionsfähigkeit des Fingers verloren geht, die Stellung des steifen Fingers bei der Arbeit eine möglichst wenig störende ist.

Bei der Exfoliation einer Sehne und sicherer Aussicht auf complete Steifheit des Fingers ist die Amputation geboten, wofern es sich nicht um den Daumen oder Zeigefinger handelt.

Die Amputation ist um so eher geboten, als während der noch bestehenden Entzündung die Eiterung bei weiterer Ausdehnung event. den benachbarten wichtigeren Finger gefährdet.

Panaritium periostale sive Phalangealostitis.

§. 2068. Die Entzündung des Periostes entsteht entweder primär nach Verletzung des Knochens oder des Gelenkes oder auch secundär als Folge des Panaritium cutaneum resp. tendinosum.

Dieselbe kommt am häufigsten an der Nagelphalanx vor und entsteht hier als Folge des subcutanen Panaritium, weil der Eiter, wie wir dies früher erwähnten, durch die senkrechten Bindegewebsfasern direct bis auf den Knochen geleitet wird. Die Sehne kann hier wegen Mangels einer Scheide nicht leicht als Bindeglied zwischen der Periostitis und der Phlegmone auftreten. An der ersten und zweiten Phalanx tritt die Periostitis meist als Folge einer ausgedehnten Phalangealtendovaginitis oder seltener der Gelenkeiterung auf. An der letzten Phalanx entsteht dieselbe auch oft primär als Folge eines tiefgehenden Stiches und Quetschung, insofern die Quetschung und Verletzung bis aufs Periost vordrang.

Der Schmerz ist bei primärer Periostitis ein bohrender, welcher nicht, wie beim subcutanen Panaritium, auf eine bestimmte Stelle beschränkt ist, sondern die ganze Phalanx einnimmt. Es tritt hierbei frühzeitig eine Schwellung und Röthung am Dorsum, sowie überhaupt der ganzen Phalanx ein. Es erfolgt rasch Eiterung, welche meist auf die dritte Phalanx beschränkt bleibt und zuweilen aufs nächste Gelenk, selten auf die zweite Phalanx übergreift.

So lange der Eiter noch nicht durchgebrochen hat, ist der Finger äusserst schmerzhaft. Mit dem Durchbruche lässt der Schmerz bedeutend nach, und es bleibt eine Fistel zurück, durch welche man auf den entblössten Knochen gelangt. Die lange Dauer des Leidens, das lange Bestehen der eiternden Fistel deuten auf die Betheiligung des Periostes und des Knochens hin, worüber ausserdem natürlich noch die Sonde Aufschluss gibt.

Eine differentielle Diagnosis zwischen dem Panaritium periostale und Panaritium tendinosum der übrigen Phalangen lässt sich selten führen. Im acuten Stadium ist dieselbe, sobald die Periostitis mit dem Panaritium tendinosum gepaart ist, höchst selten zu stellen, weil die Periostitis von der Phlegmone des umgebenden Gewebes überdeckt wird.

Erst nachträglich, wenn die Entzündung sich begrenzt hat, ist die Diagnosis leichter. Es ist allerdings nicht zu leugnen, dass man mit dieser Frage sehr häufig vom Patienten behelligt wird, und es gebietet uns die Klugheit, das Befallensein und das secundäre Abstossen des Knochens als möglich event. als wahrscheinlich hinzustellen, sobald die Schmerzhaftigkeit eine ausserordentlich grosse, die Temperatur eine sehr hohe, der Verlauf ein protrahirter ist, die Anschwellung um den ganzen Knochen herumgeht.

Bei bestehender Fistel gibt die Sonde Aufschluss.

Beim primären Ausgange des Panaritium vom Knochen ist die Diagnosis leichter und hauptsächlich durch die scharfe Begrenzung und das Gebundensein an die betreffende Phalanx, durch die äusserst grosse Schmerzhaftigkeit in der Tiefe, durch den tief bohrenden Schmerz im Gegensatze zu der noch geringen Ausdehnung der phlegmonösen Schwellung, durch die nachträgliche allseitige, den ganzen Knochen

umgebende Infiltration, durch die frühzeitige Schwellung am Dorsum des Fingers gegeben.

Die Schmerzhaftigkeit hat bei der Periostitis der dritten Phalanx auch noch im Gegensatze zur subcutanen Phlegmone die characteristische Eigenthümlichkeit, dass dieselbe sich auf die ganze Phalanx ausdehnt, während sie bei der subcutanen Phalangitis anfänglich auf einen Punkt begrenzt ist oder höchstens die Volarfläche des Fingers in grösserer Ausdehnung occupirt.

Die Tendovaginitis ist ausgezeichnet durch die Ausdehnung entlang dem ganzen Finger, durch das Ueberspringen der Gelenke.

Der Verlauf ist bei der Periostitis ein sehr langwieriger und nimmt 1—2 Monate für die vordere Phalanx in Anspruch. Die Necrosis dehnt sich bei der primären Periostitis meist auf die ganze Phalanx aus, während sie bei der secundären als Folge des Panaritium tendinosum meist eine oberflächliche und begrenzte ist.

§. 2069. Behandlung. Es ist ebenfalls bei dieser Krankheit geboten, recht früh eine Incision zu machen, die Knochenwunde zu drainiren und einen antiseptischen Verband anzulegen; je später incidirt wird, um so eher wird die Sehnenscheide, das benachbarte Gelenk betheiligt, um so ausgedehnter ist die Necrosis des Knochens.

Sobald der necrotische Splitter sich abgestossen hat, ist's geboten, denselben zu entfernen.

Die frühzeitige Resection wurde bisheran nicht empfohlen, damit der Abstossungsprocess sich vollende und sich das Periost möglichst verdicke. Das Periost der Phalangen hat allerdings sehr wenig Neigung zur Reproduction von Knochen, und es empfiehlt sich daher, bei einer totalen Necrosis zur Unterstützung der Bildung einer Knochenlade den necrotischen Splitter lange in der Wundhöhle zurückzulassen.

In letzter Zeit habe ich nicht nur stets frühzeitig incidirt, sondern auch gleichzeitig den Knochen, so weit er entblösst war, mit einem scharfen Meissel abgemeisselt. Hierbei ist's mir stets gelungen, den Process zu coupiren, die Ostitis zu begrenzen und die Phalanx zu erhalten, so dass ich glaube, dies Verfahren stets befolgen zu müssen.

Wenn mehrere Phalangen ergriffen sind oder eine ausgedehnte Tendovaginitis besteht, so ist eine Erhaltung des Gliedes ohne totale Steifigkeit des Fingers nicht mehr möglich.

Bei der Entscheidung dieser Frage muss indes auch der Werth des Fingers berücksichtigt werden, bei dem Daumen und Zeigefinger muss die Conservirung selbst bei der Aussicht auf einen steifen Finger bis aufs Aeusserste getrieben werden, während bei den übrigen, minder wichtigen Fingern die conservative Chirurgie sehr leicht durch die Entwickelung von accidentellen Krankheiten und Uebergreifen auf die benachbarten wichtigeren und noch gesunden Finger gefährlich werden kann und deshalb die frühzeitige Amputation indicirt ist.

Bei der Nachbehandlung aller dieser Leiden empfiehlt es sich sehr, die Suspension nach v. Volkmann in Anwendung zu ziehen.

Panaritium articulare sive Phalangealarthritis.

§. 2070. Die Entzündungen der Fingergelenke entstehen meist durch ein Trauma, durch eine Stich-, Schnitt-, Hiebverletzung oder durch eine Luxation und complicirte Fractur. Besonders gerne entsteht die eitrige Gelenkentzündung nach minimalen Verletzungen desselben, z. B. durch einen Stahlfederstich etc.

Die primären Verletzungen sind oft so gering, dass sie dem Kranken entgehen. Das Panaritium articulare kann sich auch secundär zu einem Panaritium cutan., tendinosum oder periostale gesellen. Umgekehrt führt die traumatische eitrige Fingergelenkentzündung secundär leicht zum Panaritium tendinosum oder periostale und allen ihren Consequenzen, zur Verkrüppelung des Fingers und der Hand. Dieselben können secundär die Existenz des Fingers, der Extremität und sogar des ganzen Organismus gefährden.

Die Vereiterung der Sehnenscheiden tritt besonders gerne nachträglich dann auf, wenn nicht frühzeitig für eine ausgiebige Eröffnung und Drainirung des Gelenkes Sorge getragen wird.

Die Verletzungen des Fingergelenks nehmen bei einer correct durchgeführten antiseptischen Behandlungsmethode einen günstigen Verlauf selbst mit Erhaltung der Beweglichkeit. Wenn indes eine Eiterung eintritt, so hat man alle Folgen der Gelenkentzündung zu gewärtigen.

§. 2071. Symptome. Die primär eitrige Gelenkentzündung ist gekennzeichnet durch die grosse Schmerzhaftigkeit des Gelenkes, besonders bei der geringsten Bewegung desselben. Die Gegend des Gelenkes ist stark infiltrirt, die Anschwellung reicht beiderseits nach oben und nach unten weit auf die anstossende Phalanx; so lange die Entzündung indes auf das Gelenk beschränkt bleibt, ist dasselbe begrenzt, cylindrisch aufgetrieben.

Das Gelenk ist oft relativ wenig geschwollen, indes bei Druck und bei Bewegung, besonders bei seitlicher Abduction sehr schmerzhaft; der Finger stellt sich meist in schwache Flexion. Ein sehr wichtiges Zeichen ist selbst schon im Beginn der Entzündung die Möglichkeit der Seitenbewegung des abfallenden Fingertheiles als Folge der Lockerung der seitlichen Gelenkbänder. Bei längerem Bestehen des Leidens erlaubt der Finger eine stärkere Seitenbewegung und fühlt man bei den Bewegungen als Andeutung der Knorpelusur ein sanftes Crepitiren oder ein Klappen der Gelenkflächen.

In Ausnahmefällen hält sich die Gelenkentzündung in mässigen Schranken und führt nur zu einem serösen Ergusse. Zuweilen kann dieselbe auch chronisch werden.

Im Allgemeinen ist die Prognosis in Bezug auf das Leben eine äusserst günstige; indes kann auch nach einer eitrigen Entzündung eines Interphalangealgelenkes Tod durch Pyämie eintreten.

Wenn die Entzündung etwas heftig verläuft, so tritt gerne eine Betheiligung der Sehnenscheiden mit allen ihren Consequenzen der Gebrauchsunfähigkeit des Fingers, selbst der Hand ein. Ankylosis des Fingergelenks tritt nach der eitrigen Entzündung des Gelenks, wofern nicht operativ vorgegangen wird, fast ausnahmslos ein.

§. 2072. Behandlung. Die Verletzung des Fingergelenkes verlangt zur Verhütung der eitrigen Entzündung a) die genaue Durchführung der antiseptischen Behandlungsmethode, b) die Ruhigstellung der Finger, c) die permanente Extension, wie wir dies bei den Verletzungen der Hand erwähnt.

Sobald eine eitrige Entzündung des Gelenkes eingetreten ist, so sind wir wiederum nach den allgemein aufgestellten Principien der Behandlung zur frühzeitigen Entleerung des Eiters durch lange Incisionen verpflichtet.

Hierbei muss das Gelenk mit 5%iger Carbollösung ausgespült und dann drainirt und extendirt werden.

Wenn indes schon eine Usur der Knorpelfläche besteht, so genügt die einfache Drainirung allein nicht mehr, weil die Gelenktheile zu fest auf einander stehen. Die ohnedies gespannten Seitenbänder sind durch entzündliche Infiltration noch straffer gespannt, pressen die Gelenkenden noch mehr gegen einander, was um so gefährlicher ist, weil die Gelenkknorpel geschwellt und entzündet sind. Um hier eine wirksame Drainirung zu gestatten, müssen die Gelenkenden resecirt werden. Nach meinen heutigen Erfahrungen gehe ich indes noch einen Schritt weiter, behaupte, dass bei jeder Entzündung des Gelenkes schon von Anfang an die Resection indicirt und die einfache Drainirung meist ohne Wirkung ist.

Es genügt die Entfernung eines einzigen Gelenkendes, weil mit demselben das andere auch entlastet und die ordentliche Drainirung ermöglicht wird.

In diesen Fällen ist's gleichfalls geboten, wie ich mich überzeugt habe, die permanente Extension in Anwendung zu ziehen, weil durch dieselbe die exacte Drainirung und die regelrechte Stellung der Gelenktheile zu einander am sichersten erzielt wird. Es müssen die Heftpflasterstreifen natürlich das Gelenk nach oben weit überragen.

Wenn die Knochenaffection eine zu ausgedehnte ist, so kann die Resection zur Erzielung eines beweglichen Gelenkes nicht leicht mehr in Frage kommen, indes wohl zur Besserung der Drainirungsverhältnisse und zur Heilung der Gelenkaffection. Das Gleiche gilt auch von der Complication mit der Periostitis und der Sehnenscheidenentzündung, weil hierbei höchst wahrscheinlich Ankylosis das Resultat der Heilung sein wird. Hierbei sind die gleichen Grundsätze zur Entscheidung der Frage, ob der Finger erhalten werden soll oder nicht, giltig, welche bei der Tendovaginitis erwähnt wurden.

Resection der Metacarpi und der Fingergelenke.

§. 2073. Die Resection der Metacarpalknochen kommt selten und zwar wegen traumatischer Entzündung, Periostitis, bei ausgedehnter Necrosis oder Splitterung zur Ausführung.

Ich bin einige Male in der Lage gewesen, nach einer totalen Zerschmetterung z. B. des dritten Metacarpalknochens mit ausgedehnter Necrosis desselben den ganzen Knochen mit Erfolg reseciren zu müssen.

Im Allgemeinen beschränkt sich die Resection auf die Ausdehnung der Splitterung, der Necrosis, so dass die Totalresection selten ausgeführt wird.

Die Resection wird am besten von einem durch die Haut des Rückens gehenden Längsschnitt zwischen dem radialen und ulnaren Seitenrande der entsprechenden Strecksehnen ausgeführt.

Derselbe verläuft von der Basis des betreffenden Metacarpus bis zum Köpfchen; hierauf werden die Sehnen mit stumpfen Haken zur Seite gehalten, das Periost wird von dem über den Rücken des Metacarpalknochens geführten Längsschnitte aus abgelöst. Hierauf löst man das Köpfchen des Metacarpophalangealgelenkes aus seiner Gelenkverbindung heraus. Alsdann zieht man den Metacarpalknochen nach aussen und schreitet vom Köpfchen aus gegen die Basis des Knochens mit der Ablösung des Periostes nach oben vor. Wenn die Basis nicht erkrankt ist, so empfiehlt es sich, dieselbe zurückzulassen, damit nicht die nebenanliegenden Carpometacarpalgelenke eröffnet werden. Dasselbe gilt in specie vom dritten Metacarpus, weil event. gleichzeitig das Mediocarpalgelenk durch die Communication mit dem entsprechenden Abschnitte des Carpometacarpalgelenkes afficirt werden könnte.

Die Hand wird am besten zur effectvollen Drainirung in Supination gestellt. Der Finger muss permanent extendiren, damit eine möglichst geringe Verkürzung entsteht.

Resection der Fingergelenke.

§. 2074. Die Resection der Fingergelenke ist indicirt, wenn eine Gelenkeiterung als Folge einer Verletzung entstanden ist. Hueter empfiehlt sie sogar nach jeder Verletzung, wenn eine Gelenkeiterung droht, wenn die periarticuläre Phlegmone beginnt und sich durch Anschwellung und Röthung des ganzen Gelenks documentirt.

Die Möglichkeit der seitlichen Ab- und Adduction des Fingers ist ein Zeichen der bestehenden Gelenkeiterung oder der Granulationsbildung in dem Gelenke. Im ersten Falle liegt die Gefahr sehr nahe, dass sich eine Perforation der Sehnenscheide mit allen ihren Consequenzen einstellt.

Durch die Resection des Gelenkes gelingt es stets, die Phlegmone gleich in ihrer Weiterentwickelung zu inhibiren und die Entstehung der eitrigen Sehnenscheidenentzündung zu verhindern.

Die zweite Indication ist gegeben bei schon vollständig entwickelter Gelenkeiterung, sei es als Folge eines Trauma oder einer eitrigen Sehnenscheidenentzündung oder granulösen Gelenkentzündung. Die Resection vermag in diesen Fällen nicht nur die Gelenkeiterung rasch durch den guten Abfluss des Secretes zur Heilung zu führen, weil hierdurch die Drainirung des Gelenkes möglich ist, sondern auch oft noch die Function des Gelenkes zu erhalten.

Bei der letzten Indication ist zu berücksichtigen, ob die Sehnenscheidenentzündung eine sehr intensive ist und ob die Hoffnung der Erhaltung der Sehnenfunction noch besteht.

In den Fällen, wo sich ein Stück Sehne exfoliirt hat, oder dieselbe in der Wunde necrotisch bloss liegt, oder wo die Eiterung entlang der Sehne weit hinaufgestiegen ist und das afficirte Gelenk nach oben weit überschritten hat, hat man keine Aussicht auf die Erhaltung

der Function der Sehne und es würde somit auch die Erhaltung eines beweglichen Gelenkes illusorisch sein. Indes ist auch selbst hier noch die Resection zur Erzielung einer besseren Drainirung am Platze.

Es muss hier noch bezüglich der zweiten Indication nachgeholt werden, dass in den Fällen, wo die Gelenkenden weit nach unten und oben entblösst sind, wo eine ausgedehnte Periostitis und Necrosis der Phalanxdiaphysis die Gelenkeiterung begleitet, ebenfalls wenig Aussicht vorhanden ist, ein normal functionirendes, bewegliches Gelenk zu erzielen.

Die dritte Indication ist gegeben bei bestehender Ankylosis.

Wenn eine solche Ankylosis besteht, so würde man nur dann noch die Resection machen können, wenn entweder die Sehnenscheidenentzündung eine sehr geringfügige war oder eine solche gar nicht bestanden hatte.

Bei bestehender Ankylosis ist die Resection um so eher indicirt, je wichtiger der betreffende Finger ist, z. B. am Daumen und Zeigefinger; indes gewinnen auch die übrigen Finger je nach der technischen Beschäftigung des betreffenden Trägers und entsprechend der Annäherung an den Daumen beim Verluste des Zeigefingers an Wichtigkeit.

Die Resection der Phalangealgelenke muss natürlich subperiostal und subsynovial ausgeführt werden; das Periost und zumal die seitlichen Gelenkbänder müssen in continuo erhalten bleiben. Ferner soll man möglichst die Sehnen, Sehnenscheiden und Nerven schonen. Zu diesem Zwecke legt Hueter auf der Dorsalseite zwischen dem radialen resp. ulnaren Rande der Strecksehnen einerseits und dem entsprechenden Seitenrande des Fingers andererseits einen Längsschnitt an, welcher direct bis auf den Knochen vordringt.

Man löst nun zuerst das betreffende Seitenband nach unten und oben ab und schiebt das Elevatorium zwischen demselben und den Gelenkknochen ein, um mit der Ablösung der Gelenkbänder, der Kapsel in continuo mit dem Perioste nach der Seite hin vor und hinter dem Gelenke vorzuschreiten. Sobald die Lig. lateralia abgelöst sind, so gelingt es meist leicht, das untere Ende der centralen Phalanx resp. des Metacarpus zu luxiren und mit einer schmalen Listonschen Zange zu decapitiren. Wenn es nur etwa möglich ist, lässt man die concave Basis der Phalanx zurück; dieselbe ist schwieriger zu entfernen, weil sich an derselben die Sehnen ansetzen. Die Resection der Basis der Phalanx ist nur dann geboten, wenn sie durch die Verletzung gesplittert oder wenn sie necrotisch ist.

Es ist nach der partiellen Resection und bei der Anwendung der permanenten Extension kein Schlottergelenk und keine Ankylosis zu befürchten.

Die Nachbehandlung ist natürlich eine streng antiseptische.

Resection der Phalangen.

§. 2075. Die Totalresection kommt nach einer eitrigen Gelenkentzündung oder Periostitis zur Ausführung, wenn die ganze Phalanx necrotisch oder cariös geworden ist; im entgegengesetzten Falle ist

die longitudinale oder quere partielle Resection je nach der Ausdehnung der Necrosis und Caries nöthig.

Leider hat das Periost der Phalangen eine sehr geringe Neigung zur Knochenneubildung.

Auf jeden Fall ist's daher räthlich, die Extraction der necrotischen Phalanx, zumal an der Mittel- und Basalphalanx möglichst weit hinauszuschieben, um wenigstens einige Stütze für den Finger zu erlangen, für den Fall nicht amputirt werden darf.

Es ist hierbei auch noch immer möglich, dass die Necrosis trotz der bedeutenden Periostablösung nicht die ganze Phalanx befällt, so dass der Knochen noch zum Theil ernährt wird und conservirt werden kann. Letzteres ist um so eher zu erwarten, wenn man durch ordentliche Ableitung des Eiters, durch eine correcte Drainirung und durch die Einführung von Jodoform den Wundverlauf zu einem aseptischen umstimmt, so dass nachträglich die partielle Resection nachgeschickt werden kann.

Bei der Nagelphalanx ist dies nicht so wichtig, weil sich an derselben so wie so keine neue Knochenlade entwickelt und weil die nachherige Entstellung und Functionsstörung nicht so sehr in die Augen fällt; oft kann man indes auch noch, wie ich mehreremals sah, die partielle laterale Resection ausführen.

Es entsteht allerdings die Frage, ob man nicht bei der Necrosis der ersten oder zweiten Phalanx lieber die Amputation des Fingers machen solle, weil das schliessliche Resultat der langdauernden Behandlung oft nur eine starke Verkrüppelung des steifen Fingers ist und event. sogar noch wegen der Functionsstörung der benachbarten Finger die nachträgliche Amputation des betreffenden Fingers nöthig macht. Zweifellos ist im Allgemeinen in diesen Fällen die frühzeitige Amputation des Fingers der Conservirung vorzuziehen; indes bei besonders functionswichtigen Fingern kann man noch die Conservirung versuchen.

Bei der Necrosis der Nagelphalanx ist die frühzeitige Totalresection des betreffenden Knochens nöthig, sobald wie der ganze Knochen entblösst ist; bei geringer Ausdehnung der Periostitis ist die partielle Resection am Platze.

§. 2076. Ausführung der Operation. Zur Ausführung der Totalresection der dritten Phalanx wird ein hufeisenförmiger Schnitt entlang und parallel dem Nagelrande um die ganze Pulpa herumgeführt und alsdann der Splitter durch die weite Oeffnung entfernt.

Zur Resection einer Mittel- resp. Basalphalanx legt man den Schnitt natürlich im Gebiete der Phalanx selbst an dieselbe Stelle, welche für die Resection des Gelenkes bezeichnet worden ist. Event. muss man stets die partielle Resection statt der totalen ausführen.

Ich kann bezüglich der Totalresection der ersten und zweiten Phalanx wenig Günstiges referiren.

Exarticulatio manus und Amputatio antibrachii.

§. 2077. Die Amputation und Exarticulation der Hand ist indicirt bei totalen Zerschmetterungen oder Gangrän, resp. septischer Phlegmone der Hand und nach Sehnenscheidenentzündung.

Beide Operationen kommen vorzüglich bei den Verletzungen der Hand zur Anwendung und machen sich das Feld streitig.

Die Mortalität betrug im amerikanischen Kriege bei der Amputatio antibrachii 10,5 %, bei der Exarticulation der Hand 5,5 %.

Diese Operationen sind indicirt in den Fällen, wo die Erhaltung der Hand nicht mehr möglich ist. Es ergiebt sich aus der Statistik, dass schon der Indicatio vitalis halber der Exarticulation der Vorzug vor der Amputation gebührt.

Es kehrt also das gleiche, so oft beobachtete Verhältniss zurück, dass mit der Entfernung vom Herzen die günstige Prognosis der Exarticulation steigt. Wenn die Exarticulation im Radiocarpalgelenke noch auszuführen ist, so wird dieselbe auch schon aus dem Grunde der Amputation vorzuziehen sein, weil gleichzeitig die Pro- und Supination des Armes erhalten bleibt. Derselbe allgemeine Grundsatz hat, wiewohl uns hierfür die statistischen Zahlen fehlen, auch jedenfalls für die Amputationen resp. Exarticulationen in den Metacarpophalangeal-, in den Mediocarpal- und Carpometacarpalgelenken Giltigkeit.

Es ist daher auch hier der Grundsatz, sich nicht an eine typische Amputation zu binden und die Schnittlinie der Amputation absolut in eine bestimmte Ebene legen zu wollen, sondern die Amputationswunde oberhalb der Grenze, um es kurz und allgemein auszudrücken, des durch die Verletzung total Zerschmetterten resp. Inficirten zu legen.

Hierbei kann die Sägefläche der Amputation resp. die Ebene der Exarticulation in allen Durchschnittsebenen der Metacarpi und des Carpus gelagert sein; es kann dieselbe sogar in verschiedenem Niveau liegen, so dass z. B. die Exarticulation an der radialen Seite in der Höhe des Radiocarpalgelenkes liegt, während an der Ulnarseite diejenige der Amputation dem Metacarpus angehört.

Die Amputation in der radialen Hälfte combinirt mit der Exarticulation einer ulnaren Handhälfte im Handgelenke ist der totalen Entfernung der Hand durch die Exarticulation im Handgelenke vorzuziehen.

Es darf also nur entfernt werden, was mit Sicherheit der Necrosis anheimfällt.

Bei Entfernung der Hand wegen septischer Phlegmone wird die Sepsis vermittelst der Sehnenscheidenentzündung das Handgelenk schon weit überschritten haben, so dass meist die Amputation des Vorderarmes nöthig wird.

§. 2078. Operationsmethode. Bei der Exarticulation der Hand können alle Methoden zur Anwendung kommen: der Cirkelschnitt, der einfache und doppelte Lappenschnitt. Es hängt die Wahl für die eine oder andere Methode mehr von dem Zustande der Bedeckung, von der Ausdehnung der Verletzung und der Entzündung als vom Belieben des Chirurgen ab.

Wenn die Haut besonders am Rücken erhalten ist, so soll man von dort her den Lappen formiren und umgekehrt, wenn die Haut der Vola manus weiter nach unten zu unversehrt ist. Steigt die Verletzung beiderseits gleich weit hinauf, so würde man von jeder Seite einen Lappen hernehmen oder den Cirkelschnitt benutzen.

§. 2079. Cirkelschnitt. Bei der Bildung des Cirkelschnittes beginnt man den Schnitt am radialen Rande zwischen dem Os multangulum majus und dem Metacarpus pollicis und führt denselben quer über den Rücken. An der Vola manus muss der Cirkelschnitt etwas weiter nach oben in die Hautfurche fallen, welche die derbe Haut der Vola manus von der weichen und verschiebbaren des Vorderarmes scheidet. Hierauf wird die Hand in starke Flexion gestellt und die Haut durch flache Züge von der Fascia dorsalis bis zur Gegend der Styloidlinie lospräparirt. Alsdann dringt man, die Extensorensehnen quer durchschneidend, in das Radiocarpalgelenk ein. Sobald man hinter dem Carpus angelangt ist, hält man sich an dessen vordere Fläche und zieht die Hand, sobald man sich in der Höhe des volaren Schnittes befindet, wiederum in die Verlängerung des Vorderarmes. Letzteres geschieht, um die Sehnen anzuspannen und leichter durchtrennen zu können.

Der volare Lappen lässt sich im Gebiete des Lig. carpi volare proprium schwer formiren, weil die Haut fest mit demselben verwachsen ist.

Bei der Exarticulation des Handgelenkes ist's räthlich, nach Möglichkeit das Lig. triangulare zu schonen, weil hierdurch die Pro- und Supination erhalten bleibt.

Bei der Nachbehandlung muss man, je nachdem man der einen oder der andern Lappenbildung den Vorzug gegeben hat, stets darauf achten, dass der Abfluss des Secretes unbehindert ist, und dem entsprechend den Vorderarm entweder in Pro- oder Supination legen, damit das Secret stets gut abfliesst. Hiervon kann man Abstand nehmen bei der Behandlung unter dem Blutschorfe.

Amputatio antibrachii.

§. 2080. Die Amputationsmethode ist hier gerade wie bei der Exarticulatio manus von der Ausdehnung der Verletzung, resp. der Erkrankung abhängig.

Im Allgemeinen wird dem Cirkelschnitt der Vorzug gegeben. Die Sehnen werden in der Höhe der Sägefläche des Knochens, weil sie sich zur Lappenbildung nicht eignen, durchtrennt. Das Lig. interosseum mit seinen ihm anhaftenden Muskeln wird mit der Catline durchtrennt.

Exarticulation und Amputation der Finger.

§. 2081. Die Exarticulation resp. Amputation des Fingers und des Mittelhandknochens ist indicirt a) bei ausgedehnter Verletzung der Phalangen, so dass der Finger nicht mehr zu conserviren ist oder jedenfalls steif wird; letzteres bezieht sich nicht auf den Daumen und Zeigefinger; b) bei Vereiterung der Gelenke und Sehnenscheiden; c) bei Gangrän eines Fingers; d) bei unheilbaren Fingercontracturen, insofern sie die Gebrauchsfähigkeit der benachbarten Finger stören.

Bei der Ausführung muss im Allgemeinen der Grundsatz festgehalten werden, so viel vom Finger zu erhalten, als die Verletzung

oder secundäre Krankheit gestattet. Ferner muss man darauf achten, dass die Narbe auf die Dorsalfläche des Fingers zu liegen kommt, weil die volare Narbe beim Arbeiten hinderlich wird, leicht aufspringt und zum mindesten lange Zeit sehr empfindlich bleibt.

Es kommen alle drei Methoden der Amputation, der Cirkel-, der Lappen- und der Ovalärschnitt zur Anwendung. Wenn man bei der Exarticulation den Cirkelschnitt ausführt, so fällt der Schnitt 1 cm vor der Gelenkfuge des gestreckten Fingers. Nachdem der Cirkelschnitt in dieser Ebene angelegt ist, lässt man den Finger stark flectiren und dringt vom Dorsum aus durch einen queren Schnitt direct ins Gelenk ein. Beim Lappenschnitte lässt man den Finger stark flectiren und legt dann den Schnitt unterhalb des freien Randes des unter der Haut vorspringenden Köpfchens in eine von vorn nach hinten verlaufende Horizontalebene.

Bei der Exarticulation mittelst Ovalärschnittes, welcher besonders mit Vorliebe in dem Phalangometacarpalgelenke ausgeführt wird, legt man zuerst an der volaren Seite des stark dorsal hyperflectirten Fingers in die Furche zwischen der Handfläche und der Basis der Phalanx einen Querschnitt durch die stark gespannte Haut an, und hierauf läuft der Schnitt an beiden Seitenrändern des Fingers nach dem Dorsum und nach oben. Beide Schnitte treffen sich auf dem Metacarpalköpfchen in einem spitzen Winkel. Es wird vom volaren Schnitte aus die Flexorensehne durchschnitten, um dann nach der Durchtrennung der Seitenbänder ins Gelenk einzudringen. Die Wundränder werden von rechts nach links mit einander vernäht. Dieser Exarticulation gebührt deshalb der Vorzug, weil hierbei die Nachbarfinger mehr als z. B. bei der Lappenbildung einander genähert werden und die Entstellung eine geringe wird. Es ist selbstverständlich, dass man die Erhaltung eines noch so kleinen, tiefer gelagerten Phalangealamputationsstumpfes der Exarticulation vorzieht. Dies gilt besonders für die Basalphalanx, weil dieselbe einen in der Hohlhand befindlichen Gegenstand noch mit umgreifen hilft.

Bei der Amputation können ebenfalls alle Methoden in Frage kommen.

Bei der Amputation und Exarticulation in den Metacarpalknochen führt man aus den gleichen Gründen mit Vorliebe den Ovalärschnitt aus, wie er eben erwähnt wurde. Derselbe unterscheidet sich von dem Ovalärschnitte zur Exarticulation des ganzen Fingers nur dadurch, dass der verlängerte dorsale Schnitt über den Metacarpus nach oben bis zur Grenze der Amputationsebene verläuft.

Die Amputation im Metacarpus selbst ist der Exarticulation in dem Carpometacarpalgelenke vorzuziehen, weil hierdurch die gefürchtete Eröffnung der benachbarten Gelenke vermieden wird. Letzteres gilt ganz besonders für den Mittelfinger. Dieselbe ist allerdings bei einer regelrecht geführten antiseptischen Behandlung jetzt nicht mehr so sehr zu fürchten, indes trotzdem ist nicht zu leugnen, dass sie einige Gefahr in sich schliesst, weil die ordentliche Drainirung einige Schwierigkeit bietet. Man muss auf jeden Fall die Hand in Supination legen, damit das Secret einen ordentlichen Abfluss hat.

WELLCOME LIBRARY INSTITUTE